This is a digital copy of a book that was preserved for generations on library shelves before it was carefully scanned by Google as part of a project to make the world's books discoverable online.

It has survived long enough for the copyright to expire and the book to enter the public domain. A public domain book is one that was never subject to copyright or whose legal copyright term has expired. Whether a book is in the public domain may vary country to country. Public domain books are our gateways to the past, representing a wealth of history, culture and knowledge that's often difficult to discover.

Marks, notations and other marginalia present in the original volume will appear in this file - a reminder of this book's long journey from the publisher to a library and finally to you.

Usage guidelines

Google is proud to partner with libraries to digitize public domain materials and make them widely accessible. Public domain books belong to the public and we are merely their custodians. Nevertheless, this work is expensive, so in order to keep providing this resource, we have taken steps to prevent abuse by commercial parties, including placing technical restrictions on automated querying.

We also ask that you:

+ *Make non-commercial use of the files* We designed Google Book Search for use by individuals, and we request that you use these files for personal, non-commercial purposes.

+ *Refrain from automated querying* Do not send automated queries of any sort to Google's system: If you are conducting research on machine translation, optical character recognition or other areas where access to a large amount of text is helpful, please contact us. We encourage the use of public domain materials for these purposes and may be able to help.

+ *Maintain attribution* The Google "watermark" you see on each file is essential for informing people about this project and helping them find additional materials through Google Book Search. Please do not remove it.

+ *Keep it legal* Whatever your use, remember that you are responsible for ensuring that what you are doing is legal. Do not assume that just because we believe a book is in the public domain for users in the United States, that the work is also in the public domain for users in other countries. Whether a book is still in copyright varies from country to country, and we can't offer guidance on whether any specific use of any specific book is allowed. Please do not assume that a book's appearance in Google Book Search means it can be used in any manner anywhere in the world. Copyright infringement liability can be quite severe.

About Google Book Search

Google's mission is to organize the world's information and to make it universally accessible and useful. Google Book Search helps readers discover the world's books while helping authors and publishers reach new audiences. You can search through the full text of this book on the web at `http://books.google.com/`

UC-NRLF
B 3 732 537

UNIVERSITY OF CALIFORNIA
MEDICAL CENTER LIBRARY
SAN FRANCISCO



DEUTSCHE ZEITSCHRIFT

FÜR

CHIRURGIE

HERAUSGEGEBEN VON

Prof. BARDELEBEN in Berlin, Prof. BAUM in Göttingen, Dr. BECK in Carlsruhe, Prof. v. BERGMANN in Würzburg, Prof. BRAUNE in Leipzig, Prof. v. BRUNS in Tübingen, Prof. BUSCH in Berlin, Dr. DANZEL in Hamburg, Prof. DOUTRELEPONT in Bonn, Dr. G. FISCHER in Hannover, Prof. HEINEKE in Erlangen, Dr. O. HEYFELDER in St. Petersburg, Prof. C. HUETER in Greifswald, Prof. KOCHER in Bern, Prof. KÖNIG in Göttingen, Prof. LÜCKE in Strassburg, Prof. MAAS in Freiburg i/B., Dr. NEUDÖRFER in Wien, Prof. v. NUSSBAUM in München, Dr. PASSAVANT in Frankfurt a/M., Prof. RIED in Jena, Prof. ROSE in Berlin, Prof. SCHUPPERT in New-Orleans, Prof. SOCIN in Basel, Prof. THIERSCH in Leipzig, Prof. R. VOLKMANN in Halle, Prof. v. WAHL in Dorpat und Prof. WERNHER in Giessen

REDIGIRT

VON

Dr. C. HUETER, Professor in Greifswald. und Dr. A. LÜCKE, Professor in Strassburg.

Fünfzehnter Band.

Mit 4 Holzschnitten und 8 Tafeln.

LEIPZIG,
VERLAG VON F. C. W. VOGEL.
1881.

UNIV OF CALIF
MEDICAL SCHOOL

Inhalt des fünfzehnten Bandes.

Erstes und zweites (Doppel-) Heft

ausgegeben am 15. Juli 1881.

Seite

I. Weitere Fälle von Darm- wie Leberzerreissung in Folge von Hufschlag auf den Unterleib, sowie von Blasenruptur durch Sturz. Von Dr. B. Beck, Generalarzt des 14. Armeecorps 1

II. Die chirurgische Klinik in Göttingen vom 1. Oct. 1875 bis 1. Oct. 1879. Von Dr. Walzberg und Dr. Riedel, Assistenten der Klinik (Tafel I) 44

III. Aus der Erlanger chirurgischen Klinik.
Beitrag zur Statistik des Carcinoma labii inferioris. Von Dr. Carl Koch, I. Assistenzarzt der Klinik 129

IV. Mittheilungen aus der Würzburger chirurgischen Klinik.
3. Ueber Impfungen mit Abscessmembranen und den Producten fungöser Gelenkentzündungen. Von Dr. Fehleisen. Schluss. (Tafel II) 184

V. Erstickung durch Kautabak während der Chloroformnarkose. Von Dr. Georg Fischer in Hannover 188

VI. Besprechungen.
1. Tillmanns, H., Erysipelas (Lieferung 5 der Deutschen Chirurgie, herausgegeben von Billroth u. Lücke) (Schüller) 191
2. A. Wölfler, Ueber die von Herrn Prof. Billroth ausgeführten Resectionen des carcinomatösen Pylorus (Schüller) 194
3. Schussverletzungen der Hände und Finger. Eine kriegschirurgische Studie von Dr. Theodor von Heidenreich (Dr. R. Schultze) 197
4. Die englischen Krankenhäuser im Vergleich mit den deutschen Hospitälern. Von Dr. Paul Gueterbock (Dr. E. Fischer) 198

Drittes und viertes (Doppel-) Heft

ausgegeben am 18. August 1881.

VII. Mittheilungen aus der chirurgischen Klinik des Juliusspitals in Würzburg.
4. Versuche über das Wiederanheilen vollkommen getrennter Knochensplitter. Von Dr. Jakimowitsch aus Kiew (Tafel III. IV) 201

18

Seite

VIII. Ueber Osteoidsarkome der weiblichen Brustdrüse. Von Dr. H. Stilling, erstem Assistenten des patholog. Instituts zu Strassburg (Tafel V. VI) 247

IX. Aus der Privatklinik des Dr. Rydygier in Kulm a. W.
1. Zur Sprayfrage. — 2. Zehn Fälle von Laparotomie. — 3. Zur Aetiologie der Handgelenkluxation. Von Dr. Rydygier in Kulm a. W. 268

X. Ein Endoabdominalabscess. Von Dr. von Kranz, Oberstabs- und Regimentsarzt in Frankfurt a. M. 291

XI. Ein merkwürdiger Fall von Phlebektasie. Von Dr. Lindner in Waren (Mecklenburg) 301

XII. Chirurgisches aus dem Stadthospital zu Odessa. Von Dr. Bernhard G. Kleberg. (Erste Fortsetzung) 308

XIII. Nekrolog. Dr. med. Bernhard Gottfried Kleberg 379

XIV. Besprechungen.
1. Ueber Elasticität und Festigkeit der menschlichen Knochen von Dr. Otto Messerer (Dr. F. Fischer) 384
2. Traité d'anesthésie chirurgicale par le docteur J. B. Rottenstein (Dr. G. Ledderhose) 387

Fünftes und sechstes (Doppel-) Heft

ausgegeben am 8. November 1881.

XV. Die chirurgische Klinik in Göttingen vom 1. Oct. 1875 bis 1. Oct. 1879. Von Dr. Walzberg und Dr. Riedel, Assistenten der Klinik. (Schluss) 391

XVI. Nephrectomie; Einriss in die Vena cava ohne Nachblutung. Tod an Urämie. Von Prof. Dr. Lücke 518

XVII. Ueber das Rippen-Enchondrom. Von Dr. E. Schläpfer von Speicher, Arzt am Bezirkskrankenhaus in Trogen 525

XVIII. Ein Beitrag zur Casuistik der Schusswunden des Gehirns mit Einheilen des Projectils. Von Dr. Emil Burckhardt, Assistenzarzt an der chirurg. Klinik zu Basel (Tafel VII) 582

XIX. Aus dem pathol. Institut des Hrn. Prof. A. Thierfelder zu Rostock. Histologische und experimentelle Studien über Gelenkkrankheiten.
1. Gelenksyphilis. Von Dr. Th. Gies, Docent der Chirurgie. (Tafel VIII) 589

XX. Hydronephrosenbildung bei geringen Verengerungen der unteren Harnwege. Von Dr. Karl Schuchardt, Assistent am pathologischen Institut zu Breslau 611

I.

Weitere Fälle von Darm- wie Leberzerreissung in Folge von Hufschlag auf den Unterleib, sowie von Blasenruptur durch Sturz.

Von

Dr. B. Beck,
Generalarzt des 14. Armeecorps.

In dem XI. Bande dieser Zeitschrift (Jahrgang 1879) habe ich in einem Aufsatze über Darmzerreissung in Folge heftiger Erschütterung des Unterleibes bei Vorführung entsprechender Fälle darauf aufmerksam gemacht, dass die Darmruptur öfters mit einfacher Bauch- und Darmcontusion, deshalb auch unter Umständen die Ruptur-Peritonitis mit Perforations-Peritonitis verwechselt werde, obgleich der mechanische Vorgang bei diesen Traumen ein verschiedener sei: bei der Darmruptur nämlich durch die blitzartige Fortleitung der concentrirten Erschütterungsschwingungen von einer engbegrenzten Stelle aus in die Tiefe, ohne jegliche oder wenigstens besondere Beeinträchtigung der Decken, die Continuitätsstörung des im Inneren Widerstand bietenden Gebildes durch Vernichtung der Dehnbarkeit der Gewebe zu Stande komme, indem der Inhalt des Darmes, vorzüglich das Darmgas mit grösster Gewalt gegen eine Stelle hin, die gleichsam durch ihre Lage, Knickung u. s. w. einen Abschluss bildet, gedrängt wird, die Spannung der Wandungen hierdurch einen zu hohen Grad erreicht, und somit durch eine zu vehemente Ausdehnung von innen aus die Trennung entsteht [1]), wogegen bei der Contusion der Zusammenhang mehr in Folge des directen Druckes aufgehoben werde und deshalb auch die Bauchwand gleichzeitig und entsprechend mit Noth leidet. Ich führte ferner an, dass sich auch der weitere Verlauf bei beiden Verletzungsarten in anderer Weise gestaltet, dass bei

1) Heschl hat in neuester Zeit an zwei Leichen bei Stenosirung des Darmrohres auch Zerreissung desselben in Folge des angesammelten Darminhaltes, des zu heftigen internen Drucks von oben her beobachtet und gleichfalls auf experimentellem Wege dargethan, dass bei zu starker Ausdehnung des Darmes zuerst die Serosa, dann die Muscularis und zuletzt die Mucosa einreisst.

einer Ruptur, die mit dem Insult zusammenfällt, sich schon bald nachher, oft schon nach wenigen Stunden die Erscheinungen von Communication des Darmrohres mit der Bauchhöhle, von Austritt des Darminhaltes, namentlich der schädlichen Gase, hiermit die einer rapide verlaufenden Infectionsperitonitis einstellen, wogegen sich bei einer Bauch- und Darmcontusion die Störungen mehr allmählich und nicht in solch intensiver Weise bemerkbar machen, erst in geraumer Zeit die Abstossung brandiger Partien und hiermit die Perforation mit ihren Consequenzen erfolgt, also eine gewisse Zeit verstreicht, bis sich die gefahrdrohenden Symptome der gleichsam infectiösen, septischen Bauchfellentzündung, der Lähmung u. s. w. in den Vordergrund drängen.

Diesen Vorgängen im Leben entspricht auch der Befund an der Leiche. Bei einer reinen Darmruptur finden wir nämlich beinahe immer die Bauchwand ganz intact — bis jetzt sah ich nur in einem Fall eine unbedeutende sugillirte Stelle im Unterhautzellgewebe — ohne Spur einer Verletzung, in der Unterleibshöhle aber die Producte der Entzündung (freies Gas, übelriechendes, trübes, flockiges, oft eitriges oder mit fäculenten Flüssigkeiten gemischtes Exsudat), und an der lädirten Darmstelle eine schlitzartige Oeffnung mit mehr oder weniger glatten oder gezackten, hin und wieder nach aussen umgeschlagenen Rändern, an welchen und in deren Umgebung sich Fibrinauflagerungen zeigen, wogegen wir bei einer intensiven Bauch- und Darmcontusion — nehmen wir z. B. an, ein Wagenrad sei über den Unterleib gegangen — an der Bauchwand beträchtliche Sugillationen, Continuitätsstörungen, in der Unterleibshöhle blutigen Erguss und an dem zerquetschten Darm die Erscheinungen der beeinträchtigten Ernährung wahrnehmen. Ist eine Partie brandig abgestorben oder durchlöchert, so haben die Oeffnungen nicht die Form des Schlitzes, auch lassen sie an den Rändern die Spuren der Gangrän nachweisen.

Die Sicherung einer Differentialdiagnose bei derartigen Verletzungen betonte ich als sehr wichtig, da man bei Annahme einer etwaigen Ruptur gewiss sofort Alles anordnen und anwenden werde, um eine möglichste Ruhe des Körpers, vorzüglich eine Ruhestellung des Darmes zu erzielen und Alles abzuhalten, was eine erhöhte peristaltische Bewegung des Darmes, einen Austritt des Inhaltes desselben begünstigen könnte, wogegen man unter gleichen Umständen bei der Diagnose „Bauchcontusion" weniger fürsorglich verfahren und sich erst im weiteren Verlaufe, oft zu spät, durch die bedrohlichen Erscheinungen der Infectionsperitonitis zu einem geeigneten

Handeln veranlasst fühlen dürfte. Ich schilderte die verschiedenen Symptome, welche vorzugsweise eine Beachtung verdienen und, in richtiger Weise erkannt, es möglich machen ein exactes Krankheitsbild zu entwerfen und klarzustellen. Da es leider kein exquisites Kardinalsymptom gibt, welches uns sofort das Bestehen einer Ruptur ausser Zweifel setzt, bei verschiedenen Arten und Graden von Insulten, Erschütterungen, Quetschungen überhaupt Verletzungen sich gleichartige, oft ganz ähnliche Erscheinungen, die leicht falsch gedeutet werden können, bemerkbar machen, so ist es nöthig, dass man allen sich kundgebenden Veränderungen und Functionsstörungen von Anfang an die grösste Aufmerksamkeit zollt. Die Erscheinungen des Shoks mit oder ohne Collaps, jene der sich rapide entwickelnden septischen Peritonitis, solche einer inneren Blutung oder auch nur vorübergehenden Beleidigung, geringfügiger Insulte u. s. w. müssen gehörig auseinander gehalten, je nach Intensität, Reihenfolge, Zu- oder Abnahme eingehend und entsprechend beurtheilt werden. Die spontane Schmerzhaftigkeit einer Stelle im Unterleib, die gesteigerte Empfindlichkeit bei Berührung, Druck, die Auftreibung, Spannung des Bauches, die Ergebnisse der physikalischen Untersuchung desselben, bestehend in Schallveränderungen, die Tympanie oder Dämpfung, ferner die vermehrte Resistenz der Bauchdecken wie der in der Tiefe gelegenen Gebilde, das Schluchzen, Erbrechen, die Harnverhaltung, die Lage, welche Patient vorzugsweise einnimmt, das Verhalten der Körpertemperatur, der Herzthätigkeit, des Pulses, der Respiration, desgleichen das Aussehen des Verletzten sofort nach dem Insulte wie im ferneren Verlaufe u. s. w. werden den Arzt bei gehöriger Würdigung, immer den ursächlichen Momenten gemäss, schon in kurzer Zeit auf die entsprechende Verletzungsart aufmerksam machen und deshalb eine Differentialdiagnose ermöglichen.

Da in neuester Zeit in der St. Petersburger medicinischen Wochenschrift vom Jahre 1879, Nr. 51 von Dr. E. Moritz in einer lehrreichen Mittheilung von 3 Fällen von Darmruptur zur Sicherung der Diagnose auf den Nachweis freier Gase in der Bauchhöhle, auf das Fehlen der Leberdämpfung, sowie auf die straffe Spannung der Bauchdecken u. s. w., also auf die von mir früher hervorgehobene vermehrte Resistenz im Bereiche des Unterleibs, ferner auf den entschiedenen Widerstand gegen jeden Lagewechsel, auf die Angst des Patienten vor jeder Bewegung ganz besonders hingewiesen wurde, so fühle ich mich veranlasst hier den einzelnen Haupterscheinungen, wie sie sich in den von mir betrachteten und mir bekannt gewordenen Fällen kundgegeben haben, eine nähere Betrachtung zu widmen.

In den meisten Fällen von Beschädigungen des Unterleibs durch Stoss, Schlag, Sturz, Fall u. s. w. nehmen wir die Erscheinungen des Shoks in geringem oder hohem Grade, mit mehr oder weniger verlängertem, heftigem oder geringem Collaps, was sich besonders nach der getroffenen Stelle auch richtet, wahr. Sehr häufig besteht anfänglich vollständige Bewusstlosigkeit, Ohnmacht mit stark herabgesetzter Herzthätigkeit, Kälte der Gliedmassen u. s. w. Hat nun die Gewalt nur eine moleculäre Erschütterung im Bereiche des Nervensystems, namentlich der Geflechte des Sympathicus, eine reflectorische Lähmung der vasomotorischen Nerven, oder bei höherem Grade eine directe Affection des Rückenmarks mit entsprechenden Functionsstörungen, wodurch die Thätigkeit verschiedener Organe oft auf ein minimales Maass herabgesetzt wird, bewirkt, so werden auch dem Grade des Shoks entsprechend die verschiedenen Symptome und Störungen verschwinden, ohne dass örtlich ein beunruhigender Vorgang sich entwickelt. Leichte Shokerscheinungen verlieren sich meistens bei geeigneter Behandlung und Pflege rasch. War das Rückenmark mit afficirt, so nimmt man alsdann noch länger die gesetzten Störungen, z. B. die verminderte Herzthätigkeit, wahr. In einem Falle z. B., den ich später kurz mittheilen werde, und bei dem ein Hufschlag auf die Magengegend schwere Shoksymptome hervorrief, blieb noch für 4—5 Tage eine erhebliche Herabsetzung des Pulses auf 40—48 Schläge zurück, während die Schmerzhaftigkeit in der Magen- und Mittelbauchgegend schon wieder geschwunden war. Ist mit oder vielmehr nach den ersten heftigen Shokerscheinungen, mit dem Collaps, bei niederer Körpertemperatur, ein fadenförmiger, höchst frequenter, kaum zählbarer Puls sowie beschleunigte, flache Respiration verbunden, besteht das Bild der Anämie, kann man gleichzeitig eine Veränderung in dem Schalle, eine Dämpfung des Unterleibes in der Unterbauchgegend nachweisen, so darf man sicher sein, dass Zerreissung eines blutreichen Organes stattgefunden habe, dass eine innere Blutung zugegen sei.

Machen sich die bezeichneten, mehr allgemeinen Erscheinungen nicht besonders bemerkbar, so müssen wir sogleich unser Augenmerk auf verschiedene locale Vorgänge, die sich bald rasch, bald langsamer, bald in milder, bald intensiver Form entwickeln, und welche gleichfalls entsprechende Störungen bezüglich der Körpertemperatur, Herzthätigkeit, Digestion u. s. w. nach sich ziehen, richten.

Ein Hauptsymptom ist der locale Schmerz. Mit wenigen Ausnahmen bezeichnet der Verletzte genau die Stelle, an welcher

im Unterleib die Beleidigung stattgefunden hat. Nur wenn sich eine ganz rapide verlaufende Infectionsperitonitis eingestellt hat, klagt der Patient über einen allgemein verbreiteten Schmerz. Bei der Darmruptur macht sich der Schmerz immer spontan bemerkbar und wird durch Druck — welchen man aber wegen seines nachtheiligen Einflusses bezüglich des Austritts von Darminhalt, der Gase möglichst vermeiden soll — nicht sehr wesentlich erhöht, er bleibt aber constant und steigert sich sogar im weiteren Verlaufe bis die Darmlähmung erfolgt, in welchem Stadium er alsdann schwindet. Hat der Insult nur eine Commotion oder Contusion der Bauchwand, des Netzes oder Darmes bewirkt, so besteht gleichfalls Schmerz, derselbe ist aber nie so heftig, lässt zeitweise nach, schwindet sogar oft sehr schnell und wird durch Druck eher gesteigert. Entwickelt sich dabei eine peritoneale Reizung, so bleibt er mehr auf die ursprüngliche Stelle beschränkt und erreicht nie die Intensität wie bei einer durch Ruptur veranlassten Infectionsperitonitis.

Von Wichtigkeit sind die Veränderungen, welche wir im Verlaufe am Abdomen bezüglich des Umfanges, der Auftreibung, Spannung, Schalldifferenzen u. s. w. wahrnehmen. Wie schon erwähnt, ist von Moritz ein grosser Werth auf die sofort sich einstellende Tympanie, auf das Fehlen der Lebergrenze gelegt worden. Durch die Communication des Darmrohres mit der Unterleibshöhle ist natürlich Gelegenheit zum Austritt des Darminhaltes, namentlich der Darmgase geboten und wird nun erwartet, dass ein Ausströmen alsogleich und mit Macht stattfindet, so dass die freien giftigen Gase sich rasch ausbreiten, die Bauchhöhle erfüllen und sich in der Lebergegend ablagern. Ein solcher stürmischer Vorgang ist meinerseits noch nie sogleich nach der Verletzung beobachtet worden, sondern es stellt sich die Gasentwicklung mehr allmählich ein, auch nahm ich andererseits bei einfacher Contusionirung des Darmes ohne besondere Beeinträchtigung der Ernährung wahr, dass durch vorübergehende Functionsstörung, durch einen lähmungsartigen Zustand eines Darmstückes die Weiterbeförderung des Darminhaltes erschwert, selbst aufgehoben sein kann, dass sich deshalb, namentlich bei Ansammlung von Kothmassen und zurückgehaltenem Stuhl, die Gase oberhalb der Stelle ansammeln, den Darm ausdehnen, zu einer Vermehrung des Umfanges des Leibes, zu einer Erhöhung und Ausbreitung des tympanitischen Schalles, zu einer Reduction der Leberdämpfung Veranlassung geben, ohne dass ein Austritt von Darminhalt in den Peritonealsack erfolgt wäre.

In einem Falle von Darmruptur, welcher sofort vom Exercier-

platz in das Lazareth verbracht wurde, war sogar der Leib in den ersten 24 Stunden gar nicht aufgetrieben, und liess die Percussion keine Veränderung gegen die Norm erkennen; erst am 2. Tage erschien der Bauch etwas gespannter. Auch in einem anderen Falle fanden sich in den ersten 12 Stunden ganz normale Dämpfungsgrenzen. — Die schädlichen Gase breiten sich gewöhnlich nur allmählich zwischen den Darmschlingen und in dem Peritonealsack aus, und diesem Vorgange entsprechend entwickelt sich auch die Peritonitis intensiver und gewinnt an Umfang. Wir finden deshalb, wenn die Leberdämpfung geschwunden ist, sich ein deutlicher tympanitischer Percussionston bei stets zunehmender Auftreibung des Leibes eingestellt hat, auch schon gleichzeitig die weiteren Folgen der Entzündung, nämlich die reichlichen Exsudatablagerungen, durch die matte Dämpfung in der Unterbauchgegend erkennbar.

Die Anwesenheit von freien Gasen in der Bauchhöhle steht also in innigster Verbindung mit den Erscheinungen der infectiösen, septischen Bauchfellentzündung, die ja als die directe Folge des giftigen Einflusses auf das Peritoneum anzusehen ist. In den meisten Fällen — man vergleiche die früheren wie die beifolgenden Krankengeschichten — wurde weniger durch fäculente Flüssigkeit oder durch wirkliche Kothmassen als durch Gase die Infectionsperitonitis mit ihrem tödtlichen Ausgang, gleichsam als Folge einer örtlichen Intoxication veranlasst. Nimmt daher der Riss nur eine kleine Stelle ein und ist er durch die Umgebung einigermaassen zugedeckt, so werden die bezeichneten Veränderungen im Unterleib nicht sofort, sondern erst dem sich relativ steigernden schädlichen Einflusse entsprechend bemerkt werden können. Anders dürfte es sich verhalten, wenn eine ausgedehnte Trennung stattgefunden hat, dann würde sich übrigens auch noch der stärkere Shok gleichzeitig geltend machen, und würden gleichfalls die Schalldifferenzen in den unteren Partien in Folge der abgesetzten Stoffe nachzuweisen sein.

Den Veränderungen im Unterleibe entsprechen je nach den Ursachen auch die Fiebererscheinungen und die weiteren Störungen im Bereiche des Verdauungsapparates u. s. w. Besteht z. B. ein mehr oder weniger tympanitisch gespannter Leib bei einer einfachen Commotion oder Contusion in Folge der Erlahmung der Darmmusculatur, so schwindet derselbe bald, ohne dass sich Fieber dazu gesellt, die Temperatur bleibt normal, der Puls ist etwas verlangsamt durch den vorausgegangenen Shok. Stellt sich dagegen die Auftreibung des Leibes bei wirklicher Darmruptur durch Austritt von Gasen u. s. w. mit gleichzeitiger Peritonitis ein, so nehmen wir auch eine wesent-

liche Erhöhung der Körpertemperatur, durchschnittlich von 38,4° bis 39,1—9° u. s. w., desgleichen eine Vermehrung der Pulsfrequenz, 96, 108—120 Schläge und darüber in der Minute, wie frequentere Respiration nebst den verschiedenen anderen gastrischen Störungen wahr. Erst wenn die Lähmung beginnt, sinkt die Temperatur und wird der Puls schwächer und fadenförmiger; der Tod erfolgt nämlich durch Herzparalyse.

In gleicher Weise verhält es sich mit der Resistenz der Bauchwand und der Eingeweide; dieselbe hängt von der Peritonitis ab. Gewöhnlich sind die Bauchdecken vollkommen intact — nur in einem Falle fand sich ein kleines Blutextravasat im subcutanen Zellgewebe und eine Quetschung des Netzes mit Sugillation — und deshalb auch nicht besonders schmerzhaft oder geschwollen, sie werden nur bei abgegrenzter Peritonitis, der Exsudation an der insultirten Stelle entsprechend, resistenter und fühlt man deshalb aus gleichem Grunde, da wo sich die Producte der Entzündung organisiren, auch einen gewissen Widerstand in der Tiefe. Man ist also nur im Stande von dem nachgewiesenen Entzündungsherde aus auf die Ursache desselben, auf eine etwa verborgene Ruptur eher einen Schluss zu ziehen.

Die Lage des Patienten, seine Angst vor Bewegungen bietet nichts Charakteristisches für Darmruptur; sie ist nur insofern von Bedeutung, als bei jeder Beleidigung, namentlich aber bei einer schweren der in der Tiefe gelegenen Gebilde der Verletzte immer die Stellung und Lage einzunehmen sucht, bei welcher er den geringsten Schmerz verspürt. Steigert sich durch die Peritonitis die Empfindlichkeit, wird die Unbehaglichkeit immer grösser, so wechselt dann der Leidende sehr häufig seine Lage, sucht sich durch eine andere Seitenlage oder durch die Rückenlage Erleichterung zu verschaffen; hin und wider kommt es sogar vor, dass er sich vor Ungeduld hin und her wirft. Es hängt also auch dieses Symptom ganz von den örtlichen Verhältnissen, von der Ausbreitung der Entzündung ab.

Bei leichten Verletzungen bleibt der Patient anfänglich ruhig in der ihm bequemen Lage, lässt der Schmerz nach, so nimmt er auch eine andere ein, ohne aber über irgend eine weitere Störung zu klagen. Entfaltet sich dagegen bei einer Ruptur eine ausgebreitete Infectionsperitonitis, stellt sich Tympanie und Erguss — sei er ein serös-blutiger oder ein übelriechender trüber, purulenter — ein, wird der Zustand unerträglich, so kann der Patient in der ihm anfänglich zusagenden Lage nicht mehr verweilen und wechselt dieselbe.

Nur bei einer beschränkten, abgegrenzten Peritonitis, bei einem local verlaufenden Processe, sucht sich der Verletzte durch Einhalten der geeigneten ruhigen Lage gegen jeden schädlichen Einfluss zu schützen.

Als ein weiteres nicht bedeutungsloses Symptom ist das öftere Schluchzen und namentlich das Erbrechen schleimig-wässeriger, gelbgrüner Massen galliger Natur zu bezeichnen. — Wenn sich nämlich auch bei den meisten Fällen von Erschütterung und Contusion des Unterleibes Erbrechen einstellt, so besteht doch ein grosser Unterschied zwischen einem solchen bei leichten Beschädigungen und jenem bei einer Darmruptur.

Im ersten Falle hört das Erbrechen beim Schwinden der Shokerscheinungen entweder sofort oder bald nachher auf, wie die Parese des Darmes vorüber ist, wogegen bei wirklichen Continuitätsstörungen des Darmes sich dasselbe vermehrt, häufiger und intensiver, selbst in erschöpfender Weise unter heftigstem Durstgefühle auftritt. Es lässt sich deshalb auch von diesem Symptome aus auf die Schwere der Affection, der Beschädigung schliessen.

Nicht ohne Werth ist auch unter solchen Umständen die Harnverhaltung, wenigstens der Harndrang und die erschwerte Entleerung. Wo nämlich keine tiefere Läsion besteht, wo keine Rupturperitonitis im Gange ist, beobachten wir auch keine Störungen in der Function der Blase und haben das Einlegen des Katheters nicht nöthig, was dagegen bei Behandlung von Darmrupturen erforderlich wird, weil die Kranken beinahe nicht im Stande sind von selbst ihr Bedürfniss zu befriedigen. Einerseits übt die Reizung des Sphincter vesicae, der Krampf im Blasenhals, andererseits die Immobilität des Patienten ihren Einfluss aus.

Ist die Anurie Folge einer Ruptur der Blase selbst, so haben wir, abgesehen der Anamnese, verschiedene Anhaltspunkte zur Sicherung der Diagnose, nämlich: der heftige und brennende Schmerz an der Stelle der Läsion, also vorzugsweise in der Blasengegend, der sofortige Nachweis von in die Bauchhöhle ausgetretener Flüssigkeit, welche der Zeit nach noch nicht von einer Exsudation herrühren kann, die Auftreibung und Spannung des Unterleibes, der Auftritt einer purulenten Peritonitis, die aber als weniger infectiös, nicht so rapide verläuft wie bei Darmruptur, ferner die oft rasch sich ausbreitende Infiltration im Becken, die Ausbreitung des Ergusses im retroperitonealen Zellgewebe, hauptsächlich aber die Beimischung von flüssigem und geronnenem Blute im Urin, wenn solcher, sei es natürlich oder künstlich, entleert wird, desgleichen die auftretende, zeitweise vollständige Leerheit der Blase,

oder wenigstens die geringe Anfüllung derselben, die verminderte Quantität von Harn in ihr bei Einführung des Katheters, was sich Alles nach dem Sitze der Rupturstelle, ob am Scheitel der Blase, hoch oben, oder nahe an den Grund hin, auf der vorderen oder hinteren Seite, am Boden derselben u. s. w. richtet.

Das Aussehen des Patienten — die blasse Farbe, der ängstliche, schmerzhafte Gesichtsausdruck, die oft verfallenen Züge u. s. w. — lässt gleichfalls, wenn sich nicht bald nach Aufhören der Shokwirkung eine vortheilhafte Aenderung bemerkbar macht, die Anwesenheit einer gefährlichen Läsion befürchten.

Aus Allem geht somit hervor, dass der Arzt von Anfang an auf alle diese verschiedenen Erscheinungen sein Auge zu richten, dieselben aufmerksam zu verfolgen, gegen einander richtig abzuwägen, mit einem Worte: mit Kennerblick zu beobachten hat, um sich möglichst frühe eine Differentialdiagnose zu sichern, um wenigstens das Bestehen einer gefährlichen Verletzung bald möglichst zu erkennen und darnach zu handeln. Unter allen Umständen muss bei solchen Vorgängen, wenn auch ein Zweifel über das Wesen und den Sitz der Störungen besteht, eher das Schlimmste angenommen und dementsprechend fürsorglich verfahren, eine möglichst absolute Ruhestellung des Darmes frühzeitigst angestrebt werden. Ich habe auch aus diesem Grunde im Bereiche des Armeecorps angeordnet, dass wenn ein Hufschlag auf den Unterleib zur Kenntniss des ärztlichen Personals wie der militärischen Vorgesetzten gelangt, der Getroffene sofort in das Lazareth gefahren oder getragen werden muss. In diesem kommen neben ruhiger Lagerung, Application von Kälte auf den Leib, die nicht allein die Schmerzen mildert, sondern auch der Ausbreitung der Gase, der Entzündung, der Zersetzung der Exsudate entgegenwirken soll, unter Umständen auch hydropathische Einpackungen in Anwendung. Hin und wieder können bei abgegrenzter Peritonitis auch Blutegel gute Dienste leisten. Innerlich ist als souveränes Mittel das Opium behufs Ruhestellung des Darmes, bei heftigem Erbrechen mit Morphiuminjectionen wechselnd, nebst Eispillen, erfrischenden Getränken und flüssiger Nahrung (kühle Milch u. s. w.) vorzugsweise zu benutzen. Wie ich mich schon früher äusserte, bin ich in den dubiösen Fällen vor Mitte der 2. Woche kein Freund von Klystieren, da durch sie einerseits nur Darmbewegungen angeregt werden, andererseits bei günstigem Verlaufe, d. h. bei Mangel einer schweren Läsion nach einer gewissen Zeit von selbst Stuhl, oft sogar vermehrter und dünner erfolgt.

Die Hauptsache bleibt stets die Immobilisirung des Unterleibes

und seiner Eingeweide, vorzugsweise des Darmes, damit das Entweichen der giftigen Gase oder von fäculenten Stoffen aus dem geöffneten Rohr möglichst gar nicht oder in geringerem Grade stattfinden kann. — Die Natur gibt sich immer Mühe, durch Verklebungen und Verlöthungen in der Umgebung des Risses mit den benachbarten Schlingen möglichst einen Abschluss zu Stande zu bringen; leider geben aber meistens schon im Beginne die giftigen Gase, welche nicht so schnell, wie man wünscht und meint, vom Peritoneum ohne Schaden resorbirt werden, den Anlass zu einer infectiösen Peritonitis, und diese entwickelt sich durch das weitere Eindringen derselben in die Bauchhöhle, durch das Durchsickern fäculenter Flüssigkeiten durch das sich bildende faserstoffige Exsudat sowohl in die nächste Umgebung als in das Innere der Unterleibshöhle immer intensiver und breitet sich nach allen Richtungen meistens selbst als mehr purulente aus. Nur höchst selten kann es bei kleinen Rissen, die günstig situirt sind, zu einem definitiven Abschluss und damit zu einer local begrenzten, nicht septischen Entzündung kommen.

In zwei der jüngst beobachteten Fällen, die tödtlich verliefen, fanden sich an der Rissstelle bereits gehörige Verklebungen, selbst feste Verlöthungen, in den zwei anderen bestanden nur leichte, unvollkommene Verklebungen. Bei drei von diesen Fällen waren nur giftige Gase in dem Peritonealsack ausgetreten, im vierten zeigte sich auch etwas kothige Flüssigkeit dicht an der Rupturstelle. Bei drei Obductionen entwich bei Eröffnung der Unterleibshöhle stinkendes Gas in beträchtlicher Menge und roch das theilweise trübe, flockige, theilweise purulente Exsudat in der Unterleibshöhle übel, bei der vierten fand sich die ergossene Flüssigkeit mehr serös-blutig und war deshalb der Geruch kein besonders auffallender, machte sich erst in der Umgebung der tief gelagerten Rupturstelle bemerkbar. Dreimal war der Riss ganz in der Tiefe verborgen und äusserst schwer zu entdecken, nur in einem Falle hatte die Ruptur ihren Sitz in einer oberflächlich gelegenen Darmschlinge; dreimal verlief der Riss der Längsaxe entsprechend, einmal aber in querer Richtung. Ich konnte mich deshalb von Neuem überzeugen, dass ein operativer Eingriff, abgesehen davon, dass in den schweren Fällen bis zur Sicherstellung der Diagnose die Infectionsperitonitis bereits zu beträchtliche Producte gesetzt hat, wegen der Unzugänglichkeit der Rupturstelle, wegen der meist tiefen und ganz verborgenen Lage, der innigen Verklebungen der Darmschlingen u. s. w., somit wegen unüberwindlicher Hindernisse nicht wohl ausführbar und deshalb

auch nicht angezeigt sei. Hat sich dagegen unter besonders günstigen Verhältnissen die Bauchfellentzündung begrenzt und kommt es hierbei zu einer resistenten Verlöthung, dann kann die Natur bei gehöriger Unterstützung durch ein rationelles Verfahren unter Umständen auch eine völlige Heilung herbeiführen, welcher Vorgang aber nur selten beobachtet werden dürfte. Von Vielen wird deshalb auch ein solcher Verlauf geleugnet, und bei derartigem wirklichen guten Ausgange die Richtigkeit der Diagnose in Zweifel gezogen, nach meinen Erfahrungen aber mit Unrecht, da die Möglichkeit eines frühzeitigen Abschlusses nicht in Abrede gestellt werden kann.

Nach diesen Erörterungen gehe ich jetzt zur Casuistik über und werde zuerst die Krankengeschichten von vier tödtlich verlaufenen Fällen von Darmruptur nebst Epikrise mittheilen; an diese reihe ich alsdann solche von Beschädigung durch Hufschlag auf den Unterleib an, bei denen der Verlauf ein günstiger war; in 3 Fällen handelte es sich hierbei ohne Zweifel um keine Ruptur, bei dem vierten kann zwar das Bestehen eines Risses nicht mit aller Bestimmtheit behauptet werden, die Erscheinungen während des Verlaufes liessen aber in vieler Beziehung auf eine Trennung der Darmwand in sehr geringer Ausdehnung und in mehr oberflächlicher Lage schliessen. Den Beobachtungen über die Verletzungen des Darmes folgen noch zwei weitere Fälle, nämlich ein solcher von Leberzerreissung durch Hufschlag bewirkt, und einer von Blasenruptur in Folge von Sturz.

I. Vier Fälle von Darmruptur mit tödtlichem Ausgange.

1. Beobachtung. Contusion des Unterleibes durch Hufschlag; Ruptur des Darmes.

Dragoner Dörrer vom 1. Bad. Leib-Dragonerregiment Nr. 20, Garnison Schwetzingen, erhielt am 1. Juli 1879 Abends 8 Uhr auf der Stallwache, als er ein Pferd getränkt hatte, von demselben einen Hufschlag in die rechte untere Bauchgegend. Er stürzte zusammen, war aber nicht bewusstlos und konnte, von seinen Kameraden unterstützt, in das Krankenzimmer der Kaserne gehen und sich daselbst zu Bett legen. Der herbeigerufene Arzt konnte keine äussere Verletzung an ihm wahrnehmen. Empfindlichkeit des Unterleibes mässig, überall normale Dämpfungsgrenzen, Puls gut. Bei Druck vergrösserte sich der Schmerz, über welchen Patient in der rechten Bauchgegend klagte, nicht besonders. Es wurde deshalb eine einfache Bauchcontusion angenommen und die Application von kalten Ueberschlägen angeordnet.

Im Laufe der Nacht, schon nach wenigen Stunden, veränderte sich aber der Zustand des Patienten auffallend. Die Empfindlichkeit des Leibes steigerte sich, es trat heftiger Harndrang auf, desgleichen Uebelkeit und

Erbrechen von gelb und grün gefärbten, theils wässerigen, theils schleimigen Flüssigkeiten. Das Erbrechen erfolgte alle 10—15 Minuten. Bei Ankunft des Arztes fand derselbe das Bild der Peritonitis; die Athmung war beschleunigt, 32 Athemzüge, der Puls frequent, 120. Körpertemperatur 38,6. Abnorme Resistenzen oder Dämpfungen sind bei vorsichtigem Zufühlen oder Percutiren noch nicht zu entdecken. Die Leber reicht nicht ganz bis zum freien Rippenrand.

Patient wurde sofort im Tragkorb in das Lazareth verbracht und demselben alsogleich eine subcutane Morphiuminjection in die Bauchdecken applicirt, da man fürchtete, dass Opium innerlich gereicht, wieder ausgebrochen werde; ausserdem erhielt derselbe gegen das Brechen Eispillen, auf den Unterleib kamen zwei Eisbeutel; 12 Blutegel wurden in die rechte untere Bauchgegend gesetzt und graue Salbe in die innere Fläche der Oberschenkel eingerieben. — Der Urin konnte jetzt spontan entleert werden; er war klar, gesättigt, gelbroth, ohne Blutbeimischung, ohne Eiweiss. Patient stöhnt viel und wirft sich bei heftiger werdenden Schmerzen im Bett umher. Die Gesichtsfarbe ist noch verhältnissmässig frisch.

Gegen Mittag schien vorübergehend eine Besserung einzutreten; Patient schlummerte etwas, das Brechen wurde seltener. Drei Stunden nachher stellte sich wieder vermehrtes Erbrechen ein, der Bauch wurde tympanitisch aufgetrieben, Leberdämpfung war nicht mehr zu constatiren, das Zwerchfell stand rechts in der Höhe der 3., links der 4. Rippe, der Puls sank immer mehr, desgleichen die Temperatur. Trotz einer subcutanen Injection von Aether erholte sich die Herzaction nicht mehr und gegen 5 Uhr Abends, nach noch nicht vollkommen 21 Stunden, war der Verletzte eine Leiche.

Bei der Obduction, welche 16 Stunden nach dem Tode vorgenommen wurde, ergab sich, abgesehen von einer Ueberfüllung der Gefässe des Gehirns und der Lunge mit dunkelschwarzrothem, dünnflüssigem Blute — Folge der Circulationsstörungen und des hohen Zwerchfellstandes — vollkommenes Fehlen einer Verletzung der Bauchdecken. Bei Eröffnung der Unterleibshöhle strömte in beträchtlicher Menge übelriechendes, nicht brennbares Gas neben dem Messer heraus. Nach Vollendung des Schnittes ergiesst sich über die Schamfuge eine gelblichbraune, nicht besonders stinkende, durch Beimischung reichlicher Fibrinflocken stark getrübte, blutigseröse Flüssigkeit, von der mit Leichtigkeit $^1/_2$ Liter aufgefangen wird, während ungefähr die gleiche Menge noch zwischen den Eingeweiden und in der Beckenhöhle zurückbleibt. Lage der Theile normal, bis auf die der Leber, deren unterer Rand erst 3—4 Cm. oberhalb des freien Rippenrandes zu fühlen ist. Ein grosser Theil der dünnen Därme ist durch Gas stark ausgedehnt. Das Parietalblatt des Peritoneums ist mässig geröthet, am deutlichsten in seiner unteren Partie rechts, mit reichlichem Belag fibrinöser kurzer Flocken. Das grosse Netz ist gleichfalls geröthet, mit Belag versehen und mit den unterliegenden Därmen locker verklebt. Die Darmschlingen geröthet, namentlich jene der rechten Seite und untereinander verklebt, zwischen denselben zahlreiche gelbe Faserstoffklumpen. Da man die Rupturstelle nicht gut auffinden konnte, so wurde der ganze Darm vorsichtig herausgenommen, wobei sich in der Tiefe eine der rechtsseitigen Dünndarmschlingen (Ileum) als lädirt erkennen liess, und an welcher sich

ein 1,5 Cm. langer, schlitzförmiger Riss, der Längsaxe des Darmrohres entsprechend, 75 Cm. von der Bauhini'schen Klappe entfernt, vorfand. Die Ränder waren theils glatt, theils etwas gezackt, beinahe in der Mitte lag ein kleines Blutcoagulum auf dem Lumen eines zerrissenen Gefässchens. Eine Verklebung mit der benachbarten Darmschlinge war erfolgt. Aus dem Loche entleerte sich dünnbreiiger, graugelber Inhalt des Krummdarmes. Auf der Innenfläche des Darmes zeigten sich eine kleine etwa hanfkorngrosse capilläre Apoplexie und kleine Blutextravasate.

Die Harnblase zusammengezogen, enthält circa 100 Grm. eines klaren dunkelgelben Urins. Leber nur in der hinteren und rechtsgelegenen Partie des rechten Leberlappens blutreich, sonst auffallend blutleer; Consistenz derb. In den unteren Hohladern viel flüssiges, schwarzrothes Blut.

Im Herzbeutel ein Esslöffel voll einer dunkelgelben und klaren Flüssigkeit.

Herz von normaler Grösse. Der rechte Vorhof enthält reichlich flüssiges Blut, dem eine geringe Menge von Blutgerinnseln beigemischt ist. Rechte Herzkammer stark gefüllt. Linke Herzhälfte enthält verhältnissmässig wenig dickflüssiges Blut. Alles Blut ist gleichmässig dunkel.

Anatomische Diagnose: Peritonitis serosa et fibrinosa ex ruptura ilei; hyperaemia cerebri et pulmonum.

Epikrise: Die Diagnose war in dem vorliegenden Falle nicht schwer zu stellen, da schon nach wenigen Stunden alle Erscheinungen in eclatanter Weise für eine Läsion des Darmes sprachen. Der Verlauf erwies sich als ein sehr rapider. Bemerkenswerth ist, dass sich der Bauch anfänglich ganz weich und nicht besonders schmerzhaft anfühlen liess, dass in der ersten Zeit keine Schalldifferenzen nachzuweisen waren. Diese stellten sich erst mit der weit vorgeschrittenen Peritonitis ein. Das ausgetretene schädliche Gas, welches sich in den ersten Stunden in der Unterleibshöhle nicht erkennen liess, schien ganz allmählich aus der Rupturstelle geströmt zu sein, es verursachte aber bereits nach Ablauf von mehreren Stunden eine ausgebreitete infectiöse Peritonitis, die zu reichlichem Erguss, zu einer Decomposition des Blutes und zu rascher Herzlähmung führte. Es bestand mässiges Fieber (38,6 T.) bei sehr frequentem Puls — 120. Patient verhielt sich in Folge der heftigen Schmerzen nicht ruhig, hielt keine Lage ein, sondern warf sich umher.

Es war wirklich zu bedauern, dass Patient nicht sofort nach dem Insult ins Lazareth verbracht wurde, dass man nicht sogleich die nöthigen Mittel zur Ruhestellung des Darmes, nämlich vor Eintritt der höchst beunruhigenden, gefährlichen Erscheinungen, vor dem Erbrechen u. s. w. fürsorglich in Anwendung brachte, dass man leider, eine einfache Bauchcontusion annehmend, sich anfänglich mit unzureichenden Mitteln begnügte, dabei die beste Zeit verstreichen liess und erst dann energisch eingriff, als die Entzündung schon weit gediehen, als es bereits zu spät war. Vielleicht wäre es durch sofortige Immobilisirung des Darmes möglich gewesen, den Ausbruch der infectiösen Entzündung zu unterdrücken, beziehungsweise die-

selbe in Schranken zu halten, mehr zu localisiren, da sich eigentlich relativ günstige Verhältnisse an der Rupturstelle wahrnehmen liessen, die Oeffnung eine schlitzförmige, nicht sehr lange war, aus ihr kein Koth austrat, auch eine Verklebung mit der benachbarten Darmschlinge bereits im Gange war.

Bezüglich der Medication vermisste ich das Darreichen von Opium, da dieses Mittel, selbst bei bestehendem Erbrechen, mehr Effect verspricht als das Morphium. Die Einreibungen mit grauer Salbe in die Oberschenkel konnten keinen Nutzen bringen, erschütterten nur den leidenden Patienten.

2. Beobachtung. Traumatische Peritonitis durch Hufschlag, in Folge von Ruptur des Dünndarms.

Dragoner Pfaff von der 3. Escadron des 2. Bad. Dragonerregiments Nr. 21, Garnison Rastatt, wollte am 18. März 1880 Nachmittags 3 Uhr einem Pferde im Stalle eine Decke überwerfen und erhielt hierbei mit dem Hinterfuss einen Schlag gegen den Unterleib. Unmittelbar darauf wurde er etwas schwindelig, erklärte aber, das Pferd habe ihn nicht sehr getroffen, er habe keine bedeutenden Schmerzen. Vom weiteren Nachmittagsdienst dispensirt, legte er sich in sein Bett, ohne Arzt oder Lazarethgehülfen holen zu lassen. Im Laufe der Nacht sollen Schmerzen, auch Erbrechen sich eingestellt haben. Erst am anderen Morgen, den 19., meldete sich Pfaff krank, weil er beim Gehen stärkere Schmerzen im Unterleib verspüre. Er ging etwas gebeugt aber ohne Hülfe. Erbrechen von hellgrüner Flüssigkeit erfolgte noch weiter; Stuhlgang war seit der Läsion nicht dagewesen, der Urin, welcher sich dunkelroth gefärbt zeigte, konnte nur unter heftigen Schmerzen bei starkem Drang entleert werden. Der den Revierdienst besorgende Arzt nahm, da Pfaff noch sein Essen in gewohnter Weise zu sich genommen hatte, nur eine Contusion der Bauchdecken an und bestimmte, dass der Verletzte Mittags in das Lazareth verbracht würde. Die Aufnahme daselbst erfolgte zur vorgeschriebenen Stunde.

Status praesens: 19. März 1880 gegen 6 Uhr Nachmittags. Patient nimmt die Rückenlage ein, Gesichtsausdruck schmerzhaft. Sensorium frei. Hauttemperatur 37,0°, Respiration rein costal, beschleunigt, 20 in einer Minute; Puls 72, Radialis eng, von geringer Spannung. In den Lungen und am Herzen nichts wesentlich Abnormes. An den Bauchdecken keine Spur einer Verletzung oder Blutunterlaufung; das Abdomen weich, nirgends resistent anzufühlen, aber spontan und auf Druck schmerzhaft. Die Percussion ergibt überall am Abdomen einen lauten tympanitischen Schall, nur die Regio iliaca sinistra ist gedämpft. Zunge feucht, leicht grauweiss belegt. Klagen über heftiges Durstgefühl, kein Appetit. Hauptklage besteht über heftige Schmerzen in beiden Hypochondrien. — Therapie: Opiumpulver stündlich zu nehmen, 20 Blutegel auf den Unterleib vertheilt, Eisblase auf den Unterleib, Eispillen zum Schlucken. — Nachdem Patient, welcher sich durchweg ruhig verhielt, auch keine weiteren Klagen mehr äusserte, im weiteren Verlaufe noch etwa ½ Liter einer

homogenen dunkelgrünen Flüssigkeit erbrochen hatte, starb er gegen 9 Uhr Abends an Herzlähmung.

Obductionsprotokoll.

Gut genährte Leiche; an der Haut des Rumpfes zahlreiche Todtenflecke; aus dem Munde ergiesst sich dunkelgefärbte Flüssigkeit.

Bei Eröffnung der Brust- und Bauchhöhle entweicht aus letzterer eine mässig reichliche Menge übelriechenden Gases. Die Eingeweide vom Netz bedeckt, drängen sich aus der Schnittöffnung hervor; in der Höhle des kleinen Beckens befinden sich an 100 Grm. trüber, mit grauen eitrigen Flocken untermischter Flüssigkeit.

Der Herzbeutel zeigt eine etwa markstückgrosse Verwachsung mit dem visceralen Blatt in der Gegend des linken Ventrikels; das Herzfleisch derb; in den Herzhöhlen mässige Menge von Cruorgerinnseln, Klappenapparat intact. In der linken Pleurahöhle eine mässige Menge braunrother Flüssigkeit; Lunge auf der Oberfläche und auf dem Durchschnitt normal; rechts ebenso.

Das Netz ist mit der Unterlage leicht verklebt, fühlt sich beim Aufheben schwer an und zeigt sich an verschiedenen Stellen mit einer dünnen grünlich gelblichen Schicht bedeckt, die sich ohne Mühe abziehen lässt. Die vorliegenden dünnen Därme sind miteinander verklebt durch einen eitrig-fibrinösen Belag von etwa 1 Mm. Dicke, lassen sich aber leicht von einander trennen; an verschiedenen Stellen ist der Ueberzug des Darmes stark geröthet durch diffuse Flecken und injicirte Gefässe, was besonders nach Abziehen der Auflagerung hervortritt.

Das obere Ende des Jejunum wird doppelt unterbunden und zwischen den beiden Ligaturen durchschnitten, hierauf wird der Dünndarm vorsichtig vom Gekröse abgeschnitten. Bei dieser Procedur ergiesst sich an einer Stelle des Dünndarms, welche an die Flexura sigmoidea leicht angelöthet war und in das kleine Becken hinabreichte, fäculenter Inhalt aus dem Darmrohr in die Bauchhöhle. An der betreffenden Stelle bemerkt man von aussen eine schmale längliche, etwa 3/4 Cm. lange Oeffnung mit unregelmässigen Rändern in der Richtung der Längsaxe des Darmes. Nachdem der Rest des Dünndarms, etwa noch 1 Meter bis zur Valvula Bauhini vom Gekröse losgelöst und daselbst durchschnitten, oberhalb der Oeffnung zugebunden war, wurde vom unteren Ende aus Wasser in den Darm unter sehr schwachem Druck injicirt; dasselbe floss aus der Oeffnung in federkielstarkem Strahle heraus. Die Umgebung der Oeffnung war von aussen mit ziemlich dicken fibrinösen Massen belegt, nach deren Entfernung die Ränder sich geschwollen und zum Theil blauschwarz verfärbt zeigten. Von der inneren Fläche des Darmes aus erschien die Oeffnung als ein etwa 1 Cm. langer Spalt mit nach aussen umgelegten Rändern von unregelmässig buchtigem Verlauf, doch so, dass die vorspringende Stelle des einen Randes in die entsprechend vertiefte des gegenüberliegenden Randes passt. Die Schleimhaut in der Umgebung der Ruptur ist in dem Umfang eines Markstückes dunkel geröthet, zum Theil dunkel verfärbt.

Milz und Nieren sind frei von abnormen Veränderungen. Die Leber ist mit ihrer oberen convexen Fläche mit einer eitrigen Schicht bedeckt, auf dem Durchschnitt von normalem Aussehen.

Das Bauchfell ist fast überall mässig geröthet und stellenweise an besonders stark gerötheten Partien mit einem dicken Fibrinbeschlag bedeckt.

Die Harnblase zeigt keine wesentlichen Abweichungen, besonders kein Zeichen einer Verletzung. In den Bauchdecken und den Muskeln ist nirgends eine hämorrhagische Infiltration zu bemerken.

Diagnose: Peritonitis diffusa fibrinosa purulenta traumatica ex ruptura intestini ilei.

Epikrise. In unverantwortlicher Weise wurde von Seite des Patienten die Beschädigung vernachlässigt; erst 20 Stunden nach erfolgter Verletzung meldete sich derselbe krank und nahm trotz der grossen Schmerzhaftigkeit und dem Erbrechen seine gewöhnliche Kost zu sich. Auch von Seite des Hülfsarztes wurde gefehlt, indem er den Zustand nicht gehörig würdigte und denselben als eine leichte Contusion der Bauchdecken betrachtete. Patient trat deshalb zu spät in die eigentliche ärztliche Behandlung, als bereits die eitrige Infectionsperitonitis in voller Blüthe stand, die beginnende Paralyse sich kundgab, und den Tod in nächster Zeit befürchten liess. Die Körpertemperatur war schon gesunken, die Respiration beschleunigt, der Puls klein. — Der Verlauf war auch in diesem Fall ein sehr rapider, denn schon nach 30 Stunden trat der Tod ein; derselbe wurde natürlich durch die ununterbrochene Einwirkung schädlicher Einflüsse beschleunigt, da sich Patient nicht als krank betrachtete und dementsprechend nicht schonte.

Obgleich sich verhältnissmässig keine besonders bedeutende Quantität freier Gase in der Bauchhöhle vorfand (die Spannung war keine zu intensive), ein Austritt fäculenter Massen nicht stattgefunden hatte, so entwickelte sich doch bei dem ungeeigneten Verhalten die Bauchfellentzündung sehr schnell zu einer purulenten, die secundär zu einem pleuritischen Ergusse Veranlassung gab und rasch zu Lähmung des Herzens führte.

Von grossem Interesse ist der Befund an der Rupturstelle, weil man bei der Besichtigung deutlich das Bild gewinnt und sich überzeugen kann, wie hier durch allzugrossen internen Druck die Wandung des Darmes einriss, wie sich deshalb die Ränder zackig gestalteten, nach aussen umlegten und sich in der Mucosa blutiges Infiltrat nachweisen liess. Die Verklebung, welche mit der Umgebung im Gange war, zeigte sich als eine zarte, lockere.

In therapeutischer Beziehung möchte ich nur bemerken, dass eine Application von 20 Blutegeln unter den gegebenen Verhältnissen nicht mehr am Platze war, dass hier eher auf die Belebung, Kräftigung der Herzthätigkeit als auf eine indirecte Schwächung derselben hingewirkt werden musste.

3. Beobachtung. Traumatische Peritonitis durch Hufschlag, in Folge von Ruptur des Dünndarms.

Der Dragoner Frank vom kurmärkischen Dragonerregiment Nr. 14, Garnison Kolmar, erhielt in der Nacht vom 28. zum 29. Mai 1880 beim Stalldienst einen Hufschlag gegen den Unterleib, welchem alsbald heftiger Schmerz und mehrmaliges Erbrechen folgten; Bewusstlosigkeit soll nicht vorhanden gewesen sein.

Am 29. früh im Lazareth aufgenommen, ergab sich folgender Krank-

heitsbefund: Blasser, ängstlicher Gesichtsausdruck des Patienten; die Hauptklage bestand in Schmerzhaftigkeit des Unterleibs sowohl spontan als auf geringen Druck; als schmerzhafteste Stelle wurde die linke Seite seitlich vom Nabel und etwas nach unten bezeichnet, während die rechte Seite verhältnissmässig weniger empfindlich erschien. Ausserdem klagte der Mann über starken Durst; die Körpertemperatur war etwas erhöht bis 38,3°, der Puls war voll, kräftig, 116 Schläge in der Minute. Ordination: Eisblase auf den Bauch, Eispillen innerlich und Opium 0,03 stündlich. — Im Verlaufe des 29. Mai trat noch mehrmaliges Erbrechen rein galliger Natur auf, der Urin musste wegen Verhaltung mit dem Katheter entleert werden, der ganze Unterleib erschien Abends stark gespannt und hauptsächlich die oben erwähnte Stelle schmerzhaft, so dass Patient, um sich Erleichterung zu verschaffen, die rechte Seitenlage aufsuchte.

In der Nacht vom 29. zum 30. etwas Schlaf, die Zunge am Morgen des 30. dick belegt, grosser Durst, die Temperatur 37,8°, Puls 116, voll; Ordination bleibt dieselbe, Milch, Portwein.

Während des 30. und in der Nacht darauf bricht Patient fortwährend sowohl die genommenen Flüssigkeiten als auch die Opiumpulver; äusserst quälendes Aufstossen, Schmerzhaftigkeit des Leibes nimmt zu, während die Auftreibung eine verhältnissmässig noch nicht starke bleibt, der Urin wird freiwillig entleert. Patient sieht sehr verfallen aus, wird vom heftigsten Durste geplagt. Die Temperatur geht am 31. Morgens auf 37,5 herunter, um von da bis zum Abend auf 38,0° zu steigen, der Puls Morgens 104, ziemlich kräftig, ist Abends 128, klein und flatternd. Ordination: Morphium subcutan mehrmals, Eisumschläge fort, Eispillen, ernährende Klystiere von Milch und Eier.

Am 1. Juni früh steigt nach einer schlaflosen Nacht die Temperatur auf 39, Puls 132. Patient ist aufs äusserste verfallen, tiefe schwarze Ringe um die Augen, Sprache leis und kaum verständlich, Bewusstsein erhalten, die Extremitäten kühl; Patient hat schon seit gestern die Rückenlage eingenommen, Brechen alles Genossenen hält an, Empfindlichkeit ist sich in der linken Seite des Bauches gleich geblieben, während sie rechts zugenommen hat, Percussionsschall in der ganzen Unterbauchgegend gedämpft. Ordination: Heisse Wärmflaschen an die Extremitäten, Einwicklung in wollene Decken, Klystiere mit Wein und Ei, subcutane Aetherinjectionen; Eisumschläge und subcutane Anwendung des Morphiums werden fortgesetzt.

Durch mehrfache Aetherinjectionen wird der flatternde Puls zwar zeitweise etwas kräftiger; dieselben können aber auf die Dauer die Schwäche des Herzens nicht überwinden. Die gesetzten Klystiere werden im Darme zurückgehalten; des Tags über noch mehrmaliges Erbrechen, Bewusstsein bis gegen Abend, von da an leichte Phantasien, rapides Ansteigen der Temperatur auf 39,9°, nachdem dieselbe gegen Abend auf 37,8° gefallen war. Tod unter den Erscheinungen der Herzlähmung Nachts 1½ Uhr.

Sectionsprotokoll.

Section 30 Stunden nach dem Tode. Starke Leichenstarre, Bauchdecken verfärbt.

Schädelhöhle. Schädeldach normal, harte Hirnhaut ziemlich dick, ihre Venen stark gefüllt mit Blut, im Längsblutleiter mehrere Fibringe-

rinnsel, starke Pacchionische Wucherungen, die Gefässe der weichen und Spinnwebenhaut ebenfalls ziemlich viel Blut enthaltend; beim Durchschnitt der Gehirnsubstanz selbst findet man hauptsächlich in der rechten Halbkugel ziemlich viele Blutpunkte, sonst bietet das Gehirn und seine Höhlen nichts Auffallendes.

Bauchhöhle. Die Musculatur des Bauches dunkel von Farbe; Zeichen einer stattgehabten Quetschung sind nirgends nachzuweisen. Nach Eröffnung derselben zeigen sich die Därme in der ganzen Bauchhöhle durch reichliches, gelbes, eitriges Exsudat miteinander verklebt und an vielen Stellen in grosser Ausdehnung verfärbt, dunkelroth; im kleinen Becken und die untere Partie der Bauchhöhle ausfüllend etwa 1 1/2 Liter freies trübes, übelriechendes Exsudat, ebenso ist das grosse Netz, die Milz, die Leber, Magen mit stark eitrigen Auflagerungen überzogen. Milz bietet nichts Auffallendes, eine Ruptur derselben nicht vorhanden. Beide Nieren stark blutreich auf dem Durchschnitt, sonst normal. Leber desgleichen. Magen leer, sonst normal. Harnblase desgleichen. Darm. Die Serosa stellenweise stark geröthet, im Blinddarm Kothanhäufung. Etwa in der Mitte des Darmes, im Dünndarm, 2 1/2 Meter vom Magen entfernt, findet man in einer oberflächlich liegenden Darmschlinge des Bauches neben und etwas nach unten vom Nabel, genau der grössten Schmerzhaftigkeit im Leben entsprechend, ein 1 Cm. langes, die Darmwandungen trennendes, scharfrandiges Loch, einen Riss, in dessen Umgebung etwa von 2 Cm. sich die Schleimhaut blutig verfärbt erweist. Die Rupturstelle und deren Umgebung waren mit dicken gelblichen, ziemlich festen Auflagerungen bedeckt, die Darmschlinge mit denen der Umgebung fest verlöthet und dadurch provisorisch verschlossen. Die Untersuchung des freien Exsudats in der Bauchhöhle liess keine ausgetretenen Kothmassen constatiren.

Brusthöhle. Im Herzbeutel etwas geröthete Flüssigkeit, Herz normal gross, enthält sehr wenig Blut, Klappenapparat gesund. Linke Lunge am unteren Lappen etwas verwachsen, sonst normal, rechte Lunge überall fest mit der Brustwand durch alte Verwachsungen adhärirend, Leichenhypostase.

Anatomisch-klinische Diagnose: Peritonitis universalis purulenta traumatica ex ruptura ilei.

Epikrise. Obgleich der Verletzte mehrere Stunden ohne ärztliche Hülfe blieb, die geeigneten Mittel deshalb leider nicht sofort in Anwendung gebracht werden konnten, so stellte sich der Verlauf doch nicht als ein solch rapider wie bei den vorhergehenden Fällen dar, weil vor der Aufnahme in das Lazareth Alles geschah, um die in Entwicklung begriffene traumatische Peritonitis zu bekämpfen und so lange als möglich den Kräftezustand des Patienten zu erhalten, zu heben. Das ärztliche Verfahren war ein ganz rationelles, und es erwiesen sich auch in diesem Falle neben den belebenden Arzneistoffen im geeigneten Momente ernährende Klystiere angezeigt. — Da schon am ersten Tage übelriechende Gase in die Unterleibshöhle reichlich ausgetreten waren (Bauch sehr gespannt, bei der Oeduction übelriechendes Exsudat) — fäculente Stoffe konnten nicht nachgewiesen werden — so breitete sich die Entzündung über die ganze Bauchhöhle aus und bewirkte allmählich eine beträchtliche purulente Exsudation. Bei Eintritt der Eiterung stieg die Körpertemperatur, bald nachher stellten

sich die Erscheinungen des Collapses und hierauf jene der beginnenden Lähmung des Herzens ein.

Bemerkenswerth ist, dass die während des Lebens so schmerzhafte Stelle ganz genau jener der Ruptur entsprach, dass sich daselbst schon ziemlich vorgeschrittene Verlöthungen fanden, dass nur Gase aber keine fäculenten Massen aus dem Darme getreten waren. Die Gase entwichen wahrscheinlich nicht allein gleich nach der Verletzung und bald nachher, sondern sie durchsetzten auch im weiteren Verlaufe das sich bildende, zum Abschlusse bestimmte Exsudat. Der Riss zeigte sich nicht von beträchtlicher Grösse; er wies gleichfalls in seiner nächsten Umgebung die blutige Infiltration der Mucosa als Folge der heftigen Zerrung nach.

4. Beobachtung. Traumatische Peritonitis in Folge von Hufschlag auf den Unterleib und Ruptur des Dünndarms.

Krankengeschichte. Der Dragoner W. Gamer von der 2. Escadron des 3. Bad. Dragonerregiments Nr. 22, Garnison Karlsruhe, wurde den 21. Juli 1880 früh auf dem Exercierplatz beim Absitzen von dem Pferde seines Vordermannes derart direct auf den Unterleib geschlagen, dass er bewusstlos zusammenstürzte, aber nach kurzer Zeit nach einer Gabe Hoffmann's-Tropfen, die er übrigens erbrach, wieder etwas zu sich kam. Er wurde sofort vom Exercierplatz in das Lazareth gefahren.

Bei der Aufnahme: Blasses Aussehen, kühle Extremitäten und Nasenspitze, kleiner Puls, der sich jedoch rasch hob, Benommenheit, zeitweises Stöhnen; äusserlich keine Verletzung, aber grosse Schmerzhaftigkeit des Leibes. Respiration: 28, nicht ganz regelmässig.

Therapie: Eispillen innerlich und Opium 0,03, davon erst halbstündliche Gaben, dann alle 3 Stunden, auf den Leib Eisblasen.

Abends. Patient liegt stets auf der linken Seite mit angezogenen Beinen, er ist noch benommen, gibt keine Antworten. Klagen über heftige Schmerzen im Leibe. Die drei ersten Pulver hat er wieder ausgebrochen, die übrigen behielt er bei sich. Puls kräftig, unregelmässig, Respiration mässig frequent, kein Fieber.

22. Juli. Patient hat die Nacht ordentlich geschlafen, die Schmerzen sind geringer, er fühlt sich auch allgemein erleichtert. Das Sensorium freier, Puls und Respiration nicht alterirt. Leib etwas gespannt und aufgetrieben, den Tag vorher war er noch nicht gespannt und liess auch die Percussion keine Veränderung gegen die Norm erkennen. Dann und wann Erbrechen nach Pulver oder Nahrung. Abends mehr benommen. Temperatur 38,4, Puls gut, aber frequenter 108, Respiration desgleichen 28. Extremitäten kühl. Patient kann bei heftigem Harndrang kein Wasser lassen, wird deshalb katheterisirt.

23. Juli. Ziemlich ruhiger Schlaf (ca. 3 Stunden) während der Nacht. Patient klagt jedoch stets über heftige Schmerzen im Leib, welcher ziemlich stark gespannt und am Nabel resistenter ist. Morgentemperatur 37,4, Puls 112, Respiration 27. In der Nacht dreimal Erbrechen des Pulvers. Abends sind die Schmerzen mässig; einmal nur Erbrechen ohne vorhergehende Nahrungsaufnahme. Lust nach Milch, Drang nach Stuhl, Leib

etwas stärker aufgetrieben, Dämpfung nicht nachzuweisen. Temperatur 38,0, Puls 108, Respiration 28.

24. Juli. Während der Nacht beinahe kein Schlaf, unruhiges Hin- und Herlegen im Bett, bald Seitenlage rechts, bald links, seltener Rückenlage. Temperatur 37,2, Puls 96, Respiration 26. Dämpfung in der linken Unterbauchgegend bei stärkerer Auftreibung des Leibes. Abends 9 Uhr Erbrechen mit Steigerung des Schmerzes, dann wieder von 4 Uhr in der Nacht ab mehrmals; die erbrochene Flüssigkeit gelbgrün gefärbt. Zunge weiss belegt mit rother Spitze und rothen Rändern, Kopf frei, Puls noch ziemlich kräftig, grosses Mattigkeitsgefühl. Abendtemperatur 38,0, Puls 108, Respiration 18.

25. Juli. In der Nacht hat Patient wieder grüne Flüssigkeit mit geronnener Milch gebrochen. Er hat häufig aber nie lange geschlafen, in den Pausen Milch und Pulver zu sich genommen, ohne sie wieder von sich zu geben. Morgens Kopfschmerz, deshalb kalte Ueberschläge. Häufiges Uriniren in geringer Menge; Harn klar, etwas stark gelb. In der Frühe wieder reichliches Erbrechen von grüngelber Flüssigkeit, gegen 7 Uhr Klagen über heftige Schmerzen im Leib. Temperatur 36,8, Puls 92, Respiration 36. Der Unterleib ist noch stärker gespannt und aufgetrieben, resistenter, zugleich ist die Dämpfung über den ganzen Unterleib verbreitet. Klagen über heftige Schmerzen vom Liegen im Kreuz und den Schulterblättern. Es wird ein Wasserkissen untergelegt, was einigermaassen erleichtert. Der Puls ist kleiner, das Gesicht eingefallen, blass, die Augen tiefliegend, die Nase spitz und kalt. Extremitäten gleichfalls kühl. Im Laufe des Tages hat Patient nur wenig gebrochen, einmal fand sich etwas Blutgerinnsel in dem Erbrochenen. Der Zustand verschlechterte sich stetig; bei freiem Sensorium wurde der Puls immer frequenter und elender, 120. Die Klagen über Schmerzen sind seltener, die Respiration beschleunigter. Das collabirte Aussehen nahm zu. Mittags 132 Pulse, Temperatur 37,8. Es wurde Champagner verordnet, den Patient gerne nahm. Gegen Abend zunehmende Frequenz von Puls und Respiration; ersterer kaum zu fühlen. Collaps nimmt immer mehr zu. Kälte der Extremitäten. Alle Klagen hören auf, es tritt Ruhe ein, nach 7 Uhr die Respiration nur noch selten und stossweise, gegen $^1/_2$8 Uhr hörte sie völlig auf.

Sectionsbefund.

Section 14 Stunden nach erfolgtem Tod.

I. Allgemeine Inspection. Leichenstarre nicht sehr ausgeprägt. Hautdecken blass. Leib aufgetrieben, stark gespannt ohne äussere Verletzung. Unterhautzellgewebe sehr gering entwickelt. — Brust- und Bauchhöhle werden geöffnet, der Situs der Brustorgane ist ein normaler.

II. Baucheingeweide. Bei Eröffnung der Bauchhöhle drängt sich der geblähte Darm hervor, unterhalb und links vom Nabel befindet sich ein circa zweimarkstückgrosses Extravasat im subcutanen Zellgewebe des Bauches. In der Bauchhöhle findet sich eine mässige Menge blutig-seröser Flüssigkeit, gemischt mit Fibrinflocken, vor. Das ganze Peritoneum parietale et viscerale ist da und dort capillär injicirt, zeigt einzelne capilläre Hämorrhagien und einen fibrinösen an verschiedenen Stellen verschieden dicken Beschlag. Entsprechend der vorgenannten Extravasatstellen, in dem

subcutanen Zellgewebe der Bauchdecken ist das grosse Netz in seinen unteren Partien stark gequetscht und sugillirt.

Bei leichtem Druck auf den Darm quellen in der linken Darmbeingrube und einer Dünndarmschlinge, die direct auf dem Colon descendens liegt, gelbe breiige Kothmassen. Es findet sich hier also eine Oeffnung im Darm. Die Stelle wird sorgfältig fixirt, der Darm am Pylorus und Rectum abgeschnitten, herausgelöst, von oben und unten gemessen, wobei sich für die Rupturstelle eine Entfernung von 106 Cm. vom Pylorus und von 429 Cm. vom Anus ab ergibt. Die Oeffnung hat in der Querrichtung des Darmes einen Durchmesser von $1^3/_4$ Cm., in der Längsrichtung von $1^1/_2$ Cm. Die Schleimhaut ist in der Circumferenz etwas abgelöst und flottirt. Gleich daneben liegt ein zweiter kleiner Riss, welcher 5 Mm. lang ist und in dessen Mitte sich noch eine dünne, schmale Brücke der Mucosa wahrnehmen lässt. In der nächsten Umgebung dieser Rupturstellen ist, abgesehen des extravasirten Kothes, keine besondere Ablagerung von Exsudatmassen zu finden; Verklebungen sind deshalb nicht vorhanden. Die übrigen Unterleibsorgane sind unverletzt und nicht erkrankt.

Leichendiagnose: Ruptura intestini jejuni, Peritonitis serosa fibrinosa diffusa.

Epikrise. In vorliegendem Falle konnte Patient sogleich in schonendster Weise der Lazarethbehandlung überwiesen werden. Mit aller Vor- und Umsicht wurde von Seite des behandelnden Arztes eine Immobilisirung des Darmes sowie eine Bekämpfung der entzündlichen Erscheinungen angestrebt. Diese Bemühungen waren auch insofern nicht ohne Erfolg, als trotz der beträchtlichen Beschädigung des Darmes, trotz des Bestehens eines grossen wie eines kleinen Risses, ferner der nicht unerheblichen Quetschung des Netzes der Verlauf wenigstens ein protrahirter war, keine eitrige, septische Peritonitis zu Stande kam und der Tod erst nach 5 Tagen erfolgte.

Ein bemerkenswerther Austritt von Darmgasen in die Unterleibshöhle wurde nicht wahrgenommen; in den ersten 24 Stunden war der Leib nicht aufgetrieben und liess die Percussion keine Veränderung gegen die Norm erkennen, allmählich stellte sich dann die Spannung ein. Die Dämpfung erfolgte auch nicht so rapide wie man sonst beobachtet. Abgesehen der fürsorglichen Verhütung weiterer äusserer Schädlichkeiten und der sofortigen richtigen ärztlichen Behandlung, dürfte als ein fernerer Grund für dieses Verhalten doch auch dem Sitz der Ruptur im Jejunum ein gewisser Einfluss zugeschrieben werden, da an dieser Stelle nicht so intensiv giftige Gase und fäculente Stoffe wie aus einem anderen vom Magen noch entfernter gelegenen Theile des Darmes entweichen und ihre sofortige nachtheilige Wirkung äussern konnten. Die Lage der zwei Rupturen ganz in der Tiefe auf dem Colon descendens schützte auch vor häufigen schädlichen Bewegungen und vor weiteren Insulten.

Die Verletzung selbst war eine sehr bedeutende, da der Darm gerade an dem Knickungswinkel, der grössten Convexität der Schlinge entsprechend, zweimal und zwar in gehöriger Ausdehnung eingerissen war. Die Risse verliefen nicht in der Längsaxe des Darmes, sondern in querer Richtung. Die Gewalt hatte in diesem Falle aus dichter Nähe sehr vehement eingewirkt, der Pferdehuf berührte nicht allein blitzartig die Bauchdecken und erschütterte von der getroffenen Stelle aus die Eingeweide, drängte den

Darminhalt nach einem bestimmten Platze hin, sondern er presste auch direct die Bauchwand in die Tiefe der Höhle, weshalb sich in der ersteren wie am Netz Extravasate vorfanden. Auffallend war der Mangel an Reaction in der allernächsten Umgebung der Rupturstellen, was nur daher rühren kann, dass einerseits diese Partie zu sehr beleidigt und gezerrt war, andererseits durch spärliches Aussickern von Fäcalstoffen nebst Gas die Ablagerung von organisationsfähigem Exsudate behindert wurde.

Die vom Patienten eingenommene Lage sprach anfänglich bestimmt für eine Verletzung in der linken Seite; als die Entzündung aber weiter um sich griff, wurde diese Lage nicht mehr eingehalten, sondern dem Schmerzgefühle entsprechend vielfach gewechselt.

Ausser diesen geschilderten, in den Lazarethen des Armeecorps beobachteten 4 Fällen sind mir in letzter Zeit aus der Praxis von Civilcollegen noch weitere 3 von Darmruptur mit letalem Ausgange zur Kenntniss gekommen. In dem einen Fall erlag ein Handwerksmann, welcher sich beim Ausgleiten eines Stemmeisens mit Heftigkeit auf den Bauch gestossen hatte, einer rapiden Peritonitis. Bei der Section fand sich eine Durchlöcherung des Darmes vor. In einem anderen beschädigte sich ein Mann kurz nach dem Essen durch Sturz auf der Treppe. Die Bauchfellentzündung liess nicht lange auf sich warten und führte rasch zum Tode. Da der Patient mit seiner Frau in Unfrieden lebte, die Erkrankung sich bald nach dem Essen eingestellt hatte, so wurde der Verdacht auf Vergiftung durch die Frau laut und deshalb die Obduction vom Gerichte angeordnet. Bei dieser entdeckte man einen grossen Riss im Ileum. Bei dem dritten an einer Peritonitis verstorbenen Patienten hatte ein Fusstritt die Zerreissung des Dünndarms bewerkstelligt.

II. Fünf Fälle von Erschütterung und Contusion des Unterleibes und seiner Eingeweide, beziehungsweise des Magens und Darmes durch Hufschlag mit günstigem Verlauf. In einem Falle ein Darmriss nicht unwahrscheinlich.

1. Beobachtung. Dragoner Bastian von der 4. Escadron des 3. Bad. Dragonerregiments Nr. 22, Garnison Karlsruhe, wurde den 11. April 1880 Nachts auf Stallwache von einem Pferde angeblich mehrere Male gegen die linke Seite des Unterleibes geschlagen. Bewusstlosigkeit, welche beinahe eine Stunde andauerte. Transport in das Lazareth. Bei der Aufnahme keine Allgemeinerscheinungen mehr, Puls normal. Spontan und auf Druck heftige Schmerzen im linken Hypochondrium und in der linken Unterbauchgegend. Keine äusseren Zeichen von Verletzung.

Therapie: Opium, Eis, Ruhe, spärlich flüssige Nahrung.

Die Schmerzen verloren sich allmählich, eine Störung des Allgemein-

befindens trat nicht ein. Nach 4 Tagen ein geformter Stuhl ohne jegliche Unbehaglichkeit im Leib, der nicht aufgetrieben ist und ganz normale Schallverhältnisse bietet. Patient konnte bereits nach 9 Tagen geheilt entlassen werden und befand sich seither auch ganz wohl.

Epikrise. Der Pferdehuf traf hier namentlich die Unterrippengegend und übte deshalb vorzugsweise seinen Einfluss auf die harten Gebilde aus, von welchen sich die Erschütterung auf das Rückenmark und Gehirn fortsetzte, und deshalb auch eine länger andauernde Bewusstlosigkeit nach sich zog. Die Stossschwingungen berührten den Darm in keiner intensiven Weise und verursachten daher auch keine Läsion desselben.

2. *Beobachtung.* Kanonier R. vom 1. Bad. Feld-Artillerieregiment Nr. 14 erhielt am 6. Juli 1880 auf dem Schiessplatze bei Hagenau einen Hufschlag gegen die Magengegend. Unter schweren Shokerscheinungen wurde er in das Lazareth getragen. Die betroffene Partie war die Regio epigastrica nebst dem angrenzenden Theil der Regio hypochondr. dextra; es bestand daselbst spontan und auf Druck lebhafter Schmerz. Keine äusseren Verletzungen. Mittags stellte sich vorübergehend mässige Empfindlichkeit des Abdomens gegen Druck ein, welche aber am nächsten Tage wieder geschwunden war. Geringe locale Druckempfindlichkeit und eine erhebliche Herabsetzung des Pulses auf 40—48, als Folge des Shokes blieben noch für 5 Tage die einzigen Krankheitserscheinungen. — Die Behandlung bestand nach Minderung der Shokerscheinungen in Eisblase auf den Leib, später in hydropathischen Ueberschlägen und innerlicher Verabreichung von zwei Morphiumpulvern täglich. — Die Heilung erfolgte ohne jegliche weitere Störung.

Epikrise. In diesem Falle wurden die Nervengeflechte in der Magengegend vorzugsweise insultirt und kamen deshalb die schweren Shokerscheinungen sofort zu Stande. Die Erschütterung setzte sich aber auch auf das Rückenmark fort und bewirkte für einige Zeit eine Störung in der Herzthätigkeit, denn die Herabsetzung des Pulses in solch auffallender Weise kann nicht allein durch eine vorübergehende reflectorische Lähmung der vasomotorischen Nerven erfolgt sein, sondern wurde durch eine Affection der Medulla selbst vermittelt. Eine Continuitätsstörung im Bereiche des Magens oder Darmes fehlte von vornherein.

3. *Beobachtung.* Dragoner Muser von der 2. Escadron des 2. Badischen Dragonerregiments No. 21 wurde den 23. März 1881 beim Pferdeputzen auf den Unterleib geschlagen und gleich nach erlittener Verletzung ins Lazareth gebracht.

Bei Ankunft daselbst war p. Muser collabirt, die Gesichtsfarbe bläulich, Puls sehr klein, etwas beschleunigt, Respiration kurz und oberflächlich, über 80 in der Minute; dabei warf sich der Verletzte unruhig umher und stöhnte fortwährend; das Sensorium war benommen.

Nach etwa 2 Stunden kehrte das Bewusstsein wieder, die Respiration wurde ruhiger, der Puls hob sich und nach 24 Stunden waren die Erscheinungen der Erschütterung so ziemlich vorüber gegangen. Der Unterleib ist rechterseits bei Druck und Berührung empfindlich, fühlt sich zur Seite des Nabels resistenter an. Erbrechen, Fieber ist nicht eingetreten, Urin wird ohne Beschwerden entleert; Zeichen einer inneren Verletzung sind nicht vorhanden. Temperatur 37,5, Puls 27, Respiration 20.

In den folgenden Tagen bleibt Patient stets fieberfrei, die Schmerzen verminderten sich, so dass schon ein leichter Druck ertragen wurde. Schlaf gut, Urin ohne Beschwerden regelmässig entleert; Stuhl wegen innerlicher Anwendung des Opiums noch nicht erfolgt.

Den 4. April hatten die Schmerzen ganz nachgelassen, im Musc. rectus abdominis, rechts vom Nabel, ist die Resistenz kaum noch erhöht; es sind seither 2 spontane Stuhlgänge ohne Beschwerden erfolgt. Vermehrte Nahrungszufuhr wird gut vertragen, seit 2 Tagen wird Fleisch gegeben. Körpertemperatur stets normal geblieben, Puls langsam und kräftig (60 in der Minute). Patient hat das Bett verlassen und ist als Reconvalescent zu betrachten. Weiterer Verlauf ungestört.

Epikrise. Wie in dem vorhergehenden Falle machten sich auch hier nicht unbeträchtliche Shokerscheinungen in Folge der Erschütterung der Nervengeflechte sofort nach dem Insulte bemerkbar; solche von Continuitätsstörungen im Bereiche der Organe des Unterleibes fehlten dagegen. Die vermehrte Resistenz in dem Musc. rectus abdominis dexter rührte von einem Extravasate her. Bei fürsorglicher Behandlung deshalb ruhiger Verlauf.

4. Beobachtung. Rekrut Mahler vom Bad. Trainbataillon Nr. 14, 1. Comp., Garnison Karlsruhe, erhielt den 2. December 1880 Nachts auf Stallwache einen Hufschlag gegen die linke Seite des Bauches, so dass er hinstürzte, ohne aber sein Bewusstsein zu verlieren. Er schleppte sich nach einer Bank und brachte die Nacht im Stalle zu, ohne einen Lazarethgehülfen benachrichtigen zu lassen, Morgens trat einmal Erbrechen ein, Patient ging unter mässig starken Schmerzen in der Bauchseite zum Abort und hatte eine reichliche feste Entleerung.

Vormittags gegen 12 Uhr zum Lazareth transportirt. Patient, ein mittelgrosses, gracil gebautes, nicht besonders gut genährtes Individuum, nimmt im Bett eine zusammengekrümmte rechte Seitenlage ein, da die in der linken Bauchseite bestehenden Schmerzen bei anderer Lage stärker werden.

Gesicht nicht verfallen, Extremitäten fühlen sich etwas kühl an, Temperatur 36,3 C., Puls 72 von mittlerer Spannung. Patient klagt über Schmerzen in der linken vorderen Bauchgegend. Die schmerzende Partie beginnt 1 Zoll breit links vom Nabel, geht nach links bis zur Gegend des Colon descendens, nach oben bis zum Rippenrand, nach unten bis zu einer Horizontalen handbreit oberhalb der Symphyse. Eine Verletzung, eine Blutunterlaufung im Bereiche der Weichtheile nicht vorhanden.

Das Abdomen erscheint im Ganzen leicht tympanitisch aufgetrieben. Schmerz auf Druck besteht in den nicht betroffenen Theilen nicht. Die vorsichtig herauspercutirte Leberdämpfung beginnt eine Plessimeterbreite unterhalb der Mamilla und bleibt unten über eine Plessimeterbreite oberhalb des Rippenrandes. Urinentleerung zeigt nichts Abnormes. Therapie: Eisblase auf den Leib; innerlich 20 Tropfen Opiumtinctur.

Nachmittags: Das Sensorium frei, doch zeigt Patient apathisches Aussehen, in Folge der Opiumwirkung Neigung zum Schlafen. Temperatur 36,6°, Puls verlangsamt, ohne Arythmie, 52 Schläge. Kein Erbrechen. Patient nimmt die linke Seitenlage ein, weil sie ihm am bequemsten ist. Abdomen noch tympanitisch gespannt wie in der Frühe; es besteht nur eine geringe allgemeine Empfindlichkeit desselben gegen Druck.

3. December 1880. Nachtschlaf gut. Zahlreiche Blähungen, kein Auf-

stossen nach Suppengenuss, kein Erbrechen, keine allgemeine Empfindlichkeit des Leibes mehr. Temperatur 36,2°, Puls 56. Nachmittags erhält Patient noch Opiumpulver. Den folgenden Tag schwand die Tympanie völlig, Blähungen gingen reichlich ab, und am 5. December erfolgten spontan einige dicke Stühle. Hierauf subjectives Wohlbefinden. Am 14. Dec. konnte Patient das Bett verlassen und hat sich seither vollkommen erholt.

Epikrise. Auch hier machte sich ein mässiger Shok, dessen Folgen sich noch in den ersten Tagen an der Herabsetzung des Pulses bis auf 52 Schläge erkennen liessen, bemerkbar. Der Insult hatte keine Continuitätsstörung aber eine vorübergehende Parese des getroffenen Darmes bewirkt, weshalb sich bereits am ersten Tage durch Anstauung der Gase Tympanie einstellte. Da alle anderen Bedenken erregenden Erscheinungen fehlten, so konnte man trotz der Spannung des Leibes die besten Hoffnungen hegen. Im gleichen Verhältnisse als später Blähungen und Kothmassen abgingen, als die Trägheit des Darmes geschwunden war, verlor sich auch die tympanitische Aufgetriebenheit des Bauches vollständig und besserte sich der Zustand.

5. Beobachtung. Peritonitis in Folge von Hufschlag. Darmruptur nicht unwahrscheinlich. Heilung.

Dragoner Blant von der 2. Escadron des 2. Bad. Dragonerregiments Nr. 21, Garnison Bruchsal, erhielt am 4. October 1880 Vormittags während das Auf- und Abspringen vom Pferd geübt wurde, einen Hufschlag gegen den Unterleib und zwar mit dem Hinterfuss eines beschlagenen Pferdes. Er fiel sofort bewusstlos zu Boden, erholte sich jedoch schnell und will dann Erbrechen gehabt haben. Trotz heftiger Schmerzen im Unterleib meldete er sich nicht sofort krank, legte sich in seiner Stube zu Bett und erschien erst am nächsten Morgen im Revier. Von dort wurde er sogleich ins Lazareth geschickt. Daselbst klagte er über bedeutende Schmerzen im Unterleib und über Kopfweh.

Status praesens bei der Aufnahme: Der Hufschlag hat die rechte Seite des Unterleibes getroffen; der Bauch ist aufgetrieben, lässt sonst äusserlich keine abnormen Verhältnisse nachweisen. Der Percussionston bis gegen den Nabel hinauf erscheint gedämpft. Das Aussehen des Patienten ist blass und anämisch, die Zunge leicht belegt, der Puls gespannt, kräftig, 88 Schläge in der Minute. Temperatur 38,3°. Das Erbrechen ist nicht mehr wiedergekehrt. Der Urin ist ohne Beschwerde gelassen worden. Ordination: Absolute Ruhe. 10 Blutegel in die Ileocoecalgegend. Eispillen. Eisblase auf den Leib. — Opium 0,03 und strengste Diät.

Mittags fühlt sich der Kranke etwas besser. Die Schmerzhaftigkeit des Abdomens hat nachgelassen. Abends: Temperatur 39,6, Puls 88, voll. Es sind Winde abgegangen. Verordnung dieselbe abgesehen der Blutegel.

6. October. Temperatur 37,4, Puls 88. Patient hat den grössten Theil der Nacht gut und ruhig geschlafen. Die Schmerzhaftigkeit des Leibes hat sich vermindert. Der Percusionston hat beinahe überall einen tympanitischen Anklang. Abends: Temperatur 39,2, Puls 96. Patient

klagt über heftigere Schmerzen im Abdomen, und zwar werden dieselben besonders stark jetzt in der Nähe und über der Spina superior anterior ossis ilei rechterseits empfunden; daselbst auch relative Dämpfung. Die Schmerzen treten besonders bei Hustenstössen auf. Der Patient hat zwar keine Kopfschmerzen, gibt aber an, dass ihm im Kopf heiss sei. Appetit geschwunden. Das Urinlassen geht ohne Beschwerden vor sich. Drang zu Winden und Stuhl verschwunden. Ordination: Eisblase auf die schmerzhafte Stelle. Die Eispillen werden wegen des Hustenreizes ausgesetzt; dreistündlich ½ Pulver Opium zu 0,03. Um ½ 9 Uhr Abends soll an der schmerzhaften Stelle eine Morphiumeinspritzung gemacht werden.

7. October. Temperatur 37,8, Puls 96. Patient hat eine Stunde geschlafen, ist aber im Uebrigen unruhig gewesen. Der Husten soll ihn nicht haben schlafen lassen. Sonst hat sich im Zustande des Kranken nichts geändert. Ordination: An die schmerzhafte Stelle des Leibes über der rechten Spina sup. ant. oss. ilei werden noch 8 Blutegel gesetzt. Gegen den quälenden Husten etwas Eibischthee. Eisblase und Opiumpulver. Abends Temperatur 39,1, Puls 96. Die Schmerzen im Leibe haben etwas nachgelassen. Kein Stuhlgang, Urin sieht röthlich aus, hat abgesetzt. Abends noch 1 Morphiumpulver von 0,01.

8. October. Temperatur 37,8, Puls 88. Ziemlich guten Schlaf. Die Schmerzen im Leibe von der früheren Intensität. Urin sieht klarer aus. Der Percussionston hat überall einen tympanitischen Anklang und ist auch über der rechten Spina etwas heller geworden. Ordination: Ausser Eis und Thee: Tinctur. opii simpl. 1,0, Aqu. destillat. 100,0, Gumm. arab. Sacch. alb. ana 10,0 — zweistündlich 1 Esslöffel voll zu nehmen. Ausserdem erhält Patient heute Schleim mit Fleischbrühe.

Abends. Temperatur 38,6, Puls 96. Die nahrhaften Flüssigkeiten sind bei ihm geblieben, ohne viele Beschwerden hervorzurufen. Nur klagt Patient über Benommenheit im Kopf, weshalb das Opium ausgesetzt wird. Im Uebrigen Status idem. Der Kranke soll ab und zu Schleimsuppe und um 9 Uhr ein Morphiumpulver erhalten.

9. October. Temperatur 38,2, Puls 88. Guten Schlaf. Urin klar. Es sind Winde abgegangen, die aber den Leibschmerz erhöhten. Ordination die gleiche. Alle 3—4 Stunden Fleischbrühe. Abends: Temperatur 38,4, Puls 88. Keine weitere Aenderung im Zustande des Patienten.

10. October. Temperatur 37,5, Puls 76. Guten Schlaf. Der Kranke fühlt sich wohler. Die Schmerzen im Leibe sind geringer. Kein Stuhlgang. Der Leib noch immer etwas aufgetrieben, er fühlt sich aber nicht gespannt, sondern weich an. Bei der Percussion des Abdomens stellt sich heraus, dass nur noch in der Cöcalgegend eine geringe Dämpfung besteht, sonst ist der Ton überall hell. — Am folgenden Tage Temperatur 37,1, Puls 80. Guter Schlaf. Nachmittags 2 Uhr erfolgt der erste Stuhlgang ohne alle Beschwerden. Die ersten Fäcalmassen waren hart und fest, die anderen breiig. Abends Temperatur 37,6, Puls 84. 12. October. Patient ist fieberlos, fühlt sich wohl. Nachts 2 breiige Stühle. Appetit stellt sich ein. Patient erhält ausser den bereits angeführten Speisen auch Wein. Den Tag nachher sind in der Nacht 4 ganz dünne Stühle erfolgt, weshalb Patient weniger schlafen konnte. Am 14. October empfindet Patient keine Schmerzen mehr im Leib. Von da an ganz normaler Verlauf. Am 26. Oc-

tober darf Patient 1 Stunde täglich aufstehen, was ihm gut bekommt. Der Kranke erholt sich in der nächsten Zeit sichtlich. Ordination: Täglich 1 Esslöffel Ol. jecor. asell. Da der Leberthran gut vertragen wird, so soll Patient täglich 2 Löffel voll nehmen. Die Schmerzen über der rechten Hüfte und beim Husten sind immer noch dieselben. Es lässt sich auch an der früher bezeichneten Stelle bei der Palpation eine geringe Resistenz in kleinerer Ausdehnung constatiren. Der Percussionston des Leibes sonst hell. Patient fühlt sich im Laufe des folgenden Monates wohl, sieht jedoch immer noch blass und anämisch aus. Ordination: Leberthran, locale Einreibungen mit Jodsalbe, später Vollbäder, welche gut bekommen. Ohne weitere Störungen erfolgt nach Ablauf von 8 Wochen vollständige Genesung.

Epikrise. Dass hier eine nicht geringfügige Beleidigung des Darmes stattgefunden hatte, steht ausser Zweifel. Es lässt sich aber nicht ganz leicht bestimmen, ob nur eine intensive Erschütterung und Contusion des Darmes in der Cöcalgegend mit nachfolgender localer Entzündung wie bei einer Typhlitis oder Perityphlitis bewirkt wurde, oder ob nicht ein sehr kleiner Darmriss verursacht war und die oberflächlich gelagerte Schlinge sich durch eine abgegrenzte Peritonitis an das Netz und die weitere Umgebung angelöthet habe. Für das letzte Verhalten sprechen: die ständige Schmerzhaftigkeit an der Stelle über der rechten Spina anterior superior oss. ilei und über derselben — abgesehen der allgemeinen Empfindlichkeit des Unterleibes — selbst noch nach abgelaufener Entzündung, die Dämpfung in deren Bereich und nächster Umgebung, später die nachweisbare Resistenz daselbst, ferner die baldige Auftreibung des Bauches mit tympanitischem Schalle, dabei der mehrere Tage andauernde fieberhafte Zustand mit erhöhter Körpertemperatur und frequentem Puls bei zwar mässigen gastrischen Erscheinungen. Ausserdem die erhöhte Schmerzhaftigkeit im Bereiche des Darmes beim Durchgang von Blähungen, der verspätete Abgang kothiger Massen, nach einiger Zeit der Auftritt dünnbreiiger Stühle, wie solche nach Bauchfellentzündung beobachtet werden. Ganz bestimmt kann natürlich nicht behauptet werden, dass eine Continuitätsstörung, eine Ruptur bestand, es kann aber auch nicht geleugnet werden, dass unter besonders günstigen Verhältnissen, wie ich schon solche in einem Falle — Beobachtung 3 in der früheren in dieser Zeitschrift veröffentlichten Arbeit — mitgetheilt habe, durch eine circumscripte, nicht infectiöse Peritonitis eine rasche Abkapselung möglich sei. Eine Quetschung des Darmes ruft auch nicht leicht ohne gleichzeitige Läsion der Bauchdecken und des Netzes eine Entzündung des Bauchfelles, wie sie bei unserem Patienten längere Zeit anhielt und die beschriebenen Erscheinungen äusserte, hervor.

Wahrscheinlich wurde im vorliegenden Falle die kleine Risswunde sofort vom Netz bedeckt und gleichsam abgeschlossen, so dass ein Ausströmen schädlicher Gase und fäculenter Flüssigkeit unmöglich wurde, und deshalb auch die Entzündung als keine septische nur auf die nächste Umgebung der Ruptur beschränkt blieb. Immerhin bleibt aber die Diagnose eine problematische.

Zu dem günstigen Verlaufe trugen die rationelle ärztliche Be-

handlung, die gehörige Berücksichtigung und richtige Beurtheilung aller Symptome wie die sorgfältige Pflege wesentlich bei.

III. Fall von Zerreissung der Leber durch Hufschlag mit letalem Ausgange.

Dragoner Peter von der 2. Escadron des 2. Bad. Dragonerregiments No. 21, Garnison Bruchsal, erhielt den 22. November 1880, als er im Begriff war, im Stalle ein Pferd zu füttern, von demselben einen Hufschlag in die Lebergegend. Der Schlag erfolgte, als er von links her in den Stand treten wollte, mit einem beschlagenen Hinterfuss, dessen Eisen mit Stollen versehen war, und traf den Mann in aufrechter Stellung. Patient taumelte zurück und lief noch etwa 10 Schritte, worauf er bewusstlos zu Boden stürzte. In diesem Zustande blieb er einige Minuten; bald darauf trat Erbrechen ein und Patient klagte über heftige Schmerzen im Leibe. Er wurde dann sofort in einem Woilach ins Lazareth getragen.

Status praesens 10 Minuten nach der Verletzung.

Patient ist bei Bewusstsein, sieht äusserst collabirt und anämisch aus, die sichtbaren Schleimhäute sehr blass. Der ganze Körper und besonders die Extremitäten fühlen sich kalt an. Puls ist äusserst frequent, sehr klein, kaum zu fühlen und zu zählen, etwa 130. Respiration ebenfalls sehr frequent und flach, etwa 30. Der Kranke klagt über heftige Schmerzen in der Lebergegend, welche auf Druck sich steigern, ohne dass ein bestimmter Punkt als besonders schmerzhaft zu finden gewesen wäre. In der Lebergegend, wie überhaupt auf dem ganzen Abdomen und Thorax ist äusserlich nichts Abnormes zu bemerken, keine Spur von Auftreibung oder Sugillation. Ferner ist ein Rippenbruch auszuschliessen.

Die Percussion der Lebergegend ergibt die normalen Grenzen; die Leberdämpfung reicht genau vom oberen Rande der 6. Rippe bis zum unteren Rande der falschen Rippen. Unterhalb derselben, wie auf dem ganzen Abdomen keine Dämpfung. Das Abdomen ist nicht aufgetrieben, mässig gespannt; nirgends ist eine besondere Resistenz zu fühlen.

Die physikalische Untersuchung der Lungen ergibt normale Verhältnisse; überall sehr schwaches Vesiculärathmen. Herztöne sehr schwach zu hören, aber rein.

Ordination: 6 blutige Schröpfköpfe auf die Lebergegend; Eisblase auf die schmerzhafte Stelle, halbstündlich Wein; Bouillon, ruhige Rückenlage.

Abends 5 Uhr: Die Schmerzen haben etwas nachgelassen, doch klagt Patient jetzt auch über solche in der rechten Schulter. Patient verhält sich ruhig. Der Puls hat sich etwas gehoben, ist aber immer noch sehr frequent. Sonst ist der Zustand im Allgemeinen derselbe. Temperatur 5 Uhr 37,8, 8 Uhr 37,4.

Abends 12 Uhr. Das allgemeine Aussehen des Patienten ist dasselbe. Die Schmerzen in der Schulter haben noch zugenommen, während die in der Lebergegend mehr abgenommen haben. Puls und Respiration noch ebenso frequent; ersterer noch immer klein und kaum zu fühlen. — Die physikalische Untersuchung ergibt genau dasselbe, wie unmittelbar nach der Verletzung. Abdomen nicht stärker aufgetrieben, nirgends Dämpfung oder Resistenz. Es ist Aufstossen und Neigung zum Brechen vorhanden,

ohne dass letzteres bis jetzt eingetreten ist. Patient hat am Nachmittage von selbst Urin gelassen, klagt aber jetzt über Harndrang, ohne uriniren zu können. Daher wird derselbe katheterisirt, was schmerzlos von Statten geht. Der Urin ist klar, hellgelb, ohne Eiweiss oder Gallenfarbstoff. Temperatur Nachts 2 Uhr 36,4, 4 Uhr 36,7, 6 Uhr 37,2. Ordination: Morphiumpulver 0,01.

23. November Morgens 8 Uhr. Temperatur 37,2. Patient hat fast gar nicht geschlafen. Er ist vollkommen bei Bewusstsein. Er gibt auf Fragen prompte Antwort, klagt aber weniger über Schmerzen, auch bei Druck, und erscheint hochgradig apathisch. Das Aussehen ist immer noch ganz dasselbe. Puls sehr frequent, fadenförmig, nicht zu zählen. Respiration über 30, sehr flach. Urin muss wieder durch den Katheter entleert werden, verhält sich ebenso wie der vorige. Patient hat im Laufe der Morgenstunden in halbstündlichen Intervallen 3 mal wässerig-schleimige Massen erbrochen. — Abdomen etwas mehr aufgetrieben, doch immer noch unter dem Niveau der falschen Rippen; überall tympanitischer Schall. Das Zwerchfell steht ausserordentlich hoch; in Folge dessen ist die Leberdämpfung fast ganz verschwunden, da die Leber offenbar auf die Kante gestellt ist.

Ordination: Schwerer Wein, Eisblase weiter, Unguent. ciner. auf die Bauchdecken, Kampher halbstündlich 0,01.

Mittags 12 Uhr. Temperatur 37,4. Patient erscheint noch mehr collabirt. Das Gesicht sieht gelblich-grau aus, Extremitäten und Nasenspitze kalt anzufühlen. Vollständige Apathie. Ueber Schmerzen wird kaum geklagt. Die Augen sind meist geschlossen, der Mund geöffnet, Lippen und Zähne trocken. Puls nicht zu fühlen. Respiration über 38, sehr flach. Sonst nichts verändert.

Ordination: 1 Aetherinjection.

Abends. Der Kranke macht einen etwas besseren Eindruck; die Apathie scheint nicht mehr so gross. Patient klagt jetzt über Schmerzen im ganzen Abdomen und in der Schulter. Puls hat sich ein wenig gehoben, doch immer noch unzählbar. Zustand des Abdomens derselbe, doch ist der Percussionsschall rechts dumpfer als links. Von vollständiger Dämpfung ist jedoch nirgends die Rede. Bis jetzt kein Stuhl. Urin spontan entleert. Temperatur 2 Uhr Mittags 37,6, 4 Uhr 37,7, 6 Uhr 37,7, 8 Uhr 37,8. Abends 10 Uhr 37,4, 12 Uhr 37,3.

Ordination: zur Nacht 10 Tropfen Tinct. opii simpl.

24. November. Patient hat etwas geschlafen. Ueber Schmerzen im Leibe wird weniger geklagt. Patient ist vollkommen apathisch und gibt auf Befragen an, dass es ihm besser und ganz leidlich gehe. Das Bild des tiefsten Collapses ist unverändert. Abdomen ist etwas aufgetriebener als gestern, mässig gespannt. Die Dämpfung ist rechts noch etwas intensiver geworden ohne jedoch absolut zu sein. Es besteht Brechreiz, ohne dass es zum Erbrechen kommt. Puls nicht zählbar. Temperatur 2 Uhr früh 37,2, 4 Uhr 37,0, 6 Uhr 37,0, 8 Uhr 37,1, 10 Uhr 37,0, 12 Uhr Mittags 37,5.

Nachmittags. Puls unfühlbar. Aetherinjection.

Abends. Es sind von selbst 3—4 Stühle erfolgt, von denen der erste fest, die nachfolgenden breiig und reichlich waren. Sonst ist keinerlei Ver-

änderung eingetreten, ausser dass hin und wieder Singultus erfolgt. Volles Bewusstsein; äusserste Apathie. Temperatur Mittags 2 Uhr 37,1, 4 Uhr 37,3, 6 Uhr 37,2, 8 Uhr 37,6. Abends 10 U. 37,7, 12 Uhr 37,3. Früh 2 Uhr 37,1, 4 Uhr 37,2, 6 Uhr 37,4.

25. November Morgens. Temperatur 8 Uhr 37,5, 10 Uhr 37,2, 12 Uhr 37,4. — Patient ist Nachts unruhig gewesen, hat aus dem Bett gewollt; fast gar kein Schlaf. Tiefster Collaps, Bewusstsein noch vorhanden, fast vollständige Euphorie, Puls unfühlbar, Respiration 40 unter Zuhülfenahme der accessorischen Respirationsmuskeln, Lippen livide, Zunge borkig, Abdomen noch etwas aufgetrieben etwa im Niveau der falschen Rippen, von Dämpfung nichts mehr zu finden. Um 2¼ Uhr Nachmittags Tod.

Obductionsprotokoll. Vornahme der Section 20 Stunden post mortem.

A. Aeussere Besichtigung.

Sehr kräftiger Körper mit ziemlich stark entwickeltem Panniculus. Todtenstarre vorhanden, spärliche Todtenflecke auf der Rückseite. Nirgends Verfärbung der Haut wie bei Sugillationen. Das Abdomen ist mässig aufgetrieben.

B. Innere Besichtigung.

a) Schädelhöhle. Sinus blutleer; die Substanz des Gehirns sehr blass, sonst nichts Bemerkenswerthes.

b) Brusthöhle. Lungen stark zusammengefallen; im Herzbeutel einige Löffel klaren Serums. Herz ziemlich gross. Muskulatur derb, roth. Im Ventrikel einige kleine Speckgerinnsel, sonst ist das Herz blutleer, Klappen und grosse Gefässe normal. Linke Lunge nirgends adhärent; der untere Lappen mässig blutreich, der obere blutarm. Das Gewebe ist überall gut lufthaltig, Schleimhäute der Bronchien blass; rechte Lunge an einer kleinen Stelle nach hinten etwa in der Mitte durch einige dünne Fasern adhärent. Auf dem unteren Lappen, ungefähr in der Mitte, erscheint eine kleine Stelle der Pleura reichlich verdickt; mit dem Finger fühlt man daselbst einen kleinen steinharten Knoten. Beim Einschneiden erweist sich derselbe als ein kugelrundes, etwa erbsengrosses Kalkconcrement, welches sich in einer bindegewebigen Kapsel mit innen vollkommen glatter Wandung befindet; ein ebensolches, doch nur hirsekorngrosses Knötchen befindet sich etwa 1 Cm. davon entfernt. In der nächsten Umgebung ist das Lungengewebe vollständig normal. In der Lungenspitze nichts Abnormes, und verhält sich im Uebrigen die rechte Lunge genau wie die linke. Die Wölbung des Zwerchfelles scheint rechts ein wenig höher in die Brusthöhle hinaufzureichen als links, sonst nichts Abnormes bemerkbar.

c) Bauchhöhle. Beim Einschneiden in die Bauchhöhle fliesst zunächst etwas seröse, wenig blutig gefärbte Flüssigkeit ab, die jedoch bald von dunklem, dünnflüssigem Blute gefolgt ist.

Die Därme, welche ziemlich stark durch Luft ausgedehnt sind, quellen stark hervor, ebenso wie im oberen Theile der stark ausgedehnte Magen. Es erweist sich, dass die Därme gleichsam schwimmen auf einer bedeutenden Menge in die Bauchhöhle ergossenen Blutes, dessen Quantität nach dem Herausschöpfen sich auf etwa 2 Liter veranschlagen lässt; dasselbe ist

dünnflüssig, tief dunkelroth und enthält ziemlich viele Gerinnsel. Der Ueberzug des Darmes erscheint überall normal; nirgends findet sich Injection oder eiteriger Belag. Bei der Herausnahme der Leber findet sich zwischen der Oberfläche des rechten Lappens und der Brustwand eine grosse Masse von Blutgerinnsel. Es zeigt sich auf der vorderen Fläche der Leber genau horizontal verlaufend in der Mitte des rechten Lappens eine 15 Cm. lange Zerreissung des Leberparenchyms, welche vom rechten scharfen Rand beginnend bis über die Mitte des rechten Lappens nach links reicht. Die Breite dieser Verletzung ist sehr verschieden, sie variirt von 3½ bis 1 Cm. Die Ränder sehen zerfetzt aus und an einzelnen Stellen gehen von ihnen bis mehrere Centimeter lange feinere Sprünge aus. In dieser ganzen Partie, welche in ihrer Totalität eine unregelmässige, ziemlich tiefe Furche darstellt, erscheint das Lebergewebe vollständig zermalmt. Es zeichnen sich in dieser Furche zwei Stellen aus, an welchen das Gewebe am tiefsten zerstört erscheint; daselbst dringt der zufühlende Finger weit in die Tiefe, während sie durch eine Partie weniger tief zerstörten Gewebes verbunden sind. Die eine Stelle rechterseits, welche die breiteste Partie der Verletzung ausmacht und deren Ränder am meisten zerfetzt erscheinen, liegt 3 Cm. vom rechten Leberrande entfernt, die andere auf der Höhe der Wölbung der Leber. Die Entfernung der beiden, fast lochförmig zu nennenden Substanzverluste beträgt von Mitte zu Mitte gemessen etwa 7 Cm., von ihren beiden äussersten Punkten 9 Cm. In allernächster Umgebung der Ränder befinden sich schmale Blutunterlaufungen. Im Uebrigen erscheint der Ueberzug der Leber völlig normal. Auf der Rückseite der Leber zeigt sich als Fortsetzung der vorderen Verletzung über den Rand nach hinten übergreifend eine ebenfalls horizontal verlaufende, ganz ähnliche Zerstörung wie vorne, jedoch ist dieselbe hier nur 8 Cm. lang und an der breitesten Stelle 2 Cm. breit; auch hier sehen die Ränder zerfetzt aus und das Gewebe erscheint völlig zermalmt, auch reichen wieder vielfach feine Sprünge bis weit in die Umgebung. In der Mitte der Furche ist dieselbe am tiefsten, daselbst gelangt der Finger wieder weit in die Tiefe. Neben dieser Stelle hängt an einem dünnen, offenbar aus dem serösen Ueberzug der Leber bestehenden Faden ein etwa haselnussgrosses Bröckel von Lebersubstanz ganz von hellgelber Farbe, welches augenscheinlich aus der tiefsten Stelle der Furche herausgerissen ist. Es wird ein Schnitt quer durch die Leber gelegt, welcher in der vorderen und hinteren Furche verläuft. Es findet sich nun entsprechend den auf der Vorderfläche markirten beiden tiefen Stellen das Leberparenchym weit in die Tiefe hinein zerstört. Es sind demgemäss 2 getrennte Höhlungen vorhanden von ganz unregelmässiger Gestalt mit zackigen und zerfetzten Wandungen und etwas bröckeligem Inhalte; von diesen reicht die links gelegene bis zur Mitte der ganzen Dicke der Leber, die rechts dagegen verläuft zunächst direct nach hinten und innen, biegt dann fast in rechtem Winkel um und mündet in der erwähnten tieferen Stelle der hinteren Furche. Es zeigt sich nun deutlich, dass an den dazwischen liegenden Partien die Zerstörung nur eine oberflächliche war, indem zwischen diesen beiden Höhlen eine breite Brücke in der Tiefe unverletzten Lebergewebes besteht. Die rauhe und filzige Innenfläche dieser Höhlungen hat eine hellgelbe Farbe, ebenso das Parenchym der nächsten Umgebung, welche sich scharf von dem normalen Lebergewebe abhebt.

Diese gelb verfärbten Partien sind brüchig und bröcklich, die erwähnte Brücke erscheint nur dunkler und blutreicher als die übrige Lebersubstanz.

In der rechts gelegenen perforirenden Höhle findet sich das freie Lumen einer mittelgrossen Vene, von dem aus man sehr bald in eine grosse Vene gelangte. An dieser Stelle ist die im übrigen hellgelbe Substanz der Wandung blutig imbibirt. Das übrige Lebergewebe erscheint sehr blutarm, aber normal. Abgesehen von der Stelle der Verletzung zeigt die Leber keinerlei Veränderung in Farbe oder Form und ist etwa von normaler Grösse. Die Gallenblase ist schlaff und enthält eine geringe Menge goldgelber Galle.

Das von dem Fusse, mit welchem der Schlag geführt wurde, abgerissene Eisen wurde mit der Form der Leberdefecte verglichen. Die Entfernung der Mittelpunkte beider Stellen von einander beträgt genau 7 Cm., die der beiden äussersten Punkte reichlich 8 Cm. Die Stellen passen ziemlich genau in die breiten, oben näher bezeichneten tieferen Stellen des vorderen Leberrisses.

Eine genaue Untersuchung der entsprechenden Brust- und Bauchwand lässt keine Spur einer stattgefundenen Contusion erkennen, es ist kein Rippenbruch vorhanden, kein Bluterguss unter der Haut oder zwischen und hinter den Muskeln. Die letzteren zeigen auf dem Durchschnitt ein vollkommen normales Verhalten, ebenso wie der Peritonealüberzug der Bauchwand. Magen- und Darmkanal bieten nichts Bemerkenswerthes, ebensowenig wie die Milz und die beiden Nieren, ausser dass deren Parenchym sehr blass erscheint.

Epikrise. Die Diagnose stiess hier auf keine besonderen Schwierigkeiten. Der Zustand der hochgradigen Anämie: kaum fühlbarer, höchst frequenter kleiner Puls, sehr beschleunigte Respiration, Kälte der Extremitäten u. s. w. setzten nach Rückgang der Shokerscheinungen sofort das Vorhandensein einer inneren Blutung ausser Zweifel. Die Schmerzhaftigkeit in der Tiefe der Lebergegend wies darauf hin, dass die Leber in Folge von Ruptur und Zertrümmerung die Quelle der Hämorrhagie abgebe. Später sprach auch der charakteristische Schmerz in der Schulter, ferner die Dämpfung in der rechten Bauchgegend entschieden für den Ort der Läsion.

Der Verlauf stand vollkommen in Einklang mit der so ausgedehnten Zerstörung des wichtigen Organes, die als eine absolut tödtliche bezeichnet werden musste.

Was die ärztlichen Anordnungen betrifft, so müssen dieselben im Grossen und Ganzen, vollkommen der exacten Beobachtung und richtigen Würdigung des Zustandes entsprechend, als sehr zweckmässige bezeichnet werden; die Application von blutigen Schröpfköpfen sogleich nach der Verletzung und die Einreibung von Quecksilbersalbe in die Bauchdecken kann ich allein nicht billigen, da diese Mittel bei der hochgradigen Anämie und Erschöpfung nichts nützen, im Gegentheil nur schaden konnten.

IV. Ruptur der Blase durch Sturz bewirkt. Tödtlicher Ausgang.

Gefreiter Frycz der 4. Escadron des Kurmärkischen Dragonerregiments No. 14, Garnison Kolmar, hatte sich am Abend des 24. December 1880

mit Schnaps und Bier betrunken und war in diesem Zustande von seinen Kameraden um 9 Uhr zu Bett gebracht worden; er liess sich jedoch nicht ausziehen, so dass er mit halb herabgezogenen Hosen ins Bett gelegt wurde. — Nachts bemerkte ein Dragoner, welcher zunächst am Fenster lag und durch Zug und Kälte belästigt wurde, dass das Fenster geöffnet sei. Um 2 Uhr Morgens gingen 2 Dragoner in den Hof zur Latrine und fanden unter dem genannten Fenster 2 Schritte von der Wand den Gefreiten Frycz auf der Erde liegen, ganz nass von Regen und mit angezogenen Schenkeln ohne Schmerzenslaute von sich zu geben. Sie trugen denselben in die Stube und legten ihn und sich selbst ins Bett. Um 10 Uhr Vormittags wurde Frycz dem Revierarzt krank gemeldet und von diesem zur sofortigen Aufnahme ins Lazareth bestimmt.

Status praesens. Patient, welcher über den Unfall absolut nichts anzugeben wusste, sonst aber vollständig bei Besinnung war, hatte ein graues Aussehen mit verfallenen Gesichtszügen, athmete mühsam, Puls klein, Extremitäten kühl, Nase spitz, der Rücken der Nase war leicht abgeschilfert; der linke Mittelfuss und das linke Fussgelenk stark geschwollen und schmerzhaft; bei Bewegungen desselben fühlte man vorübergehend leises Knirschen, doch konnte nicht mit Sicherheit gesagt werden, ob dies von geronnenem Blutextravasat oder etwa von der rauhen Bruchfläche eines Fusswurzelknochens, vielleicht des Talus oder Calcaneus herrührte. Das rechte Handgelenk geschwollen und schmerzhaft. Patient klagte über Schmerzen in der Brust, im Kreuz und ganzen Bauch; letzterer war aufgetrieben und bei Berührung in seiner ganzen Ausdehnung sehr schmerzhaft, am meisten in der Gegend der Harnblase. Daselbst und in der ganzen linken Bauchseite war starke Dämpfung des Percussionsschalles. Starker Harndrang konnte nicht befriedigt werden, und musste die Blase durch vorsichtiges Einführen des Katheters, welches leicht und namentlich ohne jeden Widerstand vom Blasenhals vor sich ging, entleert werden; es traten im Strahle ca. 400 Grm. dunklen mit Urin gemischten, grösstentheils geronnenen Blutes zu Tage. Gleichzeitig bestand heftiger Stuhldrang ebenfalls ohne Resultat. Nierengegend nicht auffallend schmerzhaft. Aufstossen und Erbrechen dicklicher, grünlicher Massen. Es wurde angenommen, dass Frycz, in der Trunkenheit das Bedürfniss zum Uriniren dumpf empfindend, durch das Fenster auf den Hof gesprungen, dabei zunächst hart auf den linken Hacken aufgeschlagen und sich denselben contusionirt, vielleicht sogar dabei einen Fusswurzelknochen zersprengt, gleichzeitig bei dem nun folgenden Fall sich das rechte Handgelenk verstaucht und die Nase abgeschenert habe. Durch die erste heftige, sich in der Axe des Körpers fortpflanzende Erschütterung, wie bei dem Auffallen des Körpers sei die wahrscheinlich übervolle Blase geplatzt und habe ihren Inhalt zum Theil in die Bauchhöhle ergossen. Hierdurch sei acuteste Peritonitis eingetreten.

Dass die Blutung aus den Nieren stamme, wurde aus dem Grunde bezweifelt, weil die weitaus grösste Schmerzhaftigkeit in der Blasengegend vorhanden war, die Nierengegend aber nur die allgemeine Empfindlichkeit des ganzen übrigen Bauches theilte, ferner weil im Falle einer blossen Nierenverletzung die Entleerung der Blase von selbst hätte erfolgen können und nicht erst durch den Katheter hätte bewirkt werden müssen, ferner weil sehr bedeutende Flüssigkeitsmengen sofort in der Bauchhöhle

nachzuweisen waren, die noch kein entzündliches Exsudat sein konnten, dann weil das durch den Katheter entleerte Blut meist geronnen und nicht vollständig mit dem Urin vermischt war, endlich weil bei einer Ruptur der hinter dem Peritoneum gelegenen Nieren die Entwicklung einer allgemeinen Peritonitis mit grünlichem Erbrechen nicht, oder wenigstens nicht sofort, erfolgt sein würde.

Ein operativer Eingriff schien nicht indicirt zu sein, da die Verletzung nicht frisch war, sondern vor 10—12 Stunden und zwar im Peritonealüberzug der Blase stattgefunden hatte, schon starke und allgemeine Peritonitis eingetreten und nebenbei starker Collaps vorhanden war.

Die erste Verordnung war Morphium 0,01 stündlich, Eisblase auf den Bauch und den linken Fuss, Eispillen. — Durch Einguss von Wasser in den Mastdarm wurden knollige Kothmassen entleert. — Am 26. derselbe Zustand. Blasenentleerung, 4 mal, entfernt immer noch mit dunklem Blut gemischten Urin, Mastdarm leer. Eis und Morphium weiter, letzteres zweistündlich. 27. Brechneigung geringer. Puls hebt sich, 104—8. Temperatur 37,7—9°. Abends beim Katheterisiren anfangs fast klarer Urin (ca. 300 Grm.) dann dicker mit dunklem Blut gemischt. Grosse Erleichterung nach der Entleerung. Dämpfung des Unterleibes verschwindet nach dem jedesmaligen Katheterisiren nicht merklich. Oedem am Scrotum.

28. December. Morgens Temperatur 37,4, Puls 108. Nachts ziemlich geschlafen, Appetit erwacht, Erbrechen seltener. Abdomen noch sehr gespannt, etwas weniger schmerzhaft. Gesicht weniger verfallen. Urin heller, wenig Blutgerinnsel folgt demselben bei der Entfernung mit dem Katheter. Abends Temperatur 38,1. Schlaf.

29. December. Nachts Schlaf. Morgens Temperatur 37,8, Puls 108, Respiration 18. Localer Zustand unverändert. Abends Temperatur 38,3, Puls 112, Respiration 20. — Bei starkem Stuhldrang haben sich fünf dickbreiige, zum Theil knollige Stühle eingestellt. Kein Urin dabei, derselbe ist dreimal durch den Katheter entfernt worden, wobei er jedesmal anfangs fast normal gefärbt, spärlich blutig erscheint. In die Blase gelangt, wendet sich die Spitze des Katheters stark nach rechts, vermuthlich drängen die Extravasate die linke Blasenwand nach dorthin herüber. Medication wird fortgesetzt, nur wird der Verminderung des Druckes wegen die Eisblase gegen gefrorene Compressen vertauscht. Oeftere Einspritzungen von 15 Gr. Ol. olivar. in den Mastdarm, um dem Stuhlgang glatteren Durchgang zu verschaffen.

30. December. Temperatur Morgens 37,7, Abends 38,7, Puls Morgens 116, Abends 104, ziemlich kräftig. Respiration Morgens 20, Abends 28. Local keine wesentliche Aenderung. Fünf breiige Stühle. Patient ist etwas unruhig, wälzt sich im Bett. Die vorsichtig unternommene Besichtigung des Rückens ergibt leichtes Oedem und leichte bläuliche Verfärbung der Haut links, doch keine Spannung derselben. Am Damm kein Oedem, am Scrotum sehr geringes. Ein Einstich daselbst ergibt Serum ohne urinösen Geruch. Beim letzten Stuhl Abends hat Patient zum ersten Mal ziemlich klaren Urin gelassen, dem etwas Blut folgte. Erbrechen nicht wieder gekommen, Patient verzehrte mit gutem Appetit 2 mal Milch, 2 mal Bouillon mit Ei, zwei weich gekochte Eier, 2 mal Rothwein. Am linken Knöchel immer starke Fluctuation der prallen Geschwulst.

31. December 1880. Patient hat die Nacht viel geschlafen, einigemale von selbst, wie gestern Abend, Urin gelassen, zum Theil unter sich. Puls ziemlich klein, 112, Respiration 24, Temperatur 38°. Zunge neigt etwas zur Trockenheit, Appetit gut, Erbrechen nicht wieder gekommen. Ein Stuhlgang breiig, hellbraun. Abdomen, wie immer, aufgetrieben und gespannt, Bauchdecken etwas ödematös, namentlich nach links und dem Rücken zu. In der Dammgegend kein Oedem, dasjenige am Scrotum hat eher ab- als zugenommen. Dämpfung beginnt in der Mitte des Bauches drei Querfinger breit unter dem Nabel, rechts von der Regio ileo-coecalis, links vom Rippenrande an und ist bis nach abwärts überall stark ausgesprochen. Schmerzhaftigkeit wie von Anfang an, am stärksten in der Blasengegend und nach links zu, sonst aber auch am ganzen Bauche vorhanden. — Geschwulst am linken Fussgelenk nimmt ab, gestrige Fluctuation verschwunden, das Blutextravasat vertheilt sich mehr unter die Haut, Umgebung der Knöchel stark blau und grün verfärbt, Crepitation nicht mehr fühlbar, hat also wohl nicht von einer Fractur, sondern vom Blutextravasat hergerührt. Schmerzhaftigkeit des Fusses nimmt ab. Rechtes Handgelenk fast wieder normal. Morphium wird sehr gut vertragen, daher dreistündlich weiter gegeben. Auch das Eis auf den Bauch wird fortgesetzt, der Patient äussert lebhaftes Verlangen darnach. Abends Temperatur 38,3, Puls 124, Respiration 24. Patient fängt an zu phantasiren. Gesichtsausdruck wieder mehr verfallen. Urin geht von selbst.

1. Januar 1881. Morgens Temperatur 38,0, Puls 120, regelmässig, mässig kräftig, Respiration 24. Nachts unruhig, hat phantasirt, Urin öfters unter sich gelassen, sehr wenig blutig gefärbt, der aufgefangene beträgt ungefähr einen Liter seit 24 Stunden, fängt an ammoniakalisch zu riechen. Patient liegt Vormittags im Sopor, Ptosis beider Augen, Pupillen nicht contrahirt, Blick auffallend starr und glanzlos, Conjunctiva und Lippenschleimhaut sehr blass, Athem aussetzend. Zähne fest aufeinander gebissen, Schlucken mühsam, auf Fragen keine Antwort, Kopf nicht heiss. Hat Nachts 3 mal 0,01 Morphium genommen, zuletzt vor 24 Stunden, Abdomen wie gestern, Rücken desgleichen. Rechts oben am Sternum und der Clavicula grünliche Verfärbung (Folge der erlittenen Contusion beim Falle). Herztöne rein. Der cerebrale Zustand wird weniger für übermässige Morphiumwirkung gehalten, da in den letzten Tagen mit der Dosis heruntergegangen war, auch die dafür charakteristische Verengerung der Pupillen und Erbrechen fehlte, im Ganzen in 8 Tagen auch nur 0,6 Morphium verbraucht waren, vielmehr für Zeichen beginnender Resorption des ausgetretenen Urins und dadurch verursachter Blutintoxication.

Dem Zeichen des Verfalles entsprechend wird verordnet: Subcutane Injection von 10 Tropfen Aether, die nach 2 Stunden zu 1 Grm. wiederholt wird. Tinct. chinae composit. zweistündlich 30 Tropfen.

Abends Temperatur 37,8, Puls 116, Respiration 20, regelmässiger. Conjunctivae und Lippen haben sich wieder geröthet, Schlucken geht besser, Bewusstlosigkeit dauert fort. Zunge, Lippen und Zahnfleisch mit bräunlichem, klebrigem Schmant bedeckt. Abdomen etwas weicher, weniger gespannt. Urin fliesst gut in die untergelegte Flasche. Allgemeiner Schweiss.

2. Januar. Morgens Temperatur 38,0, Puls 116, leicht zu unter-

drücken, Respiration 24. Nachts sehr unruhig. Fängt Morgens an zu sprechen, doch confus. Kopf nicht heiss, Wangen etwas geröthet, Haut gelblich, Schleimhaut normal gefärbt, Pupillen, von normaler Weite, reagiren auf Lichteindruck regelmässig. Patient ist noch somnolent, antwortet jedoch am besten auf polnische Fragen (Muttersprache), wenn auch nicht ganz sinnentsprechend. Beim Versuche, ihm etwas in den Mund zu stecken, beisst er energisch zu. Zunge trocken, braun. — Bauch oberhalb des Nabels ganz weich, Dämpfung beginnt links jetzt drei Querfinger tiefer als früher. Oedem der Bauchdecken und des Scrotums hat abgenommen. Urin ungefähr $1\frac{1}{2}$ Liter, braun-blutig gefärbt, enthält eitrigen Schleim. Durch den Katheter werden, da Patient seit spät Abends nicht mehr urinirt hat, noch $\frac{3}{4}$ Liter bräunlichen Urins entleert, wobei Patient stark mit drängt. Ein Blutpfropf kommt vorweg. Hinterher entleert Patient ebenfalls unter starkem, scheinbar schmerzhaftem Drängen noch etwas Urin von selbst. — Nahrungszunahme mangelhaft. Geschwulst am Fusse hat nachgelassen. Hydropathische Einwicklung des Bauches.

Abends Temperatur 37,8, Puls 104, Respiration 24. Sehr unruhig, förmlich tobsüchtig. Ein sehr reichlicher breiiger Stuhl unter sich.

3. Januar. Morgens Temperatur 37,8, Puls 108, regelmässig, Respiration 24. Nachts kein Schlaf, fortwährend Jactation. Drei Stühle, einer davon ins Bett, breiig. Wird wieder etwas besinnlicher, antwortet vernünftiger. Ptosis noch ziemlich stark ausgesprochen, doch werden auf Erfordern die Augen ziemlich weit geöffnet. Kopfschmerz nicht vorhanden, Sehstörungen auch nicht. Zunge trocken, braun, viel Durst. Abdomen fällt immer mehr zusammen und wird viel schmerzfreier. Dämpfung hat gegen die frühere Ausdehnung überall drei Querfinger abgenommen. Oedem der Bauchdecken und des Scrotums ganz geschwunden. $\frac{5}{4}$ Liter Urin, mit Tenesmus entleert, übelriechend, enthält ziemlich viel eitrigen Schleim. Fuss thut gar nicht mehr weh, Sugillationen verziehen sich. Watteeinwicklung, innerlich Decoct. chinae cum acid. phosphoric.

Abends Temperatur 38,0, Puls 104, Respiration 28. Patient schläft ruhig, hat mit Appetit gegessen, zum ersten Male seine halbe Portion Brod, welches er mit Behagen kaute. Drei Stühle, der letzte etwas schleimig, 1 Liter Urin mit einigen Fetzen in dem Eiter, weniger Drängen dabei.

4. Jan. Morgens Temperatur 37,8, Puls 120, Respiration 22. Nachts wieder sehr unruhig, wenig geschlafen, vier dünne schleimige Stühle gehabt. Kopf etwas wärmer, Besinnlichkeit kehrt mehr zurück, doch immer noch Schlafsucht, Gesicht leicht geröthet, Conjunctivae ein wenig injicirt, Pupillen normal, Ptosis noch vorhanden. Zunge trocken, braun. Appetit gut. Druck in der Blasengegend ist heute nach rechts am meisten empfindlich. Percussion wie gestern. Nierengegend nicht empfindlich. Urin ungefähr $\frac{3}{4}$ Liter seit gestern Abend etwas weniger eitrig, sonst gleich. Reaction neutral. Aqua calcis 1, mit Milch 11.

Abends Temperatur 38,2, Puls 116, Respiration 30. Mittags musste der Urin mit dem Katheter entleert werden, da bei starkem Drängen von selbst keiner gelassen werden kann. Das Einführen des Katheters war ziemlich schmerzhaft. Jetzt wird ein Katheter mit Scheidewand eingeführt und nach Entleerung der Blase ein vorsichtiger Versuch zur Ausspülung derselben mit $\frac{1}{2}$ Liter lauen Wassers gemacht. Dasselbe fliesst sofort klar

wieder ab, Patient hat keinerlei Schmerzen dabei. Ueberhaupt hat die Schmerzhaftigkeit des Leibes nachgelassen. Auch der Urin riecht etwas weniger übel. Ein nicht mehr so dünner Stuhl ins Bett. Die Antworten des Patienten sind heute Abend ganz vernünftig, nur unterschätzt derselbe die vorhandene Schwere seines Zustandes, indem er sagt: nun wäre er bald wieder gesund.

5. Jan. Morgens Temperatur 38,5, Puls 120, Respiration 28. Nachts weniger Schlaf, viel Leibschmerz, ein Stuhl dünnbreiig mit Tenesmus, 1¼ Liter Urin, weniger dunkel als gestern, mit starkem Drängen entleert. Kopf frei, Gesichtsausdruck wieder etwas verfallen, Puls kleiner als gestern. Zunge trocken, viel Durst. Unterleib wie gestern, am meisten rechts über dem Ligamentum Poupartii schmerzhaft, wo auch allmählich deutlicher eine schon gestern angedeutet gewesene Wölbung auftritt. Im Uebrigen ist aber auch wieder allgemeine Empfindlichkeit, sogar in den Leistengegenden und im Rücken bemerkbar. Es hat den Anschein, als wolle sich ein Abscess rechts bilden. Dämpfungsverhältnisse wie vorgestern. Warme Kataplasmen auf den Bauch.

Abends Temperatur 38,8, Puls 124, Respiration 32. Mit Unterbrechung confuse Reden und verkehrtes Treiben, etwas Schlaf, ein Stuhl unter sich, wenig Appetit, Zunge etwas feucht. Urin etwa 1½ Liter von selbst gelassen, zum Theil unter sich. Etwas Husten mit zähem schleimigen Auswurf, kein Brustschmerz, Frost nicht vorhanden gewesen.

6. Januar. Morgens Temperatur 38,3, Puls 128, klein, etwas unregelmässig, Respiration 24. Nachts unruhig (nach 2 mal 0,01 Morphium) geschlafen. Kopf schwitzt etwas, nicht heiss, Conjunctivae nicht injicirt, Pupillen mässig weit, reagiren normal. Grosse Unruhe, keine Antworten zu ermöglichen. Extremitäten kühl. Zunge trocken, braun, Durst. Schlucken geht gut. Unterleib sehr empfindlich, namentlich rechts, wo auch die Dämpfung etwas steigt. Links nimmt die Dämpfung etwas tympanitischen Beiklang an. Ungefähr ¾ Liter hellbrauner Urin, doch heute stark alkalisch, ziemlich viel eitrigen Schleim enthaltend. Aqua calcis wird fortgelassen. Die Auscultation der Brust ist bei der grossen fortwährenden Unruhe des Patienten kaum möglich. In der Eile wird Folgendes ermittelt: Rechts von der Höhe der Brustwarze an nach abwärts Dämpfung, dürfte wohl von der in die Höhe getriebenen Leber herrühren, da die Gegend des rechten Rippenrandes tympanitischen Schall hat. Respirationsgeräusch abgeschwächt, etwas Schleimrasseln. Links hinten schwache Dämpfung und leichte Katarrhalgeräusche. Linke Seite hebt sich beim Athmen etwas schlechter als die rechte. Druck in die mittleren Intercostalräume seitlich links sowohl, als rechts scheinbar schmerzhaft. Häufigerer Husten fördert etwas zähes, schleimiges Sputum, nicht gelb oder roth gefärbt. Vorläufige Diagnose dieser Complication: Pleuritis sinistra, Bronchitis. Medication dieselbe.

Abends. Temperatur 38,5. Puls 136. Respiration 36. Seit Mittag Ruhe, starker Schweiss, sterthoröses Athmen, wobei sich die linke Brustseite sichtlich weniger hebt. Urin geht von selbst. Patient macht den Eindruck, als wenn er über Nacht sterben würde. Ruhiger Tod nach Mitternacht, 3 Uhr.

Obductionsprotokoll.

Section 31 Stunden nach dem Tode. Leiche etwas mager, blass, Todtenstarre noch vorhanden. Auf Bauch und Rücken grünliche Verfärbung von der Verwesung herrührend. Mehrere in die Haut des Rückens, namentlich in der Nierengegend gemachte Einschnitte ergeben weder Sugillationen noch Serum im Zellgewebe.

A. Eröffnung der Kopfhöhle.

Auf dem Scheitel zwischen Galea und Periost und unter dem letzten eine runde Sugillation von 8 Cm. Durchmesser. Aeussere Haut zeigt sich an dieser Stelle intakt. Pacchionische Gruben stark ausgeprägt. Punktförmige Ekchymosirungen der Dura, auf dem Scheitel wenig, nach vorn zu in grösserer Ausdehnung. Hier ist die Dura mit dem Schädelknochen leicht verklebt. Beim Ablösen der Dura fliesst sehr wenig Wasser ab. Sinus wenig gefüllt, destomehr die Venen der Gehirnoberfläche. Gyri nicht verstrichen. In der Scheitelgegend leichte Trübung der Pia und schwache fibrinöse Auflagerung. Die an der Schädelbasis gelegenen Sinus ziemlich stark gefüllt. Substanz des Gehirns von normaler Consistenz, mässig bluthaltig. Alle Ventrikel fast trocken, Plexus mässig gefüllt. Pons und kleines Gehirn blutarm. Sonst nichts zu bemerken.

B. Eröffnung der Brusthöhle.

Brustmuskulatur bleich, mager, linke Lunge bedeckt den Herzbeutel nicht, ist durch das Zwerchfell bis zur 6. Rippe hinaufgedrängt, an der Pleura costalis seitlich in grosser Ausdehnung leicht verklebt. In der linken Pleurahöhle ungefähr $^1/_3$ Liter schwach röthliche Flüssigkeit. Auf dem Herzbeutel und unter der linken Seite des Sternum eine 8 Cm. lange, 4 Cm. breite Sugillation. Ersterer enthält etwa 30 Gramm helle Flüssigkeit. Innenfläche normal.

Das Herz liegt wagerecht, Spitze links oben. Rechte Vorkammer enthält viel Fibringerinnsel, wenig halbflüssiges Blut, rechte Kammer nur wenig speckiges Gerinnsel, linke Vorkammer wie die rechte, linke Herzkammer leer. Herzmuskulatur fast eben blass, Klappenapparat normal. Aorta gross und, wie auch die Pulmonalis, leer.

Linke Pleura lebhaft injicirt. Linker oberer Lungenlappen gesund, doch stark ödematös. Unterer Lappen an der Basis mit gelbem Fibrinbelag bedeckt, am Zwerchfell angelöthet, ganzer unterer Lappen fest, dunkelbraunroth mit einem Stich ins Grünliche, luftleer.

In der rechten Pleurahöhle keine Flüssigkeit. Zwerchfell geht hier bis zur 4. Rippe. Pleura normal, Lunge nicht verwachsen. Alle 3 Lappen zeigen starkes Oedem, unterer ausserdem grosse Blutfülle, alle 3 sind aber sonst normal. Luftröhre beider Lungen stark schleimhaltig und lebhaft injicirt. Sonst nichts zu bemerken.

C. Eröffnung der Bauchhöhle.

Trotz des mit grosser Vorsicht auf dem vorgeschobenen Finger geführten Schnittes in der Linea alba wird doch die, bis eine Hand breit oberhalb der Symphyse stehende Blase angeschnitten und entleert etwa 200 Grm. sehr übelriechenden Urin. Hierauf wird zunächst nach unten nicht weiter geschnitten, sondern es werden durch Querschnitte die Bauchdecken auseinander geklappt. Das grosse Netz ist ziemlich dünn, fettarm,

durch eine dünne Fibrinlage mit der Bauchwand leicht verklebt. Därme stark nach oben und rechts gedrängt. Leber steht bis zur 4. Rippe, ist von normaler Grösse und Consistenz, blutarm. Oberfläche mit dem Zwerchfell leicht verklebt. Gallenblase enthält mässig viel gelbe Galle. Milz 18 Cm. lang, 11 Cm. breit, sehr schlaff, Kapsel gerunzelt. Pulpa mürbe, blutarm. Pankreas gross.

Magen gross, enthält 1/3 Liter dünnen, ziemlich braunen Brei. Dünndärme nicht verklebt, völlig normal, enthalten wenig gelben Brei. Wurmförmiger Fortsatz an der rechten Wand der Harnblase verwachsen. Umgebung des Blinddarmes schwarzroth verfärbt, Wand erheblich verdickt, mit den später zu beschreibenden Massen in der rechten Beckenseite verwachsen. Colon ascendens sowie transversum normal, nur stark durch Gas aufgetrieben. Flexura sigmoidea und Rectum zeigt stark verdickte Wände, schwarze und grünbraune Verfärbung. Schwer zu trennende Verwachsungen dieser Darmtheile mit ihrer Umgebung, namentlich auch mit der hinteren Wand des Peritoneum. In der Bauchhöhle keine flüssigen oder geronnenen Extravasate. Die hintere Peritonealwand, linkerseits in ihrer ganzen Länge nach vorn vorgetrieben, zeigt sich dunkelgrün verfärbt. Dieselbe wird in der Nierengegend eingeschnitten und man gelangt sodann in eine grosse Höhle, die Länge des ganzen Abdomen einnehmend, welche von einer theils hell-, theils dunkelbraunen, filzartigen, ziemlich schwer zerreisslichen Masse ausgefüllt ist. Diese Masse zieht sich hinten über und von der Harnblase an ersterer Stelle zwischen dieser und dem Peritoneum, welches sie abgehoben hat, in die rechte Seite hinüber, wo sie eine etwa faustgrosse Höhle ebenfalls vollständig ausfüllt und innig verwachsen an der Blase und dem Dickdarm anliegt. Ebenso innig verfilzt ist diese Masse mit der vorderen Bauchwand, und es ist unmöglich, die Harnblase trotz der grössten Vorsicht ohne Beschädigung freizulegen. In diese Masse eingefilzt sind auch die Ureteren, welche bei dem Versuche, sie etwas deutlicher zu isoliren, dicht an der Blase abreissen. Die Schleimhaut der letzteren zeigt namentlich im Fundus zahlreiche flache, zum Theil längliche, zum Theil runde Geschwüre und etwas nach rechts von der Mitte einen in der vorderen Wand und dem Scheitel verlaufenden, auch die Muscularis trennenden, an den durch geröthete und etwas gewulstete Ränder deutlich kenntlichen, 7 Cm. langen, vertical aber unregelmässig verlaufenden Riss ausserhalb des Bauchfellüberzuges. Der Blasenhals ist gesund. Die Nieren sind beide normal gross, leicht von ihrer Kapsel zu trennen; rechte etwas blutreich, linke liegt mit ihrem unteren Ende etwas nach oben und aussen gedreht, am oberen Ende der oben beschriebenen filzigen Massen. Beide Nierenbecken zeigen normale Färbung und glatte Beschaffenheit; die Pyramiden sind deutlich ausgeprägt. Die Schleimhaut der Ureteren ist glatt und ihr Kanal leer.

Die grossen Gefässe sind normal, die Venen mässig gefüllt. Der linke Psoas und Iliacus liegen ganz in der beschriebenen Masse, sind so mürbe, dass sie mit dem Finger leicht quer durchgerissen werden können. Die genannten rechtsseitigen Muskeln sind etwas fester, doch immerhin auch morsch. Auch sie sind in jene Massen zum Theil eingebettet.

Anatomische Diagnose: Ruptura vesicae urinariae. Extravasatio et Exsudatio retroperitonealis; Peritonitis, Perityphlitis. Ulcera catarrhalia

vesicae. Bronchitis. Pleuropneumonia sinistra. Hyperaemia piae matris et vasorum cerebri.

Epikrise. Die Vermuthung des behandelnden Arztes, dass die schwere Verletzung durch einen Sturz auf die Füsse — Sprung aus dem Fenster, Aufprallen auf die Hacken von bedeutender Höhe herab und dann erst Fall, wahrscheinlich auf die linke vordere Körperfläche — entstanden und hierdurch eine gewaltige Erschütterung, eine Dröhnung des Körpers, namentlich dessen linker Hälfte hervorgerufen worden sei, wurde durch das Sectionsergebniss gewissermassen bestätigt, denn folgende Befunde sprechen hierfür:

1. Contusion des linken Fussgelenkes mit starkem Blutextravasat in dessen Umgebung.

2. Sugillationen auf dem Pericardium im Mediastinum anticum.

3. Die Folgen der Erschütterung des Pleuraüberzuges der linken Lunge an ihrer Basis.

4. Sugillationen in der Dura mater und grössere Blutextravasation unter der Galea und dem Periost der Schädeldecken.

Dass letztere Verletzungen nicht durch directen Fall auf den Kopf entstanden sind, beweist die vollständige Unverletztheit der äusseren Haut an der entsprechenden Stelle und überhaupt an irgend einer anderen Stelle des Kopfes. Auch bewiesen die geringfügigen Abschenerungen an der Nase ohne Quetschungserscheinungen an denselben, dass Fryçz nicht mit grosser Gewalt bei dem Sturz zunächst auf den Kopf aufgeschlagen sein kann, sondern nur, nachdem er schon die erwähnte heftige Erschütterung erlitten, umgefallen sei und sich dabei das Gesicht leicht geschenert habe.

Die leichte Verstauchung des rechten Handgelenkes ist wahrscheinlich auch erst bei diesem secundären Fall erfolgt.

5. Die ausgedehnte Zerreissung der Harnblase.

Nicht wie im Leben angenommen wurde, befand sich der Riss am Scheitel der Blase innerhalb des Peritonealüberzuges, und war nur ein Harnerguss in die Bauchhöhle erfolgt, sondern die Ruptur hatte ausserhalb des Peritoneums, in der vorderen, vom Bauchfelle nicht überzogenen Wand der Blase, im Bereiche der Bekleidung durch die Fascia pelvis, welche vom Grunde des Beckens an die Blase herantritt und dieselbe in ihrer Lage fixirt, sowie auch im Bereiche der daselbst sich befindenden beträchtlichen Blutadergeflechte ihren Sitz [1]). Es kam deshalb nicht allein ein Harn-

1) Das Präparat fiel nicht nach meinem Wunsche aus und kann deshalb zur Demonstration nicht so gut verwendet werden, als es im Interesse der Wissenschaft wäre. Wenn man ein Präparat der Beckeneingeweide darstellen will, so müssen die betreffenden Organe in toto mit den Weichtheilen ausserhalb des Beckens (Genitalien, After u. s. w.) vom Beckenausgange aus sorgfältig herausgenommen werden. Im vorliegenden Falle wäre es sogar am Platze gewesen, den horizontalen Ast des Schambeins wie den aufsteigenden des Sitzbeins jederseits zu durchsägen und somit gleichzeitig die vordere Beckenwand mit zu entfernen, dann hätte man die ganze Umgebung der Blase einer gehörigen Betrachtung unterziehen, die anatomischen Verhältnisse: Rissstelle der Blase, Läsion der Fascia pelvis, der Gefässe, den wallartigen Abschluss des Extravasates u. s. w. gründlich studiren können. Die Absicht, vom Beckeneingange her die tief gelegenen

erguss, sondern auch eine bedeutende Blutextravasation zwischen Blase und vorderer Bauchwand zu Stande, wodurch das Bauchfell, sowohl der Ueberzug der Blase als jener der benachbarten Theile, hauptsächlich links nach oben und hinten, in geringem Maasse auch nach rechts, von den entsprechenden Organen abgehoben wurde, ohne selbst mit zu zerreissen. Dieses Verhalten wurde leider bei Lebzeiten nicht erkannt, vielmehr ein freier Erguss des Urins innerhalb des Peritoneums mit Zerreissung desselben angenommen. Die Schwierigkeiten, welche sich einer Differentialdiagnose entgegenstellten, gerne zugebend, kann ich doch nicht umhin unerwähnt lassen, dass die verschiedenen Erscheinungen, welche sich gleich kund gaben, doch nicht so gewürdigt wurden, wie es wünschenswerth gewesen wäre. Die Diagnose des Ergusses in die Bauchhöhle basirte sich nach Mittheilung des behandelnden Arztes, namentlich auf den sofortigen Eintritt einer heftigen Peritonitis mit den Symptomen des Collapses. Schon der allgemeine Zustand hätte darauf aufmerksam machen sollen, dass es sich hier nicht um Shokerscheinungen, als Folge der einfachen Ruptur und eines Ergusses, handele, sondern dass eine innere Blutung die Ursache des Collapses sein müsse und dass deshalb, da vom Scheitel der Blase aus keine Hämorrhagie geliefert werden kann, eher der Grund derselben lädirt sein müsse. Eine Bauchfellentzündung an und für sich bewirkt nicht sofort ein solches Sinken der Kräfte, sondern führt erst allmählich dazu. Ferner zeigte sich die Dämpfung des Unterleibes nicht gleichmässig vertheilt auf beide Seiten des Unterleibes, was bei freiem Ergusse der Fall gewesen wäre, auch wurde keine Schwappung der Flüssigkeit, die bei freiem Erguss durch Auflegen der Hände und zartes Anschlagen so leicht constatirt werden kann (ein Schütteln des Patienten, eine Veränderung der Lage u. s. w., überhaupt jedes störende Verfahren ist hierbei gar nicht nothwendig) wahrgenommen. Dieses Verhalten hätte auch schon darauf hindeuten können, dass die Ursache der Dämpfung sich nicht innerhalb der Bauchhöhle befinde, sondern eher ausserhalb derselben, retroperitoneal. Auch das Oedem, welches sich am Scrotum und den Rändern eingestellt hatte, wurde nicht richtig beurtheilt. Man sah dasselbe als eine Folge des Druckes der ausgetretenen Flüssigkeiten im Peritonealsacke auf die Venen an und setzte es nicht in Verbindung mit einer Extravasation ausserhalb des Bauchfelles auf dem Boden des Beckens, weil eine Harninfiltration am Perinaeum ausblieb, die entleerte Flüssigkeit nicht nach Urin roch. — Abgesehen davon, dass ein einfacher Erguss in die Bauchhöhle, und wenn er noch so stark ist, nicht so rasch Oedem der Geschlechtstheile u. s. w. nach sich zieht und sich die Anschwellung alsdann nicht allein auf diese Partien beschränkt, sondern sich auch an den Beinen einstellt, musste man sich klar machen, dass Urininfiltration ausserhalb des Beckens nur dann möglich wird, wenn nebst der Fascia pelvis auch das tiefe Blatt der Mittelfleischbinde in seiner Continuität gestört ist. Das Oedem war in vorliegendem Falle das Erzeugniss der behinderten Circulation in dem lädirten seitlichen Blutadergeflechte durch Druck des Blutextravasats, ferner der Zerreissung verschiedener Venen, wahrscheinlich auch jener, die von der vor-

Organe aus ihren Verbindungen zu lösen, musste unter den gegebenen Umständen scheitern.

deren Blasenwand zur Vena dorsalis penis führt, der hierdurch bewirkten Thrombosirung u. s. w. Im gleichen Verhältnisse als das Extravasat in Folge von Resorption an Umfang und damit auch die Dämpfung des Abdomen abnahmen, ging dasselbe ebenfalls zurück.

Die Entzündung des Bauchfells wurde in vorliegendem Falle durch directe Zerrung und Spannung desselben, ferner durch die reizende Beschaffenheit des ausgetretenen Urins, welcher auf das viscerale Blatt des Peritoneums nachtheilig einwirkte, hervorgerufen; deshalb fanden sich auch innerhalb der Bauchhöhle ohne freien Erguss einzelne Producte derselben, wie Verfärbungen, Verklebungen, Verdickungen. Die peritonitischen Erscheinungen steigerten sich aber nicht, sondern sie verminderten sich im weiteren Verlaufe, was bei einer Entzündung in Folge von beträchtlichem Harnerguss in die Bauchhöhle selbst gewiss nicht möglich gewesen wäre; sie gingen ganz natürlich im gleichen Verhältnisse zurück, als das retroperitoneale Extravasat an Umfang abnahm und nicht weiter schädlich wirkte. Dieses Letztere erlitt nämlich im Laufe der Zeit, bereits in den ersten Tagen, eine wesentliche Umwandlung. Das Fibrin des ausgetretenen Blutes dickte ein, schlug sich nieder und wurde zu einer fleischartigen Masse verfilzt und schloss deshalb später wallartig die Umgebung gegen den Blasenriss hin mehr oder weniger ab, so dass eine fortwährende Harninfiltration dadurch verhütet wurde, der Urin sich wieder in der Blase ansammeln und sowohl von selbst als mittelst des Katheters, in ziemlicher Quantität entleert werden konnte. Die flüssigen Theile des Extravasates — Urin wie Blutserum — fielen allmählich der Zersetzung anheim und wurden theilweise resorbirt, wodurch giftige Stoffe, namentlich Ammoniak, in das Blut gelangten und an Urämie erinnernde Cerebralsymptome: starke Delirien, maniakalische Anfälle, für welche die Section in der Hyperämie, Trübung der Pia und den leichten fibrinösen Auflagerungen auf dem Scheiteltheil der grossen Hemisphären die pathologisch-anatomische Begründung lieferte und die nicht als Nachwirkung des Morphiums angesehen werden dürfen, bewirkten. Auch die eiterige Pleuritis wie die später aufgetretene Entzündung der linken Lunge, welche sich bei der Section noch mehr im Stadium der rothen, als wie der grauen Hepatisation befand, also frischeren Datums war, sind den septischen Einflüssen zuzuschreiben. Das Fehlen von sogenannten charakteristischen Schüttelfrösten, welche bei Pyämie nicht ausbleiben, ist bei der Septicämie, bei der Sepsis in Folge von derartiger Intoxication schon oft von mir beobachtet worden und kann deshalb nicht als ein Gegenbeweis für die Annahme von Vergiftung durch den zersetzten Harn in Betracht gezogen werden. Die Zersetzung des Urins hatte auch ausser den erwähnten Erscheinungen der Blutintoxication noch eine locale Folge, nämlich die Ulcerationen und den Katarrh der Blasenschleimhaut, welche Zustände sich durch die in der 2. Woche auftretende stärkere, schleimige, dann eiterige Beimischung zum Urin, sowie durch starken Tenesmus beim Uriniren kenntlich machten.

Was die Behandlung betrifft, so kann dieselbe nur als eine sehr rationelle, fürsorgliche bezeichnet werden, wofür auch der verhältnissmässig langsame Verlauf bei der so schweren Verletzung und den mannigfachen bedenklichen Complicationen spricht. Auf nicht operativem Wege ist Alles geschehen, was nur nützen und Hülfe leisten konnte; es fragt sich nur,

ob durch einen operativen Eingriff, durch Eröffnung des Unterleibes und durch Naht der Blasenwunde, Ausspülung und Drainage der Bauchhöhle eine günstige Wendung hätte herbeigeführt werden können?

Nach dem Sektionsbefunde muss diese Frage mit „Nein" beantwortet werden. Die gesetzten Störungen waren nämlich bei der Uebernahme des Patienten — 10—12 Stunden nach dem Sturze — bereits so weit gediehen, dass auch das nachträgliche Vernähen der Blase, die Desinfection der Umgebung des Risses, ein Verfahren, das bei dem in die Tiefe gehenden beträchtlichen Riss seine grossen, sogar unüberwindlichen Schwierigkeiten gehabt hätte, nichts mehr nützen konnte, denn die Blut- und Harninfiltration hatte sich schon bis zur Nierengegend hin ausgebreitet und auch intense peritonitische Erscheinungen bewirkt. Was eventuell die Operation angestrebt hätte, suchte die Natur dadurch provisorisch zu Stande zu bringen, dass durch Niederschlag und Organisation des Fibrins gewissermassen ein Abschluss der Rupturstelle erzielt wurde. Anders hätte sich natürlich die Sache gestaltet, wenn der Riss im Scheitel der Blase seinen Sitz gehabt und der Harnerguss in die Bauchhöhle allein stattgefunden hätte; bei einem solchen Verhalten wäre die Eröffnung der Unterleibshöhle, die Blasennaht, die Desinfection mit nachfolgender Drainage sicher am Platze und vielleicht auch mit gewünschtem Erfolge gekrönt gewesen.

Der geschilderte Fall darf sicherlich in mehrfacher Hinsicht zu den interessantesten und lehrreichsten dieser Art gezählt werden.

II.

Die chirurgische Klinik in Göttingen

vom 1. Oct. 1875 bis 1. Oct. 1879.

Von

Dr. Walzberg und Dr. Riedel.
Assistenten der Klinik.

(Hierzu Tafel I.)

Der vierjährige Bericht über die chirurgische Klinik in Göttingen erscheint in zwei getrennten Abtheilungen, von denen jede zwei Jahre umfasst. Der Grund für diese Trennung war zunächst ein rein äusserlicher. Herr Dr. Walzberg, früher Assistent an hiesiger Klinik hatte Ostern 1879 den Bericht über die ersten beiden Jahre fertig gestellt; da nur noch 6 Monate bis zum Ablauf von 4 Jahren fehlten, so blieb er vorläufig liegen, in der Absicht, ihn zugleich mit dem Berichte über die nächsten 2 Jahre zu publiciren. Beide nachträglich zu einem zu verschmelzen, dagegen sprach abgesehen davon, dass viel Arbeit umsonst gewesen wäre, besonders der Umstand, dass sich im October 1877 eine Veränderung sowohl der räumlichen Verhältnisse der Klinik als auch der Verbandmethode in derselben vollzog, welche beide Zeiträume ziemlich scharf von einander trennte. Im October 1877 waren durch einen Anbau an das Hospital die Latrinen aus dem Hause entfernt, statt des bisherigen völlig insufficienten Wasserverschlusses ein allen Anforderungen genügendes System eingeführt, so dass wir erst seit jener Zeit günstig hygieinische Verhältnisse haben. Ebenso erreichten October 1877 unsere Lister'schen Verbände diejenige Form und Grösse, welche sie jetzt noch haben; der Salicylwattestreif, der oben und unten grosse Mengen Krüllgaze abschliesst, kam seit jener Zeit in Gebrauch, während vorher, besonders zu Anfang die Verbände noch relativ klein waren, erst im Laufe der Jahre immer voluminöser sich gestalteten, in Folge dessen immer seltener gewechselt zu werden brauchten.

Der Bericht wird erstattet über 2085 Fälle, 882 im ersten, 1203 im zweiten Biennium; von ihnen wurden 1388 auf der männlichen (männliche Personen vom 12. Jahre an), 897 auf der weiblichen (weibliche Personen und Kinder beiderlei Geschlechts) behandelt. Der Bericht erstreckt sich nicht blos auf die Zeit des Aufenthaltes der Patienten in der Klinik, sondern sucht auch bei allen interessanten Fällen das definitive Resultat noch nach Jahren beizubringen. Die Bevölkerung, die ihre Kranken in die hiesige Klinik bringt, ist eine relativ stabile, wohnt meist auf dem platten Lande oder in kleinen Städten. So war es möglich durch die Briefe an Aerzte, Gemeindevorstände oder an die Patienten selbst Aufschluss über den derzeitigen Zustand zu bekommen resp. die Kranken zur Vorstellung zu veranlassen. Den Ausgang unserer Geschwulstoperationen und unserer Resectionen resp. sonstiger Eingriffe in Gelenke und Knochen, den Erfolg der Injectionen reizender Flüssigkeiten in seröse Höhlen, Gelenke und Tunica propria, den Erfolg der Ignipunctur u. s. w. haben wir dadurch fast vollständig kennen gelernt; gerne wären wir noch weiter gegangen, hätten auch den Ausgang besonders von Knochen- und Gelenktuberculose bei conservativer Behandlung genauer eruirt, um Vergleiche anzustellen zwischen dem Resultate der Resection und der conservativen Behandlung, allein diese Aufgabe war nur zum Theil lösbar; genügt doch für diesen Zweck keine Correspondenz; auch wenn die Coxitis abgelaufen ist, falls nicht völlige Functionsfähigkeit besteht, wird der Laie immer sagen, das Kind hinkt; weiss doch der geschulteste Arzt oft selbst nicht, ob der Fungus geheilt ist oder nicht.

Diese Recherchen, die 9 Monate im Jahre 1880 in Anspruch nahmen, hatten zur Folge einmal, dass das Erscheinen dieses Berichtes immer weiter hinausgeschoben werden musste, zweitens, dass die Kapitel Tuberculose und Geschwülste im Walzberg'schen Berichte gänzlich umgearbeitet werden mussten; das Gleiche geschah mit dem Kapitel accidentelle Wundkrankheiten, die nach anderen Gesichtspunkten geordnet wurden. Wenn bei Besprechung derselben eine Mortalitätsziffer nach Lister'schem Verbande aufgestellt ist, so sind wir uns wohl bewusst, dass derartige Untersuchungen leicht etwas subjectiv werden, den Eindruck einer Oratio pro domo machen; wir haben versucht möglichst objectiv zu arbeiten, haben auch das Material vollständig gegeben, so dass jeder Leser sich selbst ein Urtheil darüber bilden kann, ob unsere Auffassung der Fälle richtig ist oder nicht.

Die Anordnung des Stoffes ist in beiden Berichten nach Walz-

berg's Vorgange die gleiche. Neben den accidentellen Wundkrankheiten bestehen eigene Kapitel über Tuberculose und Geschwülste mit angehängten Listen, um nicht diesen wichtigen Theil an getrennten Stellen zu bringen. Die angehängten Listen enthalten ausser den Resectionen wegen Tuberculose auch die wegen anderweitiger Erkrankungen resp. Verletzungen ausgeführten; die Liste über die Geschwülste enthält nur solche, die recidivfähig sind; Lipome u. s. w. sind nicht berücksichtigt. Dann folgen die Verletzungen und Erkrankungen der einzelnen Körpertheile und schliesslich die Todtenliste.[1])

I.

1875—1877.

A. Accidentelle Wundkrankheiten.

1. Erysipel, 82 Fälle bei 73 Patienten, 5 gest.

Von der erheblichen Anzahl der Erysipele kommen auf das erste Berichtsjahr 40, auf das zweite 41; das Auftreten des Erysipels mit Rücksicht auf Jahreszeit, Cumulation der Fälle war ein sehr differentes in den beiden Jahren. Im ersten war kein Monat frei, der Juli figurirt als höchst besteuerter mit 7, der Februar nur mit 1 Fall, in den übrigen schwankt die Anzahl der Erkrankungen zwischen 2 und 5. Im zweiten Jahre trat das Erysipel mehr epidemisch auf. Im Februar und März allein 21 Fälle bei abnorm warmem feuchten Februar und sehr kaltem März, eine Differenz, die ganz ohne Einfluss aufs Erysipel war (11 : 10 Fälle); die 2. Cumulation trat im August auf (10 Fälle) bei schwüler Temperatur mit vielen Gewittern. In den übrigen Monaten kamen entweder gar keine oder nur wenige Erysipele vor.

Nur ein Erysipel wurde von aussen importirt (Kopfwunde), die übrigen sind im Hospital entstanden und zwar war Ausgangspunkt:

1. Der Kopf 22 mal, darunter 3 Gesichtserysipele (2 Wärterinnen) ohne nachweisbare Continuitätstrennung der Haut; 3 gingen von bestehenden Ulcerationen aus, 16 traten im Anschlusse an operative Eingriffe (8 mal nach Auslöffelung von Lupus) resp. Verletzungen (2 compl. Kieferfracturen).
2. Der Hals: 6 mal, 2 mal nach Operationen, 4 mal von alten Drüsenfisteln aus.
3. Die Brust: 6 mal und zwar 4 mal nach Amp. mammae, 1 mal nach Exstirpation eines grossen Myxoadenoms.
4. Der Rücken: 2 mal bei Decubitus.
5. Die Genitalien: 1 mal, Carcinom der grossen Schamlippe.

---

1) Ich benutze mit Vergnügen die Gelegenheit meinem Collegen Herrn Dr. Mügge meinen besten Dank für die Hülfe bei dieser Arbeit auszusprechen. Er hat nicht nur die Resectionslisten aufgestellt, sondern auch dem Berichte über die weibliche Abtheilung 1877/79 so vorgearbeitet, dass mir viel Mühe und Zeit erspart wurde.

6. Analgegend: 2 mal Rectalstructur und Atresia ani.

7. Obere Extremität: 11 mal, 3 nach Operationen, 7 nach Verletzungen, 1 von Ulcus luet.

8. Untere Extremität: 27 Fälle, 22 nach operativen Eingriffen resp. Verletzungen, 4 von Geschwüren, 1 von coxitischer Fistel.

Fast 25 Proc. dieser Erysipele (19 Fälle) traten unter Lister'schem Verbande auf, der jedoch in 5 Fällen insufficient war durch Beschmutzung von aussen oder Durchtränkung von innen. In 14 Fällen war der Verband exact; an 12 von diesen Fällen wurde der aseptische Wundverlauf nicht gestört, während in 2 Fällen Putrescenz der Wunde mit dem Auftreten des Erysipels coincidirte.

Von den Erkrankten wurden 3 je 3 mal, 2 je 2 mal, die übrigen je 1 mal befallen. 12 Erysipele waren schwer, 5 von ihnen führten zum Tode, doch kann nicht in allen Fällen das Erysipel als alleinige Todesursache angesehen werden.

1. H. N. 57 Jahre. 21. April 1876. Vor 6 Stunden Zertrümmerung des rechten Unterschenkels durch einen fallenden Stein. Lister'scher Verband 23. April Abends nach Fieberlosigkeit bis dato, 40,0, von jetzt an dauernd hohe Temperatur, für die erst am 25. April der Grund in einem am Oberschenkel aufsteigenden Erysipel gefunden wird, das unter dem Lister'schen Verbande wahrscheinlich zu blass, nicht bemerkt war. Abends 10 Uhr am 25. April beginnt Patient ziemlich plötzlich zu phantasiren, zittert, bekommt um 1 Uhr Trachealrasseln und stirbt.

Section. Ausgedehnte braune Degeneration des Herzens, Ekchymosen unter der Pleura pulm. Ziemlich starke Fettembolie der Lungen.

2. L. G. 44 Jahre. 18. Januar 1877 aufgenommen mit Fisteln von alter Coxitis; nach Dilatation derselben heftiges Erysipel. Tod 8. Februar 1877.

Section. Phlegmonöses Erysipel der rechten Rumpfhälfte und Unterextremität. Milz vergrössert. Nierenkatarrh bei alter Granularatrophie. Fibrinös eitrige Pleuritis dextr.

3. Frau C. S. 50 Jahr. Rec. 7. Febr. 1877. Amputat. mammae et exstirp. gl. axill. 9. Februar. Nach zuerst günstigem Verlaufe 15. Febr. Erysipel mit Gangrän grosser Hautpartien. Gestorben 20. Februar.

Section. Totale Schrumpfung beider Nieren, leichte Fettleber, Oedem, stellenweise Verdichtung der unteren Lungenpartien. Leichte Pleuritis. Vena axill. frei.

4. Frau K. 27 Jahr. Rec. 11. Febr. 1876. Ringförmige luetische Rectalstenose. Excision 24. Febr. Schüttelfrost am 28. Febr., Erysipel in der Umgebung des Anus, am folgenden Tage Tympanie des Bauches. Tod 2. März 1876.

Section. Eitrige Infiltration des Beckenzellgewebes und der Eierstöcke. Fibrinös-eitriges Exsudat in der Peritonealhöhle; oberhalb der excidirten, aus reinem Narbengewebe bestehenden Strictur ein grosses syphilitisches Ulcus, von dem eine Menge blinder Fistelgänge ausgehen, ein sehr langer neben dem Tuber ischii vorbei unter den Glutaeen endigend; nur eine Fistel hat nach unten neben dem Anus perforirt. Doppelseitige serös-fibrinöse Pleuritis. Oedem und Hypostase der unteren Lungenlappen. Frische Milzvergrösserung, Nierenkatarrh.

5. A. S., 24 Stunden alt, rec. 22. August 1877. Angeborene Atresia ani. Längsschnitt in der Raphe bis auf das völlig leere Darmende, das etwas oberhalb des Steissbeins in grosser Tiefe gefunden wird. Naht von Haut und Schleimhaut. Am folgenden Tage Erysipel, das schnell auf den Bauch übergeht und Abends den Tod herbeiführt.

Section. Peritonealraum unverletzt, fibrinöse Entzündung des Bauchfells durch Einwanderung des Erysipels. Lungen zum Theil atelektatisch.

Von denjenigen schweren Fällen, die nicht tödtlich endeten, sind zwei erwähnenswerth:

1. L. St., 49 Jahre, rec. 19. Septbr. 1876. Exstirpation eines Cystor. plytoll. der linken Mamma. Am Tage nach der Operation Temperatursteigerung bis 39,5. Unter dem Lister'schen Verbande kriecht ein Erysipel hervor, geht auf obere Extremität und Kopf, später auf Bauch und untere Extremitäten über. Am 14. Tage zeigt sich an der hinteren Rachenwand und am weichen Gaumen bei starker Schwellung ein dicker graugelblicher Belag, der Tage lang jede Nahrungsaufnahme unmöglich machte. Trotz geringer Temperatur Delirien und Somnolenz. Erst nach 4 Wochen Heilung des Erysipels und zugleich auch der Operationswunde, die ganz aseptisch geblieben war.

2. Stud. B., 21 Jahre, rec. 1. August 1877. Exstirpation tuberculöser Lymphdrüsen am Halse bei vielfachen alten Fisteln. Am 4. Tage p. op. Schüttelfrost, hohes Fieber, Delirien. Erysipel von einer alten Fistel aus auf Rücken, Kopf, Gesicht bis 18. August.

19. August zweites Erysipel, gelinder bis 24. August.

26. August drittes Erysipel noch gelinder. Heilung trotz doppelter Unterbindung der Vena jug. interna.

2. Septicämie. 8 Fälle.

1. J. G., 12 Jahre, aufgenommen 23. Juli 1875. Coxitis dextra mit grossem subglutäalen Abscesse, der am 25. Juli 1875 eröffnet wurde, ohne dass Communication mit dem Hüftgelenke gefunden wurde. Es entwickelte sich putride Eiterung, Patientin, in stark heruntergekommenem Zustande übergeben am 7. October 1875, wurde am 11. October resecirt. Starker Collaps in den ersten Tagen nach der Operation (Carbolintoxication?) sowie intensive Fäulniss der bei putridem Abscesse gemachten Resectionswunde zwangen zur offenen Wundbehandlung (15. October). Nachdem sich zunächst die Wunde gebessert hatte, trat Durchfall auf bei starker Schwellung der rechten Fossa iliaca, das Secret der Wunde wurde wieder putride; nach lang dauernder Agone trat der Tod ein 29. November 1875.

Section. Perforation der Pfanne in Form einer schmalen Spalte, grosser Abscess an der Innenseite der Pfanne, auf dem Wege des For. obturator. mit einem Abscesse in den Adductoren communicirend. Innere Organe gesund, ausgenommen einige hämorrhagische Substanzverluste im Magen und mässiger Dickdarmkatarrh.

2. H. B., 43 Jahre, rec. 19. Februar 1876. Durch Ueberfahrenwerden vor 12 Stunden complicirte Fractur des linken Ober- und des rechten Unterschenkels, letztere in Form eines schweren Splitterbruches mit Zertrümmerung der Weichtheile, erstere nur mit kleiner Hautwunde, deren

Communication mit der Fractur zweifelhaft bleibt. Rechts Lister'scher Verband mit Drainage lege artis, links einfache Bedeckung der Wunde mit kleinem Lister'schen Verbande ohne Drainage. In den ersten Tagen fieberloser aseptischer Verlauf, leichtes Delirium tremens. 22. Febr. Unterschenkelwunde inficirt, deshalb offene Wundbehandlung im gefensterten Gypsverbande; der linke Oberschenkel beginnt zu schwellen, so dass am 23. Febr. Incisionen nöthig werden auf Abscesse in der Nähe der kleinen Hautwunde. Drainage nach hinten durch die Oberschenkelmusculatur nach Freilegung der Fractur; auch hier offene Wundbehandlung.

26. Februar. Beide Wunden entleeren stark putrides Secret, deshalb permanente Irrigation mit zweiprocent. Carbollösung, wegen weitgehender Eitersenkungen am Oberschenkel ohne Einfluss auf das immer stärker zersetzte Secret.

29. Februar erster Schüttelfrost. Nachdem Patient noch mehrfach an Durchfall gelitten, am 5. März eine ziemlich starke venöse Blutung aus dem Oberschenkel durchgemacht hatte, starb er völlig septisch am 18. März 1876.

Section. Puriforme Thromben in beiden Schenkelvenen; links vielfache Eitersenkungen in den Adductoren, rechts Vereiterung des Fussgelenkes. Keine Metastasen in den gesunden inneren Organen.

3. Frau Z., 56 Jahre, rec. 20. März 1876. Amput. mammae et exst. gland. axill. wegen Carcinom 20. März 1876. Abends schon 40,0. Temperatur bleibt auch in den nächsten Tagen hoch. 25. März Phlegmone am ganzen seitlichen und hinteren Umfang der linken Thoraxhälfte; Gangrän grosser Hautpartien. 2. April. Profuse Durchfälle, zunehmender Collaps. Tod am 3. April 1876.

Section. Septische Phlegmone nach unten bis zum Becken mit dem Lat. dorsi, nach oben bis tief unter die Clavicula gewandert. In der Lunge einige subpleurale Hämorrhagien und diffuse Carcinose. Herz braun degenerirt.

4. F. S., 43 Jahre, rec. 17. Juni 1876. Resectio genu wegen Fungus genu mit grossem aber noch nicht eröffneten Abscesse am oberen Theile der Tibia 22. Juni 1876. Zunächst aseptischer Verlauf bis zum 26. Juni 1876 trotz hohen Fiebers; dann Schwellung des Unterschenkels und leichte Zersetzung der Wundsecrete; 2. Juli Abscess dicht oberhalb des Malleolus int. geöffnet, von einem Decubitus am Fersenbein ausgehend.

5. Juli. Grosser fauliger Abscess auf dem Kreuzbeine unter einem Decubitus geöffnet. Nach zeitweiliger Geruchlosigkeit der Wunde 12. Juli Eröffnung eines Abscesses an der Aussenseite des Gelenkes; zahlreiche nekrotische Gewebsfetzen entleeren sich aus der Höhle. 20. Juli. Offene Wundbehandlung im Gypsverbande; die Wunde bessert sich zunächst, doch das Bein bleibt wackelig, so dass am 9. August Amp. fem. gemacht wird. Zunächst wieder aseptischer Verlauf unter Lister'schem Verbande trotz der Nähe des grossen Decubitus, bald aber, 20. August, neue Abscesse im Stumpfe ohne Putrescenz, Durchfall, Decubitus immer grösser und jauchiger, 28. August schnelle Respiration. 29. August Tod.

Section. Eitrige Pleuritis linkerseits, Lungen gesund nur comprimirt; übrigen Organe gesund.

5. Fr. W., 61 Jahre, rec. 9. April 1877. Vor 12 Stunden über den rechten Unterschenkel gefahren. Complicirte quere Fractur der Tibia im mittleren Drittel über der die Hautwunde genäht ist; Fractur der Fibula ist subcutan, subcutane Fractur beider Knochen dicht unter dem Kniegelenke. Incision auf beide, Drainage nach hinten durch die Wade und quer durch den Schenkel hinter den gebrochenen Knochen durch. 10. April. Querrohr entfernt, zwei kurze Drainstücke eingelegt, Wunde aseptisch.

12. April. Wunde inficirt, handgrosse Gangrän der Haut auf der Tibia, die sich bis zum 13. April auch auf die Fibula erstreckt; dabei die Wunde stark putride, deshalb Amp. crur. 2 Cm. unterhalb der Eminentia tibiae (Subcutangewebe zum Theil dort noch mit Blutcoagulis durchsetzt) dicht oberhalb der zweiten subcutanen Fractur. Wunde schon am nächsten Morgen (14. April) putride, Hautlappen werden gangränös (15. April), deshalb sämmtliche Nähte entfernt, 2 mal täglich Verbandwechsel. 19. April. Patient klagt über Urinbeschwerden, trotzdem die Prostata nicht vergrössert ist, wird katheterisirt. Wunde riecht stark, Patient fiebert nicht, hat aber trockne rissige Zunge.

27. April. Wunde riecht noch immer, trotzdem dass fast alle nekrotischen Fetzen entfernt sind. Balanitis purulenta.

3. Mai. Seit gestern ist der Harn, der stets mit frisch ausgekochtem Katheter entleert wird, stinkend (Balanitis die Ursache?).

11. Mai. Patient hat in letzter Zeit den putriden Urin wieder spontan entleert, weil ihm der Katheterismus zu schmerzhaft wurde. Wunde hat immer reactionslos, putride dagelegen. Patient collabirt immer mehr und stirbt 11. Mai.

Section. Diphtherie der Blase, eitrige Peritonitis im kleinen Becken; rechtsseitige eitrige Pleuritis. Prostata nicht vergrössert, Dysurie nicht erklärlich. Eitrige Infiltration im intermusculären Zellgewebe des Stumpfes.

6. E. E., 62 Jahre, rec. 2. Mai 1877. Fungus pedis mit Abscess in der Gegend des Talus, der am 7. Mai unter Lister'schem Verbande perforirt. 7. Mai Amputation nach Syme.

9. Mai. Geringe Phlegmone am Stumpfe bis zur Grenze von mittlerem und unterem Drittel.

15. Mai. Trotz primärer Drainage der Fersenkappe häuft sich Eiter untermischt mit nekrotischem Gewebe in derselben an; das Loch in der Fersenkappe wird vergrössert.

19. Mai. Flacher stinkender Decubitus auf dem Kreuzbein der ganz indolenten Person.

22. Mai. Wunde seit gestern leicht putride, viel nekrotisches Gewebe entleert.

2. Juni. Wunde trotz 2 mal täglichen Verbandwechsels stark putride, noch immer Abstossung nekrotischer Gewebselemente.

7. Juni. Nekrose des unteren Tibiaendes, das am 24. Juni abgestossen wird. Inzwischen hat Patientin Durchfall bekommen, lässt unter sich gehen und stirbt unter allmählichem Collaps 27. Juni 1880.

Section. Circumscripte Osteomyelitis der Tibia, fortschreitende Nekrose. Mehrfache Emboli in der Art. pulm. theils älteren, theils jüngeren Datums. Atrophie des Herzens. Eitriger Blasenkatarrh. Parenchymatöse Nephritis. Hämorrhagischer Dickdarmkatarrh.

7. D. L., 66 Jahre, rec. 28. Mai 1877. Grosses handbreit exulcerirtes Carcinom der Mamma. Infection der Achseldrüsen. 30. Mai Amput. mammae et exstirp. gland. axill. nach gründlicher Desinfection des penetrant stinkenden Carcinoms. Sorgfältige Drainage der Achselhöhle.

3. Juni. Rohre in der Achselhöhle haben Spur von Geruch, Röthung und Schwellung der Achselwunde.

4. Juni. Verband riecht ziemlich stark, Gewebsnekrose in der Achselhöhle.

6. Juni. Abends 40,0 Temperatur. Patientin somnolent. Linker Arm ödematös.

7. Juni Morgens 41,0. Tiefes Koma. Erysipel? Ohne dass Patientin wieder erwacht tritt Nachts der Tod ein.

Section. Eitrige Peri- und Endophlebitis venae axill. sinistr. Hämorrhagische Infarcte in der Milz und in den Nieren (capillär). Degeneration der Herzmusculatur.

8. F. J., 19 Jahre, rec. 2. August 1877. Complicirte Compressionsfractur des rechten Stirnbeins.

Die am Griffe abgesprungene Klinge eines stumpfen Schlägers traf die Stirn des jungen Mannes senkrecht mit grosser Gewalt, 2 Cm. von der Mittellinie entfernt, 3 Cm. oberhalb des Auges. Die Klinge flog zurück. Ein zugezogener Arzt steckte selbstverständlich eine nicht desinficirte Sonde in die Wunde und schickte dann den stark blutenden Patienten in die Klinik eine halbe Stunde nach der Verletzung. Es fand sich ein circa $^3/_4$ Cm. langes und $^1/_2$ Cm. breites Knochenstück imprimirt; nach Abmeisselung des umgebenden Knochenrandes wurde das Knochenstück, welches die ganze Dicke des Stirnbeins umfasste, leicht extrahirt. Die Dura war an einer kleinen Stelle verletzt; das Gehirn pulsirte deutlich. Lister'scher Verband. Abends 37,0, Puls 68.

3. August Morgens 39,0. In der Nacht 5 mal Erbrechen, Patient leicht somnolent. Retention von geringen Mengen von Eiter, Oeffnung aller Nähte, Eisblase. Nachmittags Strabismus divergens. Abends Delirien. Puls 100, aussetzend. Temperatur 40,0.

4. August Morgens 4 Uhr. Nach beständigem Toben die ganze Nacht hindurch erfolgt plötzlich schnarchendes Athmen mit enorm tiefen Respirationen, so dass die Baucheingeweide stark hervorgetrieben werden, Lähmung des Facialis linkerseits. Puls 200, undulirend. Tod $4^1/_2$ Uhr.

Section. Weit verbreitete eitrige Meningitis.

3. Pyämie 4 Fälle, 3 gestorben, 1 geheilt.

1. H. L., 42 Jahre, rec. 1. April 1877. Patient hat sich den rechten Daumen mit einem Dorn verletzt, auf die Verletzung aber gar nicht geachtet, bis vor einigen Tagen Schmerzen und Schwellung des Handgelenkes und des Handrückens auftraten. Zur Zeit fiebert Patient hoch, es besteht die erwähnte Schwellung, Druck aufs Handgelenk sehr empfindlich. Suspension.

4. April. Schwellung hat zugenommen, starke Röthung und Schwellung des Unterarmes ist hinzugekommen, so dass die anfänglich auf acute Handgelenksvereiterung gestellte Diagnose in die auf Erysipel umgewandelt wird; Fluctuation nirgends nachweisbar.

8. August. Incision auf fluctuirende Stellen des Dorsum manus, Sehnenscheiden von Extens. dig. III und IV liegen bloss. Hohes Fieber continuirlich.

13. April. Deutliches Crepitiren im Handgelenke, aus dem bei Druck Eiter aus den dorsalen Wunden sich entleert. Abscess an der ulnaren Seite des Handgelenkes. Eiter geruchlos.

15. April. Gestern Schmerz und Erguss in beide Kniegelenke, heute dasselbe in beiden Fussgelenken. Trübung der rechten Cornea.

16. April. Schwellung des rechten Sternoclaviculargelenkes mit starker Phlegmone. Wunde riecht zum ersten Male.

18. April. Tod bei total getrübter Cornea.

Section. Vereiterung des Handgelenkes, putrider Eiter in den Muskeln des Vorderarmes. Vereiterung der oben genannten Gelenke. Infiltration des rechten unteren Lungenlappens. Keilförmige Infarcte kleinsten Kalibers in der Milz und in den Nieren. Gehirn gesund, Thrombus im Auge nicht nachweisbar.

2. M. L., 52 Jahre, rec. 12. Juni. Die seit Kindheit an Luxat. coxae spont. sinistr. leidende Frau hat seit 14 Tagen über Schwellung und Schmerzhaftigkeit der linken Hüftgegend resp. des Oberschenkels geklagt; sie wird mit hohem Fieber somnolent in die Klinik gebracht; leichter Icterus, weit geöffnete Augen, Angstausdruck im Gesichte. Teigiges Oedem an der Aussenseite des Schenkels und in der Umgebung des Hüftgelenkes, Extremität stark verkürzt, Punction am nächsten Tage erfolglos. Patientin starb somnolent 14. Juni.

Section. Vereiterung des spontan luxirten Hüftgelenks, Eiter in der alten flachen Pfanne sowie in der Oberschenkelmusculatur in kleinen Herden. Metastatische Abscesse in den Lungen, Milz und Nieren und im Pector. minor. Eitrige Pleuritis rechterseits.

3. W. S., 43 Jahre, rec. 19. Juli 1877. Fungus ped. sin. mit stinkendem Abscesse bei Parese der unteren Extremitäten, des Mastdarms und Sphinct. vesicae nach Rückenmarksverletzung vor 6 Jahren. Decubitus auf dem Kreuzbein, Eiter im Urin, Patient kachektisch.

Amput. cruris im oberen Drittel 22. Juli 1877. Drainage nach hinten.

23. Juli. Wunde bereits leicht inficirt.

27. Juli. Nach einigen fieberfreien Tagen tritt Temperatursteigerung auf, Wunde stark putride, Decubitus vergrössert sich rapide bei steter Entleerung von Stuhl und Harn ins Bett. Durchfall.

31. Juli. Oedem des rechten Beines. Partielle Nekrose der Hautlappen.

3. August. Oedem auf der amputirten Extremität, Stumpf blauroth, Infiltration der Rückenmusculatur. Beständiger Durchfall.

6. August. Tod nach langer Agone.

Section. Alte Thromben der Vena femoralis bis zur Iliaca, von dort durch die Vena hypogastrica in die Venen des Decubitus führend, zum Theil zerfallen; unteres Ende der Vena femoral. bis zum Stumpfe ganz frei. Stumpf ohne Eiter. Totale eitrige Infiltration der linksseitigen Rückenmusculatur bis oben nach dem Halse hinauf. Innere Organe mit zahlreichen keilförmigen Infarcten durchsetzt.

4. K. L., 40 Jahre, rec. 24. August 1877. Patient, Diener am pathologischen Institut, hat sich von einer kleinen Verletzung am rechten kleinen

Finger aus inficirt; an welcher Leiche ist unbekannt. Der Process localisirt sich mit Uebersprinugung des Armes sofort in der Achselhöhle, deren Drüsen als harte schmerzhafte Knoten fühlbar sind. Hohes Fieber.

26. August. Schwellung hat zugenommen, Pect. major ist etwas vorgetrieben.

28. August. Schwellung geht über die Clavicula nach oben, ebenso hinten und seitlich bis zum Becken hinunter, ohne Phlegmone der Haut. Patient ist somnolent, lässt Stuhl und Urin unter sich gehen.

3. September. Schwellung hat in den letzten Tagen bei Fieberabfall beträchtlich abgenommen; heute wieder hohe Temperatur, gefolgt alsbald von Schmerzhaftigkeit im linken Schultergelenke, die nach einigen Tagen wieder schwindet.

5. September, statt dessen Schmerzhaftigkeit und Erguss ins linke Sprunggelenk, dazu blutige Sputa; Dämpfung im rechten Unterlappen, bronchiales Athmen. Auch diese Erscheinungen gehen im Laufe der nächsten 14 Tage zurück bei immer geringerem Fieber, so dass Patient 18. Septbr. das Bett verlassen kann. Aus dem Hospital noch mit Husten entlassen (20. Sept.), trat wieder Verschlimmerung ein, so dass Patient am 11. Nov. in die interne Klinik aufgenommen wurde. Hier constatirte man geringe linksseitige Pleuritis, Schwellung und Schmerzhaftigkeit der Milz, die als Folge eines Infarctes aufgefasst wurde; auch die Entzündung des Fussgelenkes recidivirte noch einmal für kurze Zeit; Fieber fehlte. Im Laufe der nächsten Zeit trat Besserung ein, so dass Patient gegen Weihnachten 1877 wieder arbeitsfähig wurde; er lebt noch heute.

4. *Tetanus, 1 Fall* (nicht ganz deutlich).

W. Gl., 48 Jahre, rec. 9. Februar 1876. Heute Morgen von einem Wagen überfahren. Grosse Lappenwunde am Kopfe bis aufs Periost; Fractura subc. cond. tibiae et costae sinistr. II.

12. Februar. Patient sehr unruhig, respirirt sehr rasch. Die Bauchmuskeln und der linke Sternocleidomastoideus stark gespannt; Pneumonia dextra.

13. Februar Tod. Muskeln noch kurz vor dem Tode gespannt.

Section. Pneumonie der rechten Lunge; Fettembolie mittlerer Stärke.

5. *Delirium tremens. 5 Todesfälle.*

Tödtlich verlaufende, meist aber unreine, zum Theil mit Fettembolie complicirte Fälle sind folgende:

1. C. V., 44 Jahre, rec. 2. Mai 1876. Fractura subcut. femoris et complicata tibiae sinistrae.

4. Mai. Wunde gut, Del. tremens in letzter Nacht; nach in toto 0,04 Morph. schläft Patient ein und stirbt.

Section. Colossale Fettembolie der Lungen.

2. H. A., 45 Jahre, rec. 14. Mai 1876. Der alte Potator fiel gestern trunken von der Treppe, war anfangs bewusstlos, erholte sich aber bald wieder, brach mehrmals. Hautwunde an der linken Seite des Hinterkopfes von unerheblicher Ausdehnung.

Trotz reichlicher Spirituosen 16. Mai Del. tremens. Morph. in toto 0,015. Stirbt Nachts.

Section. Geringer Bluterguss unter die Dura mater. Gallertiges Oedem des subarachnoidealen Raumes. Fettleber.

3. H. B., 41 Jahre, rec. 30. August 1876. Sprengung des Trochant. major. durch Fall vor 3 Tagen.

31. August. Ausgesprochenes Del. tremens, starker Icterus.

1. Septbr. Beckengypsverband; Delirium weiter, Tod 2. Sept. 1876.

Section. Oedem, zum Theil Verdichtung beider unterer Lungenlappen; sehr starke Fettembolie. Cirrhose der Leber.

4. C. M., 29 Jahre, rec. 9. April 1877. Zerschmetterung des linken Unterarmes durch Sturz vom Eisenbahnwagen in voller Fahrt. Amputat. humeri.

10. April. Starker Tremor, leichtes Delirium.

12. April. Delirium voll ausgebrochen, durch 0,06 Morph. pro Stunde gar nicht verändert. Wunde aseptisch.

13. April. Delirium geht weiter; 0,09 Morph. pro die, Nachts 12 Uhr nach entsetzlichem Toben plötzlich Trachealrasseln und Tod.

Section. Cavernen in den Lungenspitzen, eitrige Bronchitis, mässige Fettembolie. Leber total verfettet. In der Wunde keine Spur von Eiter.

5. H. H., 48 Jahre, rec. 30. Juli 1877. Nach Sturz vom Gerüste Kopfverletzung, Rippenbruch, Pneumothorax.

2. August. Del. tremens durch Morph. fast gar nicht beeinflusst.

4. August. Plötzlicher Collaps nach permanentem Toben, Trachealrasseln, Tod eine Stunde später.

Section. Kleiner abgesackter Pneumothorax, durch Ruptur der Lunge, nicht durch Anspiessung vermittelst der Rippen entstanden. Fettleber.

Ausser diesen 5 tödtlich verlaufenen Fällen kamen noch weitere 3 schwere und circa 12 leichtere Fälle von Del. pot. zur Beobachtung, die aber sämmtlich unter Anwendung von Morphium günstig verliefen.

In Vorstehendem sind die Todesfälle an Erysipel, Tetanus und Del. tremens vollständig gegeben; die Liste der an Septicämie und Pyämie gestorbenen muss noch um diejenigen Fälle vermehrt werden, deren detaillirte Beschreibung als unwesentlich fortbleiben konnte.

1. Septicämie. Ausser den oben erwähnten 8 Patienten sind noch weitere 16 an Sepsis gestorben, also Summa 24. Es starben 5 an den Folgen der Exstirpation von Oberkiefer-, Lippen-, Zungen-, Tonsillen- und Epiglottiscarcinom, einer an den Folgen der Tracheotomie nach partieller Gangrän der Schilddrüse, sämmtliche 6 zu Grunde gegangen an septischer Pneumonie, einer starb an septischer Phlegmone des retrooesophagealen Bindegewebes nach Oesophagotomie, 3 an Blasendiphtherie mit nachfolgender Peritonitis (1 Prostatahypertrophie, 1 Steinschnitt, 1 Rückenmarksverletzter), 1 vom Decubitus aus bei bestehender Tabes dors., 3 an Peritonitis (2 vom reponirten incarcerirt gewesenen Darm aus, 1 nach Darmruptur), 2 nach Schädelbasisfracturen.

Hierher gehört vielleicht noch am besten ein Fall von Infection (?)

mit tödtlichem Ausgange, freilich keiner einfach septischen, sondern einer ganz eigenthümlichen Art, dessen genauere Beschreibung gerechtfertigt ist:

Fr. L., 18 Jahre, rec. 16. September 1876, erkrankte vor 8 Tagen mit Frost und Schmerzen im linken Oberschenkel, delirirte bald, wird stark benommen aufgenommen. Es findet sich ein grosser Abscess an der Aussenseite des linken Oberschenkels, Schwellung und Röthung des rechten Fuss- und Ellenbogengelenkes. In der Harnröhre eitriges Secret. Die Incision in den Abscess (geruchloser Eiter) zeigte, dass das Os femoris vom Periost nicht entblösst war; eine Communication mit dem Hüftgelenke war nicht nachweisbar. In den folgenden Tagen trat nach Infiltration eines Lungenlappens Schwellung beider Schulter- und Kniegelenke ein; am 26. Sept. wurden grosse Abscesse beiderseits unter dem Pectoralis major, in der rechten Kniekehle und am linken Ellenbogengelenke eröffnet; immer neue Abscesse an beiden Oberarmen kamen hinzu mit putridem Eiter dann am Unterarm bei hektischem Fieber. Patient starb am 1. October 1876.

Section. Eitrige Hüftgelenksentzündung linkerseits mit Perforation unter den Ileopsoas und in die Oberschenkelmusculatur. Mehrere circumscripte Eiteransammlungen im Marke des Os femoris von circa Haselnussgrösse, Knochen von Periost bedeckt.

Beiderseits eitrige Schultergelenksentzündung mit Perforation; überall in den Muskeln und unter der Haut zerstreute Abscesse. Theils disseminirte, theils confluirende Bronchopneumonie beider unterer Lungenlappen. Linksseitige sero-fibrinöse Pleuritis. Leichte Milzvergrösserung, hämorrhagische Pyelitis.

Handelte es sich in diesem Falle um primär eitrige Gelenkentzündungen oder war der Tripper der Ausgangspunkt des Leidens? die geringfügige, wahrscheinlich secundäre Knochenmarkvereiterung konnte unmöglich die Ursache der schweren Erkrankung sein.

2. Pyämie. Ausser den 4 oben beschriebenen Fällen (einer geheilt, einer sogenannte spontane Pyämie, Eiterung am Locus minoris resistentiae, dem spontan luxirten Hüftgelenke) kam nur noch ein Fall zur Beobachtung: Complicirte Unterkieferfractur im Verein mit Fract. baseos cranii, somit 4 Todesfälle. Erwähnt muss hier jedoch werden, dass wir 2 Todesfälle zu verzeichnen haben an den einfach mechanischen Folgen der Venenthrombose resp. der von dort ausgehenden Embolie nach Operationen, bei denen entweder die Vene direct verletzt und unterbunden, oder wenigstens auf eine lange Strecke hin freigelegt wurde.

1. Ch., 62jährige Frau, rec. 20. November 1876. Exstirpation eines Carcinoms am Halse mit Entfernung eines erkrankten Theiles der Vena jugul. int. dextra 22. November 1876. Verlauf bis zum 26. November völlig fieberlos, Wunde aseptisch. Jetzt plötzlich Schmerzen rechts hinten unten in der Brust bei 39,5 Temperatur. Physikalisch dort nichts nachweisbar,

ebenso wenig an der Wunde. 28. November. An genannter Stelle des Thorax leichte Dämpfung und Knisterrasseln bei hohem Fieber; 30. Nov. Lunge wieder frei, Fieber bleibt; am 4. December Nachts Schüttelfrost von halbstündiger Dauer. Sensorium leicht benommen, beginnende Infiltration der sehr insensibelen rechten Cornea, die in den nächsten Tagen sich rasch vergrössert. Wunde fast verheilt.

7. December. Unter dauernd hohem Fieber über 39,0 wird Patientin immer somnolenter, zuckt viel mit Stirn und rechtsseitiger Gesichtsmusculatur, die Hornhaut perforirt kurz vor dem Tode Nachts 7. Decbr. 1876.

Section. Thrombose des peripherischen Theiles der Vena jug. int. fast bis zum Schädel, Thrombus fest adhärirend, nirgends zerfallen; centrales Ende der Vene ohne Thrombus. Kleine frische Thromben an der Valv. mitral. Mehrfache Emboli in den Zweigen der Art. pulmonalis ohne Bildung von hämorrhagischen Infarcten. Grosse Milz. Schädelhöhle nicht eröffnet.

2. M. R., 56 Jahre, rec. 4. August 1877. Amput. mammae et exstirp. gland. axill. wegen Carcinom 4. August 1877, wobei die Vena axill. zwar freigelegt aber nicht verletzt wird. 5. August. Patientin bricht bis zum Abend, sieht sehr elend aus, Wunde gut.

6. August. Beständiges Klagen ohne besonderen Grund, Wunde gut. Abends rascher Collaps, Tod gegen 9 Uhr unter mässiger Dyspnoe.

Section. In der Wunde nur seröses Secret. In der Vena axill. ein frischer Thrombus, in den Bröckel eines älteren eingebettet sind. Die Spitze der linken und der ganze rechte Unterlappen sind von einem grossen hämorrhagischen Infarct erfüllt in Folge minimer aber massenhafter kleinster Emboli. Links geringe serös-eitrige Pleuritis. Leichte katarrhalische Nephritis.

In Fall 1 konnte die Section des Schädels aus socialen Rücksichten leider nicht gemacht werden: wahrscheinlich hat es sich um Thrombose der Schädelvenen gehandelt, aus denen rückläufig auf dem Wege der Jugul. int. sinistr. die Emboli in die Lunge geworfen wurden, als einfache Fremdkörper dort nicht weiter wirkend. Die Vereiterung des Auges, die einzige Störung, die auf eine Infection hindeuten könnte, ist vielleicht die Folge der Insensibilität des Auges oder der Alteration trophischer Nerven.

Im zweiten Falle hat überhaupt nirgends eine Eiterung stattgefunden, der sehr weiche Thrombus, dessen Genese überhaupt eine räthselhafte war, ist alsbald in Form kleinster Emboli in die Lunge geworfen; die Menge derselben war eine so grosse, dass Infarcirung erfolgen musste.

Versuchen wir nun an der Hand des gegebenen Materiales die Mortalitätsziffer unter Lister'schem Verbande zu eruiren, so müssen wir alle diejenigen Fälle ausscheiden, bei denen der Verband in exacter Weise nicht möglich war. Auszuscheiden sind

1. von Erysipel (5 Fälle), Nr. 2, 4 und 5, bleibt Rest 2;

2. von Septicämie (24 Fälle), jene 16 nicht genauer beschriebenen Fälle, bleibt Rest 8;

3. von Pyämie (5 Fälle), Nr. 2, 4 und 5 (letzterer nicht genauer beschrieben), bleibst Rest 2;

4. u. 5. Tetanus und Del. tremens fallen ganz aus.

Es bleiben somit 12 Fälle, die einem mehr oder weniger exacten Lister'schen Verfahren zugänglich waren.

An Operationen, Verletzungen und Erkrankungen die mit Listerschem Verbande behandelt wurden, haben wir zu verzeichnen:

1. Amputationen und Exarticulationen 36 und zwar: 2 Exart. humeri, 5 Amp. humeri, 1 Amp. antibr., 1 Exartic. manus, 7 Amp. fem. (1 gest. an Septicämie), 13 Amp. cruris, unter ihnen eine doppelseitig (2 gest., 1 an Septicämie, 1 an Pyämie), 1 Amp. nach Syme (gest. an Septicämie), 3 Amp. nach Pirogoff (eine doppelt), 2 Exarticul. nach Chopart, 1 nach Lisfranc.

2. Resectionen 36 Fälle: 2 Resect. humeri, 5 cubiti, 1 manus, 8 coxae (gest. 1 an Septicämie), 9 genu, 7 talo-cruralis, 3 pedis.

3. Pseudarthrosen, operirt 5 Fälle.

4. Kniegelenkseröffnungen mit oder ohne Erkrankung der Synovialmembran 9 Fälle.

5. Operationen von grösseren Geschwülsten unter antiseptischen Cautelen 61 Fälle, davon gest. 3, 1 an Erysipel 2 an Septicämie.

6. Eröffnung der Bauchhöhle 3 Fälle (2 wegen Hernia incarcerata).

7. Eröffnung sehr grosser Abscesse 11 Fälle davon 6 durch tuberculöse Wirbelerkrankung bedingt, 5 von Weichtheilen ausgehend.

8. Gefässligaturen in der Continuität 1 Fall (Subclav.).

9. Complicirte Fracturen grösserer Röhrenknochen und des Schädels 24 Fälle, davon conservativ behandelt 15, gestorben 4, 3 an Sepsis (1 Schädel- und 2 Unterschenkelfracturen), 1 an Erysipel (Unterschenkelfractur).

10. Gelenkverletzungen resp. complicirte Luxationen 5 Fälle (1 Ellenbogengelenk eröffnet, 1 complicirte Luxation, 2 Knie- und 1 Fussgelenk eröffnet).

11. Verletzungen der Brusthöhle resp. der Lunge 2 Fälle.

12. Anmeisselungen von Knochen 3, ein Schädel trepanirt, 2mal die Markhöhle des Femur.

13. Eitrige Tendovaginitis von Hand und Unterarm 7 Fälle, eitrige Handgelenksentzündung 1 Fall, gestorben an Pyämie.

14. Frische Osteomyelitis 5 Fälle (1 Scap., 2 Femur, 2 Tibiae).

Summa 200 schwere mit Lister'schem Verbande behandelte Fälle, wobei die zahlreichen zum Theil complicirten Verletzungen

von Hand und Fuss, abgesehen von den primär amputirten, ebenso die sonstigen Weichtheilsverletzungen, abgesehen von Eröffnungen der Gelenke und grosser Körperhöhlen, Sequestrotomien gleichfalls nicht mitgerechnet wurden. Die Mortalität beträgt danach 6 Proc.

Anders gestaltet sich das Verhältniss, wenn man jene 12 Fälle genauer betrachtet und untersucht, ob die Patienten allein von der gesetzten Wunde aus inficirt wurden, nicht auch von anderen Körperstellen aus, die dem Lister'schen Verfahren wenig oder gar nicht zugänglich waren, resp. ob nicht vor Beginn der antiseptischen Behandlung schon Infectionsstoffe in die Wunden eingeimpft wurden, die nicht wieder herauszubringen waren, endlich ob nicht die Patienten aus anderen Ursachen gestorben sind.

1. Erysipel: Beide Patienten (Nr. 1 und 3) starben wohl ausschliesslich an Erysipel. Die in Fall 1 gefundene Fettembolie der Lungen, combinirt mit brauner Atrophie des Herzens, die doppelseitige Schrumpfniere in Fall 3 werden ihr Theil dazu beigetragen haben, um den tödtlichen Ausgang herbeizuführen, dadurch dass die Individuen weniger resistenzfähig wurden; als eigentliche Todesursache wird man immer das Erysipel festhalten müssen.

2. Septicämie 8 Fälle. 3 von ihnen Nr. 2, 3 und 6 sind septisch geworden trotz günstiger Bedingungen für die Wundverhältnisse. Fall 2 (gesunder Mann mit complicirter Ober- und Unterschenkelfractur) ist ganz rein; bei Fall 3 spielt wohl als schwächendes Moment allgemeine Carcinose, bei Fall 6 Decubitus und allgemeine Decrepidität eine Rolle, gestorben sind sie an Sepsis, die der schwache Körper der Patienten nicht überwinden konnte.

Alle übrigen Fälle sind complicirt, am wenigsten noch Fall 7, bei dem die Desinfection des handgrossen exulcerirten, enorm stinkenden Brustcarcinoms resp. der umgebenden Haut trotz Anwendung concentrirter Chlorzinklösung nicht gelang. Im Fall 1 und 8 handelte es sich um bereits inficirte Wunden. Im Fall 1 communicirte bei der Resection der offene putride Hüftgelenksabscess wohl schon mittelst eines freien Spaltes in der Pfanne mit einem Abscess, der bei der Operation noch nicht nachweisbar, dicht hinter der Pfanne im kleinen Becken lag. Wenn auch die Lister'sche Behandlung wegen Collaps der Patientin und zunehmender Putrescenz der Wunde nicht aufgegeben wäre, jener Abscess, dem man mit desinficirenden Flüssigkeiten gar nicht beikommen konnte, wäre doch nicht fäulnissfrei zu machen gewesen. Im Fall 8 kann die Meningitis wohl nur durch das unvernünftige Untersuchen mit nicht desinficirter Sonde erklärt werden; den Infectionsstoff durch Auswaschen der Arach-

noidealräume entfernen zu wollen, ist doch wohl zu viel verlangt. Fall 4 und 5 waren complicirt, der erstere mit jauchigem Abscess unter einem Decubitus, den zweiten brachte der eigene Umstand, das Unvermögen Urin in liegender Stellung zu lassen, mit ums Leben. Obgleich der Katheter täglich vor dem Gebrauche ausgekocht wurde, so schob er bei der eitrigen Balanitis des Patienten sicherlich Infectionsstoffe in Menge vor sich her, und in die Blase. Diphtheritis der Blase mit nachfolgender Peritonitis waren die Folge, sie vereinigten sich mit der Putrescenz der Wunde zu einer deletären Wirkung.

3. Pyämie. Fall 1 kam schon schwer inficirt mit schmerzhaftem Handgelenke bei hohem Fieber ins Hospital; die Diagnose auf Handgelenksvereiterung war nicht gleich so sicher zu machen, dass man zur Incision ins Gelenk schreiten konnte; ob sie bei der augenscheinlich eminent infectiosen Noxe, welche mit Uebersprungung der Sehnenscheiden sofort zur Handgelenksvereiterung führte, den Verlauf des Falles geändert hätte, ist zweifelhaft.

Fall 3, paretisch an der unteren Körperhälfte, mit grossem Decubitus, mit alten Thromben in der Vena femoralis, iliaca, hypogastrica, schliesslich eitriger Infiltration der ganzen linksseitigen Rückenmusculatur, amputirt wegen exulcerirten putriden Fungus pedis war gar nicht aseptisch zu halten; sein Tod ist sicher weitaus am meisten Folge der Complicationen, nicht der Infection seines Amputationsstumpfes.

So dürfte sich die Zahl derjenigen Fälle, in denen das Listersche Verfahren direct im Stiche gelassen hat, auf relativ wenige beschränken; mit Recht betrachtet man als reine Fälle wohl nur zwei an Erysipel und drei an Septicämie (Nr. 2. 3 und 6) gestorbene; das wären 2,5 Proc. Mortalität; rechnet man noch die jenen reinen Fällen am nächsten stehenden Nr. 4 und 7 von Septicämie hinzu so resultiren 3,5 Proc. Mortalität; nimmt man auch die ungünstigsten Bedingungen mit, so stellt sich der Procentsatz auf 5,5 Proc. d. h. es fällt nur von Pyämie Fall 3 aus.

B. Tuberculose.

I. Der Knochen und Gelenke.

1. Kopf, 3 Fälle. Zwei betrafen die Nasenscheidewand (vgl. d. Zeitschrift Bd. X, S. 56) einer den Alveolarfortsatz des Oberkiefers, bei einem 42jährigen Manne mit Phthisis pulm. ohne Zweifel vom Zahnfleische ausgehender Prozess, der in ausgedehnter Weise den Alveolarfortsatz zerstört hatte; von den beiden ersten hat sich einer mehrfach mit Recidiven nach der ersten Exstirpation vorgestellt.

2. Thorax, 1 Fall. Tuberculose des Sternum bei einem 12jährigen Mädchen mit Totalnekrose des Manubrium; dahinter eine kleinapfelgrosse mit Eiter gefüllte pulsirende Höhle. Nach Heilung der grossen Wunde bis auf eine kleine Fistel tritt Caries der Halswirbelsäule auf mit grossem Retropharyngealabscess. Tod 1 Jahr später an Phthisis pulm.

3. Wirbelsäule, 14 Fälle, von denen 3 der Hals-, 8 der Brust- und 3 der Lendenwirbelsäule angehören. 7 Patienten standen im Alter von 2—10, 2 von 10—20, 5 von 24—42 Jahren. 10 Fälle waren mit Abscessen complicirt, davon waren schon 2 geöffnet bei der Aufnahme, 5 wurden unter Lister'schen Cautelen geöffnet, von ihnen ist Niemand in Folge der Abscesseröffnung gestorben; 3 Patienten mit Abscessen entzogen sich der Behandlung. Von den 4 Fällen ohne Abscess waren 2 abgelaufene, 2 frische, von den letzteren wurde der eine (Halswirbelsäule) durch Application der Glisson'schen Schwinge von allen Beschwerden befreit. Vier Patienten wurden mit dem Rauchfuss'schen Apparate behandelt, bei allen 4 traten Abscesse auf, einer wurde obendrein noch paralytisch, 2 davon sind gestorben längere Zeit nach Eröffnung der Abscesse an amyloider Entartung der Unterleibsorgane resp. allgemeiner Tuberculose. Diesen beiden Todesfällen reihen sich 2 weitere an in Folge von Nephritis und Tuberculose. Das Schicksal der übrigen 10 Patienten ist theils unbekannt, theils sind sie noch in Behandlung (1 Fall ungeheilt).

4. Schultergürtel, 2 Fälle, von der Scapula ausgehend, ungeheilt entlassen.

5. Obere Extremität.

a) Schultergelenk. 2 Fälle, beide ältere Männer, einer sicher ungeheilt nach der Resection, des anderen Schicksal unbekannt (s. die Resectionsliste).

b) Ellenbogengelenk. 6 Fälle, 4 mal handelte es sich um Totalerkrankungen des Gelenkes, so dass Resection nöthig war, in 3 Fällen mit vorzüglichem Erfolge. Die beiden älteren Patienten (2 und 4) haben bewegliche zur Arbeit taugliche Extremitäten durch die Operation erhalten, die bei der jugendlichen Patientin eingetretene Ankylose ist dem Umstande wohl zum Theil zuzuschieben, dass längere Nachbehandlung im Hospital nicht möglich war, während die Person, sehr schwachsinnig, auswärts total vernachlässigt wurde.

Die 4. Patientin ist wahrscheinlich zu Grunde gegangen. 2 mal handelte es sich um Partialerkrankungen in oder in nächster Nähe des Gelenkes. In einem Falle wurde der nekrotische Cond. int. hum. extrahirt, Patient starb bald darauf an Tuberculose, im zweiten ein Herd in der Ulna ausgekratzt bei schon bestehender Ankylose des Gelenkes.

c) Handgelenk. 4 Fälle, davon 1 resecirt, ungeheilt gestorben an Phthisis. 1 Fall (31jährige Frau) mit Auslöffelung behandelt, wurde zunächst zur Heilung gebracht, doch brechen jeden Winter die Fisteln wieder auf, um im Sommer von neuem zu heilen, zur Zeit November 1880 ist die Hand heil und zu leichter Arbeit

tauglich. Ein Fall amputirt im Unterarm und geheilt (39jähriger Mann). Ein Fall ist näherer Mittheilung werth:

23jähriger Mann stellte sich im Herbste 1876 mit Schwellung auf der volaren Seite des Handgelenkes vor. Die Incision bestätigte die Diagnose auf Reiskörper in dem gemeinschaftlichen Flexoren-Schleimbeutel; per primam geheilt. Mai 1877 stellt Patient sich wieder vor mit einer seit 4 Wochen entstandenen circumscripten Schwellung auf dem Dorsum der Hand. Die Incision in den ganglienartig aussehenden Tumor ergab, dass es sich um tuberculöse Entartung eines Handwurzelknochengelenkes handelte; die sammtartige geröthete Membran wurde exstirpirt und Patient ist seit jener Zeit gesund geblieben.

d) Mittelhand und Finger. 3 Fälle, durch Resection resp. Amputation geheilt.

6. Beckenring 0.

7. Untere Extremität.

a) Hüftgelenk. 27 Fälle, von ihnen wurden 7 resecirt, sämmtlich mit Entfernung des Troch. maj., 4 von ihnen sind gestorben (1 an Sepsis, 3 an Tuberculose); das Schicksal des 5. (Nr. 2), mit Fisteln entlassenen aber gutgenährten Kindes ist uns unbekannt geblieben, Fall 5 und 6 endlich sind mit ganz vorzüglich functionirenden Gelenken völlig ausgeheilt, doch hat sich nachträglich bei Fall 6 neben grösserer Verkürzung der Extremität eine weniger freie Beweglichkeit eingestellt.

Die übrigen 20 wurden conservativ behandelt; von ihnen wurden 7 durch Extensionsbehandlung soweit gebracht, dass sie im Taylor'schen Apparate umhergingen; 3 von ihnen sind geheilt und dauernd gesund geblieben, ohne dass Residuen der Coxitis bestehen (Mädchen von 12 resp. 14, Knabe von 18 Jahren); 1 wurde im nächsten Biennium resecirt, 1 ist noch in Behandlung, die übrigen 2 haben sich nicht wieder vorgestellt.

13 Patienten kamen nur zum zeitweiligen Umhergehen im Taylor'schen Apparat oder gar nicht so weit; meist im Gypsverbande vorläufig nach Hause geschickt haben sich 9 nicht wieder vorgestellt, unter ihnen einige mit anscheinend günstiger Prognose (einer sicher laut Brief ausgeheilt). 2 sind im folgenden Biennium resecirt, leben noch, 1 mit, 1 ohne Fisteln umhergehend. 2 sind gestorben, 1 an Meningitis tuberculosa, der zweite, an multipler Knochentuberculose leidend, ging ohne Operation an allgemeiner Tuberculose zu Grunde.

b) Kniegelenk. 36 Fälle, 5 von diesen Fällen sind interessant durch den ungewöhnlichen Anfang des Leidens: 2 mal traten 1 bis 2 Jahre vor der Allgemeinerkrankung des Gelenkes circumscripte tuberculöse Tumoren, 1 mal mit Reiskörpern complicirt in der Gelenkkapsel auf (vgl. Bd. X. S. 45 dieses Archivs). 3 mal war ein prall gespannter Hydrops das erste Symptom der schweren Erkrankung, 2 mal wurde sogar durch die Punction klare hydropische Flüssigkeit

entleert (1 mal mit Reiskörpern vgl. dies Journ. Bd. X. S. 49); während im 3. Falle die Entleerung von zuerst blutiger später eitriger Flüssigkeit durch die Punction der Diagnose auf ein schweres Gelenkleiden frühzeitig sicherte.

Die Behandlung der 35 Fälle war folgende: 9 wurden resecirt, meist mittelst Bogenschnitt und Entfernung der Patella sammt Synovialmembran; 5 mal fand sich Herderkrankung im Knochen ohne Sequester, 4 mal bestand nur Weichtheilstuberculose. 3 Patienten sind definitiv geheilt, gehen gut; bei 2 weiteren trat feste Verwachsung der Knochen ein, doch bestanden Fisteln bis zu ihrem aus anderweitigen Ursachen erfolgenden Tode. 2 Patienten wurden im Oberschenkel amputirt (Nr. 2 und 9); einer gestorben an Sepsis wesentlich vom Decubitus aus, der zweite geheilt; ein 4 jähriger Knabe endlich, sehr decrepide, ging nach schwerem Erysipel an Pneumonie zu Grunde (Nr. 5).

3 Fälle waren resecirt übernommen: 1. ein 12 jähriges Mädchen, Anfang 1874 resecirt, hatte ein von Fisteln durchsetztes aber festes Knie; es wurde die Patella sammt oberem Recessus entfernt. Aug. 1880 ist das Bein fest, in gerader Stellung brauchbar zum Gehen ohne Stützapparat, 4 Cm. Verkürzung, wenig secernirende Fisteln. 2. 9 jähriger Knabe, 9. Mai 1875 resecirt, wird nach Auskratzung der Fisteln Anfang Januar 1877 entlassen, ist nach einigen Jahren geheilt, so dass er ohne Stützapparat gehen kann; doch hat sich das Bein im Laufe der Zeit stark gekrümmt, ist jetzt rechtwinklig ankylotisch geheilt. 3. 21 jähriges Mädchen resecirt, 4. September 1875 wird wegen völlig mangelnder Vereinigung der Knochenenden 17. Februar 1876 amputirt, Fisteln bestehen noch 2 Jahre, dann dauernde Heilung. 6 Fälle wurden mit Partialoperationen behandelt und zwar 3 mal mit Auskratzung der erkrankten Partien, 3 mal mit Incision und Drainage des Gelenkes. Von den ersteren drei sind 2, Kinder von 4 und 5 Jahren nach längerer Zeit ausgeheilt in leichter Flexionsstellung und jetzt schon Jahre lang gesund, der dritte, eine 33 jährige Frau mit Herd im Condyl. ext. femoris wurde im nächsten Biennium resecirt und amputirt, starb schliesslich an Phthise (Nr. 2).

Die 3 mit Arthrotomie behandelten Fälle nicht zur Heilung gekommen; ein 9 jähriges Kind wurde von den ungeduldigen Eltern nach Hause geholt und ist dort gestorben; das zweite ist später resecirt (Nr. 1 s. o.); der dritte, (primärer Hydrops mit Reiskörpern s. o.) ist an Tuberculose gestorben.

Die beiden Patienten mit circumscripter Tuberculose der Gelenkkapsel (s. o.) sind beide erst durch Amput. femoris geheilt, der eine

nach vorgängiger Resection, 2 Jahre nach der Entfernung des tuberculösen Tumors (Nr. 9). Der 2. nach vorgängiger Exstirpation der Kapsel (nächstes Biennium).

2 Patienten wurden primär amputirt: 19jähriger Knabe (oben erwähnt mit primärer sanguinolenter Synovitis), stirbt an Dysenterie bei Amyloidentartung, nachdem er 2 Jahre zu Hause mit eiterndem Kniegelenke gelegen hatte, das zuerst nach den Punctionen anscheinend geheilt, dann aber an den Punctionsstellen wieder aufgebrochen war. *63jähriger Mann, bald nach der Entlassung auswärts von Prof. Rosenbach amputirt geheilt.* — 15 Fälle, unter ihnen ein in Flexionsankylose ausgeheilter wurden zunächst conservativ behandelt, doch fielen noch 3 von ihnen im nächsten Biennium der Resection anheim (Nr. 3, 4 u. 18), 1 der Arthrotomie (gest. an zweifelhafter Sepsis). Die mit Ankylose geheilte Patientin wurde mit Stützapparat entlassen; 2 Patienten entflohen und bei 2 war die Diagnose, ob Hydrops resp. Arthr. deformans vorlag, unsicher. Von den restirenden Fällen sind 2 anscheinend geheilt entlassen; besonders in einem von diesen beiden Fällen trat nach vorgängiger wochenlang ohne Erfolg applicirter Carbolinjection unter Heftpflastereinwicklung eine solche Abschwellung und Beweglichkeit des Gelenkes ein, dass völlige Heilung zu erwarten war (23jähriges Mädchen. Leider nicht aufzufinden). Im 3. Falle führte eine beim Versuch das Knie in Narkose zu strecken eintretende Fractur des Femur 8 Cm. oberhalb des Gelenkes zur Abschwellung desselben, so dass Patientin, jetzt 18 Jahre alt noch heute schmerzlos im Stützapparat geht. Das Schicksal von 2 Patienten ist unbekannt, ein dritter ist an Phthise gestorben.

c) Fuss.

α) Sprunggelenk. 13 Fälle.

Aetiologisch erwähnenswerth sind nur 2 Fälle: 1 mal Entwicklung eines Fungus bei einem 43jährigen Manne, der vor 6 Jahren durch Rückenmarksverletzung eine zuerst vollständige, dann unvollständige Lähmung der unteren Extremitäten davongetragen hatte; im 2. Falle Entwicklung des Fungus nachdem ein fallender Baum den Unterschenkel des 38jährigen Mannes unmittelbar oberhalb des Gelenkes getroffen hatte; die danach entstandene Schwellung blieb bei Bestand; bei der Abl. cruris fand sich ein von der unteren Tibiafläche 5 Cm. nach oben sich erstreckender centraler Sequester neben exquisiter synovialer Tuberculose (vgl. Bd. XI. S. 567 auch die Abbild.).

Von den 13 Fällen wurden resecirt: 7 Fälle, 4 mal mit völliger Entfernung des Talus, 3 mal mit Abtragung der Talusrolle allein.

Stets handelte es sich um Synovial-Tuberculose. Der Ausgang dieser Resectionen ist ein sehr günstiger. Nur 1 Patient wurde amputirt wegen acuter Nephritis, die einige Tage nach der Amputation schwand, Patient geheilt.

Nur 1 Fall und zwar ein mit Wirbelcaries und Coxitis complicirter hat noch Fisteln, die übrigen 5 sind geheilt und zwar sind 4 gehfähig, sehen sämmtlich gesund und blühend aus, während der fünfte nach Jahren geheilt vorgestellt, sich wegen Coxitis mit Fisteln der Resection unterziehen musste, die von dem zähen Kinde trotz Vergrösserung von Leber und Milz, trotz Albuminurie glücklich überstanden wurde. Auffallend ist im Fall 1 der Liste die extreme Verkürzung der Extremität im Vergleich zu den übrigen Fällen bei denen ebenfalls die Epiphysenlinie entfernt wurde; leider haben wir keine Notiz über die Länge der Tibia gleich nach der Resection; fast aber scheint es als ob auch die obere Epiphyse ihre Thätigkeit eingestellt hat, der ja sonst der Hauptantheil an dem Wachsthum des Unterschenkels zugeschrieben wird; wenn der Fuss auch um 4 Cm. im Längenwachsthum zurückgeblieben ist, so liegt dies wahrscheinlich daran, dass Mittelfuss und Fusswurzel ebenfalls von Tuberculose ergriffen wurden bald nach der Resection; so dass Patient in völlig aufgegebenem Zustande von den Eltern entführt wurde.

4 Patienten, sämmtlich über 30 Jahre alt, wurden primär amputirt; 3 überstanden die Amputation, 1 starb an Pyämie (s. dort) vom Decubitus aus. Doch auch von den 3 überlebenden ist nur 1 dauernd gesund geblieben (der oben erwähnte durch Trauma entstandene Fall) ein zweiter, 34 Jahre alter Mann mit starker Albuminurie, heilte zwar rasch, auch die ausgeschiedene Eiweissmenge wurde fast minimal, er starb schon wenige Monate später auf der inneren Abtheilung an einem Erysipel. Die Nieren befanden sich im zweiten Stadium des Morb. Bright. Bei der 4. Patientin, 30jährige Frau mit 5jährigem Fungus, der nach der letzten Entbindung exacerbirt war, heilte die Amputationswunde überhaupt nicht zu, es entwickelte sich von neuem Tuberculose im Stumpfe und sie ist einige Jahre später an Phth. pulm. gestorben.

2 Patienten entzogen sich der vorgeschlagenen Amp. cruris durch die Flucht.

β) Calcaneus. 3 Fälle (vgl. Liste).

Circumscripte Herderkrankungen, 1 mal mit, 2 mal ohne Sequester; 2 mal mit Totalexstirpation des Calcaneus behandelt, davon 1 geheilt, 1 nicht; ob einfache Auskratzung definitiv Erfolg gehabt hat, ist ungewiss.

γ) Fuss exc. Calcaneus. 6 Fälle.

Erkrankt waren in allen Fällen die Fusswurzelknochen, einmal der Mittelfuss mitbetheiligt (Os metatarsi I). Hier wurde zuerst die Resection des Os cuneifor. I und der Basis des metat. I versucht; das Os cuneiforme bildete sich wieder, das Os metat. I nicht, so dass ½ Jahr später durch die Amputation nach Chopart die Heilung herbeigeführt werden musste. Im 2. Falle (Liste Nr. 2) hat energische Auskratzung einen brauchbaren Fuss zu Stande gebracht, doch bestehen noch Fisteln. 3 Fälle wurden sofort amputirt, 1 nach Pirogoff, 1 nach Syme, 1 im Unterschenkel; nur der letztgenannte, 55jähriger Mann wurde geheilt, kehrte jedoch schon ½ Jahr später mit Caries der Wirbelsäule zurück und starb an Pneumonie. Das nach Pirogoff amputirte 20jährige blühende Mädchen, früher im Chopart'schen Gelenke amputirt, wurde ½ Jahr später im Unterschenkel amputirt, weil die Amputation nach Pirogoff nicht heilen wollte. Auch der Unterschenkelstumpf heilte nicht, es trat Tuberculose der Scapula auf bis sie endlich 3 Jahre später an allgemeiner Tuberculose starb. Die nach Syme amputirte, 61jährige Frau ging nach ausgedehnter Gangrän der Sehnen septisch zu Grunde (Sepsis Nr. 6). Ein lokal behandelter Fall ist in seinem Ausgange unbekannt.

Anhang: *Multipel auftretende Tuberculose.* Bei 3 schon erwähnten Patienten bestehend wurde noch in weiteren 5 Fällen beobachtet, 1 mal mit tödtlichem Ausgange an Allgemeinerkrankung, 2 mal mit Heilung, 2 mal ist der Ausgang unbekannt.

II. Der Weichtheile.

1. Hals. 19 Fälle von tuberculöser Erkrankung der Lymphdrüsen, davon 1 im Nacken. 13 Patienten wurden durch mehr oder weniger vollständige Exstirpation der noch nicht mit der Umgebung entzündlich verwachsenen Drüsen geheilt, fast immer Heilung per primam; (jetziger Zustand s. folgende Seite). In 4 Fällen handelte es sich schon um ausgebildete Abscesse, die incidirt wurden, Ausgang unbekannt. Zwei Patienten mit exulcerirten stark verwachsenen Drüsen wurden nur mit partieller Exstirpation resp. Auskratzung behandelt; bei dem einen aus ganz gesunder Familie stammenden 21jähr. Manne führte der Versuch, eine tief liegende Drüse zu entfernen, zur Verletzung der Jug. interna, die nur mit grösster Mühe in dem starren Gewebe unterbunden werden konnte. Patient überstand diesen Eingriff, ebenso 3 Erysipele; nach mehrfachen Auskratzungen heilten im Laufe von 1—2 Jahren sämmtliche Fisteln und die kolossalen Drüsenpackete am Halse verschwanden, leider stellten sich 2 Jahre später Drüsentumoren in der rechten Achselhöhle ein, die auswärts exstirpirt wurden; eine Fistel blieb darnach zurück; seit ½—1½ Jahre nach der letzten Operation sind auch die Drüsen der linken Achselhöhle zu grossen Geschwülsten entartet, die im März 1881 exstirpirt wurden. Das Allgemeinbefinden des Patienten ist dabei ungestört. Der zweite ist ungeheilt geblieben, lebt aber noch.

Von den 13 mit Totalexstirpation behandelten Fällen waren im März 1881: 5 dauernd geheilt und gesund geblieben ohne eine Spur von Recidiv. 6 haben Recidiv bekommen, von ihnen 4 nur in Gestalt von kleinen Drüsen, die keine Tendenz zur Vergrösserung zeigen, bei ungestörtem Allgemeinbefinden; 2 mal trat dagegen das Recidiv in Form von grösseren Tumoren auf, eine Patientin ging an Recidivoperation auswärts zu Grunde, der zweite starb ohne Operation an Phthisis pulm. 23. Aug. 1880. Eine Pat. blieb ungeheilt und starb mit Fisteln an Phthisis pulm. Das Schicksal des 13. ist unbekannt.

2. Hoden. 3 Fälle bei Patienten im Alter von 21, 28 u. 30J ahren.

Einmal nur Spaltung eines Abscesses, Patient stirbt bald darauf an allgemeiner Tuberculose. In beiden andern Fällen Castration (einseitig); ein Patient stellt sich bald wieder vor mit Tuberculose des entsprechenden Samenstranges und Nebenhodens der anderen Seite. Im 2. Falle zeigte sich der Samenstrang ebenfalls schon erkrankt, es entwickelte sich ein Abscess zwischen Blase und Rectum, der in letzteres perforirte; nach einem hal-

Resectionen wegen

I. Der oberen

a) Schulter

Nummer	Name	Körpertheil	Dauer	Aetiologie	Status praesens	Operation
1	Karl Krömer, 60 Jahre.	Links.	3 Jahr.	Unbekannt.	Deltoideus geschwunden, Beweg. sehr beschränkt, zwei Fisteln am äusseren Rande des Triceps.	11. Juli 1876. Resectio capitis humeri durch vorderen Längsschnitt.
2	Heinrich Linne, 47 Jahre.	Rechts.	1 Jahr.	Unbekannt.	Deltoideus geschwunden. Bewegungen unmöglich. Seit 4 Wochen Fistel in der Mitte des Oberarmes.	6. Juli 1877. Resectio capitis.

b) Ellenbogen

1	Rieke Kleinhaus, 16 Jahre.	Rechts.	3/4 Jahr.	Unbekannt.	In der Umgebung des Olekranon weich-elastische Schwellung, Fistel am Epicondyl. lat.	Resectio totalis durch Schnitt auf das Olekranon 3. Juli 1876.
2	Christian Wohlert, 34 Jahre.	Links.	2 Jahr.	Unbekannt.	Schwellung zu beiden Seiten des Olekranon. Abscess am Radius. Bewegungen relativ frei.	18. Juli 1876. Resectio totalis.

ben Jahre von neuem mit grossem Abscess im Becken entsprechend dem Verlaufe des Samenstranges aufgenommen; derselbe wurde geöffnet und zur Heilung gebracht bis auf kleine Fistel, beide leben, April 1881, erklären sich für gesund.

3. Analgegend. 1 Fall von Ulcus tuberculosum circulare ani bei einem 45jährigen Manne, 2 Cm. nach aussen und ebenso weit nach innen sich erstreckend seit 1/4 Jahr zugleich mit Phthisis pulm. entstanden. Durch Auslöffelung gebessert (3 Fälle von Fisteln s. später unter Anus).

4. Obere Extremität. 2 Fälle von Tuberculose der Lymphdrüsen in der Achselhöhle durch Exstirpation resp. Auskratzung geheilt, dauernd gesund geblieben laut Nachricht vom März 1881.

5. Untere Extremität. 1 Fall von Sehnenscheidentuberculose der Achillessehne bei einem 28jährigen Manne handbreit oberhalb des Fussgelenkes in Form einer circumscripten Schwellung vor 6 Wochen beginnend. Nach Incision und Auskratzung vielfache Senkungen, die erst nach mehrfachen Incisionen und Auslöffelungen heilten.

Tuberculose.

Extremität.

gelenk.

Anatomischer Befund	Verlauf	Resultat	Complication	Hereditär belast.
Gelenkkopf fast gänzlich geschwunden, bohnengrosse Nekrose am Gelenkende.	Zuerst nicht ganz aseptisch, dann gut.	Entlassen 27. Aug. 1876 mit Fisteln, Endausgang unbekannt.	Beiderseits Katarrh in den Lungenspitzen.	—
Kopf von Knorpel entblösst, kleiner Herd im Knochen ohne Sequester.	Eitersenkungen in die Fossa supraspinata.	Entl. 30. Aug. 1877 mit Fisteln. Sept. 1880: Drei Fisteln. Bewegungen = 0. Amyloide Entart. d. Unterleibsorgane, Albuminurie.	—	—

gelenk.

Synov. Fungus. Erbsengrosser Knochenherd im Olekranon, in das Gelenk perforirt; zweit. Herd in d. Ulna. Neugebild. Knochenspange vom Olekranon im Triceps heraufgehend, 3 Cm. lang.	Sehr langsame Heilung im Laufe vor Jahren bei günstigem Verlaufe des primären Eingriffes.	Februar 1880 geheilt in rechtwinkliger Ankylose. Arm gebrauchsfähig, entlassen 9. März 1877.	Multiple tuberculöse Hautgeschwüre an Hals und Wangen.	Unbekannt.
Synovialer Fungus. Knorpel partiell abgehoben, Knochen gesund.	Multiple Eitersenkungen am Radius entlang.	Anfangs Schlottergelenk mit Fisteln, die erst im J. 1877 ausheilen. Dann activ im Winkel von 50° bewegliches Gelenk bei geringer Pro- und Supination. Heilung 1880 noch constatirt, Patient arbeitet als Schmied.	—	—

Nummer	Name	Körpertheil	Dauer	Aetiologie	Status praesens	Operation
3	Friederike Nolte, 42 Jahre.	Links.	1 Jahr.	Aufheben ein. schweren Tragkorbes, wobei Patientin einen Schmerz im Gelenke empfand; darnach bald Schwellung.	Starke Schwellung; Eiter im Gelenke.	7. August 1876. Entfernung eines weiteren Stückes vom Humerus oberhalb des Epicondyl. externus, neben Res. tot. nach Langenbeck.
4	Julie Matthies, 35 Jahre.	Links.	1 Jahr.	Unbekannt.	Starke Schwellung, grosse Abscesse, Fisteln.	26. April 1877. Ablatio verweigert. Res. totalis.
						c)
1	Wendelin Scharf, 8 Jahre.	Rechts.	1 Jahr.	Ohne äussere Veranlassung.	Diffuse Schwellung der Handwurzel mit Fisteln, von denen aus die Sonde auf rauhen Knochen trifft.	Resection mit Entfernung sämmtl. Handwurzelknochen d. untern Endes von Radius u. Ulna u. Basis Metacarpi II 21. Juli 1876.
						II. Der unteren
						a) Hüft
1	Johanna Geitner, 12 Jahre.	Rechts.	½ Jahr.	Unbekannt.	Putrider, mit d. Gelenk communicir. Abscess geöffnet im Aug. 1875, ohne gleichzeit. Resection des Gelenkes, da die Diagnose zweifelhaft war.	Resect. capit. et trochant. maj. 11. Oct. 1875 nach Langenbeck.
2	Mathilde Löhr, 7 Jahre.	Rechts.	6 Jahr.	Unbekannt.	Starke Flexions- und Adductionscontractur u. Innenrotation. Multiple Fisteln.	Resectio capitis femoris et trochant. maj. 15. Octbr. 1875 nach Langenbeck.
3	Heinrich Koch, 10 Jahre.	Rechts.	½ Jahr.	Unbekannt.	Flexionscontractur von circa 40°. Leichte Abductionscontractur. Schwellung der Hüftgegend, durch Drüsen bedingt, hintere Haut ödematös.	Resectio capitis et trochant. maj. 22. Juni 1876 nach Langenbeck.

Anatomischer Befund	Verlauf	Resultat	Complication	Hereditär belast.
Synovialer Fungus, dazu haselnussgrosser Herd im Condylus externus.	Aseptischer Verlauf, langsame Heilung im Laufe von Jahren.	Febr. 1880: Pat. gesund u. kräftig. Arm geheilt mit sehr gering. Knochenneubildung. Olekran. steht in einer Linie mit Cond. int. Cond. ext. fehlt, so dass d. Arm radialwärts um 100 von d. Geraden abweicht. Function: Flexion active von d. fast gestreckten Stellung bis etwas weniger als r. Wink. Aus sup. Stellg. geht d. Hand in d. Mittelstell. zwischen Pro- u. Supinat. über. Arm kräftig, hebt schwere Lasten.	Hustete viel bis zur Operation.	—
Im Olekranon mehrere Knochenherde. Knochen von Knorpel entblösst.	Aseptisch, dennoch keine Heilung, weil neue tuberculöse Granulationen sich bilden.	29. Juli 1877 entl. Resectionsenden stehen auch im October 1877 sich frei gegenüber. Pat. entzieht sich der Behandlung.	—	—
Hand.				
Handwurzelknochen nur noch in Trümmern vorhanden, Radius und Ulna noch gesund.	Ziemlich aseptisch. Bald traten neue Wucherungen tuberculöser Granulationen auf.	Gestorben Winter 1876 bis 1877 an Phthisis pulmonum.	Infiltration der rechten Lungenspitze. Caries der Wirbelsäule.	Keine.
Extremität.				
gelenk.				
Gelenkkopf zum grössten Theile durch Granulationen zerstört.	Enorm. Collaps nach der Oper., Lister am 5. Tage deswegen aufgegeb. (Carbolintoxic.?). Profuse Eiterg., sept. Fieber, Beckenabscess.	Tod 29. Novbr. 1875. Abscess im Becken gegenüber der in kleiner Ausdehnung perforirten Pfanne. Tod an Sepsis.	—	Mutter starb an Phthisis pulmon.
In d. Pfanne ein bohnengrosses nekrotisch. Stück v. Kopfe. Rest d. Kopfes mit d. Os ilei oberh. der Pfanne verwachsen, v. Schenkelhalse durch ein neugebild. mit Knorp. überzog. Gelenk getrennt. Knochenherd unterh. des Trochant. major.	Starker Collaps nach d. Operation mit mehrtägigem Erbrechen, deshalb Lister'scher Verband aufgegeben. Erysipel bei stark putrider Wunde, später günstiger Verlauf.	Entl. 15. Juni 1876 mit vielen Fisteln im Taylor gehend. Trotz permanenter Extension haben sich fast sämmtliche frühere Contracturen wieder hergestellt. Jetziger Status unbekannt.	—	Keine.
Eiter im Gelenke, der sich mit den Adductoren gesenkt hat. Knorpel des Kopfes stellenweise abgelöst, deutliche Druckfurchen für Ad- und Abduction.	Wunde bis kurz vor d. Tode immer aseptisch. Klein. Decubit. auf d. Capit. fib. durch Druck d. Schleifapparat. heilt nicht, sondern führt zu Vereiter. des Kniegelenkes bei dem durch Allgemeintuberculose	Tod 20. Aug. 1876 an Tuberculose der Lungen, Leber, des Darms. Perforation der Pfanne; das Os ilei vom Os pubis et ischii gelöst. heruntergekommen. Pat.	—	—

Nummer	Name	Körpertheil	Dauer	Aetiologie	Status praesens	Operation
4	Anna Nagelschmidt, 3 Jahre.	Links.	1 Jahr. –	Unbekannt.	Spontanluxation. Grosser Abscess unter dem Rectus femoris.	Resectio cap. et trochant. maj. 17. Januar 1877 nach Langenbeck.
5	Gerhard Weisskirch, 16 Jahre.	Links.	4 Jahr.	Unbekannt.	Fexions- und Adductionscontracturen mittleren Grades, beginnende Abscessbildung.	Resectio cap. et trochant. maj. 1. Juni 1877.
6	Heinrich Breithaupt, 7 Jahre.	Rechts.	1 Jahr.	Unbekannt.	Rechtswinklige Flexionsstellung, Adduction. Abscess unterhalb des Poupart'schen Bandes.	Resectio cap. et trochant. maj. 22. Juni 1877 nach Langenbeck.
7	August Allbrecht, 6 Jahre.	Rechts.	2 Jahr.	Unbekannt.	Spontanluxation, grosser mit zahlreichen Fisteln mündender Abscess auf der Hinterseite des Gelenkes.	Resectio cap. et trochant. maj. 30. Juni 1877 nach Langenbeck.
						b) Knie
1	Christoph Sasse, 17 Jahre.	Rechts.	4 Jahr.	Unbekannt.	Seit 1/4 Jahr Knie spitzwinklig contract, Tibia nach hinten gesunken und nach aussen rotirt. Abscess neben der Bicepssehne.	Resectio genu durch Querschnitt unter Pat. mit Zurücklassung des theilweise verödeten Recessus. Epiphyse des Femur entfernt.
2	Friederike Schäfer, 43 Jahre.	Rechts.	1 Jahr.	Unbekannt.	Knie flectirt, total vereitert mit vielfachen Senkungen des Eiters; Allgemeinzustand sehr schlecht.	Resection durch Querschnitt unter der Patella, die entfernt wird.
3	Albert Hennigs, 8 Jahre.	Rechts.	5 Jahr.	Durch Fall aufs Knie entstanden.	Rechtwinklig contractes Knie, Genu valgum-Stellung. Nach Streckung in Narkose tritt Eiterung mit hohem Fieber ein.	Resec. durch Bogenschnitt. Patella sammt Synovialis entf. Vom Knoch. nur oberflächliche Scheiben mit d. Messer abgetragen.

Anatomischer Befund	Verlauf	Resultat	Complication	Hereditär belast.
Partialnekrose der Innenseite des Schenkelhalses und Kopfes; Rest des Kopfes intact, sklerosirt.	Aseptischer fieberloser Verlauf. Progressiver Verfall der Kräfte.	Tod 26. Februar 1877 an chronischer Pneumonie.	Wirbelcaries, grosse retroviscerale Abscesse.	—
Kopf von Knorpel entblösst. Pfanne perforirt an einer Stelle, an einer anderen Knochenherd.	Anfangs ohne Eiterung, später perforirte ein Beckenabscess auf dem Wege der Incisura ischiadica.	Im Sommer 1878 entl. mit Taylor, aber mit Fisteln. Ausgiebige Bewegungen nach allen Richtung. activ mögl. Sommer 79 völlig geheilt, geht seitdem den ganzen Tag ohne Apparat (Heil. Sept. 80 constatirt).	—	—
Kopf zum Theil mit der Pfanne fest verwachsen, zum Theil noch von intactem Knorpel überzogen. Knochenherd im Kopfe.	Aseptischer Verlauf. Langsame Heilung.	Im Juli 1878 ganz geheilt vorgestellt. Verkürzung 4 Cm. Alle Bewegungen frei. Active Flexion bis zum rechten Winkel. 2 Jahre später.	Nov. 80. 7 Cm. Verkürz. Beweg. viel beschränkt. aber activ nach allen Richtng. möglich; leichte Flexions-Contract. Bein weniger gut genährt. An Stelle d. Trochanter gabelförmige Neubildung von Knochen.	Keine.
Gelenk voll Eiter, mit dem Abscess hier communicirend. Kopf gänzlich durch Granulationen zerstört, Pfanne von Knorpel entblösst.	Zuerst aseptisch, dann starke Eiterung.	Als Todescandidat entlassen 30. Juni 1880.	Zunehmende Vergrösserg. d. Leber, geringe Albuminurie, Vereiterung d. link. Synchondros. sacroiliaca. Chronische Pneumonie.	—

gelenk.

Umschriebene käsige Herde im Knochen.	Lister'scher Verb. am 5. T. wegen zunehmender Putridität d. Wunde aufgegeben. Offene Wundbehandl. Später Patell. isolirt entfernt.	10. August 1876 völlig geheilt entlassen, dauernd gesund geblieben.	—	Keine.
Knorpel zerstört; Knochen intact.	Anfangs asept., dann bei Entwicklung eines gross. Decubit. Eitersenk., Durchfälle, keine Consolid., deshalb Amput. femor. 9. Aug. 1876 wieder zunächst mit aseptisch. Verlauf.	Tod 30. August 1876 wesentlich vom Decubitus aus. Eitrige Pleuritis linkerseits.	—	—
Knorpel nur im lateralen Theile des Gelenkes zerstört, ebenso die Patella von Knorpel entblösst.	Aseptisch, trotzdem hohes Fieber, welches langsam abfällt. Mit Fist. entl. 1/8. 77.; es besteht 1 Cm. Verläng. d. krank. Extremität.	20. Februar 1879 völlig geheilt mit festem geradem Knie vorgestellt.	—	—

Nummer	Name	Körpertheil	Dauer	Aetiologie	Status praesens	Operation
4	Lina Möhle, 19 Jahre.	Links.	½ Jahr.	Ohne äussere Veranlassung.	Tibia wenig zurückgesunken. Gelenk vereitert.	Res. durch H-Schnitt, Patella sammt Synovialmembran exstirp. 28. Febr. 1877. Von d. Tibia 1½ Cm., vom Femur 2 Cm. entfernt.
5	Adolph Berghauer, 3¾ Jahre.	Links.	½ Jahr.	Ebenso.	Totale Gelenkvereiterung, spitzwinklige Contractur, Abscess nach dem Ober- und Unterarm perforirt.	Res. durch H-Schnitt, Synovialmemb. sammt Patella exstirpirt. Von Gelenkenden nichts resecirt. 28. Fbr. 1877.
6	Heinrich Heine, 14 Jahre.	Links.	2 Jahr.	Ebenso.	Rechtwinklige Flexionscontractur, dazu Genu valgum.	Resect. durch Bogenschnitt, Entfernung der Patella sammt Synovialmembran 6. März 1877.
7	Ignaz Weissenborn, 9 Jahre.	Rechts.	1 Jahr.	Ebenso.	Gelenk mit Fisteln durchsetzt. Tibia zurückgesunken, nach aussen rotirt, spitzwinklige Contractur.	Bogenschnitt. Patella sammt Synovialmembran exstirpirt. Knochenenden nur oberflächlich abgetragen. 7. April 1877.
8	Georg Sippel, 15 Jahre.	Links.	¾ Jahr.	Ebenso.	Anschwellung dicht oberhalb des Knies an der Aussenseite.	Incision in d. Abscess 13. Juni 77., dann wegen acut. Vereiterung d. Gelenkes Resection mittelst Bogenschnitt. 5 Cm. vom Femur, von Tibia nur Knorpel entfernt. Patella bleibt. 3. Juli 1877.
9	Heinrich Böhning, 19 Jahre.	Rechts.	2 Jahr.	Vor 1½ J. wurde dem Pat. ein circumscript. tuberculöser Tumor an der Aussenseite des Gelenkes entfernt.	Die frühere Operationswunde ist seit einigen Monat. wieder aufgebrochen, vor einigen Tagen acute Vereiterung des Gelenkes mit Perforation in die umgebende Musculatur.	Bogenschnitt. Patella sammt Synovialmembran exstirpirt. 29. August 1877.

c) Fuss

1	Georg Kramer, 3 Jahre.	Links.	1 Jahr.	Ohne äussere Veranlassung.	Fisteln unter beiden Knöcheln.	Exstirpatio tali, Entfernung der unteren Enden von Tibia und Fibula 26. Jan. 1876.
2	Wilhelm Schmidt, 8 Jahre.	Links.	½ Jahr.	Ebenso.	Gelenk sehr stark geschwollen; mehrere Fisteln am lateralen Knöchel.	Exstirpatio tali, Resection der unteren Enden von Tibia und Fibula 12. Juni 1876.

Anatomischer Befund	Verlauf	Resultat	Complication	Hereditär belast.
In der Tibia zwei cariöse Knochenherde, um dieselben Eburnation. Condyl. int. fem. in der Mitte eburnirt, seitlich arrodirt.	Aseptisch, später nach Entfernung des Lister Erysipel. 30. Septbr. mit wenigen flachen Fisteln im Stützapparat entlassen.	Septbr. 1880: Patientin seit 2 Jahren gesund, hat sich verheirathet, arbeitet ohne Stützapparat.	—	—
Ausschliesslich Weichtheiltuberculose. Knorpel nur oberflächlich arrodirt, Knochen gesund.	Aseptisch. 10. März Erysipel. Verfall der Kräfte, Soorbildung im Munde.	Tod 24. März 1877. Alte peribronchitische und frische pneumonische Herde.	—	Mutter leidet an Phthisis.
Kleiner mit Granulationen gefüllter Knochenherd im Condyl. int. femor. Oberer Recessus verödet.	Starke Eiterung, Erysipel, dann langsame Consolidirung bei vielen Fisteln.	Sommer 1878. Bein fest, aber noch viele Fisteln, Pat. stirbt durch Selbstmord.	—	—
Zwei Knochenherde im lateralen Condyl. femoris, sonst Weichtheilstuberculose.	Aseptisch. Rasche Consolidirung, so dass Patient schon im Mai im Verband umhergeht.	Gestorben Januar 1880 an acuter Krankheit. Knie fest, aber noch fistulös.	—	—
Primär. Knochenherd im Cond. int. femoris, der wie ein Bohrwurm mittelst lang. gewundenen Ganges bis zur Fossa intercond. vorgedrung. u. ins Gelenk perforirt war, letzter. voll Eiter, Synovialmembran intact.	Aseptisch; langsame Heilung bei Neigung der Fistelränder zu ulcerösem Zerfall. 6. Juni 1878 heftige Blutung aus der Vena poplitea.	Entlassen Juli 1878 mit festem aber fistulösem Knie, um bald darauf zu Hause zu sterben.	Tubercul. Herde, Herde in d. rechten Tibia dicht unter d. Knie, an Os metatars. I, dextr. Vereiterung der Achsel- und Halslymphdrüsen.	—
Rein synovialer Fungus. Knorpel nur oberflächlich usurirt.	Aseptisch; Fortschreiten des tubercul. Processes auf Ober- u. Unterschenkel. Patient kommt rasch herunter, deshalb Amp. femoris 10. Januar 1878.	28. März mit Fisteln, die noch ein Jahr bestanden, entlassen. Jetzt dauernd geheilt.	—	—
gelenk.				
Synovialer Fungus.	Offene Wundbehandl. im gefenstert. Gypsverbande. Langsame Consolidir., Fortschreiten d. Processes auf Fusswurzel u. Metatarsus, dennoch Heilung bis 1. Nov. 78. eingetreten.	Sept. 1880: 7½ Cm. Verkürzung fast allein auf Rechnung d. Tibia u. Fibula, Oberschenkel nicht verkürzt. Malleolen nicht wiedergebild. Fuss um 4 Cm. im Wachsth. zurückgeblieb., Fussgelenk völlig beweglich, selbst Ab- u. Adduction möglich. Wade zieml. stark. Pat. kräftig.	—	—
Synovialer Fungus.	Nicht ganz aseptisch, dann wuchernde Granulationen ohne Knochenneubild. Acute Nephritis mit Entleerung von viel Blutkörperchen, deshalb Amput. cruris 17. Aug. 76.; Nephritis nach 8 T. verschwunden.	10. October 1876 geheilt entlassen.	—	—

Nummer	Name	Körpertheil	Dauer	Aetiologie	Status praesens	Operation
3	Doris Wehmeyer, 7 Jahre.	Links.	5/4 Jahr.	Ohne äussere Veranlassung.	Fistel am lateralen Knöchel.	Exstirp. tali, Resection der unteren Enden von Tibia und Fibula 12. December 1876.
4	Kuno Mannsfeld, 8 Jahre.	Rechts.	1 1/2 Jahr.	Ebenso.	Abscess an der Fibularseite des Gelenkes.	Resection der unteren Enden von Tibia und Fibula und der Talusrolle 6. Januar 1877.
5	Eduard Sichmann, 15 Jahre.	Rechts.	3/4 Jahr.	Ebenso.	Beiderseits grosse Abscesse.	Resection der unteren Enden von Tibia und Fibula; Talusrolle oberflächlich abgetragen 7. Juni 1877.
6	Lina Hengst, 15 Jahre.	—	5/4 Jahr.	Nach Umknicken des Fusses enststanden.	Grosser Abscess an der Vorderseite des Gelenkes.	Resection der unteren Enden von Tibia und Fibula. Entfernung der Talusrolle 19. Juni 1877.
7	Emilie Sonnenreich, 6 Jahre.	—	3 Mon.	Ohne äussere Veranlassung.	Seit 3 Wochen Fisteln.	Resectio tib. et fibulae in der Epiphysenlinie. Exstirpatio tali 29. Juni 1877.

Resectionen im Fusse selbst resp. der Resection nahe

1	Auguste Schigat, 21 Jahre.	Gelenk zwisch. Os cuneiforme I und Metacarpus I linkerseits.	3/4 Jahr.	Durch Umknicken des Fusses entstanden, wodurch sofort Schwellung und Schmerz entstand.	Seit ein halb Jahr Fistelbildung am Uebergange vom ersten Keilbein zum Os metatarsi I.	Exstirpatio ossis Cuneiforme I et Baseos Metatarsi I 9. November 1875.
2	August Fischer, 16 Jahre.	Linkes Talo-Calcaneusgelenk.	5/4 Jahr.	Ohne besondere Veranlassung.	Schwell. um den Mall. ext., nach unt. um d. Calcaneus sich herum erstreckend. Fistel führt direct ins Talo-Calcaneusgelenk.	Energische Auskratzung des Gelenkes und eines Knochenherdes im Calcaneus.
3	Wilhelm Arnt, 32 Jahre.	Linker Calcaneus.	3/4 Jahr.	Vor 2 Jahr. Verletz. d. Wirbelsäule durch Fall von d. Leiter; Lähmung ging zurück, doch blieb leichte Hohlfussstellung.	Umgebung des Calcaneus sehr stark geschwollen. Fisteln führen auf rauhen Knochen.	Exstirpatio calcanei durch Bogenschnitt.

Anatomischer Befund	Verlauf	Resultat	Complication	Hereditär belast.
Synovialer Fungus. Knorpel vom Talus abgelöst.	Langsame Heilung bei stark wuchernden Granulationen. October 1877 noch Fisteln.	Ostern 1880 Fussgelenk geheilt, Knöchel gut entwickelt. Resectio coxae wegen Fungus bei Amyloidleber und Nieren.	—	—
Synovialer Fungus. Knorpel zerstört.	Aseptisch, aber sehr langsame Heilung; Mitte 1878 erst völlig geheilt.	4. Juni 1880 4 Cm. Verkürzung v. Knie an, Oberschenkel 2 Cm. im Wachsthum zurückgeblieben. Gelenk etwas mobil, Malleolen vorhanden. Geht 2 Stunden ohne Stock.	—	—
Gelenk von Knorpel entblösst, kleine Knochenherde (secundär).	Aseptisch, aber sehr langsame Heilung; mehrfache Auslöffelungen sind nöthig.	Sommer 1880: Malleolen wieder gebildet, Gelenk etwas beweglich, aber noch immer bestehen wenig secernirende Fisteln.	Abgelaufene Pott'sche Kyphose, Coxitis sinistra mit Abscess, Hauttuberculose.	—
Synovialer Fungus.	Aseptisch, doch langsamer Verlauf, so dass noch im Jan. 1878 Fisteln bestehen, die im Laufe des Jahres ausheilen.	Sommer 1880: Völlig geheilt mit etwas beweglichem Kniegelenke; geht ohne Stock den ganzen Tag.	—	—
Synovialer Fungus.	Aseptisch. Nach 4 Woch. wegen Schlaffheit der Granulationen offen behandelt.	Völlig geheilt.	—	—

kommende Entfernungen der kranken Knochen.

Gelenk zwischen beiden Knochen von Granulationen gefüllt, Knochen gesund. Beginn des Processes im Gelenke zwischen Os cuneiform. I und Os naviculare.	Vereiter. d. ganz. Lisfranc'schen Gelenkes, Incision, dann langs. Heilg. bis auf wenige Fisteln, d. nicht heilen wollen, deshalb Amp. nach Chopart am 30/6. 1876. Os cuneiforme neu gebildet, mit d. Os navicul. verwachsen, Basis oss. metatarsi I nicht neu gebildet.	Nach rascher Heilung dauernd gesund geblieben.	—	—
Synovialer Fungus des Gelenkes. Knochenherd im Calcaneus.	Reactionsloser Verlauf.	August 1880: Patient hat noch Fisteln, doch kann er den ganzen Tag schmerzlos arbeiten.	—	—
Umschriebener Knochenherd im Calcaneus.	Reactionsloser Verlauf.	29. September 1877 entlassen ohne Eiweiss. Sommer 1880 noch nicht geheilt, zahlreiche Fisteln.	Blut im Urin. Während des Aufenthaltes 1 mal Ischurie, darauf Ausscheidung von massenhaft. Cylindern.	—

Nummer	Name	Körpertheil	Dauer	Aetiologie	Status praesens	Operation
4	Catharine Töpfer, 14 Jahre.	Linker Calcaneus.	1 Jahr.	Ohne äussere Veranlassung.	Geringe Schwellung am Ansatze der Achillessehne und Fisteln.	Exstirpation des Calcaneus bis auf die Articulationsfläche mit dem Os cuboid. 2. September 1877.
5	Sophie Krekler, 56 Jahre.	Rechter Calcaneus.	3 Jahr.	Ebenso.	Schwellung und Fistel an der Aussenseite des Fusses.	Ausmeisselung des Herdes, quere Drainage des Fusses 11. Juni 1877.

Resectionen wegen anderweitiger

1	Mattheo Baliselli, 21 Jahre.	Ellenbogengelenk.	3 Wochen.	Fall vom Wagen auf den ausgestreckten Arm.	Luxation des Unterarmes nach hinten.	Resection des unteren Endes vom Humerus durch zwei seitliche Längsschnitte 25. Januar 1877.
2	Johann Bückler, 16 Jahre.	Linkes Hüftgelenk.	¾ Jahr.	Unbekannt.	Acute Osteomyelitis des Schenkelkopfes, Nekrose desselben, Vereiterung d. Hüftgelenkes mit Fistelbildung. Amyloide Degeneration der Unterleibsorgane, Nephritis.	Resection unterhalb des Trochanter major; Extraction des nekrotischen Schenkelkopfes 6. Juni 1877.

C. Neoplasmen.

a) Epitheliale Geschwülste.

I. Carcinome.

1. Kopf.

a) Lippe. 9 Fälle. 7 Männer, 2 Weiber.

Aetiologie: 1 mal beständige Excoriationen an der Lippe in Folge permanenten Tabakkauens; 2 mal Recidiv nach früheren Operationen in den Drüsen der Unterkinngegend.

Von den 7 frischen Fällen waren 5 mit Lymphdrüseninfection complicirt, 3 mal am Kieferwinkel, 1 mal mitten unter dem Kinne, 1 mal an beiden Stellen zugleich. Operation stets mit Lappen von links und rechts, resp. nach Burows Methode; einmal wurde der Versuch gemacht, durch partielle einseitige Umschneidung der Oberlippe den Defect in der Unterlippe zu ersetzen; das Resultat war kosmetisch so wenig befriedigend, dass der Versuch nicht wieder gemacht wurde. Von den 7 frischen Fällen ist einer an den Folgen der Operation zu Grunde gegangen, 2 Patienten mit sehr ausgedehnten Carcinomen und infiltrirten Drüsen (Nr. 2 und 8) haben Re-

Anatomischer Befund	Verlauf	Resultat	Complication	Hereditär belast.
Nekrose des Calcaneus von Haselnussgrösse.	Langsame Heilung.	26. Febr. 1876 entlassen im Gypsverbande. August 1880 völlig geheilt; Patientin geht ohne Beschwerden.	—	—
Granulationsherd in der Mitte des Calcaneus.	Entlassen 29. Juni 1877 mit gut granulirender Wunde.	—	—	—
nicht tuberculöser Erkrankung.				
Der abgebrochene interponirte Condyl. internus humeri erwies sich als das Reposition shinderniss.	Aseptisch. Mehrfache Abstossungen von nekrotischen Knochenstückchen.	9. Juli 1878 entlass. mit Fistel. Active Flexion im Winkel von circa 60°. Pro- und Supination fast vollständig. Patient hebt schwere Lasten.	—	—
Nekrose des Kopfes von Epiphysenlinie an nur oberflächlich usurirt. Schenkelhals und Trochanter erweicht.	Aseptisch. Verlauf zunächst mit rasch. Besserung des Allgemeinbefindens, dann stärkere Albuminurie, Durchfall; Erbrechen bei stark eiternder Wunde.	Gest. 17. Oct. unter Dyspnoe. Amyloidentartung der Milz, Leber, d. Därme. Thrombose d. Vena femoralis u. iliaca sinistr. Trochant. minor steht am oberen Rande der nach oben ausgeweiteten Pfanne.	—	—

cidiv bekommen, sind aber erst 4 resp. 2½ Jahre post op. gestorben. 4 dagegen sind frei von Recidiv geblieben; einer von ihnen starb 4 Jahre nach der Operation an Alkoholismus, 3 leben noch heute völlig gesund, unter ihnen 2 die an ausgedehnter Drüsenerkrankung litten. Von den beiden Patienten mit Recidiv in den Drüsen war der eine (grosser Tumor im oberen Halsdreieck) inoperabel, im 2. Falle (Entfernung des unteren Theils vom Unterkiefer) trat Recidiv mit tödtlichem Ausgange 1 Jahr p. op. auf.

β) Wange. 5 Fälle. 3 Männer, 2 Weiber.

Einmal aus einer Warze hervorgegangen, einmal Recidiv nach I. Operation vor 6 Jahren; 3 mal war die Abtragung der unter dem Carcinom gelegenen Knochen in grösserer oder geringerer Ausdehnung nöthig. Von den frischen Fällen sind 2 relativ rasch an Recidiv gestorben 1 resp. 2 Jahre nach der ersten Operation, 2 leben noch heute unter ihnen einer mit ausgedehnter Knochenerkrankung. Der wegen Recidiv Operirte starb 1½ Jahre p. op. an fast continuirlichem Recidiv.

γ) Parotis. 2 Fälle. Männer.

Die Totalexstirpation führte Heilung herbei, die jetzt 4 Jahre

besteht, die isolirte Exstirpation der Geschwulst war von Recidiv gefolgt. Mag auch die Störung durch Facialisparalyse noch so beträchtlich sein, das Thränenträufeln unerträglich erscheinen, man wird doch an der Totalexstirpation der Drüse festhalten müssen, wenn man ein so glänzendes Resultat erzielen will, wie in dem zuerst erwähnten Falle vorliegt.

δ) Oberkiefer. 2 Fälle. 1 Mann, 1 Weib.

Totalexstirpation führte auch hier zu einem vorzüglichen Resultat: Heilung nach 4 Jahren noch constatirt; Partialoperation, nöthig durch sociale Stellung des Patienten, war von mehrfachen Recidiven und Tod gefolgt.

ε) Ulcera rodentia. 3 Fälle. 1 Mann, 2 Weiber.

Klinisch durch das langsame Wachsthum ausgezeichnet, histologisch durch die Kleinheit der strangförmig angeordneten Zellen, die oft deutlich von den darübergelegenen Epithelzellen unterscheidbar, den Bahnen der Lymphgefässe zu folgen scheinen, vernothwendigt es sich diese Geschwülste von den gewöhnlichen Epithelcarcinomen zu trennen; ihre Operation hat sowohl in diesem wie im nächsten Biennium die besten Resultate ergeben; kein Fall von Recidiv ist bekannt geworden (einmal Ausgang unbekannt).

ζ) 3 Schleimhautcarcinome an Epiglottis, Tonsille und Zunge, (Männer) alle 3 tödtlich endigend durch Schluckpneumonie. (s. d. Liste.)

2. Hals. 2 Fälle. 1 Mann, 1 Weib.

Ein Fall hatte sich in Form eines gewöhnlichen Plattenepithelcarcinoms auf alten Narben tuberculöser Hautgeschwüre entwickelt, Ausgang unbekannt. Der 2. stellt ein sogenanntes Drüsencarcinom dar, das sich als lose unter der Haut verschiebbarer Knoten entwickelt hatte. Er bestand aus grossen Zellsträngen ohne Perlkugeln aber auch ohne Zwischensubstanz zwischen den Zellen; die Wand der Vena jug. int. war durchsetzt mit carcinösen Massen. Tod am 18. Tage nach der Operation (s. die Liste und die Notizen über Pyämie) an den Folgen der Ligatur der Vena jugul. int.

3. Rumpf.

α) Mamma. 22 Fälle.

4 mal entwickelte sich das Carcinom auf dem Boden einer interstitiellen oder überstandenen Mastitis; die Entwicklungsdauer betrug 8 Wochen bis 2 Jahre. 16 Fälle waren mit Achseldrüsen compli-

cirt, 6 nicht. 1 mal handelte es sich um ein Recidiv nach Amput. mammae vor ½ Jahr (19), 1 mal um Erkrankung der 2. Brust sammt Achseldrüsen 4 Jahre nachdem aus der gegenüberliegenden ein Carcinom entfernt war (18).

4 von diesen Kranken sämmtlich mit Achseldrüsen sind an der Operation selbst zu Grunde gegangen und zwar 1 an Erysipel, 2 an septischer Phlegmone, alle 3 complicirt durch Metastasen resp. Schrumpfnieren und Herzverfettung (1 mal ein grosses ulcerirtes Carcinom). Der Tod der 4. Kranken (20) war ein abnormes Ereigniss (vgl. die Notizen unter Pyämie). 2 mal ist der endliche Ausgang unbekannt; sicher wissen wir nur, dass eine von den beiden Patientinnen später gestorben ist, woran, darüber fehlt uns die Nachricht.

Dauernd gesund geblieben sind 3 Fälle (55 resp. 70 Jahre alt), mit Achseldrüsen complicirt.

Dauernd gesund auf der operirten Seite blieb ein 4. Fall (18), doch trat hier 8 Jahre nach der Amputation der gegenüberliegenden Mamma Recidiv in den entsprechenden Achseldrüsen ein, von dem Patientin kürzlich befreit wurde, so dass auch sie zur Zeit gesund ist.

Von den restirenden 12 Fällen haben 7 Recidiv bekommen, 5 local: in der Narbe (2) und Achselhöhle (5); in einem von diesen Fällen trat das Recidiv (Nr. 2) bald nach der 1. Operation auf, blieb aber in Form eines kleinen Hautknotens 3 Jahre lang stationär, in einem 2. war Patientin 3 Jahre lang ganz gesund, dann Recidiv in Narbe und Achselhöhle; im 3. trat das Recidiv 1½ Jahr nach Amp. mamm. in der Achselhöhle auf; über die beiden letzten fehlen genauere Angaben. 2 mal trat das Recidiv in Form allgemeiner Metastasen auf (Nr. 6 und 21: Wirbelcarcinom). 6 von den 7 Patientinnen sind inzwischen gestorben, 5 an Carcinose, 1 an Pneumonie nach 2. Operation; eine lebt noch kachektisch.

5 von den oben genannten 12 Patientinnen sind inzwischen an inneren Krankheiten gestorben (Nr. 4, 8, 9, 10, 13), von denen 4 höchstwahrscheinlich Metastasen des Carcinoms waren.

Nicht unerwähnt darf bleiben, dass sämmtliche 6 Patienten, bei denen nur Amp. mamm. ausgeführt wurde, gestorben sind (5) oder mit Recidiv noch leben (1), während von 16, denen die Achselhöhle ausgeräumt wurde, 4 leben und gesund sind.

β) Aeussere Genitalien. 6 Fälle. 4 Männer, 2 Weiber.

1. 4 Fälle von Carcinoma penis, 1 mal mit Leistendrüseninfection complicirt. In allen Fällen Recidiv in den Leistendrüsen, woran

3 Patienten, einer von ihnen allerdings erst 2½ Jahr p. op., zu Grunde gingen; ein 4. starb an Schlaganfall.

2. 2 Fälle von Carcinom bei Weibern, 1 mal an der hinteren Commissur mit Leistendrüsen complicirt, stirbt bald; im 2. Falle, Carcinom der Schamlippen, dauernde Heilung.

γ) Rectum. 1 Fall, 65jährige Frau inoperabel, da oberes Ende der seit 1½ Jahren bestehenden Geschwulst nicht abzufühlen ist.

4. Extremitäten. 2 Fälle, Männer.

1 mal Entwicklung des Carcinoms aus einer Atheromcyste an der Aussenseite des Oberschenkels; Recidiv in den Leistendrüsen 8 Monate später; nach 3 maliger Operation Tod, 3 Jahre nach 1. Operation.

Im 2. Falle. Carcinom der 3. Zehe bewirkte Exarticulation der Zehe dauernde Heilung.

II. Papillom. 2 Fälle, Männer.

1 Fall von papillären Excrescenzen zum Theil ulcerirt auf beiden Wangen und am Kinn, seit 2 Monaten bestehend bei einem 33jährigen Manne. Ausgelöffelt fast geheilt.

1 Fall von ausgebreitetem flächenhaften Papillom, bei einem 32jährigen Schlächtermeister vor einigen Jahren am Ringfinger entstanden, jetzt das Dorsum manus einnehmend. Die Anwendung des scharfen Löffels führt zunächst meist rasche Heilung herbei; doch tritt alsbald Recidiv ein, Patient ist noch heute, 4 Jahre nach der ersten Vorstellung ungeheilt.

III. Adenom. 3 Fälle. 2 Männer, 1 Weib.

1 Fall von Schweissdrüsenadenom bei einem 8jährigen Mädchen am Kinn durch Exstirpation geheilt.

2 Fälle von Nasenpolypen mit vorwiegend drüsigem Bau. In einem Falle Operation nach Linhart mit jetzt 4 Jahre dauerndem Erfolge, der 2. Patient entflieht.

IV. Cysten. 1 Fall, Weib.

1 Fall von multiplen Atheromen des Kopfes durch Exstirpation geheilt.

V. Strumen. 2 Fälle.

1 Fall von Struma cystica des mittleren Lappens, punctirt, Jodinjection; mit schrumpfender Cyste entlassen.

Unsicher ein Fall von Struma retropharyngea, Patient behauptete nur Flüssiges geniessen zu können; objectiv nichts zu finden. Mit Jodkali entlassen.

b) Desmoide Geschwülste.

I. Sarkom und seine Mischformen.

α) Kopf. 4 Fälle. 2 Männer, 2 Weiber (3 in der Liste).

1 Fall von Oberkiefersarkom, Resection des Kiefers, Operation bleibt unvollendet, weil das Siebbein perforirt ist.

1 Fall von Sarkom der Wangenhaut im unmittelbaren Anschluss an einen Mückenstich entstanden, recidivirt volle 3 Jahre später in den Drüsen am Kieferwinkel; lebt jetzt mit inop. Recidiv.

1 Fall von Ep. sarcomatosa.

1 Fall von Sarkom des Siebbeins mit doppelseitigem Exophthalmus und Strabismus divergens. Fast complete Amaurose; als inoperabel entlassen.

β) Hals. 3 Fälle, Männer.

1 Fall von Sarcoma pharyngis (Recidiv) durch die zum 2. Male ausgeführte Pharyngotomia subhyoidea entfernt; Tod nach 3 Monaten an fast continuirlichem Recidiv.

1 Fall von kindskopfgrossem Sarcoma colli, führt durch Recidiv bald zum Tode.

1 Fall von Sarcoma colli (Recidiv; Nr. 3), Patient lebt interessanter Weise noch heute, 4½ Jahr p. op.

γ) Rumpf. 9 Fälle. 7 Männer, 2 Weiber.

Aetiologie in 2 Fällen beachtenswerth: 1 mal Furunkel in der Achselhöhle, der incidirt wird, doch bleibt harte Schwellung zurück, die continuirlich in ein Sarkom übergeht (Nr. 5); im 2. Falle Vereiterung der schon vorher geschwollenen Achseldrüsen nach Daumenverletzung, danach rasches Wachsthum der Drüsen bis zu Kindskopfgrösse (Nr. 6); der erste starb ohne Recidiv nach ¾ Jahren an Pneumonie, des zweiten Schicksal ist unbekannt. 3 Fälle betrafen die Rückenhaut (Nr. 2, 3 und 4); 2 sind dauernd geheilt (4 Jahre), 1 wahrscheinlich. 1 Fall von malignem Lymphosarkom starb bald nach der Operation an Allgemeininfection. 1 Fall von Chondrosarkom des Hodens und Samenstranges (Nr. 1) stirbt an continuirlichem Recidiv im Samenstrange, der nicht mehr im gesunden Theil durchschnitten werden konnte, und an isolirten Bauchsarkomen (vgl. Dissert. von A. Weber, Göttingen 1877).

2 Fälle waren inoperabel: 1 Fall von der Scapula ausgehend, mannskopfgross, 1 Fall von dem Steissbein bei einem 67 jährigen Manne seit 1½ Jahren entstanden.

δ) Extremitäten. 8 Fälle. 5 Männer, 3 Weiber.

1 mal von einem Muttermal, 3 mal von Warzen ausgehend, von denen eine auf einem Varix gewachsen war (Melanosarkom), 2 mal handelte es sich um Melanosarkome (Nr. 6 und 7) des Unter- resp. Oberschenkels; letzteres kein ganz reiner Fall: pigmentirtes Sarkom aus einer Warze hervorgegangen, wurde dauernd beseitigt (jetzt 3 Jahre); die Patientin mit Unterschenkel-Melanomen bekam trotz

der Exstirpation von 2 Cm. gesunder Umgebung rasch d. h. nach 3 Monaten multiple Knoten am Ober- und Unterschenkel; Tod ½ Jahr später.

2 Fälle betrafen Osteosarkome der grossen Röhrenknochen, oberes Ende des Humerus und unteres vom Femur; der letztgenannte Fall, 18jähriges Mädchen entzog sich der Behandlung, ersterer (Nr. 4) wurde im Schultergelenke exarticulirt nach vorhergehender Unterbindung der Subclavia oberhalb des Schlüsselbeins. Sie erwies sich als gänzlich nutzlos in Betreff der Blutung bei der Operation, führte obendrein 9 Tage nachher bei geringer geruchloser Eiterung zu einer heftigen Nachblutung, die durch Ligatur nicht zu stillen war; Ausstopfung der Höhle mit Penghawar Djambi rettete dem fast verbluteten Menschen das Leben; doch starb er schon ¾ Jahre später an Lungensarkomen.

2 Fälle von Sarkom resp. Myxosarkom des Fingers resp. der Zehe (Nr. 2 und 5) durch Exarticulatio digiti resp. im Chopart'schen Gelenke dauernd geheilt, ebenso ein Fall von Hautsarkom des Oberschenkels (Nr. 3). Tödtlich durch Recidiv endete endlich 1 Fall von Spindelzellensarkom in der Oberschenkelmusculatur (Nr. 1).

II. Cystosarcoma phyllodes. 6 Fälle.

Von den 5 frischen Fällen zum Theil kolossalen Tumoren, sind 4 sicher durch die Exstirpation dauernd geheilt geblieben, 1 Ausgang ist unbekannt, höchst wahrscheinlich ist Patientin ebenfalls gesund geblieben. In einem Falle (Nr. 1) handelte es sich um Recidiv nach Cystosarkom in Form eines Spindelzellensarkoms, das eine immense Tendenz zum Wiederwachsen zeigte. Pat. starb schliesslich an Lungensarkomen, doch war die Diagnose auf primäres Cystosarkom nicht in der Klinik sondern von einem praktischen Arzt gestellt.

III. Osteom. 2 Fälle, Weiber.

2 Fälle von Exostosis cartilaginea der unteren Epiphysenlinie des Femur bei Mädchen von 14 resp. 21 Jahren seit 1 Jahre bestehend; taubeneigross mit deutlicher Markhöhle; dauernd geheilt durch Abtragung mit dem Meisel.

IV. Myom. 1 Fall, Mann.

Reines Myom aus langen glatten Muskelfasern bestehend bei einem 37jährigen Mann (vgl. die Liste).

V. Lipom. 3 Fälle, Weiber.

1 Fall von Lipom des Rückens, faustgross, geheilt, 28jähr. Mädchen.

2 Fälle von Lipomen im Kniegelenk sind schon genauer beschrieben (d. Zeitschrift, Bd. X); dauernde Heilung später constatirt.

VI. Enchondrom. 1 Fall, s. die Liste.

VII. Myxom. 3 Fälle. 2 Männer, 1 Weib.

1 Fall von Myxomrecidiv an der Hinterbacke (Nr. 3); lebt noch heute, nachdem ein zweites Recidiv entfernt war.

1 Fall von Myxom der Achselhöhle recidivirt in Form eines kleinzelligen Sarkoms (Nr. 1). Im 3. Falle (Parotismyxom) hat eine tödtliche Blutung in der Heimath 10 Tage nach der Entlassung aus dem Hospitale stattgefunden, ein Ereigniss, das um so auffallender ist, als die Heilung der Wunde ohne Eiterung prompt erfolgt war; es bestand nur noch eine kleine granulirende Fläche, allerdings entsprechend der Stelle, wo das Drainrohr gelegen hatte.

VIII. Gefässgeschwülste.

2 Fälle von Teleangiektasia congenita, auf Jochbein resp. Rücken exstirpirt.

1 Fall von ausgedehntem Angioma cavernosum der rechten Wange und Halsseite, auch das Gaumensegel war betheiligt; besonders am Halse bestanden grosse Hohlräume, so dass beim Pressen der Hals des 18jährigen Patienten unförmlich anschwoll, das Gaumensegel in Gestalt eines Tumors vorgetrieben wurde. Die Compression der Geschwulst, die sich aus einem angeborenen flachen Angiom entwickelt hatte, bewirkte Schwindelgefühl, das sich zu Ohnmachtsanfällen steigerte.

Hier ebenso wie in den schweren Fällen des folgenden Biennium erwies sich die galvanokaustische Punction als souveränes Mittel. Sie hat den grossen Vortheil, dass der Patient gar kein Blut verliert, wenn man nur darauf achtet, dass die Platinschlinge bei Rothglühhitze langsam in die Tiefe geführt und ebenso langsam wieder entfernt wird. Es kommt zu keiner Nekrose in der Umgebung des Stichkanales, wenn streng antiseptisch verfahren wird; die Haut bleibt überall erhalten, wenn die Punctionsstellen nicht zu nahe an einander gelegt werden. Unter diesen Cautelen ist die Punction so ungefährlich, dass die Nadel in unseren Fällen ebenso ungenirt in grosse Bluträume wie ins Kniegelenk (siehe den folgenden Bericht) gesenkt wurde ohne dass je eine stärkere Reaction auf diesen Eingriff erfolgte, wenn auch die Anzahl Punctionen in einer Sitzung auf 40 gesteigert wurde. Der Paquelin'sche Thermokauter, der ebenfalls zuweilen angewandt wurde, macht auch mit dem dünnsten Brenner so grosse Löcher, dass der Middeldorpf'sche Apparat vorzuziehen ist.

Der oben erwähnte Patient ist nach Jahre lang fortgesetzter Behandlung an Wange und Hals zwar mit Narben bedeckt, aber die Geschwulst ist geheilt; nur am Gaumen, wo man ebenso wie an der Zunge weit vorsichtiger arbeiten muss, besteht noch ein Rest der Geschwulst.

Anhang: 1. Ein Fall von Cystenbildung im Pectoralis maj. nach Contusion vor 4 Monaten entstanden bei einer 41jährigen Frau; an die Stelle des Blutergusses war eine Cyste mit derben Wandungen getreten, zu innerst mit einer mehrfachen Lage von Rundzellen ausgekleidet; Inhalt trübe mit zerfallenen Zellen gemischt.

2. Zwei nicht genauer diagnosticirte Geschwülste, eine am Hodensack, in dem seit Jahren eine Hernie lag; seit 3/4 Jahren wuchs das Scrotum, ist jetzt kindskopfgross; nach der Punction, die röthliches Serum entleerte, blieb ein 2 Faust grosser Tumor zurück, dessen Exstirpation Patient verweigerte.

Der 2. Fall betraf eine 31jährige Frau, die seit 2 Jahren an Erbrechen litt. Zwischen Sternum und Nabel fand sich eine Geschwulst, die

Lippencar

Nummer	Name und Alter	Dauer	Aetiologie	Status praesens
1	Johanna Esterheld, 66 Jahre.	1 Jahr.	Unbekannt.	Carcinom des mittleren Theiles der Unterlippe, wallnussgross, exulcerirt. Haut des Kinns darunter infiltrirt. Drüsen am linken Kieferwinkel.
2	Lugwig Peniemann, 64 Jahre.	5 Monate.	Unbekannt, raucht nicht.	Ausgedehntes Carcinom der ganzen Unterlippe. Drüsen am Kinn und linken Kieferwinkel.
3	Ferdinand Voges, 67 Jahre.	1/2 Jahr.	Unbekannt, raucht.	Carcinoma labii inferioris.
4	Georg Schröder, 65 Jahre.	8 Monate.	Kaut stark Tabak; hatte stets excoriirte Lippen dadurch.	Carcinoma labii inferioris. Drüsen am linken Kieferwinkel.
5	Wilhelm Früchtenicht, 54 Jahre.	1 Jahr.	Starker Raucher.	Ausgedehntes Carcinom der ganzen Unterlippe bis zur Kinnfalte. Drüsen mitten und rechtsseitig unter dem Kinn.
6	Dorothea Gottschalk, 60 Jahre.	2 Jahre.	Unbekannt.	Haselnussgrosser Knoten in der Oberlippe, exulcerirt, von den Talgdrüsen ausgehend.
7	Johann Eggers, 60 Jahre.	1/4 Jahr.	Recidiv nach I. Operation vor 1 Jahr.	Drüsencarcinom der mittleren Unterkinngegend, der Unterkiefer selbst ist mitergriffen.
8	Ernst Kron, 68 Jahre.	1/4 Jahr.	Unbekannt.	Ausgedehntes Carcinom der Unterlippe auf Alveolarrand übergehend. Drüsen unter der Mitte des Kinns carc. entartet.

Carcinomata

1	Wilhelm Wilgrebe, 68 Jahre.	?	Recidiv nach I. Operation vor 6 Jahren.	Ganze Orbita in Geschwulst verwandelt. Auge phthisisch.
2	Heinrich Schneemann, 74 Jahre.	1 Jahr.	Unbekannt.	Ulcerirte Geschwulst am linken Nasenflügel 2 Cm. im Durchmesser.
3	Karoline Bruns, 69 Jahre.	5 Jahre.	Unbekannt.	Apfelgrosses exulcerirtes Carcinom des äusseren Augenwinkels.

allen Symptomen nach vom Zwerchfell auszugehen schien. Ein Längsschnitt in der Linea alba mit nachfolgendem Querschnitt durch den Musc. rectus legte die faustgrosse Geschwulst frei; sie umgab das untere Ende des Magens und den Pylorus, ging auch aufs Duodenum über; im Netz lagen mehrere Knoten, so dass die Exstirpation unausführbar war. Prima intentio, Temperatur am ersten Abende 38,5 sonst normal. Nach 14 Tagen entlassen fühlte Patientin sich so wohl, dass sie sich geheilt glaubte.

cinome.

Operation	Verlauf	Ausgang	Bemerkungen
Exstirp. der Geschwulst u. der Drüsen. Neubildung der Unterlippe durch Lappen vom Kieferwinkel her 17. Jan. 76.	Heilung per primam. 31. Januar 1876 entlassen.	Lebt 3. Juli 1880 noch ohne Recidiv.	—
Exstirp. d. Geschwulst u. der Drüsen. Bildung einer neuen Unterlippe durch Benutzung der partiell umschnittenen Oberlippe 2. Febr. 1876.	Heilung durch Erysipel verzögert, entlass. 7. März 1876; später Recidiv. Kosmetisches Resultat unbefriedigend.	Tod 20. Januar 1880 durch Recidiv, welches das ganze Gesicht zerstört hatte.	—
Exstirp. tumoris. Cheiloplastik nach Burow 8. März 1876.	Heilung per primam. 18. März 1876 entlassen.	Kein Recidiv. Tod 27. Febr. 1880 an Alkoholismus.	—
Exstirp. tumor., Lippenbildung nach Burow rechts, links durch seitliche Lappen 8. Mai 1876.	Gangrän des linksseitigen Lappens.	Tod an Schluckpneumonie 10. Mai 1876.	—
Exst. tumor. u. der Drüsen. Plastik durch zwei seitliche Lappen 2. Aug. 1876.	Heilung per primam. 15. Aug. entlassen.	Lebt 4. Juli völlig gesund und frei von Recidiv. Mund sehr gut.	—
Exstirp. tum. Plastik durch Wangenlappen 22. Nov. 1876.	Heilung per primam. 30. Nov. entlassen.	Lebt 10. Juli 1880 noch gesund und frei von Recidiv.	—
Exstirp. der Drüsen, Abtragung des unteren Theiles vom Unterkiefer mittelst Meissels 2. Juli 1877.	12/7. 77 entl. Im Winter 1877/78 treten neue Geschwülste am Kinn und am Kieferwinkel auf.	Tod 16. Aug. 1878 an Blutung aus dem exulcerirten Carcinom.	—
Entfernung der Geschwulst sammt Alveolarrand, ebenso d. Drüsen. Plastik durch zwei Seitenlappen 25. Aug. 1877.	5. Sept. entlassen. Später treten Recidive auf, wann, ist unbekannt.	Tod April 1880 an Recidiv.	—
ficiel.			
Entfernung der Geschwulst sammt den umliegenden Knochen 9. März 1876.	9. April 1876 entlassen.	Tod 10. Nov. 1877 an continuirlichem Recidiv.	—
Exstirpation, Plastik aus der Wange 20. Juli 1876.	30. Juli 1876 entlassen.	Lebt 11. Juli 1880 noch völlig gesund und frei von Recidiv.	—
Enucleat. bulbi, Entfernung der Geschwulst sammt Jochbein und vorderer Wand der Kieferhöhle 30. Juli 1876.	27. Aug. 1876 entlassen. Bekommt Recidiv Ende 1877.	Tod December 1878 an Recidiv unter Gehirnerscheinungen.	—

Nummer	Name und Alter	Dauer	Aetiologie	Status praesens
4	Georg Ernst, 54 Jahre.	1½ Jahr.	Unbekannt.	Carcinom der linken Wange bis auf den Knochen dringend.
5	W. Schlieher, 35 Jahre.	½ Jahr.	Warze auf der Nase.	Carcinom des Nasenrückens, Spitze und Flügel gesund.
				Carcinome
1	Adolph Dahlgrün, 56 Jahre.	10 Jahre.	Unbekannt, als klein. verschiebbar. Knot. vor d. Ohre beginnend.	Hühnereigrosses Carcinom der Parotis.
2	Wilhelm Wippermann, 50 Jahre.	13 Jahre.	Unbekannt.	Faustgrosses Carcinom der Parotis.
				Carcinome des
1	Wilhelmine Rühling, 66 Jahre.	½ Jahr.	Unbekannt.	Faustgrosse Geschwulst der Wange in Mund- und Nasenhöhle prominirend.
2	H. Hartmann, 60 Jahre.	¾ Jahr.	Aus Zahnlücke hervorgewachsen.	Wallnussgrosses Carcinom des Alveolarrandes.
				Ulcera rodea
1	Charlotte Vollbrecht, 65 Jahre.	1 Jahr.	Unbekannt.	Knoten am äusseren Augenwinkel auf beide Lider übergreifend, narbig schrumpfend.
2	Wilhelm Pfaff, 59 Jahre.	13 Jahre.	Angeblich von einer Warze ausgegangen.	Ulcus rodens der Wange vom unteren Augenlid bis zum Nasenflügel reichend.
3	Marie Schäfer, 57 Jahre.	3 Jahre.	Ein Huhn soll sie gebissen haben; v. d. Wunde aus wuchs d. Carcin.	Zwanzigpfennigstückgrosses Ulcus auf der Wange.
				Plattenepithelcar
1	Johann Meegendorf, 60 Jahre.	1½ Jahr.	Alte Narben von Tuberculose. Hautgeschwüre am Halse.	Handtellergrosses ulcerirtes Carcinom am Halse.

Operation	Verlauf	Ausgang	Bemerkungen
Entfernung der Geschwulst sammt einem Theile des Jochbeins und des Musc. masseter 20. Novbr. 1876.	7. Januar 1877 entlassen nach leichter Hospitalgangrän.	Lebt 25. Juli 1880 noch gesund.	—
Exstirpation d. Geschwulst. Ersatz aus der Stirn 9. Mai 1877.	Entl. 29. Juni 77. Ende 77 Recidiv in d. Narbe u. im Nasenknochen, 7. Jan. 78 entfernt sammt Theilen vom Oberkiefer.	Tod 11. März 1879 an fast continuirlichem Recidiv seit der letzten Operation.	—
der Parotis.			
Exstirpation des Tumors und der ganzen Parotis. Complete Facialislähmung 31. Juli 1876.	Rasche Heilung. 16. August 1876 entlassen.	Lebt 13. Juli 1880 noch völlig gesund, abgesehen von seiner Facialislähmung.	—
Exstirpatio tumoris. Rest der Parotis sammt Facialis erhalten 23. Mai 1877.	6. Aug. 1877 entlassen, bekommt Recidiv, wann ist unbekannt.	Lebt noch mit Recidiv sehr elend Juli 1880.	—
Oberkiefers.			
Totale Resection des Oberkiefers mit partieller Erhaltung d. Gaumenschleimhaut. Facialis partiell gelähmt. 28. November 1876.	Günstiger Verlauf, abgesehen davon, dass der grösste Theil d. Gaumenschleimhaut gangränös wird. 20. November 1876 entlassen.	Juli 80 ganz gesund. Loch seitl. im Gaumen ist geblieb., Thränenträuf. Im mittl. Theil des Oberkiefers etwas Knochen neugebildet.	—
Exstirpation des Alveolarfortsatzes des rechten Gaumenbeines und der vorderen Kieferwand 5. Jan. 1877.	Gesund bis Mitte April, dann Recidiv über d. Mittellinie hinübergreifend, Mitte Mai durch ausgedehnte Operation entfernt, aber ohne Totalresection.	Tod Mitte September 1877 an Schluckpneumonie.	—
Juli 1877 regionäres Recidiv mit Schwellung der Halslymphdrüsen.			
tis faciei.			
Exstirpation. Oberes Lid durch Schläfenlappen ersetzt 11. März 1876.	Schläfenlappen wird gangränös, Auge geht durch Panophthalmitis zu Grunde, entlassen 11. April 76.	Tod 25. April 1878 an einer Brustkrankheit; kein Recidiv nachweisbar.	—
Exstirp. mit Entfernung des Auges, d. Jochbeins u. d. vord. Wand d. Oberkief. Schläfenlappen zur Deckung 26/6. 76.	8. August 1876 entlassen.	Lebt völlig gesund und frei von Recidiv 14. Juli 1880.	—
Exstirpatio tumoris 13. Januar 1877.	Entlassen 30. Januar 1877.	—	—
einem am Halse.			
Exstirpation d. Geschwulst, Plastik unmöglich 6. November 1877.	3. December 1877 entlassen.	—	—

Drüsencarcinom

Nummer	Name und Alter	Dauer	Aetiologie	Status praesens
1	Charlotte Müller, 62 Jahre.	3/4 Jahr.	Unbekannt, als lose unter der Haut verschiebbarer Knoten zuerst bemerkt.	Faustgrosser Tumor oberhalb der rechten Clavicula unter der Haut. Benachbarte Drüsen inficirt.

Schleimhautcar

1	Heinrich Mohe-king, 50 Jahre.	3/4 Jahr.	Unbekannt.	Carcinoma epiglottidis.
2	Justus Konrich, 64 Jahre.	3/4 Jahr.	Unbekannt.	Carcinoma linguae.
3	Christian Stein, 64 Jahre.	1/2 Jahr.	Unbekannt.	Carcinoma tonsillae.

Brustcar

1	M. Gynther, 48 Jahre, verheirathet.	1 Jahr.	Unbekannt.	Carcin. mammae sinistr. et gland. axill. Knoten in der Brust mit Haut verwachsen.
2	A. Hohenroth, 48 Jahre, verheirathet.	8 Wochen.	Unbekannt.	Wallnussgrosser Knoten in der rechten Mamma.
3	Frau Rust, 55 Jahre, verh.	1/2 Jahr.	Unbekannt.	Carcinom. mammae sinistrae et glandul. axill.
4	A. Beckmann, 48 Jahre, verheirathet.	1/4 Jahr.	Vor 23 Jahren Mastitis.	Carcin. mammae dextr. et glandul. axill.
5	Fr. Zweckmann, 56 Jahre, verh.	4 Wochen.	Unbekannt.	Carcin. mammae sinistrae (nussgross) et glandul. axill.
6	L. Fricke, 56 Jahre, verheirathet.	3/4 Jahr.	Vor 30 J. eine circumscripte Entzündung der Brust nach Puerperium, ein Knot. blieb, er wuchs seit 3/4 Jahren.	Carcin. mammae dextrae.
7	L. Becker, 44 Jahre, verheirathet kinderlos.	3 Monate.	Unbekannt.	Carcin. mammae dextrae.
8	C. Gynther, 63 Jahre, verheirathet.	1 1/2 Jahr.	Unbekannt.	Offener Knoten in der rechten Mamma, Achseldrüsen infiltrirt.

am Halse.

Operation	Verlauf	Ausgang	Bemerkungen
Exstirpation der Geschwulst sammt den Drüsen. Durchschneidung der Vena jugul. int. 20. November 1876.	Aseptisch, bei fast verheilter Wunde plötzlich Vereiterung des rechten Auges. Lungenerkrankung, Bewusstlosigkeit, Tod nach 5 Tagen.	Tod 6/12. 76. Thrombose d. peripherischen Theiles d. Vena jugul., in d. Schädel sich fortsetzend, nicht zerfallen. Embolie der Lungenarterie wahrscheinlich vom Schädel aus. (Kopfsect. nicht gestattet.) Centrales Ende der Vene nicht thrombosirt.	Grosse alveoläre Zellstränge, ohne Zwischensubstanz zwischen den Zellen.

cinome am Kopfe.

Exstirp. tumor. nach Durchsägung d. Kiefers 26. März 76.	—	Gest. 20. März 1876 an Schluckpneumonie.	—
Exst. ein. Zungenhälfte nach Ligatur d. Art. ling. 5/8. 80.	—	Gest. 9. Aug. 1876 an Schluckpneumonie.	—
Exstirp. tumor. mit Durchsägung des Kiefers 17. November 1876.	—	Gest. 20. Nov. 1876 an Schluckpneumonie.	Kein Plattenepithelcarcin., sondern alveoläre Zellstränge, deutlich vom Epithel zu unterscheiden.

cinome.

Amput. mammae et exstirp. gland. 8. October 1875.	Asept. Verlauf, gute Heil., doch schon 8. Nov. kleine Knoten in d. Haut, die exstirp. werden. 11/11. entl.	Gest. Mai 1876 an allgemeiner Carcinose.	—
Amput. mammae 17. October 1875.	1. Nov. 75 geh. entl. Recidiv in Gestalt eines kleinen Hautknotens von Anfang 76 an, der sich bis Dec. 79 fast in gleicher Grösse erhält, spät. kommen Achseldrüsen dazu, exstirpirt December 1879.	Gest. 25. December 1879 an Pneumonie.	Keine Metastasen.
Amput. mammae et exstirp. gland. axill. 22. Nov. 1875.	12. December entlassen.	Lebt gesund u. ohne Recidiv 26. Juni 1880.	—
Amput. mammae et exstirp. gland. 19. Januar 1876.	16/2. 76 entl. gesund bis Mitte 77, dann entwickelt sich ein Gehirnleiden mit vielfachem Erbrechen, woran	Patientin 14. Juli 1878 starb.	—
Amput. mammae et exstirp. gland. 20. März 1876.	Erysipel und septische Phlegmone.	Gest. 3. April 1876 daran.	Zahlr. Metastas. in den Lungen.
Amput. mammae 10. Mai 1876.	24. Mai entlassen.	Gest. 14. Febr. 1878 angeblich an inneren Metastasen.	—
Amputat. mammae 5. Juli 1876.	19/8. 76 entl., bekommt Anfang 78 Recidiv in der Achselhöhle, wird nicht wieder operirt.	Gestorben Mitte 1879 an allgemeiner Carcinose.	—
Amput. mammae et exstirp. gland. 19. September 1876.	15. October entlassen.	Gestorben Oct. 1877 an innerer Brustkrankheit.	—

Nummer	Name und Alter	Dauer	Aetiologie	Status praesens
9	C. Evers, 52 Jahre, verheirathet.	10 Wochen.	Unbekannt.	Carcinoma mammae dextrae.
10	M. Wier, 44 Jahre, verheirathet.	1/2 Jahr.	Unbekannt.	Grosser offener Knoten in der linken Brust. Achsel- und Supraclaviculardrüsen beiderseits geschwollen.
11	A. Barlösius, 53 Jahre, unverheirathet.	2 Jahre.	Unbekannt.	Taubeneigrosser Scirrhus rechterseits.
12	R. Strombach, 70 Jahre, unverheirathet.	1/4 Jahr.	Unbekannt.	Wallnussgrosser Knoten der linken Mamma, Achseldrüsen infiltrirt.
13	A. Herrmann, 54 Jahre, unverheirathet.	1/4 Jahr.	Unbekannt.	Apfelgrosser Knoten in der rechten Mamma, Achseldrüsen infiltrirt.
14	Justine Rothenburg, 71 J., verh.	1 Jahr.	Unbekannt.	Wallnussgrosser Tumor der rechten Mamma, Achseldrüsen infiltrirt.
15	Fr. Steinmetz, 50 Jahre, verh.	2 Jahre.	Unbekannt.	Apfelgrosser Tumor der rechten Mamma, Achseldrüsen infiltrirt.
16	D. Lüdeke, 66 Jahre, verh.	1 Jahr.	Unbekannt.	Grosser exulcerirter Tumor der linken Mamma, Achseldrüsen infiltrirt.
17	J. Baumgarten, 55 Jahre.	2 Jahre.	Unbekannt.	Grosser exulcerirter Knoten der linken Mamma, Achseldrüsen infiltrirt.
18	S. K., 42 Jahre, ledig.	1 Jahr.	Seit 8 J. interstitielle Mastitis linkerseits, vor 4 Jahren ist eine Geschwulst aus der recht. Mamma exstirpirt.	Faustgrosser Knoten in der linken Mamma, Achsel- und Supraclaviculardrüsen linkerseits infiltrirt.
19	Johanna Lobbenberg, 51 Jahre, verheirathet.	1/4 Jahr.	Recidiv nach I. Oper. Jan. 77, damals bestand d. Tumor 2 Jahr.	Apfelgrosser Tumor in der Narbe linkerseits, Achseldrüsen infiltrirt.
20	M. Rühmling, 56 Jahre, verheirathet.	1 Jahr.	Unbekannt.	Faustgrosser Knoten der linken Mamma, Achseldrüsen infiltrirt.
21	J. Meyer, 75 Jahre, verh.	1 Jahr.	Unbekannt.	Hühnereigrosser Knoten der rechten Mamma.
22	Karoline Klemme, 42 Jahre.	1 Jahr.	Seit 23 Jahr. besteht ein Knoten nach Mastitis.	Hühnereigrosser Knoten der rechten Mamma, Achseldrüsen infiltrirt.

Operation	Verlauf	Ausgang	Bemerkungen
Amput. mammae 4. October 1876.	22. October entlassen.	Gest. Nov. 1877 an innerer Krankheit ohne äusseres Recidiv.	—
Amput. mammae et exstirp. gland. axillar. sinist. 6. November 1876.	26. November 1876 entlassen mit ziemlich grosser Wunde.	Gestorben mit verheilter Wunde 27. Dec. 76 an einem Unterleibsleiden (Lebercarcin.?).	—
Amput. mammae 25. November 1876.	14. Dec. 76 entlassen, ist 3 Jahre lang gesund, bekommt dann Knoten oberhalb der Narbe und in der Achsel, inoperabel.	Lebt noch im Mai 1880 ganz kachektisch.	—
Amput. mammae et exstirp. glandul. axillar. 28. November 1876.	15. December 1876 entlassen.	Lebt August 1880 noch frei von Recidiv.	Fast continuirliche Hämaturie seit Jahren.
Amput. mammae et exstirp. glandul. 18. Januar 1877.	13. Februar 1877 entlassen.	Gest. Mitte März 77 an ein. Schlaganfall. nach läng. Kränklichkeit.	—
Amput. mammae et gland. axill. 17. Januar 1877.	5. März 1877 geh. entl. nach schwerem Erysipel.	Unbekannt.	—
Amput. mammae et gland. axill. 8. Februar 1877.	Erysipel, septische Phlegmone.	Gestorben 20. Febr. 1877.	Beiderseits Schrumpfniere.
Amput. mammae et gland. axill. 30. Mai 1877.	Erysipel, septische Phlegmone.	Gestorben 8. Juni 1877.	Herzverfettung.
Amput. mammae et gland. axill. 17. Juni 1877.	8. Juli 1877 entlassen.	Lebt ganz gesund 30. Juni 1880.	—
Amput. mammae et gland. axill. 25. Juni 1877. Exstirpation der Gland. supraclavic. 28. Juli 1877.	18. August 1877 entlassen, gesund bis Anfang 1880, dann carcinöse Drüsen in der rechten Achselhöhle, exstirpirt August 1880.	Lebt vorläufig gesund, nur Klagen über Schmerzen im linken Oberschenkel September 1880, die bis zum Mai 1881 immer intensiver auftret. (Carc.?)	—
Amput. mammae et exstirp. gland. 19. Juli 1877.	12. August entlassen.	Gestorben bald darauf, woran ist unbekannt.	—
Amput. mammae et exstirp. gland. 4. August 1877.	Aseptisch, ohne eine Spur von Eiter, bekommt 5. August Dyspnoe und	stirbt 6. Aug. 77 an totaler Infarcirung einer Lunge von einem frischen, in kleinst. Partikeln in d. Lunge geschwemmten Thrombus der Vena axillaris.	—
Amputat. mammae 9. August 1877.	23. August entlassen.	Gest. Sommer 1878 an Wirbelcarcinom.	—
Amput. mammae et exstirp. gland. axill. 1. Septbr. 1877.	22. September entlassen.	Gestorben Sommer 1879 an recidivirendem Brustcarcinome.	—

Aeussere

Nummer	Name und Alter	Dauer	Aetiologie	Status praesens
1	Christoph Trapp, 59 Jahre.	?	Unbekannt.	Carcinoma glandis et praeputii.
2	Friedrich Barkhof, 66 Jahre.	1 Jahr.	Unbekannt.	Carcinom des ganzen vorderen Theiles vom Penis. Beiderseits erbsengrosse Lymphdrüsen.
3	Eliese Tietz, 49 Jahre.	1 Jahr.	Unbekannt.	Carcinoma labii majoris.
4	Magdalene Germershausen, 54 Jahre.	1/4 Jahr.	Unbekannt.	Carcinom der hinteren Commissur, Inguinaldrüsen beiderseits geschwollen.
5	Johann Heming, 47 Jahre.	?	Unbekannt.	Carcinom des vorderen Theiles vom Penis, Schwellung der rechtsseitigen Inguinaldrüsen.
6	Friedrich Kreutz, 46 Jahre.	4 Monate.	Unbekannt.	Carcinoma glandis penis. Geringe Drüsenschwellung.

Plattenepithelcarcinome

1	Christoph Hirschfeld, 66 J.	1/4 Jahr.	Unbekannt.	Carcinom der dritten Zehe.
2	Heinrich Konneke, 51 Jahre.	1 J., vor 3/4 Jahr perforirend u. seitdem jauchend.	Atheromcyste des rechten Oberschenkels 20 Jahre bestehend.	Carcinom der Atheromcyste.

Desmoide Ge

Sar

I. Des

1	G. Reiher, 58 Jahre, 11. Dec. 1875.	2 Jahre.	Unbekannt.	Sarcoma maxillae sup. mit starker Vortreibung der Wange. Patient sehr schlafsüchtig, hinkt.
2	Wilhelmine Grotjahn, 51 Jahre, 15. Mai 1876.	5/4 Jahr.	Mückenstich mit 4wöchentl. blauroth. Verfärbung und Schwellung der Wange dann normale Farbe.	4 Cm im Durchmesser haltendes Hautsarkom der Wange linkerseits.
3	Minna Räse, 24 J., 14./2. 77.	2 Jahre.	Unbekannt.	Epulis sarcomatosa des Alveolartheiles vom Oberkiefer haselnussgross.

II. Des

1	Christoph Bergmann, 66 Jahre, 7. Jan. 1876.	Vor 2 J. als klein. Knoten am Kieferw. entst.	Unbekannt.	Kindskopfgrosses Sarcoma colli.

Genitalien.

Operation	Verlauf	Ausgang	Bemerkungen
Amput. penis 1. October 1875.	6. October 1875 entlassen.	Gest. 28/3. 78 an Recidiv in d. Leistendrüsen n. lang. Krankenlager.	—
Amput. penis 24. Januar 1876.	2. Februar 1876 entlassen.	Gest. Sept. 76 an ein. Schlaganfalle; soll vorher ein Recidiv gehabt haben.	—
Exstirpat. tumoris 26. Juni 1876.	9. Juli 1876 entlassen.	Lebt gesund u. frei von Recidiv 13. Juli 1880.	—
Exstirpat. tumoris et glandulae 22. December 1876.	9. Jan. 76 entl., kommt schon 16. Febr. 76 mit Recidiv in Drüsen wieder, d. partiell entfernt werden.	Gestorben schon nach kurzer Zeit daran.	—
Amput. penis et exstipatio glandular. 15. Januar 1877.	7. Febr. 77 entl. Recidiv am Penis und in den Inguinaldrüsen schon nach 3 Monaten.	Gestorben Sommer 77 nach 2. Operation in Berlin an Blutung.	—
Amput. penis 12. Februar 1877.	20. Febr. 77 entl. 2 Mon. später stärk. Schwellung der Drüsen rechterseits, exstirpirt 26. Oct. 1877.	Gest. 14. März 1878 an recidivirender Leistendrüsengeschwulst.	—

der Extremitäten.

Exstirpation der Zehe 4. August 1876.	10. August 1876 entlassen.	Lebt 18/7. 80 völlig gesund u. frei v. Recidiv.	—
Exstirp. tumoris 24. September 1877.	6/10. 77 entl., gesund bis Aug. 78, dann Schwellung der Inguinaldrüs. rechterseits, 2/10. 78 exstirp. zum 2. Male, 28/12. 79 zum 3. Male unvollständig.	Gestorben November 1880 an Recidiv.	1. Male, 23/4. 79 zum unvollständig. —

schwülste.

kome.

Kopfes.

Resectio totalis des Oberkiefers wegen Eindringens d. Geschwulst in d. horizont. Platte des Siebbeins unvollendet.	—	Gest. 16. Dec. 1875 an Schluckpneumonie.	Metastasen in d. Pleura, Nebennieren und Os femoris (collum), Basis cranii perforirt.
Exstirpatio tumoris weit im Gesunden. Naht unmöglich.	26. Mai 76 entl. Bekommt März 79, also fast 3 Jahre spät. Recidiv in d. Lymphdrüsen unter dem linken Ohre, exstirpirt 6. Oct. 79.	Lebt Juli 1880 noch mit inoperabelem Recidiv.	—
Entfernung mittelst Hohlmeissels.	15. Februar 1877 entlassen.	—	—

Halses.

Exstirpation der Geschwulst.	2. Febr. 1876 entlassen. schon 12. Juni 1876 mit inoperablem Recidiv vorgestellt.	Stirbt im Winter 1876—1877.	—

Nummer	Name und Alter	Dauer	Aetiologie	Status praesens
2	Heinrich Mucker, 45 Jahre, 13. Jan. 1876.	circa 3 Monate.	Recidiv n. I. Op. 3/5. 75; damals bestand die Geschwulst ½ J.	Sarcoma pharyngis.
3	Heinrich Eggert, 54 Jahre, 15. April 1876.	8 Wochen.	Recid. seit I. Op. 10/6. 75, damals bestand die Geschwulst schon Jahre lang.	Faustgrosses Sarkom am Halse dicht unter dem Kieferwinkel.
				III. Des Rumpfes
1	Karl Wust, 41 Jahre, 15. Dec. 1875.	4 Jahre.	Unbekannt.	Chondrosarcoma testis et funiculi spermatici.
2	Heinr. Henke, 26 Jahre, 24. Jan. 1876.	3 Monate.	Recidiv n. I. Op. vor 1 Jahr (isolirt. Geschwulst).	Multiple Hautsarkome der linken Regio mammaria. Achseldrüsen infiltrirt.
3	Christoph Hillemann, 70 Jahre, 5. Febr. 1876.	7 Jahre.	Unbekannt.	Zweifaustgrosses Spindelzellensarkom der Rückenhaut.
4	Heinr. Lüffner, 8 Jahre, 19/4. 76.	Seit 3 Jahren.	Muttermal.	2 Cm. langes flaches Rundzellensarkom der Rückenhaut.
5	August Löhrig, 42 Jahre, 18. Juli 1876.	3 Monate.	Furunkel in der Achsel vor 1 J., d. incidirt, harte Schwellung zurückliess, die seit ¼ Jahr sich vergrösserte.	Faustgrosses exulcerirtes Rundzellensarkom der Achselhöhle, Drüsen ringsum entartet.
6	Karl Bättcher, 36 Jahre, 2. Sept. 1876.	9 Wochen.	Seit 14 J. multiple Drüsen in d. Achsel u. am Hals. Vor 9 W. Biss eines Schweines in den Daumen, danach Drüsenvereit. u. rasch. Wachsth. ders.	Kindskopfgrosser Tumor der rechten Achselhöhle. Drüsen der Achsel erkrankt.
7	Klara Roland, 30 Jahre, 25. Sept. 1876.	5 Monate.	Seit langer Zeit Drüsenschwell. oberh. beid. Claviculae u. in der linken Achsel.	Kindskopfgrosses malignes Lymphom der linken Achsel, Drüsen ringsum infiltrirt.
				IV. Der Ex
1	Otto Sprengel, 51 Jahre, 19. Oct. 1875.	3 Monate.	Recidiv n. I. Op. eines faustgross. Knotens vor 1 J.	Zweifaustgrosses Spindelzellensarkom der Musculatur des Oberschenkels partiell mit Periost verwachsen.
2	Christian Hömpel, 48 J., 9. Jan. 1876.	Seit 6 Jahr. Knötch., d. seit 2 Jahren stärker wuchs.	Unbekannt.	Apfelgrosses Myxosarcooma digiti II.
3	Louise Klein, 26 J., 15/4. 76.	4 Jahre.	Von ein. Muttermal ausgehend.	Apfelgrosser Knoten in der Haut des Oberschenkels.
4	Gustav Lamprecht, 19 Jahre, 26. Mai 1876.	5 Monate.	Unbekannt.	Osteosarcooma capitis humeri dextri.
5	Joh. Herold, 42 J., 12/6. 77.	4 Monate.	Aus einer Warze hervorgegangen.	Taubeneigrosses exulcerirtes Sarkom der Endphalanx des Zeigefingers.

Operation	Verlauf	Ausgang	Bemerkungen
Exstirpation mittelst Pharyngotomia subhyoidea.	9. Februar 1876 entlassen.	Gestorben 22. Mai 1876 an fast continuirlichem Recidiv.	—
Exstirpation der Geschwulst mit Durchschneidung der Art. ling. und des Nerv. hypoglossus.	4/5. 76 entl., wurde im J. 78 weg. einer wallnussgr. Geschwulst am Halse operirt, die aber nach Aussage des Arztes kein Sarkom gewesen sein soll.	Lebt 28. Juli 1880 noch völlig gesund und frei von Recidiv.	—
exc. Mamma.			
Exstirp. tum., Op. bleibt unvollendet, weil d. Samenstrang weit hinauf entartet ist.	15. Januar 1876.	Gest. Sommer 76 an multiplen Sarkomen der Bauchhöhle.	—
Exstirp. tumoris et glandul. axillar.	7. Mai 1876.	Lebt ganz gesund und frei von Recidiv 14. Juli 1880.	—
Exstirp. tumoris.	23. April 1876.	Lebt ganz gesund und frei von Recidiv 19. Juli 1880.	—
Exstirp. tumoris.	23. April 1876.	—	—
Exstirpat. tumoris et glandul. axillar.	2. August 1876.	Gestorben Sommer 1877 an Pneumonie, kein Recidiv bei der Section nachweisbar.	—
Exstirpat. tumoris et glandul. axillar.	29. September 1876.	—	—
Exstirpat. tumoris et glandul. axillar.	4. November 1876.	Gest. 21. März 1877 bei starker Anschwellung der Brustdrüse linkerseits, ebenso der Achseldrüsen.	—
tremitäten.			
Exstirpatio tumoris.	23. Dec. 1875 entl., bekommt im Sommer 1876 schon Recidiv.	Gestorben Herst 1876 an multiplen Metastasen.	—
Amputation im Chopart'schen Gelenke.	24. Februar 1876 entlassen.	Lebt 19. Juli 1880 noch völlig frei von Recidiv.	—
Exstirpatio tumoris.	26. April 1876 entlassen.	Lebt gesund u. frei von Recidiv 16/5. 80.	—
Exarticulatio humeri nach Ligatur der Subclavia oberhalb der Clavicula.	Schwere Nachblut. aus d. Art. subclavia an d. Ligaturstelle, 17/8. 76 entl., bekommt Anf. 77 Husten u.	stirbt Sommer 1877 an ausgedehnten Lungensarkomen.	—
Amput. digiti.	15. Juni 1877 entlassen.	Lebt 20/7. 80 gesund und frei von Recidiv.	—

Nummer	Name und Alter	Dauer	Aetiologie	Status praesens
6	Johann Gobel, 58 Jahre, 3. Juli 1877.	1/4 Jahr.	Aus ein. seit 3 J. bestehend. Warzehervorgegang.	Wallnussgrosses Pigmentsarkom der Oberschenkelhaut.
7	Jenny Rittmüller, 37 Jahre, 17. Juli 1877.	Seit 3 Mon. Entwickl. einer rasch wachsenden Warze.	Seit Entbindung vor 8 J. blauer Fleck (Varix) auf dem d. Warze entstand.	Zwei erbsengrosse Melanosarkome des Unterschenkels.
				Cystosarcoma
1	Lisette Richter, 49 Jahre, 7. Nov. 1875.	2 Monate.	II. Recidiv nach I. Op. ein. Cystosark. von Mannskopfgrösse, Recidiv schon 14/7. entfernt.	Hühnereigrosses Narbenrecidiv (Spindelzellensarkom). 13. April 1875,
2	Hermine Meyer, 20 Jahre, 21. April 1876.	3 Jahre.	Unbekannt.	Kleinapfelgrosser Knoten in der rechten Mamma.
3	Frau Meyer, 46 Jahre, 22. Juni 1876.	8 J., mit jeder Menstr. anschwell.	Unbekannt.	Zweifaustgrosser Tumor der linken Mamma, Achseldrüsen geschwollen.
4	E. Henze, 49 Jahre, 13. Juni 1876.	1 Jahr.	Unmittelb. nach Aufhören der Menses entstand.	Mannskopfgrosser Tumor der rechten Mamma.
5	Louise Stöter, 49 Jahre, 13. Sept. 1876.	Seit wenig. Wochen bemerkt.	Interstitielle Mastitis?	Wälschnussgrosser Knoten der Mamma.
6	L. Löckrug, 34 J., 17/7. 77.	Unbewusst.	Unbekannt.	Haselnussgrosser Knoten der rechten Mamma.
				My
1	Karl Kuntze, 37 Jahre, 1. Juni 1876.	1 Monat.	Recidiv nach I. unvollständiger Operat. Oct. 75; damals bestand d. Tumor ca. 1 J.	Kleinapfelgrosser gestielter Tumor der vorderen Rectalwand in der Gegend der Prostata angeheftet.
				Enchon
1	Theod. Dörgen, 20 J., 17/6. 77.	Viele Jahre.	Unbekannt.	Enchondrom der Grundphalanx des linken Kleinfingers.
				My
1	Friedrich Hellwig, 73 Jahre, 9. Jan. 1877.	6 Wochen.	Unbekannt.	Faustgrosser Tumor der linken Achselhöhle.
2	Georg Gynther, 54 Jahre, 24. Juli 1877.	5 Jahre.	Unbekannt.	Hühnereigrosse Geschwulst der linken Parotis.

Operation	Verlauf	Ausgang	Bemerkungen
Exstirpatio tumoris.	10. Juli 1877 entlassen.	Lebt 10. Juli 1880 gesund und frei von Recidiv.	—
Exstirpation der Tumoren weit im Gesunden.	8. August 1877 entlassen, bekommt Ende 1877 schon zahlreiche kleine Knoten am Unter- und Oberschenkel.	Gestorben Sommer 1878 an allgemeiner Sarkomatose.	—
phyllod.			
Exstirpatio tumoris.	29. November 1875 entlassen, bekommt alsbald Recidiv in der Narbe, das 14. April 1876 exstirpirt wird.	Gestorben Juli 1876 an Lungensarkomen.	Die Diagnose auf Cystosarkom als d. primären Geschwulst wurde nicht in d. Klinik, sondern von einem prakt. Arzte gemacht.
Exstirpatio tumoris.	28. April 1876 entlassen.	Lebt Juli 1880 völlig gesund und frei von Recidiv.	—
Exstirp. mammae et gland. axillar. (nicht inficirt).	25. Juli 1876 entlassen.	—	—
Exstirpatio mammae.	29. Juli 1876 entlassen.	Lebt gesund und frei von Recidiv 14. Juli 1880.	—
Exstirpatio mammae.	1. November 1876.	20. Juni 1880: dauernd gesund geblieben.	—
Exstirpatio tumoris.	25. Juli 1877.	15. Juli 1880 gesund und frei von Recidiv.	—
om.			
Exstirpatio tumoris weit im Gesunden.	14. Juni 1876 entlassen, local entsteht kein Recidiv, wohl aber treten Anfang 1879 Brustbeschwerden auf.	Gestorben Juni 1879 an Lungensarkomen, auch jetzt kein locales Recidiv.	—
drom.			
Exarticulation des Fingers.	24. Juni 1877.	Lebt 14. Juli 1880 gesund u. ohne Recidiv.	—
rom.			
Exstirpatio tumoris.	20. Jan. 77 entlassen, bekommt im Oct. 77 Recidiv am oberen Ende d. Armes, das am 25. Jan. 78 in Form ein. zweifaustgross. kleinzelligen Sarkoms entfernt wird. 28. Jan. 1878 entl.	Gest. 30. April 1880 wahrscheinlich an einer Geschwulst.	—
Totalexstirpation der Parotis. Facialis durchschnitten.	3. Aug. 1877 entlassen mit kleiner Wunde (Drainloch) nach Heilung per primam.	Gest. 13. August 1877 in seiner Heimath an tödtlicher Blutung aus der Wunde.	—

Nummer	Name und Alter	Dauer	Aetiologie	Status praesens
3	Justine Weibchen, 54 Jahre, 19. Sept. 1877.	3 Monate.	Recid. seit I. Op. Juni 77. Damals bestand die Geschw. seit 3 Mon. angebl. nach Fall auf den Hintern.	Zweifaustgrosses Myxom der rechten Hinterbacke.
				Lymph
1	Catharine Hottenroth, 4 J., 25. Jan. 1876.	4 Jahre.	Angeboren.	Zwei kleinapfel- resp. wallnussgrosse Lymphangiome des Dorsum des Unterarmes und der Hand.

D. Verletzungen und Erkrankungen der einzelnen Körpertheile.

I. Kopf und Ohr.

1. Congenitale Störungen.

1 Fall von Hydrocephalus int. von enormer Ausdehnung, 6 Monate alter Knabe, Punction neben der Mittellinie, Nachts Collaps, Convulsionen, gestorben.

2. Commotio cerebri.

3 Fälle von Gehirnerschütterung mässigen Grades nach Sturz, geheilt.

3. Verletzungen der Weichtheile.

5 Fälle von Weichtheilswunden des Kopfes ohne complicirende Erscheinungen geheilt.

4 Fälle von Weichtheilsverletzungen des Kopfes in denen Erscheinungen von Commotio cerebri verschieden starken Grades auftraten aber ausnahmslos zurückgingen. Geheilt.

2 Fälle von Weichtheilsverletzungen des Kopfes mit leichten Anfällen von Delirium traumaticum. Geheilt.

1 Fall von einfacher Weichtheilverletzung. Zeichen von Hirnerschütterung. Starb an Delirium (s. dort Nr. 2).

1 Fall desgleichen mit Erysipel. Geheilt.

4. Schädelbrüche.

1 geheilter Fall von Basisfractur.

3 geheilte Fälle von complicirter Fractur des Schädeldaches.

5 Fälle von Schädelfractur mit tödtlichem Ausgang. In 4 Fällen erfolgte der Tod im directen Anschluss an die Verletzung und zwar handelte sich's

a) um eine Impressionsfractur des Stirnbeins durch abgesprungene Klinge. Es war bereits auswärts an der Wunde manipulirt. Tod nach 36 Stunden an acuter Encephalitis und Meningitis (vgl. Septicämie Nr. 8).

b) um einen kleinen, wenig dislocirten Sprung der Tabula vitrea.

Operation	Verlauf	Ausgang	Bemerkungen
Exstirpatio tumoris.	1. October 1877 entlassen; stellt sich schon Ende December 1877 mit wallnussgrossem Recidiv vor, das exstirpirt wird.	Lebt Juli 1880 noch gesund und frei von Recidiv.	—
angiom.			
Exstirpatio tumoris.	10/2. 76 entl., doch dauert es noch Monate lang, bis definitive Heilg. eintritt.	15. Juli 1880 völlig gesund und frei von Recidiv.	—

Durch gleichzeitige Fractur mehrerer Rippen, der Tibia und des Beckens, Fettembolie. Starb am 6. Tage.

c) Basisfractur mit doppelter complicirter Unterkieferfractur. Starb an Pyämie.

d) Basisfractur. Grosser Bluterguss zwischen Schädel und Dura. — Hämorrhagische Infarcte und Hypostasen der Lungen. Starb am 12. Tage.

Im 5. Falle handelte es sich um mehrere complicirte und uncomplicirte Fracturen durch Schläge mit einem Schmiedehammer, z. Th. mit tiefer Impression. Die Wunden heilten sämmtlich. Bleibende Störungen der motorischen und sensibeln Sphäre. 1 mal Trepanation, die theilweise Besserung herbeiführte. Trepanationswunde heilt unter antiseptischen Cautelen primär. Später traten wieder Convulsionen auf, von weiteren Trepanationen wurde mit Rücksicht auf den zweifelhaften Erfolg und die Lage der betreffenden Stellen (dicht oberhalb des Foram. occip. magnum) Abstand genommen. Patient starb 5/4 Jahr nach Verletzung an Pneumonie. Gleichzeitig ergab die Obduction einen colossalen Hydrops ventriculorum.

5. Entzündliche Processe des Gehirns.

1 Fall von Hirnabscess am linken Vorderlappen nach Schlägerhieb vor 4 Wochen. Aeussere Wunde anfangs verheilt, dann wieder aufgebrochen. — Obduction: Umschriebene, durchgehende Nekrose des Stirnbeins.

1 Fall von multipeln Erweichungsherden nach Schädeltrauma ohne Wunde.

6. Varix aneurysmaticus (1 Fall)

der Arteria und Vena temporalis nach Messerstich vor 4 Wochen. — Exstirpation. — Erysipel. — Geheilt.

7. Entzündliche Processe (1 Fall).

Eine ätiologisch nicht aufgeklärte, scheinbar von den Haarbälgen ausgehende von Wucherung der Epidermis begleitete Entzündung. Vor 4 Wochen als kleine Flechte bemerkt, jetzt handtellergross, prominirend. Durch Epilation geheilt.

8. Ohr.

1 Fall von totaler Abreissung der Ohrmuschel. — Geheilt.

1 Fall von Erfrierung beider Ohren 1. und 2. Grades. — Geheilt.

1 Fall von Otitis interna nach Stich mit einer Heugabel. — Gebessert.

II. Gesicht und seine Höhlen.

1. Congenitale Missbildungen.

1 Fall von Makroglossie, 20 jähriges Mädchen. Das aus dem Munde hervorragende, aufs Kinn herabhängende Zungenstück war von der Grösse eines Apfels. Noch vor der beabsichtigten Operation erkrankte Patientin an einem Pseudoerysipel der Zunge, wie sie solche Attaquen bereits früher häufig durchgemacht, diesmal aber in aussergewöhnlich heftigem Maasse. (s. Taf. I Fig. 1.) Die Zunge schwoll zu einem unförmlichen, über faustgrossen Tumor an, der Patientin fast am Athmen hinderte. Das Mädchen geht am 15. Tage an septischer Pneumonie zu Grunde. — Die Zunge fand sich bis zur Wurzel von Abscessen durchsetzt.

11 Fälle von Hasenscharte (8 linksseitige, 1 rechtsseitige, 2 doppelte), 9 mal mit durchgehendem, 1 mal mit theilweisem Gaumenspalt, sämmtlich Kinder, mit Ausnahme eines 11 jähr. Mädchens unter 1 Jahr. — 6 Fälle von einfachem Spalt heilten primär, 1 Fall secundär bis auf eine Haarfistel am oberen Ende. In 1 Fall von einfachem Spalt wurde der Erfolg zweier Operationen durch Soorbildung vereitelt. In den 2 Fällen von doppeltem Spalt mit stark prominirendem Zwischenkiefer wurde der Vomer nach Bardeleben eingeschnitten und dann die Anfrischung nach Malgaigne gemacht. Beidemal nur theilweise verheilt. Durch Nachoperation gebessert, doch noch nicht vollständig geheilt.

2 Fälle von Gaumenspalt, Knaben von 8 und 11 Jahren, davon der eine mit Spalte im Alveolarrand und einer bereits anderweitig operirten Hasenscharte (nur theilweise verheilt). Im letzteren Fall wurde in zwei Sitzungen, beide Mal nach präliminarer Tracheotomie operirt. 1. Sitzung: Naht des harten Gaumens; geheilt. — 2. Sitzung: Einheilung eines Lappens nach Schönborn; ebenfalls gelungen. Seit der Operation schnarcht der Patient sehr stark im Schlafe. 4 Jahre später bezeichnen seine Lehrer laut brieflicher Mittheilung die Sprache noch immer als undeutlich. — Im anderen Falle wurde in 5 Sitzungen operirt ohne Tracheotomie. Resultat: Heilung der Hasenscharte und des grössten (vorderen) Theils des harten Gaumens nach mehrfachen Misserfolgen, wozu auch der missglückte Versuch einer Staphyloraphie zu rechnen ist. Vorläufig nach Hause entlassen, ist der Knabe der Behandlung entzogen.

2. Fracturen.

1 Fall von complicirter Oberkieferfractur. — Geheilt.

1 Fall von doppelseitiger Oberkiefer- und Jochbeinfractur. (Daneben Rippenfracturen u. s. w. — sehr schwere Verletzung durch Ueberfahren.) Starb am 2. Tage nach dem Unfall.

2 Fälle von einfacher Fractur des Unterkiefers im Mittelstück. — Der Behandlung entlaufen.

1 Fall von complicirter Unterkieferfractur. Geheilt.

3. Verbrennungen.

2 Fälle, darunter 1 schwerer. Später mehrfache Plastik.

4. Entzündliche Affectionen.

1 Fall von Orbitalabscess (2 Jahre bestehend) bei einer 47 jährigen Frau. — Ausgangspunkt unbestimmbar. — Hat noch lange Fisteln.

2 Fälle von (Drüsen-?) Abscessen der Wange. — Geheilt.

1 Fall von partieller Nekrose des Unterkiefers. Nach Extraction eines 3 Cm. langen Sequesters, der wesentlich dem Alveolarkörper angehört, entlassen.

2 Fälle von Zahnabscess, einer mit Senkungen am Halse abwärts ohne Heilung entlassen.

1 Fall von Kiefergelenksankylose, Mädchen von 11 Jahren. — Hatte vor 4 Jahren links eitrigen Ohrenfluss mit Schwellung vor dem Ohr. Ursache unbekannt. Später Schmerz im zweitletzten Backzahn links unten, an dessen Extraction vor 3/4 Jahren sich eine steigende Unbeweglichkeit des Kiefers schloss.

Resection des Gelenkkopfes. Heilung. Mund kann weit geöffnet werden (vgl. d. Journ. X, S. 26).

5. Constitutionelle Erkrankungen.

(s. Taf. I Fig. 2 u. 3).

22 Fälle von Lupus faciei, meist die Nase und Wangen, einige Male die Lider betreffend. In 3 Fällen handelte es sich um gleichzeitige Erkrankung des Zahnfleisches und des Gaumens. Bei einer 54 jähr. Frau war durch den Lupus, an dem sie seit 30 Jahren litt, eine Verengerung der Mundöffnung von Rabenkieldicke eingetreten. Durch Stomatoplastik dauernd geheilt. — In einem Fall fand sich neben der Affection im Gesicht die gleiche Erkrankung an der Hand, in einem anderen Fall im Nacken.

Die Therapie bestand in Entfernung der Erkrankten mit dem scharfen Löffel, häufig mit nachfolgender Chlorzinkätzung. Doch sind die Erfolge keineswegs aufmunternd, obgleich die grösste Rücksichtslosigkeit als therapeutische Maxime galt. In einem einzigen Fall steht ein tröstliches „geheilt“ hinter der trostlosen Krankengeschichte. Ob es seinen Platz noch mit Recht behauptet? — In der letzten Zeit ist auch das Glüheisen theils mit, theils ohne vorgängige Löffelung wieder versucht worden. Der Paquelin'sche Brenner hat sich auch hier, wie bei manchen anderen Erkrankungen, z. B. zur Ignipunctur tuberculöser Herde in Knochen, als sehr zweckmässiges und bequemes Instrument bewiesen.

5 Fälle von Lues, darunter einer mit scheusslichen, breiten, serpiginösen Geschwüren, die auf der rechten Wange beginnend, ihren zerstörenden Kranz über die ganze Stirn, dann wieder abwärts über die linke Wange bis unter den Mundwinkel zogen. (s. Taf. I Fig. 4.) Allmählich traten auch Knochengummata (Stirnbein u. s. w.) hinzu, die Lippen lösten sich als gangränöse Fetzen ab, die Augen fielen acuter Panophthalmie zum Opfer. Auf Wunsch entlassen, starb Patient erst 3/4 Jahre später.

6. Neuralgien.

1 Fall von Neuralgie des rechten Lingualis. Der Behandlung entzogen.

1 Fall von mässiger linksseitiger Trigeminusneuralgie. Nach Anwendung von Veratrin wesentlich gebessert.

III. Hals.

1. Caput obstipum.

2 Fälle von C. obst. — Mädchen von 8 und 11 Jahren. — Das eine entstand durch Fall auf die Wange vor 2 Jahren. — Tenotomie des Kopfnickers. Glisson'sche Schwinge. Geheilt. — Das andere nach Lymphdrüsenvereiterung. Therapie wie oben; geheilt.

2. Fremdkörper (1 Fall).

M. M., 62 Jahre alt, 26. Mai 1877. Patientin verschluckte beim Suppeessen etwas „hartes", wonach lebhafte Schlingbeschwerden eintraten. Die Sonde stösst etwas oberhalb des Sternum auf ein Hinderniss. Leichte Blutung. Abends Emphysem der ganzen linken Halsseite, deshalb sofort Oesophagotomie, bei grosser Struma und Lampenlicht schwierig ausführbar. Man findet an der linken vorderen Seite des Oesophagus eine Perforationsstelle, keinen Fremdkörper. Befinden bis zum 29. Mai gut, dann wiederholte Schüttelfröste. Tod unter Dyspnoe 1. Juni 1877.

Section: Diametral gegenüber der Perforationsstelle ein kleines Ulcus im Oesophagus; hier war also der Fremdkörper wohl eingekeilt und wurde erst durch die Sonde hinabgetrieben. Retroösophageale jauchige Phlegmone. Der Fremdkörper fand sich dicht oberhalb des Sphincter ani: ein Knochenstück aus der Substantia compacta eines Röhrenknochens mit zum Theil sehr scharfen Rändern 3½ Cm. lang, 2 Cm. breit, ½ Cm. dick.

3. Verbrennung (3 Fälle).

In einem besonders schweren Falle, in dem die ganze vordere Seite des Halses verbrannt war, so dass der Kopf mehr und mehr der Brust genähert wurde, versuchte man 2 mal ausgedehnte plastische Operationen. Ein Mal wurde der Lappen von der Brust, das zweite Mal vom Rücken genommen mit Stiel zwischen Schulter und oberem Ende des Sternum; das erste Mal wurde der Lappen ganz, das zweite Mal zum grössten Theile gangränös. Heilung erst nach Jahren in deformer Stellung. Die beiden anderen Fälle wurden ohne nennenswerthe Stellungsanomalien geheilt.

4. Entzündliche Affectionen (4 Fälle).

1 Fall von entzündlicher Infiltration der Drüsen unter dem rechten Kopfnicker nach 8 Tage vorher entstandener acuter Tonsillitis. Jodtinct. geheilt.

1 Fall von Hypertr. tons. durch Exstirp. geheilt.

1 Fall von chronischem Glottisödem. Patient hatte vor 4 Wochen versucht sich zu erhängen, seitdem Athembeschwerden, vor 10 Tagen Erstickungsanfall, der zur Tracheotomie zwang. Im Laufe einiger Wochen ging das Oedem zurück, die Canüle konnte entfernt werden, Heilung.

1 Fall von Carbunkel im Nacken noch nicht perforirt, Kreuzschnitt, Lister, Heilung ohne Nekrose.

Mehrere weitere Beobachtungen haben gezeigt, dass die antiseptische Behandlung des Carbunkels, so lange er noch nicht perforirt hat, die sonst so gefürchtete Gewebsnekrose entweder ganz verhindert oder auf ganz unbedeutende Defecte beschränkt. Tiefe Querschnitte, mit Krüllgaze ausgefüllt, oft gewechselter Verband sind nöthig, um den Gewebszerfall zu verhindern, der auch beim perforirten Carbunkel durch dies Verfahren weniger ausgedehnt als früher eintritt.

5. Constitutionelle Erkrankungen.

3 Fälle von Lues. 2 mal Rachengeschwüre durch Jodkali geheilt. Der eine Fall verdient deshalb besondere Beachtung, weil die beobachtete Affection häufig zu Verwechselungen mit Tuberculose resp. Lupus Veranlassung gibt:

A. S., 31 jährige Frau, hatte vor Jahren ein kleines Ulcus an den äusseren Genitalien, später Hautausschlag. Dann mehrere Jahre gesund bemerkte sie vor 5/4 Jahren ein Geschwür im Rachen, das jetzt die ganze hintere Rachenwand und die Gaumenbögen bedeckt, die Uvula zerstört hat und bis nahe an den harten Gaumen reicht. Das Geschwür ist ziemlich scharfrandig, blass, die Frau ist äusserst anämisch. Jodkali.

Schon nach wenigen Tagen heilt das Geschwür von den Rändern her, die Frau erholt sich rasch, die anfangs bestehende Heiserkeit schwindet; 1/2 Jahr später war eine corpulente an die Stelle der schwindsüchtigen Gestalt getreten.

Im 3. Falle, Geschwür in der Nase, dem Rachen und an den Stimmbändern traten Erstickungsanfälle auf, die zur Tracheotomie zwangen; schwierig wegen ungemein grosser Schilddrüse. Letztere wurde nach einigen Tagen partiell gangränös, heftige Blutungen traten auf, die nur durch Umstechung zu stillen waren. Tod an septischer Pneumonie. Totalnekrose beider Arytaenoidknorpel.

6. Diphtheritis.[1])

4 Fälle mit starker trachealer Stenose. Tracheotomie. 3 Kinder starben. Das vierte wurde geheilt (3 1/4 Jahr), bei letzterem traten 4 Wochen nach der Operation inspiratorische Suffocationserscheinungen auf, durch Granulationen in der Trachea bedingt; Heilung durch Insufflationen von Alum. pulv.

Das gleiche Leiden führte auch einen 7 jährigen Knaben in die Klinik, der vor 3 Monaten zum ersten Male wegen Diphtheritis, 6 Wochen später zum zweiten Male wegen Granulationen tracheotomirt wurde. Sie sassen oberhalb der Tracheotomiewunde, wurden peu à peu durch Aetzung mit Arg. nitr. zerstört.

7. Spasmus glott. (1 Fall).

Blasser Knabe von 7 Jahren hat als kleines Kind Keuchhusten mit

1) In diesem Biennium meist auf der internen Abtheilung behandelt.

nachfolgenden Spasmen der Stimmritze gehabt. Später gesund, bekommt er seit 1/2 Jahr jede Nacht 4—5 mal die genannten Spasmen, fährt mit ängstlichem Gesichte schlafend auf, respirirt nicht, fällt nach etwa 1 Minute um und schläft nach einigen tiefen Athemzügen weiter.

Ausser leichter Lymphdrüsenschwellung am Halse und Dämpfung zwischen den Scapulis (Bronchialdrüsen?) Nichts zu constatiren. Mit Bromkali entlassen. — Nach späterer brieflicher Mittheilung Status idem.

IV. Brust, äussere, und Brustraum.

1. Traumen.

1 Fall von Quetschwunde der Weichtheile. Heilend entlassen.

1 Fall von Schussverletzung. — Lochbruch des Sternum; links hinten Bronchialathmen und umschriebene Dämpfung. — Nach bald rückgängiger Pleuritis geheilt entlassen.

2. Entzündliche Affectionen.

1 Fall von Eczema mammae, concentrisch zur Warze auf die Brüste fortschreitend. Geheilt.

2 Fälle von Abscess unter der Mamma, einmal im Anschluss an acute Mastitis in Folge einer Entbindung. Incision. Entzieht sich der Behandlung. — Der andere Fall (ätiologisch unklar) heilte nach Incision bis auf die Drainfistel aus. Neuere Nachrichten fehlen.

1 Fall von interstitieller Mastitis bei einer Nichtgeschwängerten.

1 Fall von Pyopneumothorax, nach Perforation eines Empyems in den Bronchus. Tod nach 16 Tagen. — Obduction. — Pyopneumothorax, rechte Lunge stark comprimirt. Tuberculose der Lungen und des Peritoneum.

Die übrigen Fälle von abnormem Inhalt des Brustraumes (Hämothorax, Pneumothorax u. s. w.) s. Abschnitt VI.

V. Rücken.

1 Fall von penetrirender Stichwunde im 5. Intercostalraum neben der Wirbelsäule. — Geheilt.

2 Fälle von Abscess. Der eine bei einem 3/4 jährigen Kinde war subcutan. — Geheilt. Der andere, bei einer 30 jährigen Frau lag unter den Rückenmuskeln, war langsam entstanden, erstreckte sich vom 6. Hals- bis 1. Lendenwirbel. — Ausgangspunkt nicht zu constatiren. Heilt anscheinend fest aus. Mit kleinen, granulirenden Wunden an den Incisionsstellen entlassen.

VI. Wirbelsäule und Rippen.

1. Traumen.

1 Fall von Fractur des Bogens vom 5. Halswirbel. Schlingbeschwerden. Mobilität des betreffenden Process. spinosus. — Geheilt.

1 Fall von Fractur des 4. Halswirbels. Lähmung der Extremitäten, der Blase und des Darms. Athmung beeinträchtigt. Sensibilität bis unter den Nabel aufgehoben. — Im weiteren Verlauf wird die Beweglichkeit

zum Theil, die Sensibilität fast ganz wieder hergestellt. Secundäre Contracturen, die auch wieder schwanden, so dass Patient wieder gehen konnte, sogar noch eine Oberarmfractur glücklich überstand.

1 Fall von Diastase des 4. und 5. Halswirbels. Erscheinungen ähnlich wie im vorigen Fall. — Starb an Rückenmarkszertrümmerung.

1 Fall von Fractur des 11. Brustwirbels mit Lähmung der unteren Extremitäten, Blase und Mastdarm. — Complicirte Fractur der Tibia und Fibula. — 2. Octbr. 1875 (am Tage nach der Verletzung) Ablatio cruris unter dem Knie. — Starb am 19. October 1873 an Peritonitis von der diphtherischen Vesica aus.

1 Fall von Bruch des letzten Brust- und ersten Lendenwirbels.

Mit rückgängiger Blasen- und Darmlähmung aber bestehender Paralyse der unteren Extremitäten entlassen. — Totale Amaurose rechts.

1 Fall von Lähmung der unteren Körperhälfte durch Sturz eines Baumes auf die Lendenwirbelsäule. Als unheilbar entlassen.

1 Fall von Fractur des 2. Lendenwirbels, dessen Dorn prominirt und schmerzt. — 8 tägige Lähmung der Beine und Blase. — Hochlagerung der Lendenwirbelsäule. Geheilt.

1 Fall von Distorsion (?) der Halswirbel. Sturz 10 Fuss hoch vor 8 Tagen. Durch Glisson'sche Schwinge eclatant gebessert. — Laut Bericht geheilt.

2 Fälle von einfacher Rippenfractur, geheilt.

2 Fälle von Rippenfractur mit Hämothorax, geheilt.

1 Fall von Rippenbruch mit linksseitigem Pneumothorax. — Der Behandlung mit rückgängigem Pneumothorax entlaufen.

1 Fall von multipler Rippenfractur und Querbruch des Sternums. Pneumothorax. — Starb am 5. Tage nach dem Fall vom Gerüst an Delirium tremens (s. d. Nr. 5). Pneumothorax (abgesackt) durch Lungenrupturen bedingt.

3 Fälle einfacher Rippenfracturen. Tod in Folge anderweitiger schwerer Verletzungen.

2. Rhachitis der Wirbelsäule.

1 Fall von seit 4 Wochen bestehender Lordosenstellung der Hals- und Lendenwirbelsäule bei einem 7jährigen Mädchen. — Durch Glisson'sche Schwinge gebessert.

1 Fall von rhachitischer Kyphose des 4. und 5. Brustwirbels. 2jähr. Mädchen. Rauchfuss. — Der Behandlung entzogen.

2 Fälle von Skoliose. Mit dem Hüter'schen Lagerungsapparat behandelt. (Knabe von 8, Mädchen von 10 Jahren.)

3. Habituelle Skoliose.

2 Fälle (Mädchen von 16 und 17 Jahren).

VII. Beckengegend.

1. Traumen.

7 Fälle von Beckenfractur. In den meisten Fällen handelte sich's um Fractur der Schambeinäste, zweimal von Luxation in der Synchondrosis

sacro-iliaca begleitet. Geheilt. — In einem Falle blieben nach Heilung der Fractur noch lange ischiadische Schmerzen, die sich erst langsam besserten.

1 Fall von Schuss durch die linken Glutäen von unten nach oben gehend. Flinte mit Bohnen geladen. Starke Muskel- und Hautzertrümmerung. Nach ziemlich viel Gewebsnekrose heilend entlassen.

2. Entzündliche Affectionen.

1 Fall von acutem (Drüsen- ?) Abscess der Fossa iliaca. Nach Eröffnung unter dem Lig. Poupartii ganz ausgeheilt.

1 Fall von beiderseitigem, tiefem subglutäalen Abscess. Vom Rectum aus Fluctuation vor dem Kreuzbein. — Nach Eröffnung rasch geheilt. — Ursache unbekannt.

VIII. Bauch.

1. Hernien.

4 Fälle von incarcerirter Leistenhernie. 1 Fall durch Taxis geheilt, einer durch äusseren Bruchschnitt. In 2 Fällen erfolgt allgemeine Peritonitis, 1 mal nach äusserem, 1 mal nach innerem Bruchschnitt und Tod.

1 Fall von Schenkelhernie. Aeusserer Bruchschnitt. — Heilung.

1 Fall von Hernia obturatoria incarcerata. Patientin, 71 Jahre alt, wird am 2. Mai 1877 aufgenommen. Seit 5 Tagen hat sie Schmerzen in der linken Leistengegend und am Bein abwärts bis zum Knie gespürt. Am 30. April und 1. Mai mehrmals gebrochen, riecht kothig aus dem Munde. Stuhlgang seit mehreren Tagen nicht erfolgt. Nach innen von der Vena cruralis fühlt man eine undeutliche, umschriebene, tiefe Schwellung. — Operation: Incision auf den Musculus pectineus, der bei Seite gezogen wird. Nach Entfernung einer ziemlich dicken Fettlage kommt ein dünner Muskel zum Vorschein, der Obturator externus, nach dessen Spaltung sich eine welschnussgrosse, blaurothe, wenig gespannte Geschwulst präsentirt. Die einklemmende Partie liegt nicht im Foram. obturator., sondern die Abschnürung besteht noch fort, wenn man die Schlinge vorzieht. Spaltung des Bruchsacks, mit dessen Innenseite die Serosa des Darms ziemlich fest verklebt ist. Dehnung der einschnürenden Partie, worauf der Bruch leicht zurückschlüpft. — Aseptischer Verlauf mit wenig Eiterung. — Nach 3 Wochen mit kleiner granulirender Wunde entlassen.

1 Fall von eingeklemmtem Leistenhoden bei Kryptorchismus congenitalis. — Eisblase. Geht spontan zurück.

2. Traumen.

1 Fall gestorben nach Ueberfahren über den Bauch. Obduction: Riss in der Milz, die linke Niere in 2 Theile zerrissen. Grosser Bluterguss in der Bauchhöhle und im retroperitonealen Gewebe, bis ins kleine Becken gesenkt. Blutharn in der Blase.

1 Fall von Hufschlag gegen den Bauch. Klagt lebhaft über Schmerz. Keine Dämpfung. Nachts Erbrechen, das sich bis zum Morgen steigert. — Starb 20 Stunden nach der Verletzung. — Obduction: Grosser Riss im Dünndarm, Peritonitis.

1 weiterer Fall von Contusion des Bauches bietet nichts von besonderem Interesse. — Geheilt.

1 Fall von Eventratio traumatica. Patient, Matrose, fiel vor 2½ Jahren vom Mast auf das Ankerende und zog sich eine Ruptur des linken Rectus abdom. zu, etwas oberhalb des Nabels. Allmählich bildete sich hier eine Vorwölbung, die jetzt zu Doppelmannskopfgrösse gewachsen ist. Am oberen Umfange der Austrittsöffnung fühlt man den scharf gespannten Rand. Der Bruch liess sich vorläufig nicht reponiren. — Patient entzieht sich der Behandlung.

3. Entzündliche Affectionen.

1 Fall von Gallenblasenabscess. — Verlöthung mit den Bauchdecken. Incision. Entfernung von ca. 50 Gallensteinen. — Aseptischer Verlauf. Mit kleiner Fistel entlassen. — Jetzt geheilt.

IX. Harnapparat.

1. Congenitales.

1 Fall von Blasenektopie. Schon früher von Prof. Baum erfolglos operirt. Kommt mit papillären Schleimhautexcrescenzen, die abgetragen werden.

1 Fall von congenitaler Strictur des vorderen Endes der Urethra. Gespalten, Schleimhaut herausgenäht. — Geheilt.

2. Stricturen der Urethra.

7 Stricturen nach Tripper, davon 6 in der Pars nuda, 1 im mittleren Theil (sehr lang). In einem Fall fanden sich ausser der Hauptstrictur in der Pars nuda noch viele augenscheinlich auf Narben beruhende Ungleichheiten der Harnröhre.

4 Fälle wurden durch allmähliche Dilatation mit Roser'schen Dilatationssonden geheilt.

In 3 Fällen, wo es sich in einem Fall um grossen Scrotalabscess, in den beiden andern um multiple Fisteln handelte, wurde die Boutonnière ausgeführt. Von diesen wurde 1 Fall gänzlich, einer bis auf eine feine Haarfistel geheilt. Der dritte, wo es sich augenscheinlich zugleich um Fisteln handelt, die von den tuberkulös erkrankten Hoden ausgehen, ist noch jetzt in Behandlung.

4 Fälle von Strictur nach Trauma. Davon wurden 2 durch Sondenbehandlung wesentlich gebessert[1]), 1 entzieht sich der Behandlung.

Im letzten Fall wurde nach vergeblichem Einschnitt auf die Strictur (dicht vor dem Scrotum, Sonde nicht einzuführen) die Boutonnière gemacht. — Nach 3 Wochen gelingt der Katheterismus vom Orificium urethrae aus. — Nach Heilung des Boutonnièreschnittes bleibt von dem vorderen Schnitt noch immer eine feine Fistel, die später durch Anfrischung und Naht geheilt wird.

3. Blasensteine.

3 Fälle, durch medianen Perinealschnitt operirt. 2 Fälle geheilt. Der dritte (Harn bereits faul) geht zu Grunde. — Obduction: Eitrige Pyelitis, Nierensteine. Blasendiphtherie.

---

1) Beide stellten sich im Mai 1881 wieder vor: der eine mit Strictur für Sonde undurchgängig, trotzdem ohne Beschwerden beim Uriniren und klarem Harn; der 2. ohne Strictur aber mit Blasenkatarrh und Schmerzen in beiden Nierengegenden.

1 Fall mit Lithotripsie behandelt. — Kommt noch ab und zu mit kleinen Concrementen.

4. Entzündliche Affectionen.

1 Fall von Cystitis subacuta. Ursache nicht zu finden. Durch innerlichen Gebrauch von Salicylsäure gebessert.

1 Fall von Blasenkleinheit nach Descensus uteri und Blasenkatarrh 50jährige Frau (vor 24 Jahren im Wochenbett acquirirt). Seit einem Jahr besteht Incontinentia urinae, die zum Tragen eines Receptaculum nöthigt. Blase 3 Cm. tief, sehr schmerzhaft. — Der Behandlung entzogen.

1 Fall von Abscess der Nierengegend (perinephritischer?). Ausser einer ganz geringen Urethra-Strictur keine nachweisbaren Veränderungen. — Incision, Entleerung von vielem Eiter. — Mit verheilter Wunde und gebessertem Allgemeinbefinden entlassen.

5. Nervöse Störungen.

1 Fall von Blasenlähmung, Mann von 44 Jahren (genauere Daten fehlen). Durch inducirten Strom gebessert.

1 Fall von Blasenneuralgie, 27jähriger Mann. Nichts Objectives zu constatiren.

1 Fall von ätiologisch unklarer Ischurie. Der Behandlung entzogen.

X. Männlicher Genitalapparat.

1. Phimose und Paraphimose.

3 Fälle von congenitaler Phimose, in einem Fall Ulcera durch Balanitis. — Nach Roser operirt. Geheilt.

1 Fall von Phimosis acquisita (Altersphimose; Balanitis). — Roser's Operation. Geheilt.

2 Fälle von Paraphimose. Einer gespalten, geheilt. Der andere durch Bleiwasser rückgängig.

1 Fall von chronischem Präputialödem (starke Verdickung). Circuläre, keilförmige Excision mit nachfolgender Naht. — Geheilt.

1 Fall von Präputialverklebung. — Noch lösbar.

2. Hydro- resp. Spermatocele (12 Fälle).

10 mal wurde Hydrocele testis, 1 mal mit Hydrocele funiculi spermatici complicirt beobachtet; 2 mal handelte es sich um Spermatocelen (1 mal duplex). Sämmtliche Patienten wurden mit Injection von 5—10,0 Tinct. Jod. fort. behandelt. Laut brieflichen Mittheilungen vom Sommer 1880 sind 10 Patienten, von denen einzelne sich auch persönlich vorstellten, definitiv geheilt, das Schicksal des elften aus Göttingen selbst stammenden ist unbekannt; höchst wahrscheinlich ist auch er geheilt.

Die Methode ist folgende: Nach Einstich mit einem mittelstarken Troikart wird die Flüssigkeit herausgelassen, die zusammengesunkene Tunica mit der Hand comprimirt, damit keine Luft eindringt, auf die Scheide des Stilets eine genau passende Spritze (5 Ccm. enthaltend) mit der Jodtinctur aufgesetzt und das Medicament lang-

sam in den Sack der Tunica eingetrieben. Mit einem kräftigen Ruck wird jetzt das Instrument hervorgezogen und die Flüssigkeit durch Reiben des Scrotums zwischen den Fingern mit der Wand der Hydrocele allseitig in enge Berührung gebracht. Gewöhnlich (und das ist erwünscht) folgt am 2. Tage eine stärkere Schwellung und Röthung des Scrotums mit Fieberbewegung, die nach 6—8 Tagen langsam rückgängig wird. Die Geschwulst wird hart und allmählich kleiner, bis sie nach 3—4 Wochen verschwindet. Tritt die erwähnte Reaction nicht entschieden genug auf, bleibt die Geschwulst weich, so liegt die Gefahr eines Recidivs nahe. Dass man bei kräftiger Reaction Hochlagerung des Scrotums und Eisblase anwendet, ist selbstverständlich. — Der Schmerz unmittelbar nach der Injection ist sehr verschieden sowohl was die Intensität als die Dauer betrifft. Meist ist er ziemlich heftig, hält aber selten über ½ Stunde an.

Nur bei einem Patienten schlug die Methode nicht an; es handelte sich um eine 4 Jahre bestehende Hydrocele von Kindskopfgrösse; bei der Punction war Luft mit eingetreten, die erst nach 14 Tagen zur Resorption kam; trotzdem wäre ohne Zweifel Heilung erfolgt, wenn nicht Abnormitäten in der Wandung der Tunica existirt hätten. Der Radicalschnitt legte 1 Cm. dicke Wandungen mit derben Excrescenzen an der Innenfläche frei; Patient wurde geheilt.

3. Prostata.

4 Fälle von seniler Prostatahypertrophie mit Ischurie. — 3 nach mehrfachem Katheterismus entlassen.

1 Fall, der bereits ausserhalb katheterisirt war und mit blutig-trübem, stinkendem Urin in die Klinik kam, starb nach 10 Tagen unter peritonitischen Erscheinungen. — Obduction: Abnorm grosse Prostata; fausse route. Eitrige Peritonitis. — Blasendiphtherie.

1 Fall von mehr acut auftretender, weniger durch Schwellung als durch lebhafte Schmerzhaftigkeit gekennzeichnete Prostatitis. — Plötzliche Ischurie. — Nach einigen Tagen acute, fieberhafte Hodenschwellung; geht rasch zurück. Geheilt.

4. Hoden.

1 Fall von acutem Hodenabscess, dessen Ursache unbekannt geblieben ist. Incision, geheilt.

XI. Analgegend.

1. Congenitale Störungen.

2 Fälle von Atresia ani.

Alwine S., 14 Tage alt (Vater im Alter von ½ Jahr an Verengerung des Mastdarms operirt; in demselben Alter ein älterer Bruder der kleinen Patientin). — Atresia ani vesicalis. — Bis auf eine kleine Vaginalfistel geheilt.

Kind St., 48 Stunden alt, starb an Erysipel nach der Operation (s. dort).

2. Entzündliche Affectionen.

2 Fälle von innerer Mastdarmfistel im Anschluss an acute periproctale Abscesse (einer angeblich nach Fall aufs Gesäss). 1 Fall der Behandlung entlaufen. Im andern Fall Spaltung mit Durchschneidung des Sphincter. Fast geheilt entlassen.

1 Fall von äusserer Fistel, 8 Cm. langer Gang neben dem Rectum. Gespalten nebst Sphincter. Noch fiebernd abgegangen.

1 Fall von Hämorrhoidalknoten mit Prolapsus ani. — Knoten abgebrannt. Prolaps rückgängig.

XII. Obere Extremität nebst Schultergürtel.

1. Clavicula.

1 Fall von Luxatio claviculae acromialis nach hinten. — Im Heftpflasterverbande entlassen.

1 Fall von Fractur der Clavicula im äusseren Drittel mit Herausprengung eines Stücks geheilt.

3 Fälle einfacher Querfractur. Davon 1 geheilt. 1 starb an anderweitigen Verletzungen; 1 starb an käsiger Pneumonie.

2. Scapula.

1 Fall von Querfractur der Scapula unterhalb der Spina durch auffallende Last. — Zur poliklinischen Behandlung entlassen.

1 Fall von acuter Osteomyelitis der rechten Scapula. 19jähriger Mann. Sehr schwere Allgemeinerkrankung mit typhösen Erscheinungen. Eröffnung der Abscesse unter Lister, aseptischer Verlauf. — Mehrmals Schüttelfröste von multipelm Decubitus aus. — Erkrankung des rechten Schultergelenkes und des linken Hüftgelenkes, in Folge deren Ankylose eintritt.

Später mit verheilter Decubitusstelle und wenig sernirenden Fisteln nach Extraction der Sequester an der Scapula vorläufig in die Heimath entlassen.

3. Oberarm.

a) Traumen.

Luxation im Schultergelenk (6 Fälle):

1 frischer, 76jährige Frau. Eingerichtet, am Abend spontan luxirt und wieder reponirt. Geheilt.

1 Fall, 14 Tage alt. Eingerichtet. Mann, 66 Jahre alt.

1 Fall, 4 Wochen alt. Epileptisches Mädchen von 19 Jahren, die sich beide Schultern bereits mehrmals luxirt hat. — Reponirt. Dabei Crepitation gefühlt. (Pfannenbruch?)

1 Fall, 3 Wochen alt. 33jähr. Frau. — Wurde erst nach 8 Tagen erkannt und ausserhalb zahlreiche Repositionsversuche gemacht. — Einrichtung unmöglich. —

1 Fall, 4 Monate alt, 38jähriger Mann. Reposition nicht gelungen.

1 Fall, Lux. subcoracoidea, 8 Wochen alt. Arm 2½ Cm. verkürzt. 18jähriger Mensch. Nach Repositionsversuchen in mehreren Sitzungen und längeren Intervallen durch Heftpflasterfixation bis auf ½ Cm. Verkürzung redressirt. — Arm wenig mobil.

Subcutane Fracturen, 8 Fälle, geheilt.

Der Bruchstelle nach ordnen sie sich, wie folgt:

Im anatomischen Hals, 1 Fall. — Mobiles Gelenk.

Im chirurgischen Hals, 1 Fall.

Oberhalb der Mitte (einmal mit Anspiessung der Haut, die bald zurückging) 2 Fälle.

Unterhalb der Mitte durch fehlgeschlagene Tiefquart auf dem Fechtboden 1 Fall.

Ueber dem Ellenbogengelenk (einmal Splitterbruch) 2 Fälle.

Bruch des Epicondylus intern. 1 Fall.

Complicirte Fracturen (5 Fälle):

1 Fractur zwischen Dia- und unterer Epiphysenhaut von der Diaphyse durchbohrt. — 2jähriger Knabe.

In guter Stellung mit vollkommen freier Beweglichkeit des Gelenkes geheilt.

1 Fractur — 36 Stunden alt — der Humerus dicht über dem Ellbogengelenk mit Splitterbruch ins Gelenk. Stark gequetscht durch Treibriemen. Gelenk eröffnet. Zwei lose Splitter entfernt. Lister. Knabe von 14 Jahren.

Verlauf aseptisch. Nach Abstossung der Nekrose rasche Heilung durch Granulation. — Endresultat unbekannt.

3 Fälle von Zerschmetterung des Arms. Von diesen starb einer an Delirium (s. dort) nach Ablatio in der Mitte. — Der zweite, Ablatio dicht unterhalb des Gelenkes, heilt primär. — Der dritte, in der Schulter exarticulirt heilt gleichfalls primär bis auf die ins Gelenk führende Drainfistel.

b) Entzündliche Affectionen.

1 Fall von Nekrose des oberen Diaphysenendes nach einer $^1/_2$ Jahr vorher abgelaufenen acuten Osteomyelitis. — Sequester extrahirt.

2 Fälle von acutem Abscess in der Achsel. Aetiologie unklar. Eröffnet. Geheilt.

1 Fall von Phlegmone des Oberarms, auf den Unterarm übergehend. Ausgangspunkt eine acute Entzündung des Olecranonschleimbeutels. — Weitgehende Abscedirung, theilweise Hautgangrän. — Geheilt.

c) Verschiedenes.

1 Fall mit breiten Verbrennungsnarben an Hand und Vorderarm. Plastik. — Gut geheilt. — Endresultat quoad functionem unbefriedigend.

1 Fall von luetischen Geschwüren am Ober- und Unterarm (hereditär). — Gelöffelt und Jodkalium intern. — In Heilung entlassen.

1 Fall von Neuralgie des Axillarnerven. Schulterschmerzen, in den Arm ausstrahlend, besonders Nachts. Druckschmerz in der Achsel. — Der Arm schwitzt und ermüdet leicht. Nicht atrophisch. Haut an der Hand gerunzelt. — Muskelreaction normal. — Ungeheilt entlassen.

4. Ellbogengelenk.

1 Fall von subcutaner Luxation des Humerus nach vorn, vor 3 Wochen acquirirt. Reposition misslingt. — Resectio cubiti (s. die Resectionsliste).

1 Fall von complicirter Luxation des Humerus nach vorn. Wunde in der Beuge. Hautemphysem. Reponirt, Lister. — Aseptischer Verlauf. — Endresultat unbekannt.

1 Fall von Olecranonfractur mit Quetschung der Weichtheile Eröffnung des Gelenkes durch Abstossung des Schorfes. Lister'scher Verlauf. — Patient macht 3 schwere Erysipele durch, continuirliche Durchfälle. Tod. — Wunde geheilt. — Obduction gibt keinerlei Anhalt für den Tod des Patienten.

1 Fall von Eröffnung des Ellbogengelenks durch das Messer einer Maschine. — Verletzung 48 Stunden alt. Gereinigt, gebessert. — Zur poliklinischen Behandlung entlassen, hat Patient den Verband entfernt. Kommt am folgenden Tage mit Eiterung. Aufgenommen. Es gelingt, die mässig septische Wunde wieder aseptisch zu machen, doch kommt es zu mehrfachen Eitersenkungen. Nach 4 Monaten mit rechtwinklig gebeugter Extremität mit einer Fistel in Gypsverband entlassen. Später ganz geheilt. Mobilisirungsversuche verweigert.

1 Fall von Eröffnung des Ellbogengelenks, 4 Wochen alt, durch Stoss. Ausfluss von Synovia mit wenig Eiter. — Offene Behandlung. — Geheilt. Streckung fast vollkommen. Beugung bis zum rechten Winkel.

1 Fall von Ankylosis cubiti spuria nach Gelenkrheumatismus. In Narkose vollständig mobilisirt, bald entlassen.

Bei erneuter Aufnahme wieder ganz steif, es kann diesmal auch in Narkose kaum ganz freie Mobilität erzwungen werden. Mit leidlicher Beweglichkeit entlassen.

1 Fall von ausgedehntem Bluterguss ins Ellbogengelenk nach bereits reponirter Luxation. — Geheilt.

5. Vorderarm.

a) Traumen.

2 Fälle von Stichverletzung. Geheilt. In einem Fall handelte es sich um Durchtrennung der Art. radial. dicht unterhalb des Ellbogens mit heftiger Blutung. Nach Blosslegung doppelt unterbunden.

1 Fall von Schnittverletzung an der vorderen Seite dicht über dem Handgelenk mit Durchtrennung der Flexorensehnen. Verletzung 14 Tage alt. Sehr starke Schwellung, durch Suspension beseitigt. Nekrose des Os lunatum, extrahirt. — Fast geheilt entlassen mit geringer Hand- und Fingerbeweglichkeit.

1 Fall von frischer Radiusfractur. Zur poliklinischen Behandlung entlassen.

1 Fall von 14 Tage alter Radiusfractur. In Narkose eingerichtet. Entlassen zu poliklinischer Behandlung.

1 Fall von 8 Wochen alter Radiusfractur, schief geheilt. Eingebrochen, gegypst. — Geheilt.

Die Infraction solcher schlecht geheilter Fracturen gelingt auch nach Monaten noch leicht, wenn man sie im Sinne der Dislocation zunächst dorsalwärts flectirt. Dabei wird der Callus zerbrochen und man kann nun durch nachfolgende Beugung und Extension die

Fragmentenden in die wünschenswerthe gegenseitige Stellung überführen.

1 Fall von Radiusfractur, 3 Tage alt, mit Gangrän der Hand und Infiltration der Weichtheile bis über den Ellbogen. Ablat. humeri im mittleren Drittel (Ruptur der A. radial., Epiphysenbruch und Längsbruch der Diaphyse). Aseptischer Verlauf, trotz Randnekrose des inneren, infiltrirten Lappens. Als der Stumpf fast verheilt war, fällt Patient auf denselben. Die Wunde klafft weit. — Nach Extraction einer schmalen Sägerandnekrose geheilt.

1 Fall von hoher Ulnafractur. Im Gypsverband entlassen.

1 Fall von Flexionscontractur der Hand nach Fractur der beiden Vorderarmknochen in der Mitte (vor 1/4 Jahr). Vom Arzt war ein Schienenverband angelegt, der Arm wurde blau, die Hand mit Blasen bedeckt und contract. Noch jetzt gefühllos. — Methodische Uebung mit Bewegung nach der Seite der Extension erfolglos. Der medicinischen Klinik überwiesen.

Die genannten Fracturen sind sämmtlich subcutan.

1 Fall von complicirter Comminutivfractur des Vorderarms (subcutane Fractur des Oberarms). Ablat. humeri oberhalb der Mitte. Aseptisch, pr. intentio. Nach 4 Wochen Abscess am Stumpf; statt der erwarteten Nekrose findet sich ein eingekeiltes Drainagerörchen. — Geheilt.

1 Fall von Pseudarthrose der Ulna nach Vorderarmfractur im Sommer 1875.

20. Januar 1876. — Elfenbeinstifte in die Bruchenden. Eingeheilt. Resultat schlecht. — Resection der Bruchenden und Naht mit Silberdraht. — Heilung durch Nekrose des unteren Fragments gestört.

3. Juli. Resection wiederholt. Gypsverbände. — Am 2. October 1876 noch recht wenig fest; nie fest geworden.

1 Fall von Sequestern des Radius und der Ulna nach complicirter Fractur des Vorderarms (vor 1/4 Jahr). — Nekrosen extrahirt.

b) Entzündliche Affectionen.

2 Fälle von Phlegmone antibrachii, der eine nach Stichverletzung, der andere ohne nachweisbare Verletzung. Ersterer ohne, letzterer nach Abscedirung geheilt.

1 Fall von Nekrosen in der Radiusdiaphyse nach acuter Osteomyelitis vor 9 Jahren). Fisteln seit 10 Monaten. Nekrosen extrahirt.

2 Fälle von Sequestern der Ulna nach acuter Osteomyelitis. Extrahirt. In dem einen Fall handelte sich's um eine Nekrose fast der ganzen Diaphyse. Periost grösstentheils zu Grunde gegangen. Nach langer Behandlung in Gypsverbänden noch total wacklig. Fistel verheilt. Mit Apparat gegen die Ulnarflexion entlassen.

c) Gangrän (1 Fall)

der Hand und des unteren Vorderarmendes durch Embolie der Art. brachial. bei einer seit 4 Jahren herzleidenden, 58jährigen Frau. — Arm vor 8 Tagen plötzlich in der Nacht gelähmt, nach 5 Tagen Gangrän.

Jetzt schwarz bis zur Mitte des Vorderarms, stinkt. Phlegmone bis

auf den Oberarm. — Abl. humeri in der Mitte. — Wunde nicht aseptisch. Nach Abstossung einer schmalen stinkenden Hautnekrose verschwindet der Geruch. Mit kräftig granulirender Wunde der Behandlung entzogen.

6. Hand.

a) Traumen.

1 Fall von 5 Monate alter Luxation des Zeigefingers. In Narkose fast ganz reponirt. Mit bedeutend gebesserter Beweglichkeit entlassen.

27 Fälle von schweren Verletzungen der Hand und der Finger, meistens frische Fälle. — Darunter 5 Schussverletzungen. — Meistens handelte es sich nur um Verlust kleinerer Theile der Hand, in einem Falle musste wegen totaler Zertrümmerung die Exarticulation im Handgelenk ausgeführt werden (heilend entlassen). — Von den übrigen 26 Fällen wurden 5 geheilt, 16 im granulirenden Stadium zur poliklinischen Behandlung entlassen, 1 der Behandlung entzogen, von 3 Fällen fehlen weitere Daten. — 1 pyämisch Eingebrachter (Dornstich in den Daumen) starb (s. im betreffenden Capitel).

2 Fälle leichterer ausgedehnter Verbrennung. 1 geheilt, 1 mit granulirender Wunde zur poliklinischen Behandlung entlassen.

1 Fall von rechtwinkliger Contractur der beiden Endphalangen des 3. Fingers nach Maschinenquetschung. Busch's Lappen. — Aseptischer Verlauf. Gangrän der Lappenspitze. Heilung in gestreckter Stellung.

b) Entzündliche Affectionen.

7 Fälle von eitriger Tendovaginitis. Davon 4, die frühzeitig in Behandlung kamen (1 Leicheninfection) unter Lister geheilt mit Erhaltung der Sehnen. — In 2 Fällen war die Sehne bereits nekrotisch, weitgehende Senkungen gespalten. Geheilt mit entsprechenden Mobilitätsstörungen. — Im letzten Falle handelte es sich um eine fünftägige, schwere Phlegmone mit weitgehender Eiterung. Trotz ausgiebiger Incision wird ein Theil der Sehne nekrotisch.

1 Fall von acuter Phlegmone mit Abscess unter den Extensorensehnen am Handrücken. Geheilt.

1 Fall von schwerer subcutaner Phlegmone der Hand und des Vorderarms. Multiple Incisionen, permanente Irrigation. Geheilt.

1 Fall von schwerer, acuter Phlegmone des Handrückens mit Schwellung des Handgelenks. Nach Eröffnung des Abscesses auf dem Dorsum mit beweglichem Handgelenk geheilt.

2 Fälle von umschriebener Phlegmone der Finger. Geheilt.

1 Fall von acuter Osteomyelitis des Os triquetrum und lunatum, Handgelenk stark geschwollen. Affection besteht 3 Wochen, seit 10 Tagen 2 Fisteln über dem Handgelenk. — Nekrosen extrahirt. Handgelenk leidlich beweglich, rasch völlig geheilt.

c) Verschiedenes.

1 Fall von Schrumpfung der Palmarfascie. In der Familie erblich. — 28jähriger Mann, Affection besteht seit dem 19. Jahre. — Der Mittelfinger der linken Hand rechtwinklig gebeugt. Knotige Verdickungen

an seiner Beugeseite, ebenso in der Vola. — Busch's Lappen. Aseptischer Verlauf. Mit geradem Finger und verklebtem Lappen auf Wunsch entlassen, später mit völlig brauchbarem Finger geheilt.

1 Fall von Reiskörpern im volaren Schleimbeutel. Seit Jahren geschwollen. — Reiskörper durch Incision entfernt. Aseptischer Verlauf. — Wuchernde Granulation durch Auslöffeln entfernt. Endresultat unbekannt.

1 zweiter Fall von Reiskörpern an derselben Stelle wurde gleichfalls mit Incision, Entfernung der Fibrinkörper und Auslöffelung des granulirenden Sackes behandelt. — Aseptischer Verlauf. — Kräftig granulirend entlassen, später geheilt.

1 Fall von Ankylosis spuria des Handgelenkes nach acutem Gelenkrheumatismus. Mobilisirt, gebessert. Entzieht sich den schmerzhaften Uebungen.

1 Fall von entzündlichem Oedem der Hand nach Insectenstich. Geheilt.

XIII. Untere Extremität.

1. Oberschenkel und Hüfte.

a) Weichtheilverletzungen.

5 Fälle von Blutergüssen nach Contusionen (Hufschlag, Erdsturz) in der Leistenbeuge und am Trochanter. In einem Fall Bluterguss ins Hüftgelenk und den Iliacalschleimbeutel. In 4 Fällen wurden die Ergüsse resorbirt. Im fünften (colossaler Bluterguss an der Vorder- und Aussenseite des Schenkels durch Hufschlag) kam es nach Eröffnung und mehrtägigem aseptischem Verlauf zu Eiterung mit vorübergehender, leichter Putrescenz. Heilung.

1 Stichverletzung des Oberschenkels. Geheilt.

1 Schussverletzung (durch die Adductoren; Knochen intact). Geheilt.

1 Fall von Fremdkörper (Dorn) im Vastus lateralis (steckte darin seit 3 Monaten). Extrahirt. Geheilt.

b) Luxationen (3 Fälle).

1 Luxatio ischiadica, Knabe. Ueberfahren, während sein Bein in der Hüfte flectirt und stark nach Innen rotirt war. 3 Tage alt. — Durch Flexion und Rotation nach aussen mit gleichzeitigem Zug eingerichtet.

1 Luxatio iliaca, 38jähriger Mann. Schlag gegen den Oberschenkel — Einrenkung durch Zug, mässige Flexion und Aussenrotation versucht. Dabei rutscht der Kopf um die Pfanne nach vorn. — Schnappt dann bei Extension und Innenrotation in die Pfanne.

1 drei Jahre alte Luxation im Hüftgelenk. Kommt wegen Schmerz in der Hüfte. Als unheilbar entlassen.

c) Subcutane Fracturen (17 Fälle).

Sie ordnen sich nach der Bruchstelle wie folgt:

5 Fälle extracapsulärer Schenkelhalsfracturen. Zwei frische Fracturen wurden geheilt (Männer von 59 und 61 Jahren), die eine ohne, die andere mit 2 Cm. Verkürzung. — 1 frischer Fall, starb am 7. Tage (Potator, 41 Jahre alt) an starker Fettembolie der Lungen und Nieren und

Delirium tremens. — 2 veraltete, durch Pseudarthrose geheilte Fracturen: 1 Fall durch Arthritis deformans complicirt (58jähriger Mann); als unheilbar entlassen. Im 2. Fall war Gelenkrheumatismus hinzugetreten und hatte bleibende Steifheit der Hüfte und beider Kniee hinterlassen. Mobilität der Knie ziemlich wiederhergestellt, Hüfte bleibt steif.

1 Fall von Fractur im oberen Drittel. Geheilt mit 2½ Cm. Verkürzung.

1 Fractur oberhalb der Mitte. Geheilt, 2 Cm. Verkürzung.

5 Fracturen in der Mitte. Von diesen heilten 2 Fälle mit je 1½ Cm. Verkürzung, einer ohne Verkürzung, in einem Fall fehlt die Angabe. — 1 Fall betraf ein rhachitisches Bein (3 Monate altes Kind); heilt sehr langsam.

1 Fractur unterhalb der Mitte. Vor 7 Monaten gebrochen, ausserhalb mit 12 Cm. Verkürzung und starker Dislocation geheilt. — Jetzt von Neuem fracturirt, mit 4 Cm. Verkürzung geheilt.

2 Fracturen dicht oberhalb des Knies. Geheilt, eine ohne Dislocation. Ueber die zweite fehlen die Angabe.

1 (wahrscheinliche) Gelenkfractur (zwischen den Femurcondylen) bei gleichzeitiger Ruptur des Lig. externum. — Geheilt.

1 Doppelfractur (in der Mitte und handbreit unter dem Trochanter). 2½ Cm. Verkürzung. Unter reichlicher Callusbildung bei gut stehenden Fracturenden auf Wunsch entlassen.

Die Behandlung bestand in allen Fällen der hohen oder mittleren Fracturen in Extension bis zur Heilung. Ausgenommen sind nur die Schenkelbrüche kleiner Kinder, sowie Fracturen in der Nähe des Kniegelenkes.

d) Complicirte Fracturen (3 Fälle).

1 Splitterbruch in der Mitte des Femur. Durchstich an der Vorderseite. Aseptischer Verlauf mit mässiger Eiterung. Nach Extraction mehrerer nekrotischer Splitter geheilt.

1 Fractur des Oberschenkels in der Mitte. Periost der Tibia weit abgelöst. — Putrid, 36 Stunden alt. — Ablat. femoris im oberen Drittel. — Verlauf nicht ganz aseptisch. Heilung per sec. intent. — Später noch 1 Stück des prominirenden Femur resecirt.

1 Fall von complicirter Fractur des rechten Ober- und Unterschenkels. — Ablat. femor. dextri handbreit unter der Hüfte. Starb nach 12 Stunden an Fettembolie der Lungen und Nieren. Allgemeine Anämie.

e) Entzündliche Affectionen der Weichtheile.

2 Fälle von Entzündung der Leistendrüsen. Der eine Fall abscedirt, Ausheilung nach Incision. Der zweite, wo die Schwellung ins Becken hineinreicht, geht durch Ruhe und Antiphlogose zurück.

1 Fall von Phlegmone in der Leistengegend. Starb an Sepsis vom Decubitus am Kreuzbein aus. Tabetica.

1 Fall von grossen intermusculären Abscess an der Vorderseite des Schenkels, möglicherweise mit dem Trochanterschleimbeutel zusammenhängend. Gespalten. Heilt (definitiv?).

2 Fälle von Abscessen, vom Trochanterschleimbeutel ausgehend. — 1 geheilt, 1 nach Spaltung entlassen.

f) Entzündliche Affectionen des Hüftgelenks und des Femur.

1 Fall von acuter, eitriger Coxitis s. Pyämie Nr. 3.

2 Fälle von acuter Osteomyelitis, in einem Fall unter Mitbetheiligung des Kniegelenks (voll Eiter). Eröffnung der Abscesse. Aseptischer Verlauf. Später Nekrotomien in verschiedenen Sitzungen. In dem einen Fall kommt es bei der ersten Sequestrotomie zu Fractur des Femur, die später heilt. — Das vereiterte Knie bleibt beweglich.

4 Fälle von Fisteln am Oberschenkel nach acuter Osteomyelitis. Sequestrotomie.

2 Fälle von Fisteln nach acuter Osteomyelitis, wo trotz häufigen Suchens keine Nekrosen gefunden werden. In einem Fall bestand bei der Entlassung starke Albuminurie.

2 Fälle von centraler Osteomyelitis. Längere Zeit vorher Attaquen von phlegmonöser Schwellung (in einem Fall schon seit 15 Jahren, auch einmal Perforation, ohne dass Sequester gefunden wurden) mit heftigen Schmerzen. — In beiden Fällen wurde durch Anmeisselung des Femur eine centrale Höhle, Eiter und einen kleinen Sequester enthaltend, gefunden. — Heilend entlassen.

g) Lues.

2 Fälle von luetischen Geschwüren. Mit Jodkalium entlassen.

h) Verschiedenes.

1 Fall von Verbrennung fast der ganzen Beugeseite des Beins; zweiter Grad, an einigen circumscripten Stellen tiefere Nekrosen des Gewebes. — Lister, später Salbenverbände. — Die Neigung zur Flexionscontractur durch Dorsalschienen bekämpft. — Mit fast verheilter Wunde und geradem Bein entlassen.

1 Fall von veralteter Ischias. Durch Elektricität und Hydrotherapie wesentlich gebessert.

1 Fall von essentieller Lähmung der Unterextremitäten. Hochgradige Genua recurvata und Spitzfüsse. Der Behandlung entzogen. Kind von 2½ Jahren.

1 Fall von Neuralgie der Hüfte. (Leichte Flexion und Abduction, alle Bewegungen frei. Druckschmerz am Austritt des Ischiadicus. Ausstrahlende Schmerzen.) Durch 4 wöchentliche Extension geheilt. Knabe von 16 Jahren.

Ein weiterer dem vorigen ganz ähnlicher Fall ebenfalls mit Extension behandelt, erfuhr geringe Besserung.

Erwähnenswerth ist folgender Fall:

H. B. 20 Jahre alt, rec. 6. Mai 1876, erkrankte vor einem Jahre 4 Wochen vor ihrer Entbindung an Schmerzen in allen Gliedern, die nach 3 Tagen überall zurückgingen abgesehen von der rechten unteren Extremität. Das Bein schwoll in toto sehr stark an, rothe Streifen fanden sich im Gebiete der Vena saphena magna. 6 Wochen blieb das ganze Bein geschwollen, die Entbindung erfolgte inzwischen ohne Kunsthülfe. Während dann die Extremität abschwoll, blieben Knie- und Fussgelenk verdickt, endlich wich nach Monaten auch diese Schwellung, doch das Bein war

kraftlos. Zur Zeit ist die Extremität viel dünner als die gesunde, das Kniegelenk schlottrig nach allen Richtungen sinkt in Rückenlage gut 1 Cm. nach hinten. Beim Versuche, in liegender Stellung das Bein zu erheben, sinkt der Unterschenkel schlaff zurück, erst bei fester Einwicklung des Gelenkes gelingt es, das Bein in extendirter Stellung zu erheben; dabei keine Spur vom Erguss im Gelenke; einfache Erschlaffung des gesammten Bandapparates. Mit Kniestütze ziemlich gut gehend entlassen ist sie nicht wieder aufzufinden.

2. Knie.

a) Traumen.

1 Fall seit 4 Wochen Nadel im Präpatellarschleimbeutel, geheilt.

3 Fälle von Haemarthros genu durch Compression geheilt.

1 Fall von Ruptur des Lig. int. durch Stoss auf die Aussenseite, geheilt.

2 Querfracturen der Patella. Der eine kam mit grossem Blutverluste frisch ins Hospital, anfangs Compression dann Gypsverbände, geheilt gut gehend mit 2 Cm. Diastase. Der andere war 4 Wochen alt, hatte starken Hydrops nach dessen Beseitigung die Fragmente gut liegen. Im Magnesitverbande entlassen.

4 Fälle von perforirender Gelenkverletzung:

1 Fall von Dornstich, oberhalb der Patella. Sofort entfernt. Doch blieb hartnäckiger Hydrops. Bei einer Incision auf die Einstichsstelle fand man nur einen granulirenden Gang. Mit freiem Gelenk entlassen, kommt er nach acht Tagen mit einem Hydrops wieder. — Bei Bettlage rückgängig. — Entlassen.

2 Fälle von Beilhieb; ein frischer mit breiter Gelenkeröffnung; gereinigt, Naht, Lister. Prima intentio. Knie beweglich. — Einer 5 Tage alt, wo 4 Tage lang Synovia ausfloss. Bei der Aufnahme tief verklebt, geringer Erguss. Geheilt.

1 Fall von Messerstich mit Ausfluss von Synovia. Patient will nicht bleiben, wird mit Lister entlassen, und entfernt zu Hause den Verband, nachdem er 4 Tage gelegen, und keinerlei entzündliche Erscheinungen eingetreten waren. — 2 Tage darauf mit Gelenkeiterung aufgenommen. Nach multipeln Senkungen nach Ober- und Unterschenkel, die zahlreiche Incisionen erforderlich machten, mit steifem Gelenk geheilt.

b) Entzündliche Affectionen.

5 Fälle von acuter Bursitis praepatellaris. 3 durch Antiphlogose, 2 nach Spaltung geheilt. (Bei einem trat Delirium potat. ein.)

3 Fälle von acutem Abscess in der Kniekehle (einer nach Fussverletzung). In Heilung entlassen.

2 Fälle von acutem Abscess des Semimembranosus-Schleimbeutels. 1 Fall heilt nach Incisionen langsam aus. Der andere entzieht sich der Behandlung.

3 Fälle von acutem Hydrops (darunter einer mit Betheiligung des oberen Sprunggelenkes; Ursache unbekannt). Durch Antiphlogose und Compression geheilt.

11 Fälle von chronischem Hydrops (ein doppelseitiger). Geheilt wurden fünf durch Compression, einer durch Injection von 5 Proc. Carbolsäure. Aetiologie (Trauma) nur in einem Fall zu finden. — Einmal be-

stand communicirender Hydrops des Semimembranosus-Schleimbeutels. — Gebessert 2 (in einem Fall Arthritis deformans). — 1 Fall entzog sich der Behandlung.

Der 10. Fall entstand nach Sturz aufs Knie vor $1^1/_2$ Jahren im Anschluss an einen primären Bluterguss ins Gelenk. — Bei der Aufnahme werden zahlreiche, frei bewegliche Fremdkörper im Gelenk gefunden.

Incision, Entfernung der Körper (knorpeliger Körper). Leichte Phlegmone und consecutive geringe katarrhalische Gelenkeiterung unter Fieberbewegung. — Mit sehr mobilem Knie geheilt entlassen.

Im 11. Fall war der Hydrops (seit 4 Wochen langsam entstanden) gleichfalls durch Fremdkörper bedingt. — Incision, Entfernung von vier grossen (der grösste 4 Cm. lang) und vielen kleinen Fibrinkörpern. — Prima intentio. — Gelenk bleibt noch ein Jahr lang danach geschwollen, ohne dass Erguss besteht (vgl. Bd. X d. Zeitschrift S. 49).

1 Fall von rechtwinkliger Contractur des Knies nach Gelenkvereiterung in Folge eines Stiches vor $^3/_4$ Jahren (15jähriger Knabe). Patella fest. — Bei der Streckung in Narkose Fractur unterhalb des Knies. Im Gypsverband entlassen.

1 Fall von Ankylosis puerperalis, rechtwinklig, 1 Jahr bestehend. Patella fest. — Brisement forcé, Streckung bis zu 120°. In einer zweiten Sitzung durch Absprengen der Patella noch mehr gewonnen. Auftretende Gelenkeiterung mit Senkung nach dem Oberschenkel verhindert die Application von Verbänden. Der Behandlung entzogen.

2 Fälle von Ankylosis genu spuria nach lange dauernder Behandlung mit festen Verbänden. In Narkose forcirte Bewegung. Der eine Fall mit rechtwinkliger Flexionsmöglichkeit entlassen; im andern Fall (55jährige Frau) wurde etwas weniger erreicht, doch soviel, dass Patientin leidlich gehen kann.

c) Genu valgum (3 Fälle).

2 Fälle von statischem Genu valgum (Mädchen von 15, Knabe von 16 Jahren). In beiden Fällen forcirte Geradestellung durch Gypsverbände, Gelenke wacklig, Patienten mit Schutzapparaten entlassen. Als grosser kräftiger Mann stellte sich der Knabe 5 Jahre später wieder vor: Gang schmerzlos mit geraden Beinen; leichte seitliche Wackelbewegungen in den Kniegelenken noch möglich; bei der starken Genu-valgumstellung ein sehr befriedigendes Resultat.

1 Fall von hochgradigem statischem Genu valgum, seit 4 Jahren bestehend (Bäckergeselle von 24 Jahren).

Keilförmige Osteotomie (6 Cm. unterhalb des Gelenkes), der Tibia; Fibula tiefer unten quer durchmeiselt. — Geheilt. Extremität gerade und vollkommen gebrauchsfähig, noch nach Jahren constatirt.

d) Genu varum rhachiticum (1 Fall).

Johanna Kl., 8jähriges Kind. Starkes genu varum der linken Seite, mit Schwingung des Oberschenkels nach aussen und Rotation der Tibia um ihre Längsaxe, so dass der Fuss in starker Adductionsstellung steht (Genu valgum des rechten Beins).

Im Mai 1876 Infraction des Oberschenkels, heilt rasch unter Gypsverbänden. Enderfolg durch die Verdrehung des Unterschenkels getrübt.

Im Mai 1876 Durchmeisselung der linken Tibia und Fibula in einer schräg von innen nach aussen aufsteigenden (Schrauben-) Linie. Fuss nach aussen rotirt. — Aseptischer Verlauf. — Während der Knochen rasch fest wird, will die Hautwunde sich schlecht schliessen; sieht blass und schlaff aus mit scharfen, unterminirten Rändern. Das Kind kommt mehr und mehr herunter und stirbt im August. — Obduction: Diffuse Tuberculose der Milz, Leber, des Netzes und der Knochen. Fractur der Tibia knöchern consolidirt.

e) Verschiedenes.

1 Fall von Gummaknoten des Kniegelenks. Durch Jodkali gebessert.

1 Fall von Hydrops praepatellaris (zweifelhafte Lues) durch Compression geheilt.

1 Fall von periarticulären Abscessen (Schleimbeutel?) des Kniegelenks. Daneben Ulcera in der Haut des Oberschenkels. Lues? — Mit Jodkalium entlassen.

3. Unterschenkel.

a) Weichtheilverletzungen.

6 Fälle. Darunter 1 Schuss, schräg von oben in die Wade, Kugel neben dem Tuber calcanei extrahirt. 1 Quetschung des Unterschenkels durch Eisenbahnwagenpuffer mit weitgehender Ablösung der Weichtheile, Muskel zum Theil zertrümmert. Geheilt, kann nur die grosse Zehe nicht flectiren.

Endlich 1 Fall von Ruptur der Achillessehne beim Tanzen. Geheilt entlassen.

b) Subcutane Fracturen (36 Fälle).

Bruch der Tibia und Fibula im oberen Drittel 3 Fälle; in der Mitte 2 Fälle; unterhalb der Mitte 2 Fälle; dicht über dem Fussgelenk 7 Fälle. Davon blieben im Hospital bis zur Heilung 9 Fälle, 5 wurden im Gypsverbande entlassen. — Im Ganzen 14 Fälle.

Bruch der Tibia allein: ins Kniegelenk 2 Fälle; Querbruch dicht unter dem Gelenk 1 Fall; im oberen Drittel 1 Fall; Querbruch in der Mitte 2 Fälle; Flötenschnabel in der Mitte 1 Fall, Bruch, Ort nicht angegeben. Davon blieben bis zur Heilung 2 Fälle, 5 wurden im Gypsverbande entlassen. 1 Fall, starb an Pneumonie (s. bei Tetanus). Im Ganzen: 8 Fälle.

Bruch der Fibula allein: dicht oberhalb des Gelenks 5 Fälle. Geheilt. Ein Fall mit gleichzeitiger Fractur des inneren Knöchels.

Bruch des Malleolus externus: 7 Fälle, einer mit gleichzeitigem Bruch des inneren Knöchels. — 3 bis zur Heilung im Spital verblieben, 4 im Verband entlassen.

Bruch des Malleolus internus: 2 Fälle, beide mit gleichzeitigem Bruch des äussern Knöchels. — 1 geheilt, 1 im Verbande entlassen.

Ueberdies kamen zur Behandlung:

2 Fälle von Spitzfuss nach Fibularfractur (durch Gypsverband, ausserhalb angelegt) und 1 Fall von Spitzklumpfuss nach Bruch des äusseren Knöchels (vor 23 Wochen) und nachfolgender langer Bettlage mit Druck der Decke auf den Fuss. Alle drei wurden in Narkose redressirt. Die ersten wurden wieder im Gelenk beweglich, der dritte rechtwinklig steif.

1 weiterer Fall von Spitzklumpfuss nach einer alten complicirten Gelenkfractur der Tibia. Es bestehen noch Fisteln (Nekrosen nicht zu constatiren). In Narkose corrigirt und gegypst. Endresultat unbekannt.

2 Fälle von verkannter Fibularfractur (4 Wochen und 6 Monate alt). Im festen Verbande entlassen.

1 Fall von Sequester nach subcutaner Tibiafractur. Extrahirt.

1 Fall von Pseudarthrose der Tibia bei einem 6jährigen Knaben nach Fractur von 4 Jahren. — Die verschiedensten Heilungsversuche (zweimalige Resection, einmal unter Lister, einmal mit offener Behandlung, Elfenbeinstifte etc.) bleiben erfolglos.

1 Fall mit Schmerz am innern Condylus und Oedem der ganzen Tibia nach Umknicken des Fusses in Pronation. In 14 Tagen durch Bettlage geheilt.

c) Complicirte Fracturen. 13 Fälle.

Geheilt: 2 Fälle von Fractur des Malleolus internus durch Axthieb mit Eröffnung des Gelenks. — Geheilt, 1 Fall prima intentione, der anderen nach geringer Phlegmone.

1 Fall von Comminutivfractur des Malleolus internus, mit breiter Hautquetschung. — Geheilt nach Abstossung der Haut und einiger kleiner Sequester.

1 Fall von complicirter Fractur der Tibia und Fibula. Aseptischer Verlauf. Nach 3 Wochen fester Verband. Mit 1½ Cm. Verkürzung geheilt.

Geheilt nach Amputation:

1 Fall von Zerquetschung des Unterschenkels mit weitgehender Hautablösung. Abl. femoris. Prima intentio.

1 Fall von Schrägbruch der Tibia mit breiter Hautperforation. 36 Stunden alt. Stark putrid mit Gasentwicklung. — Ablat. femoris. Handbreit oberhalb des Knies. — Wunde bleibt nicht ganz aseptisch, zum Theil primär verklebt, partielle Lappenrandnekrose. — Mehrtägiges Fieber. Geheilt.

1 Fall von Comminutivfractur (Quetschung) des Unterschenkels, handbreit über dem Gelenk. Hautablösung bis zum Knie. 10 Stunden alt. — Ablatio cruris handbreit unter dem Knie. — Gangrän grosser Theile der Lappen. Putrescenz. — Secunda intentio. Später Resection der prominirenden Knochenenden. — Geheilt.

1 Fall von Trümmerfractur der Tibia (Pufferquetschung) handbreit über dem Fussgelenk, Wadenmuskeln zerrissen. Subcutane Fractur unter dem Kniegelenk. — 8 Stunden alt. — Lister.

Am 3. Tage Putrescenz. Abl. femoris im unteren Drittel. — Nicht aseptisch. Offen behandelt. — Geheilt.

5 Todesfälle bei conservativer Behandlung: 2 an Sepsis (s. dort Nr. 2 und 5), 1 an Erysipel (s. dort Nr. 1) complicirt mit Fettembolie, 1 an Fettembolie und Delirium tremens (Nr. 1), 1 ausschliesslich an Fettembolie: Ch. K., 47 Jahre, aufgenommen 31. Januar 1876. Complicirte Fractur des rechten Unterschenkels, subcutane der linken 2.—6. Rippe ohne Lungenverletzung. 36 Stunden später bei ganz aseptischer Wunde plötzlich Bewusstlosigkeit, langsames schnarchendes Athmen bei 42 vollen kräftigen Pulsschlägen. Tod 1½ Stunden später unter Trachealrasseln. Section: enorme Fettembolie (vgl. d. Zeitschrift, Bd. VIII, S. 572).

Uebernommen wurde am 7. October 1875 noch 1 in Heilung begriffener Amputationsstumpf (unteres Dritttheil des Femur nach Zerquetschung des Fusses und Unterschenkels), geheilt. In Behandlung kam ferner: 1 Fall von complicirter Unterschenkelfractur, vor 15 Jahren gebrochen, seitdem offene Wunde ohne Consolidation der Fractur. Nach Entfernung der halbnekrotischen Knochenenden geheilt; Bein fest, bedeutende Verkürzung.

d) Entzündliche Affectionen.

4 Fälle von Phlegmone, 3 mal im Anschluss an kleine Hautverletzungen. 1 mal kam es zu breiter Hautnekrose. 3 Fälle geheilt, der vierte mit granulirender Wunde entlassen.

2 Fälle von Dermatitis menstrualis. Durch Antiphlogose geheilt.

2 Fälle von acuter Osteomyelitis der Tibia. 1. Fall mit typhösen Erscheinungen aufgenommen. 9jähriger Knabe. Knie prall gefüllt. Unter Lister Abscesse am Unterschenkel eröffnet. — Durchbruch des Gelenkabscesses in der Oberschenkelmusculatur. Knie drainirt, ebenso der Abscess am Oberschenkel. Stets aseptischer Wundverlauf. Knabe kommt bei der profusen Eiterung immer mehr und mehr herunter. Decubitus an allen vorspringenden Knochen. — Endlich verschwindet das Fieber, das Kind beginnt sich zu erholen. 2 Monate nach der Erkrankung Extraction eines 4 Cm. langen Sequesters aus der Tibia. — Eröffnung der Synchondrosis sacroiliaca durch Decubitus, Beckenabscess, der endlich ins Rectum perforirt. Körperlich wieder sehr kräftig mit Fistel am Unterschenkel entlassen.

Der 2. Fall verlief viel leichter; der ganze Process blieb auf den Unterschenkel beschränkt. — Sequester später extrahirt.

10 Fälle von Sequestrotomie nach bereits abgelaufener Osteomyelitis tibiae. Bieten nichts Besonderes. — In einem Fall handelte sich's um eine Continuitätstrennung oberhalb der unteren Epiphyse. Nach Extraction der Sequester in Gypsverbänden geheilt.

Ulcus cruris simplex (19 Fälle).

Von diesen wurden 7 geheilt, darunter ein circuläres; 7 in Heilung entlassen.

In einem Fall wurde die Schede'sche Venenumstechung mit gutem Erfolg (Heilung des Geschwürs) ausgeführt.

Die Amputation des Unterschenkels wurde dreimal ausgeführt und zwar

1. bei einem circulären Ulcus. Stumpf wird putrid. Geheilt s. intent.

2. bei einem fast den ganzen Unterschenkel bedeckenden Ulcus (seit 18 Jahren bestehend) mit Lymphorrhoe. — Daneben Ascites, Anasarka, Hydrothorax, Albuminerie. — Intercurrente Phlegmone, fieberloser Verlauf. Geheilt. Alle krankhaften Erscheinungen bis auf Spuren von Eiweiss verschwunden.

3. bei einem ebenfalls 18 Jahre bestehenden Geschwür. — Wegen beginnender Putrescenz des Stumpfes offen behandelt.

In einem Fall wurde die vorgeschlagene Abl. cruris verweigert.

Ulcus lueticum.

3 Fälle. 1 geheilt, 1 in Heilung entlassen.

e) Varicen.

1 Fall mit starken Phlebektasien am linken Unterschenkel. Schede's Umstechung. Leichte Phlegmone. Geheilt. — Bleibt auch nach starker Anstrengung später gut, nach 4 Jahren vorgestellt mit ungeschwollenem zur Arbeit tauglichen Beine.

f) Erfrierung und Verbrennung.

1 Fall von Frostgangrän beider Unterschenkel. Demarcationslinie handbreit unter dem Knie. Doppelte Amputation dort. Aseptischer Verlauf. Nach 3 Wochen heil.

3 Fälle von leichterer Verbrennung an Unterschenkel und Fuss. 1 Fall geheilt, die beiden andern heilend entlassen.

g) Verschiedenes.

1 Fall von Riesenwuchs des linken Unterschenkels, 3 Cm. länger als auf der andern Seite. Circumscripte, knotige Verdickungen der Cutis und im Unterhautzellgewebe. Mit erhöhter Sohle rechts entlassen.

1 Fall von Hypertrophie beider Waden bei schleppendem Gang, angeblich nach Fall in der Jugend. Muskelreaction normal.

1 Fall von Schwellung beider Unterschenkel mit Druckempfindlichkeit. Unerklärt.

4. Fussgelenk.

1 complicirte Verletzung des Fusses mit Eröffnung des oberen Sprunggelenkes (ohne Fractur der am Gelenk betheiligten Knochen) durch schweren, hoch herabstürzenden Stein. Verletzung 24 Stunden alt. — 27jähriger Mann, Extensorsehnen zerquetscht. Fersenkappe weit abgelöst, ebenso die Haut auf dem Fussrücken. Bereits phlegmonös. Bluterguss weit am Unterschenkel aufwärts.

Trotz Nekrose der Fersenkappe bis über die Malleolen bleibt der Verband 6 Tage aseptisch. Dann 3 Tage leichte Putrescenz, deren Beseitigung dann dauernd gelingt.

Nach mehrfach ohne Erfolg versuchten Transplantationen auf die granulirende Partie über dem Fersenhöcker wird dieser resecirt. Definitive Heilung.

Bemerkung. Die Exstirpation des Fersenhöckers wurde in der Folge aus ähnlicher Indication noch mehrere Male vollführt und verdient den entschiedenen Vorzug vor der plastischen Bedeckung des Defectes. Abgesehen von der wenig günstigen Prognose plastischer Operationen an den Extremitäten überhaupt, kommt hierbei noch besonders in Betracht, dass der Lappen auf eine ganz unverschiebliche Unterlage käme und somit gegen spätere Insulte wenig geschützt wäre. Die Exstirpation des Tuber ermöglicht das Vereinigen der Haut über dem Defect und hat auf den Gang der Patienten keinen irgendwie nachtheiligen Einfluss.

1 Fall von Distorsion des Fussgelenks durch seitliches Umknicken. — Fast geheilt entlassen.

1 Fall von Ankylosis spuria nach 6wöchentlichem Gypsverband (Malleolenbruch). In Narkose mobilisirt. — Sehr gebessert.

5. Fuss.

a) Traumen.

8 Fälle von zum Theil complicirten Verletzungen des Fusses. Von diesen wurden ohne verstümmelnde Operation entlassen und geheilt 3; in Heilung 4.

In einem Fall von totaler Zertrümmerung des Vorderfusses wurde die Amputation nach Pirogoff gemacht. — Partielle Hautlappengangrän, die die Heilung nach bereits vollzogener Consolidirung der Knochen verzögern.

b) Contracturstellungen.

α) Klumpfüsse (12 Fälle; 10 congenitale, 1 Fall nach acuter Fussgelenksentzündung, 1 Fall von Pes varus paralyticus).

Die Behandlung der congenitalen Fälle bestand (nachdem bei allen die präliminare Tenotomie der Achillessehne gemacht war) 9 mal in Gypsverbänden, 1 mal in Application von Gutteperchaschienen. 3 Fälle wurden geheilt, darunter 2 hochgradige, und mit Schienenschuh entlassen. Von den übrigen 7 Fällen sind einige noch in Behandlung, einige haben bei der langwierigen Behandlung die Geduld verloren und sind nicht wiedergekommen. — Die erwähnten Fälle waren 7 mal doppelseitige, 3 mal einseitige.

Einmal entstand nach der Tenotomie der Achillessehne ein kleiner Abscess ohne weitere Folgen.

Der oben erwähnte Fall von entzündlichem Klumpfuss wurde nach Correction in Narkose gegypst; weitere Daten fehlen. — Die paralytischen Klumpfüsse wurden durch Tenotomie der Achillessehne und Gypsverbände corrigirt.

β) Plattfüsse (18 Fälle; 1 congenitaler, 17 entzündliche).

Der Fall von congenitalem Plattfuss betraf ein 5 Wochen altes Kind. Die Patella fehlt beiderseits. Condylus intern. tibiae sehr verdickt. — Dorsale Schienen. Gebessert.

Von den 17 entzündlichen Plattfüssen, die zum Theil contract waren, wurden 8 nach einfacher Bettlage im Schienenschuh mit Einlage entlassen, 4 desgleichen nach längerer Ruhigstellung in Gypsverband. Von 5 Fällen ist nur notirt, dass sie im Gypsverband entlassen wurden.

γ) Spitzfuss (4 Fälle).

1 Fall nach Caries calcanei mit starker, entzündlicher Betheiligung der Umgegend. Tenotomie, Gypsverband. Geheilt, geht gut. — 2 Fälle von essentieller Lähmung, die in einem Fall doppelseitig war und die ganzen Unterextremitäten betraf. Der zweite Fall war linksseitig, die Parese bis auf Spitzfuss rückgängig. Tenotomie, Gypsverband. Geheilt. — Endlich 1 Spitzfuss durch Narben in der Kniekehle nach Verbrennung. Tenotomie, Nachbehandlung in Stromeyer's Apparat und Gypsverband. Endresultat gut.

b) 1 Fall von congenitalem Hohlfuss. Nach Durchschneidung der Plantarfascie geheilt. Geht im Schienenschuh.

c) Entzündliche Affectionen.

3 Fälle von umschriebener Phlegmone. Geheilt.

2 Fälle von Ulcus pedis, 1 nach Trauma, einer nach Typhus.

Anhangsweise erwähne ich hier einen Fall von neuroparalytischem Geschwür an Hacke. (Motorische und sensible Störungen der Ober- und Unterextremitäten mit musculärer Atrophie.) Nach Resection des Tuber calcanei geheilt.

1 Fall von traumatischer Ostitis des Calcaneus. — Sequestrotomie. In Heilung entlassen.

d) Erfrierungen und Verbrennungen.

7 Fälle von Frostgangrän, die sich in 5 Fällen auf die Zehen beschränkt. In mehreren Fällen wurde die Circulation in bereits todt scheinenden Partien durch verticale Suspension wieder hergestellt. — 2 Fälle machten höhere Amputationen erforderlich und zwar einmal eine Ablatio im Lisfranc'schen Gelenk (geheilt), im andern Fall doppelseitiger Pirogoff (fieberloser Verlauf mit geringer Eiterung, geheilt).

3 Fälle von leichter Verbrennung des Fussrückens. Geheilt.

e) Verschiedenes.

1 Fall von Ganglion des Fussrückens: mit einander communicirende kleine buchtige Hohlräume mit Endothel ausgekleidet in ein derbes Bindegewebe eingelassen, mittelst haarfeiner Oeffnung mit der Scheide des Extensor hall. long. communicirend, mit dem Periost ziemlich fest verwachsen. Exstirpirt. Lister. — Am 8. Tage beginnende Vereiterung sämmtlicher Sehnenscheiden ohne Putrescenz. — Nach multipeln Incisionen geheilt.

1 Fall von eingewachsenem Nagel. Exstirpation des Nagelrandes, geheilt.

1 Fall von Gangraena senilis, von der grossen Zehe aus seit ½ Jahr beginnend, geht allmählich auf Fussrücken und Planta über. Als unheilbar entlassen.

1 Fall von anhaltenden Schmerzen im linken Talo-navicular-Gelenk nach abgelaufenem multiarticulären Rheumatismus. Durch feste Verbände gebessert.

1 zweifelhafter Fall von Schmerz und Schwellung am Uebergang des Metatarsus IV. auf die Grundphalanx der Zehe nach Sturz. — Fester Verband. — Gebessert.

Todtenliste pro October 1875—1877.

Nr.	Tag der Aufnahme	Tag des Todes	Geschlecht	Alter	Verletzung resp. Operation	Todesursache
1 übernommen von Baum.	1/10. 75.	19/10. 75.	M.	26	Wirbelfractur mit Lähmung der unteren Extremitäten, complicirte Unterschenkelfractur. Amputat. crur.	Cystitis. Pyelitis. Peritonitis.
2	6/10. 75.	14/10. 75.	M.	56	Subcutane Kopfverletzung.	Hirnabscess.
3 übernommen von Baum.	23/7. 75. resec. 11/10. 75.	29/11. 75.	W.	12	Resectio coxae wegen fistulöser Coxitis.	Septicaemia chronica.
4	5/12. 75.	6/12. 75.	M.	44	Herniotomia int. wegen Hernia incarcerata.	Peritonitis (von der Darmschlinge aus).
5	11/12. 75.	19/12. 75.	M.	58	Resectio maxill. sup. wegen Sarkom.	Septische Pneumonie (Verschluckpneumonie).
6	12/12. 75.	26/12. 75.	M.	57	Tracheotomie wegen Laryngostenose (Nekrose der Arytaenoidknorpel.	Septische Pneumonie nach Gangrän der Schilddrüse (Verschluckpneumonie).
7	31/1. 76.	1/2. 76.	M.	47	Halswirbelluxat., Zertrümmerung des Rückenmarkes.	Paralyse der Respirationsmuskeln.
8	4/2. 76.	6/2. 76.	M.	47	Multiple Fracturen (darunter eine complicirte).	Fettembolie.
9	7/2. 76.	13/2. 76.	M.	48	Multipl. Fracturen u. Weichtheilsverletzungen.	Pneumonie. Tetanus.
10	19/2. 76.	18/3. 76.	M.	43	Complicirte Ober- und Unterschenkelfractur.	Septicämie.
11	13/3. 76.	29/8. 77.	M.	16	Caries der Lendenwirbelsäule mit Psoasabscess.	Pneumonie. Amyloide Degeneration d. Unterleibsdrüsen.
12	20/3. 76.	3/4. 76.	W.	56	Amput. mammae et exstirp. glandul. wegen Carcinom.	Septische Pneumonie.
13	21/3. 76.	30/3. 76.	M.	50	Exstirpation eines Epiglottiscarcinoms.	Septische Pneumonie (Verschluckpneumonie).
14	21/4. 76.	26/4. 76.	M.	57	Complicirte Unterschenkelfractur.	Erysipel. Fettembolie.
15	1/5. 76.	11/9. 77.	M.	20	Coxitis sinistr. mit Eiterung. Multipl. Knochentuberculose.	Allgemeine Tuberculose.
16	2/5. 76.	5/5. 76.	M.	44	Subcutane Ober- und Unterschenkelfractur.	Delirium tremens. Fettembolie.
17	4/5. 76.	10/5. 76.	M.	65	Exstirpation eines grossen Lippencarcinoms.	Septische Pneumonie (Verschluckpneumonie).
18	14/5. 76.	17/5. 76.	M.	56	Weichtheilswunde am Kopfe.	Delirium tremens.
19	21/5. 76.	13/10. 76.	W.	30	Subcutane Oberarmfractur, die secundär complicirt wird.	Unklar. Macht 3 schwere Erysipele durch u. stirbt 8 Woch. später bei geheilter Wunde. Perniciöse Anämie?
20	24/5. 76.	26/6. 76.	W.	42	Caries d. Wirbelsäule mit doppelseit. gross. Senkungsabsc.	Urämie. Amyloiddegeneration der Unterleibsdrüsen.
21	30/5. 76.	6/6. 77.	M.	29	Multipl. Schädelfracturen durch Hammerschläge.	Pneumonie.

Nr.	Tag der Aufnahme	Tag des Todes	Geschlecht	Alter	Verletzung resp. Operation	Todesursache
22	13/6. 76.	19/6. 76.	M.	39	Complicirte Schädel- und Rippenfracturen.	Doppelseitige Pleuritis. Convexitätsmeningitis.
23	13/6. 76.	20/8. 76.	M.	12	Resectio coxae wegen Fungus.	Allgemeine Tuberculose.
24	13/6. 76.	16/6. 76.	W.	67	Herniotomie bei eingeklemmter Hernia inguinalis.	Peritonitis vom reponirten Darme aus.
25	17/6. 76.	30/6. 76.	W.	42	Resectio genu wegen Fungus, später Amput. femoris. Decubitus permag.	Septicämie.
26	2/7. 76.	11/7. 76.	M.	41	Fractura baseos cranii.	Hämorrhagische Infarcte u. Hypostasen in den Lungen.
27	2/8. 76.	9/8. 76.	M.	64	Exstirpatio carcinom. linguae.	Septische Pneumonie (Verschluckpneumonie).
28	19/8. 76.	20/8. 76.	M.	19	Compl. Fractur des Ober- u. Unterschenkels rechts. Amp. femor. Subcut. Oberschenkelfract. links.	Fettembolie. Blutverlust.
29	19/8. 76.	25/8. 76.	M.	22	Schädelnekrose nach einem vor 4 Wochen erhalten. Schlägerhieb.	Gehirnabscess.
30	30/8. 76.	2/9. 76.	M.	41	Subcutane Schenkelhalsfractur.	Delirium tremens. Fettembolie.
31	12/9. 76.	13/9. 76.	M.	48	Ruptura lienis et ren. sinist. durch Ueberfahrenwerden.	Bluterguss in den Bauch.
32	16/9. 76.	2/11. 76.	M.	18	Infection mit Trippergift.	Vereiterung multipler Gelenke, Pneumonie.
33	19/9. 76.	21/9. 76.	M.	½	Punction eines Hydrocephal. intern. cong.	Mangelnde Gehirnausbildung.
34	31/10. 76.	20/11. 76.	M.	64	Exstirpation eines Tonsillenkrebses.	Septische Pneumonie (Verschluckpneumonie).
35	20/11. 76.	8/12. 76.	W.	62	Exstirpation eines Drüsencarcinoms am Halse.	Thrombose d. peripher. Theils der Vena jugul. Embolie der Lunge. Gehirnerkrankung.
36	4/12. 76.	5/12. 76.	M.	39	Ruptur des Dünndarms nach Pferdeschlag.	Peritonitis.
37	13/12. 76.	17/12. 76.	M.	8	Diphtheritis fauc. et larg. Tracheotomie.	Pneumonie.
38	4/1. 77.	14/1. 77.	M.	66	Prostatahypertrophie. Blasenkatarrh. Fausse route in der Pars prostatica urethrae.	Diphtheritis der Blase. Peritonitis.
39	16/1. 77.	20/1. 77.	M.	65	Boutonnière wegen grossen Blasensteins.	Diphtherie der Blase, totale Destruction beider Nieren.
40	16/1. 77.	26/2. 77.	W.	3	Resectio coxae wegen Coxitis.	Allgemeine Tuberculose. Caries der Brustwirbelsäule.
41	18/1. 77.	8/2. 77.	M.	44	Coxitis mit Fisteln.	Erysipel.
42	29/1. 77.	14/2. 77.	W.	19	Fungus genu mit Reiskörper. Arthrotomie.	Tuberculose des Urogenitalapparates.
43	7/2. 77.	20/2. 77.	W.	50	Carcinoma mammae et gland. axillar. Exstirp.	Erysipel.
44	11/2. 77.	3/3. 77.	W.	27	Excision einer luetischen ringförmigen Rectalstrictur.	Erysipel, retroperitoneale Phlegmone, Peritonitis.

Nr.	Tag der Aufnahme	Tag des Todes	Geschlecht	Alter	Verletzung resp. Operation	Todesursache
45	16/2. 77.	13/3. 77.	M.	15	Complicirte Unterkieferfractur, Schädelbasisfractur.	Pyämie.
46	25/2. 77.	24/3. 77.	M.	3½	Resectio genu wegen Fungus mit Absc. permagn.	Lobuläre Pneumonie nach schwerem Erysipel.
47	31/3. 77.	18/4. 78.	M.	42	Sehnenscheidenentzündung von Hand- und Unterarm, eitrige Handgelenksentzündung.	Pyämie.
48	9/4. 77.	12/5. 77.	M.	61	Complic. Unterschenkelfractur, secund. Amp. crur. Blasenkatarrh.	Septicämie, Peritonitis. Blasendiphtheritis.
49	10/4. 77.	13/4. 77.	M.	29	Complicirte Oberarmfractur. Amput. humeri.	Delirium tremens.
50	10/4. 77.	16/4. 77.	M.	27	Pleuritis perforirt in die Lungen.	Pyopneumothorax. Tuberculos. pulmonum.
51	17/4. 77.	10/5. 77.	W.	20	Makroglossie.	Erysipelatöse Entzündung der Zunge.
52	2/5. 77.	27/6. 77.	W.	62	Fungus pedis. Amputat. nach Syme.	Septicämie.
53	16/5. 77.	16/5. 77.	M.	5	Diphtheritis laryngis. Tracheotomie.	Diphtheritis.
54	5/5. 77.	20/8. 77.	W.	10	Osteotomia tibiae et fibulae wegen rhachitischer Verkrümmung.	Allgemeine Tuberculose.
55	26/5. 77.	1/6. 77.	W.	66	Oesophagotomie wegen Fremdkörper im Oesophagus.	Septische Phlegmone.
56	28/5. 77.	8/6. 77.	W.	66	Amputat. mammae et exstirp. gland. axill. wegen Carcinom.	Septicämie.
57	8/6. 77.	12/6. 77.	M.	2	Diphtheritis laryngis Tracheotomie.	Diphtheritis.
58	13/6. 77.	14/6. 77.	W.	52	Vereiterung, acute, eines angeb. spontan luxirten Hüftgelenks.	Pyämie.
59	19/7. 77.	7/8. 77.	M.	43	Amput. cruris wegen Fungus pedis nach Rückenmarksverletzung mit Parese der unteren Körperhälfte, Decubitus.	Pyämie vom Decubitus aus.
60	2/8. 77.	4/8. 77.	M.	19	Lochfractur des Stirnbeins, Verletzung der Dura.	Eitrige Meningitis. Septicämie.
61	30/7. 77.	4/8. 77.	M.	48	Fractur, multipl. Rippen u. des Sternum. Pneumothorax.	Delirium tremens.
62	4/8. 77.	9/8. 77.	W.	56	Amputat. mammae et exstirp. gland. axill. carcinom.	Thrombose der Vena axillar. Embolie der Art. pulm.
63	4/8. 77.	21/8. 77.	W.	31	Tabes. Decubitus permagn.	Septicämie.
64	22/8. 77.	24/8. 77.	W.	18 Std.	Operation einer Atresia recti.	Erysipel.
65	12/9. 77.	14/9. 77.	M.	36	Complic. doppelseitige Oberkiefer- und Jochbeinfractur, Rippen- und Schlüsselbeinbruch.	Lungenödem.

(Fortsetzung folgt.)

III.

Aus der Erlanger chirurgischen Klinik.

Beitrag zur Statistik des Carcinoma labii inferioris.

Von

Dr. Carl Koch,
1. Assistenzarzt der Klinik.

Einer Aufforderung des Herrn Prof. Heineke folgend, habe ich die Carcinome der Unterlippe zusammengestellt, welche in den Jahren 1860 bis 1880 incl. in der chirurgischen Klinik zu Erlangen zur Behandlung kamen. Ich habe hierzu theils die vorhandenen Krankengeschichten, theils die in den Journalen vorgefundenen Notizen zu verwerthen gesucht. Aus früheren Jahren habe ich noch über vier Fälle von Unterlippenkrebs Erkundigungen einzuziehen versucht, welche von Thiersch hier operirt in der von ihm zusammengestellten Tabelle der Unterlippencarcinome[1]) sich erwähnt finden und als die einzigen damals ohne Recidiv noch am Leben befindlichen bezeichnet sind. Es schien mir eben von Interesse, Näheres über das schliessliche Schicksal derselben in Erfahrung zu bringen. Leider ist mir dies nur bei zwei Patienten (Nr. 45 und 46 in der Tabelle der Unterlippenkrebse) gelungen. Der Erfolg der Operation war in diesen beiden Fällen ein vorzüglicher, indem der eine Patient (Erhard Winkelmann), operirt am 23. November 1859, im Jahre 1876 ohne Recidiv gestorben ist, der zweite aber (Lorenz Däuber), operirt am 7. December 1859, jetzt noch ohne Recidiv und gesund sich am Leben befindet.

Die Nachrichten über das fernere Schicksal der hier behandelten Patienten habe ich dadurch erlangt, dass ich an alle betreffenden Gemeinden bestimmt formulirte Fragebogen aussandte.

---

1) Thiersch, Der Epithelialkrebs, namentlich der Haut. Leipzig 1865.

Die exstirpirten Carcinome wurden seit dem Jahre 1867 regelmässig im hiesigen pathologisch-anatomischen Institute mikroskopisch untersucht. Es hat sich dabei unserer Erinnerung nach nie eine Differenz mit der klinischen Diagnose herausgestellt. Aus den früheren Jahren stammen die anatomischen Notizen wohl von Thiersch her.

Von der Mehrzahl der Fälle liegen mir Aufzeichnungen des mikroskopischen Befundes vor; von einem Theile derselben sind sie jedoch nicht mehr aufzufinden. Gleichwohl trage ich kein Bedenken, diejenigen Fälle, von denen die anatomischen Diagnosen nich tnotirt sind, hier mit zu verwerthen. Denn einerseits macht die Diagnose des Unterlippencarcinoms fast niemals Schwierigkeiten, andererseits wurde dieselbe, da wo sie irgendwie klinisch zweifelhaft erschien (es kann hier nur die Verwechslung mit einem Ulcus syphiliticum in Frage kommen), theils durch eine vorher eingeleitete Therapie (Schmierkur etc.), theils durch die Probeexcision mit darauffolgender mikroskopischer Untersuchung sicher gestellt.

Das gesammte Material, das mir zu Gebote steht, beläuft sich auf 145 Fälle.

Es kommen davon 132 auf das männliche, 13 auf das weibliche Geschlecht. Demnach treffen auf letzteres 8,965 Proc., eine Zahl, welche die von Andern gefundene weit übersteigt. Thiersch hatte unter 48 mit Epithelialkrebs der Unterlippe behafteten Individuen 2 Frauen, also 4,166 Proc. Frauen; v. Bruns unter 55 Patienten 4 weibliche, also 7,273 Proc., v. Winiwarter unter 62 nur 1 Frau, also 1,613 Proc. Stellen wir alle diese Zahlen zusammen, so kommen auf 310 Fälle von Unterlippencarcinom 20 bei Weibern, d. i. 6,452 Proc.

Das Alter, in welchem die Patienten zur Zeit des Beginnes des Leidens standen, ergibt sich aus folgender Tabelle[1]).

Es fällt darnach das Maximum der Fälle in das Alter von 60 bis 70 Jahren. Doch ist das Alter von 50—60 Jahren fast mit der

1) In einer Anzahl von Fällen fehlten genauere Angaben über die Zeit der Entstehung des Carcinoms; in diesen ist die Zeit, welche durchschnittlich von dem Beginn des Uebels bis zur Operation verflossen war, von dem Lebensalter zur Zeit der Operation abgezogen. Mehrere Patienten hatten lange Jahre hindurch ein Knötchen, Bläschen, einen Fleck bemerkt, der später begann zu wachsen. Hier ist die Zeit, zu der das Gebilde anfing grösser zu werden, als Anfangstermin des Carcinoms angenommen.

Jahre	Männer	Frauen	Summe
30—35	5	2	18
36—40	11	—	
41—45	13	3	21
46—50	5	—	
51—55	15	1	41
56—60	24	1	
61—65	25	1	46
66—70	18	2	
71—75	12	1	18
76—80	3	2	
81—85	1	—	1
Summe	132	13	145

gleichen Zahl vertreten. In der Tabelle von Thiersch ist das Maximum für das Alter von 50—60 Jahren angegeben, nach v. Winiwarter entstanden die Carcinome meist im 45.—55. Lebensjahre. v. Bruns beobachtete dagegen die meisten Fälle in einem Alter von 60—70 Jahren.

Was Thiersch hervorhebt, dass vorzugsweise die Landbevölkerung vom Unterlippencarcinom betroffen werde, können wir nach unsern Zusammenstellungen vollkommen bestätigen. Unter unseren 132 Männern sind 94 Bauern, Bauernknechte und Tagelöhner vom Lande. Unter den übrigen sind: 1 Bierbrauer, 3 Müller, 3 Zimmerleute, 3 Maurer, 3 Schmiede, 3 Weber, 1 Zeugmacher, 2 Büttner, 2 Metzger, 1 Kaminkehrer, 2 Ziegeleiarbeiter, 1 Fallmeister, 4 Handelsleute, 1 Gastwirth, 1 Trompeter, 1 Söldner, 1 Kirchner, 1 Bahnwärter. Aus besseren Kreisen ein Pfarrer, ein Bahnexpeditor.

Mit Ausnahme einer Kaufmannsfrau gehörten von den 13 Frauen alle der Landbevölkerung an.

Was die Aetiologie anlangt, so wurden 15 mal Verletzungen der Unterlippe als Ursache für das Entstehen des Carcinoms angegeben. 38 mal ist notirt, dass eine Verletzung nicht vorhergegangen sei. Auch in den übrigen Fällen, bei denen nichts bemerkt ist, muss man wohl gleichfalls die Entwicklung des Carcinoms ohne äussere Veranlassung annehmen.

Die Traumen und die darnach zunächst aufgetretenen Erscheinungen waren folgender Art:

Dem Patienten Endlein, welcher Schmied ist, 58 Jahre alt, sprang 25 Jahre vor seiner Aufnahme ein Stück Eisen ans Kinn und machte eine Hautwunde, die bald zuheilte. In der Folge entstanden wieder-

holt Verletzungen der Narbe mit dem Rasirmesser; vor 9—10 Jahren trat eine linsen- bis erbsengrosse Verhärtung ein, die zu nässen begann. Verschiedene Salben und Aetzungen mit Höllenstein und Pasten sollen wiederholt Vernarbung herbeigeführt haben. 1 Jahr vor der Operation erneutes Nässen und rascheres Wachsthum, dem weder durch Aetzen mit Pasten, noch Auflegen von Salben und mehrmaligem Schneiden Einhalt gethan werden konnte. Am 22. Juni 1866 fand Aufnahme im Krankenhause statt.

Ein Patient wurde durch das Horn einer Kuh an der Unterlippe verletzt und zwar geschah dies 3/4 Jahr, bevor der Patient sich im Krankenhause vorstellte. Es bildete sich aus der Wunde ein mit einer Kruste bedecktes Geschwür.

Ein weiterer Patient wurde 1 1/4 Jahr vor der Operation von einem Hunde an der Unterlippe gekratzt. Es entstand an der betreffenden Stelle ein Bläschen, das sich mehr und mehr zu einer Geschwulst ausbildete.

Der 59jährige Rupp litt seit seinem 19. Jahre an hartnäckigem Ekzem der Lippen und Wangen. 1 Jahr vor der Operation ritzte er sich mit einer schlechten Pfeifenspitze an der Unterlippe; aus diesem Risse entstand ein linsengrosses beständig mit einem Grind bedecktes Geschwür, das sich immer mehr vergrösserte und der vielfachen Anwendung von Salben etc. trotzte.

Zwei Patienten hatten sich mit der Cigarre, die sie mit dem brennenden Ende in den Mund steckten, an der Unterlippe verbrannt. In dem einen Fall geschah dies 3/4 Jahr vor der Aufnahme; es hatte sich an der gebrannten Stelle ein Knötchen entwickelt, das beständig sich vergrösserte. In dem andern war eine nässende Fläche zurückgeblieben, die nicht wieder verheilte und zur Geschwulstbildung Anlass gab.

Zwei weitere Patienten verletzten sich, indem sie mit der Unterlippe gegen einen Stein auffielen. Bei einem dieser Patienten blieb darauf eine Schrunde zurück und entwickelte sich daraus die Geschwulst. Bei dem zweiten bestand schon 1/2 Jahr vor der Verletzung ein Bläschen am Lippenroth; nach derselben Entzündung und rascheres Umsichgreifen.

In 5 Fällen werden Verletzungen mit dem Rasirmesser als Entstehungsursache des Carcinoms angegeben; in einem weitern Falle ein Insektenstich.

Eine Frau beschuldigt den Umstand, dass sie vor einigen Jahren

von einem Mann in die Unterlippe gebissen worden sei, als die Ursache ihres Leidens.

In 6 Fällen wird mehrjähriges Aufgesprungensein und Schrundenbildung als Ursache angegeben. In einem weiteren Falle soll sich aus einer acuten Anschwellung der Unterlippe das Carcinom entwickelt haben.

Der Patient Dierauf ist Ziegeleiarbeiter und beschuldigt als Entstehungsursache den Umstand, dass er bei der Arbeit vielfach sehr starker Hitze ausgesetzt sei.

In 4 Fällen wird das Leiden vom Pfeifenrauchen abgeleitet.

Was den Einfluss des Rauchens anlangt, so finden sich hierüber ausserdem noch 56 Aufzeichnungen. 16 lauten negativ. In 39 Fällen waren die Patienten Pfeifenraucher verschiedenen Grades. 6 dieser Patienten trugen die Pfeife beständig da, wo sich das Carcinom entwickelte, 4 Patienten auf der entgegengesetzten Seite. Ein Patient war bis zum Entstehen des Carcinoms Nichtraucher; erst als sich die Geschwulst entwickelte, fing er zu rauchen an, um dieselbe wegzubringen. Zwei Patienten waren gewohnt, Tabak zu kauen. In allen übrigen Fällen sind diesbezügliche Notizen nicht vorhanden.

Bei keiner der Frauen ist notirt, ob sie Tabak rauchte oder nicht; doch ist, weil es nicht notirt ist, das letztere anzunehmen, denn dass Frauen rauchen, kommt in der hiesigen Bevölkerung kaum vor.

Darüber, ob Eltern, Grosseltern oder andere nahe Verwandte an Gewächsen gelitten haben, ist in 71 Fällen bemerkt, dass ähnliche Tumoren in der Familie nicht beobachtet sind. In 8 Fällen finden sich positive Angaben. Die Mutter eines Patienten liess sich in ihrem 44. Jahre einen Zahn ausziehen, worauf sich Entzündung und Geschwulst an der Wange einstellte. Die Wangenhaut brach auf und es frass das Geschwür immer weiter. Es wurde der Unterkiefer und Hals ergriffen, so dass die Frau schliesslich nicht mehr schlucken konnte und nach Verlauf von 2 Jahren starb. Wahrscheinlich handelte es sich hier um einen malignen Tumor (Carcinom?). — Die Mütter zweier anderer Patienten starben an Brustkrebs, die eines weiteren an Gebärmutterkrebs. Ein anderer Patient gab an, dass seine Mutter ein tiefgreifendes Geschwür an der Schläfengegend hatte, woran sie starb.

Der Vater eines Patienten hatte eine Geschwulst am Halse. Dieselbe wird nicht näher geschildert. — Der Vater eines anderen

Patienten hatte ein Gewächs an der Unterlippe. Dieses wurde zu spät von einem Arzte operirt, verbreitete sich auf den Hals und führte den Tod herbei. — Weiterhin berichtet ein Patient, dass sein Vater mehrere Jahre vor seinem Tode an der Unterlippe eine bläuliche, schliesslich taubeneigrosse Geschwulst getragen habe und daran verstorben sei.

Der Grossonkel eines Patienten soll auch „eine böse Lippe" gehabt haben.

Zur weiteren Betrachtung scheide ich die 145 Unterlippencarcinome in primäre und in recidivirte. Zu den ersteren gehören 131, zu den Recidiven 14 Fälle. Wir betrachten zunächst die primären.

A. Primäre Carcinome der Unterlippe.

In welchem Alter der Patienten dieselben sich entwickelten, darüber mag folgende Tabelle Aufschluss geben:

30—35	Jahre	5	mal	13
36—40	„	8	„	
41—45	„	12	„	17
46—50	„	5	„	
51—55	„	12	„	27
56—60	„	15	„	
61—65	„	16	„	30
66—70	„	14	„	
71—75	„	6	„	10
76—80	„	4	„	
81—85	„	1	„	1
		Summa		98 Fälle

In 31 Fällen ist nicht bemerkt, wann das Leiden sich entwickelte. 2 Fälle habe ich in der Tabelle noch nicht erwähnt. Der eine betrifft den Patient Endlein, welchem 25 Jahre vor der Aufnahme ein Eisenstück ans Kinn sprang und eine Wunde machte, aus deren Narbe sich das Carcinom entwickelte (s. oben). Ferner den Patienten Bärtlein, 72 Jahr alt, welcher schon vor 36 Jahren einen erbsengrossen dunkelbraunen Fleck im Roth der Unterlippe bekam, welcher nach 2 Jahren sich mehr erhob und sich mit Krusten zu bedecken begann. In diesem Zustande blieb die Wucherung 1 Jahr lang, darauf wurden Salben und Aetzmittel angewandt, die zeitweise Besserung herbeiführten, aber eine gründliche Beseitigung des Uebels nicht schaffen konnten. Bei der Aufnahme des Patienten war die ganze Breite des Lippenrothes von der Neubildung eingenommen. Die übrigen Theile der Lippe waren noch intakt.

Es wurde demnach das Leiden von den Patienten bei ihrer Aufnahme zurückdatirt:

in	1	Falle	auf 14 Tage,	
„	1	„	„ 10 Wochen,	
„	7	Fällen	„ mehrere Monate,	
„	14	„	„ 1/2 Jahr,	
„	9	„	„ 3/4 „	
„	23	„	„ 1 „	
„	9	„	„ 1 1/2 „	
„	2	„	„ 1 3/4 „	
„	12	„	„ 2 „	
„	1	Falle	„ 2 1/2 „	
„	5	Fällen	„ 3 „	
„	5	„	„ 4 „	
„	3	„	„ 6 „	
„	1	Falle	„ 8 „	
„	5	Fällen	„ 9 „	
„	1	Falle	„ 25 „	(Endlein)
„	1	„	„ 36 „	(Bärtlein).
	100	Fälle.		

Mit Beiseitelassung der beiden letzten Fälle berechnet sich also die durchschnittliche Dauer des Leidens bis zur operativen Beseitigung auf 1,911 Jahr. In denjenigen Fällen, in denen sich das Carcinom ohne äussere Veranlassung entwickelt hatte, waren zu Beginn des Leidens

2 mal ein rother Fleck
15 mal eine mit Krusten bedeckte Schrunde
21 mal ein Bläschen oder Blätterchen
12 mal ein Geschwürchen
25 mal eine Verhärtung, Verdickung oder Knötchen
6 mal eine warzige Wucherung

an der Unterlippe wahrgenommen worden. In den übrigen Fällen ist über die Form, in der das Carcinom auftrat, nichts angegeben.

Ueber den Allgemeinzustand der Patienten zur Zeit der Beobachtung finden sich 68 genauere Aufzeichnungen:

37 Patienten waren kräftig und gut genährt,
14 Patienten waren von mittelmässigem Kräfte- und Ernährungszustand,
15 Patienten waren schlechtgenährt und schwach,
2 Patienten waren sehr elend.

Die 51 ersten zusammengenommen hatten das Carcinom durchschnittlich 2,22 Jahre, die 17 letzteren durchschnittlich 2,24 Jahre getragen. Patient Endlein, welcher sein Carcinom möglicherweise

schon 25 Jahre hatte und trotzdem kräftig war, ist bei der Durchschnittsberechnung nicht mitgezählt.

Bezüglich des Sitzes und der Ausdehnung der Carcinome unterscheide ich folgende Unterabtheilungen:

1. Das Carcinom ist auf die Unterlippe beschränkt, greift kaum über einen Mundwinkel hinaus und lässt den Knochen intakt 97
2. Das Carcinom greift über den einen oder andern Mundwinkel hinaus auf Oberlippe oder Wangentheile . . 9
3. Das Carcinom hat mehr oder weniger bereits den Knochen ergriffen 25

Von der Betheiligung der Lymphdrüsen habe ich dabei noch abgesehen. Thiersch verlegt dieselbe in das 3. Stadium. Ich werde unten zeigen, dass bereits bei noch sehr unbedeutenden Carcinomen der Unterlippe die regionären Drüsen bereits erheblich afficirt sein können.

Ad 1. gehören 97 Fälle. Von denselben sassen

an der rechten Unterlippenhälfte	19	Fälle
an der linken Unterlippenhälfte	17	„
im mittleren Theile der Unterlippe	27	„
den grössten Theil der Unterlippe oder dieselbe in ganzer Ausdehnung nehmen ein	12	„
	75	Fälle.

Von 22 hierher gehörigen Fällen ist der Sitz der Neubildung nicht genauer aufgezeichnet.

Die nur auf eine Unterlippenhälfte beschränkten oder nur in der Mitte derselben sitzenden Krebse hatten 10 Wochen bis 9 Jahre, durchschnittlich 19,6 Monate bestanden[1]; die den grössten Theil der Unterlippe oder sie ganz einnehmenden Carcinome 1/4 Jahr bis 9 Jahre; die durchschnittliche Dauer derselben berechnet sich auf 27,461 Monate.[2]) Zu den letzteren gehört auch der Fall Bärtlein mit angeblich 36jähriger Dauer. Derselbe ist bei der Durchschnittsberechnung nicht berücksichtigt.

Die Beschaffenheit der Carcinome wird in folgender Weise geschildert: In 56 Fällen handelt es sich um eine derbe Infiltration, die bald nur einen Knoten darstellt, bald aus mehreren Knoten zusammengesetzt erscheint und an ihrer Oberfläche mehr oder weniger oberflächlich ulcerirt oder fein papillär beschaffen ist. In einigen Fällen zeigte die Infiltration mehr schrumpfenden Charakter. In 9 Fällen ist

1) Viermal keine Notiz vorhanden.

2) Viermal nichts notirt.

tiefgreifenderer, manchmal kraterförmiger ulceröser Charakter notirt. In einzelnen Fällen ist dadurch ein Defekt der Unterlippe entstanden. In 6 Fällen wird die Geschwulst als pilz- oder blumenkohlartige Wucherung von starkwarziger, zerklüfteter und gelappter Beschaffenheit geschildert. In 2 Fällen war nur eine oberflächliche mit einer Kruste bedeckte Ulceration ohne erhebliche Induration der Ränder vorhanden; in einem Falle bestand ein weicher Tumor mit überragenden Rändern. Ein weiterer Fall hatte melanotischen Charakter. Die 4 letztgenannten Carcinome, deren Echtheit wegen ihres aussergewöhnlichen Aussehens bezweifelt werden könnte, wurden auch mikroskopisch als Epithelialcarcinome erkannt. In 22 Fällen ist das Carcinom nicht näher beschrieben.

Zur Unterabtheilung der auf Oberlippe und Wangen übergreifenden Unterlippencarcinome gehören 9 Fälle. Sie hatten eine Dauer von 4 Monaten bis 6 Jahren, durchschnittlich von 26,333 Monaten. Die Ausdehnung der hierher gehörigen Carcinome ist aus den Krankengeschichten ersichtlich, die ich deshalb hier gleich einfüge:

1. Schütz, Johann, 62 Jahre alt, Tagelöhner, raucht und trägt die Pfeife bald rechts bald links. Vor 3 Jahren Schrunde an der Unterlippe rechts; darauf Geschwürsbildung und seit 1 Jahre rascheres Wachsthum. Vom rechten Mundwinkel bis über die Mittellinie fehlt die Unterlippe, so dass die Zähne frei zu Tage treten. Dieser Defekt ist bedingt durch ein unebenes Geschwür mit wallartig aufgeworfenen Rändern, das in der Nähe des linken Mundwinkels beginnt und etwas über 1 Zoll weit über den rechten Mundwinkel hinaus in die rechte Wange sich hineinerstreckt. Kräftezustand befriedigend. 15. April 1862 Exstirpation mit einem geschwellten Drüsenpaket. Der durch die Excision hervorgerufene Substanzverlust kann nicht gedeckt werden. Erst nach Resection eines beträchtlichen Stückes des Unterkieferkörpers gelingt die Aneinanderfügung der Lappen. Die Heilung erfolgte ohne Störung fast vollständig prima intentione. Am 15. Mai 1862 geheilt entlassen.

Anatomische Diagnose fehlt. Ueber das fernere Schicksal des Patienten konnte nichts ermittelt werden.

2. Lang, Adam, Flösser, 70 Jahre alt. Im Herbste 1865 bildete sich ein Geschwür an der linken Unterlippenhälfte, das seit Ostern 1866 rasch wuchs. Patient raucht nicht, kaute aber früher Tabak. Seine Mutter ging an einer Geschwulst, die am Unterkiefer und Hals sass, zu Grunde. Das Unterlippenroth von der Mitte bis zum Mundwinkel ulcerirt. Die Ulceration überschreitet nach aussen nicht den Saum des Lippenrothes. Vom linken Mundwinkel erstreckt sich $1\frac{1}{2}$ Cm. weit eine Verdickung in die Wangentheile hinein, Drüsen nicht geschwellt. Am 30. Mai 1866 Excision. Deckung des Defektes mit Hülfe eines linksseitigen mit der Basis nach unten gerichteten Wangenlappens. Die Heilung war durch Gangrän des Lappenrandes und später durch Erysipel gestört. Die Entlassung des Patienten erfolgte am 29. Tage mit schief nach rechts stehendem, doch

genügend weitem Munde. In der linken Massetergegend blieb eine granulirende Fläche zurück. In einigen Wochen sollte Patient zur Vervollständigung der Plastik wiederkommen.

Anatomische Diagnose: Epithelkrebs. Ueber das fernere Schicksal des Patienten konnte nichts in Erfahrung gebracht werden.

3. Herzog, Georg, Austräglер, 65 Jahre alt. Heredität ausgeschlossen. Ob Raucher nicht erwähnt. Im August 1867 Beginn des Leidens mit Bläschenbildung an der Unterlippe nahe am linken Mundwinkel. Das Lippenroth fast in ganzer Ausdehnung von einem flachen nicht ulcerirten, auffallend in die Länge gezogenen Tumor eingenommen, welcher sich nach abwärts bis nahe zur Basis der Unterlippe heraberstreckt und sich ohne scharfe Begrenzung um den linken Mundwinkel herum in die Wange fortsetzt. Die Unterlippe steht schief, einer breiten Narbe folgend, die über das Lippenroth und den linken Mundwinkel herabzieht. Der ganze Tumor knorpelähnlich hart. 13. Februar 1868 Exstirpation. Zur Deckung des ziemlich grossen Defektes wurden 2 seitliche Lappen aus den unteren Wangenhälften mit der Basis in der Kieferwinkelgegend ausgeschnitten. Zur Bildung des Mundes konnte rechts die Schleimhaut des Wangenlappens verwendet werden, links wurde das Oberlippenroth bis unters rechte Nasenloch lappenförmig abgelöst und nach abwärts geschwenkt mit dem oberen Rand des linken Wangenlappens vereinigt. Die dadurch hervorgerufene Wulstung der Oberlippe wurde durch Ausschneiden eines kleinen Keiles beseitigt. Nach Vereinigung der Wangenlappen blieb noch ein guldengrosser dreieckiger Defekt am Kinn. Der noch vorhandene Theil der Kinnhaut wurde durch einen nach rechts abwärts geführten Schnitt beweglich gemacht, nach oben verschoben und mit den Wangenlappen vereinigt. Der Mund klein, aber wohl geformt. Unter hohem Fieber trat Suppuration und Gangränescenz einzelner Lappenränder ein. In Folge dessen löste sich der linke Wangenlappen vom Kinnhautlappen und in der Mittellinie trat der Unterkiefer wieder zu Tage, dessen oberflächlichste Schicht im weiteren Verlaufe auch mortificirte. Das von der Oberlippe transplantirte Lippenroth heilte theilweise an. Am 2. März wurden beiderseits grosse in der Parotis entstandene Abscesse incidirt. Am 19. Febr. wurde grosses pleuritisches Exsudat rechterseits constatirt. Im weiteren Verlauf reinigten sich die Wunden, die durch die Eiterung der Stichkanäle entstandenen Defekte schlossen sich durch Granulationen; aber durch starkes Retrahiren des linken Wangenlappens blieb ein ziemlich tiefer Spaltdefekt im linken Mundwinkel. Am 8. April wurden die Ränder hier angefrischt und vereinigt; es erfolgte jedoch wieder Gangränescenz und Klaffen der Theile. Vom 14.—21. April Erysipel von der rechten Gesichtshälfte, sich über die Stirn auf die linke Gesichtshälfte verbreitend. Am 29. April entlassen mit noch bestehendem 2—3 Cm. langem Spaltdefekt des linken Mundwinkels.

Anatomische Diagnose: Epithelkrebs der Unterlippe mit stark verhornten Zapfen und Nestern. Patient lebt jetzt noch ohne Recidiv.

4. Postler, Johann, Bauer, 38 Jahre alt. Beginn des Leidens vor $^3/_4$ Jahren. Von der Mitte der Unterlippe erstreckt sich bis einen Finger breit über den Mundwinkel hinaus ein stark zerklüftetes Geschwür mit derb infiltrirten Rändern. Das Ulcus ist ein Querfinger breit und reicht auch ein wenig in die Oberlippe hinauf. Unterkinndrüsen mässig geschwellt.

29. Juni 1869 Excision. Dadurch entsteht an der Oberlippe ein nach oben gerichteter dreieckiger Defekt, der durch die Naht vereinigt wird, und an der Unterlippe ein grösserer nach abwärts gerichteter dreieckiger Defekt, der durch Wangenlappen nach Jäsche geschlossen wird. Exstirpation der Unterkinndrüsen. Nur geringe Eiterung der Stichkanäle; im ganzen Heilung durch primam reunionem. Am 7. Juli 1869 Entlassung.

Anatomische Diagnose: Carcinoma epitheliale labii inf. Patient starb in seiner Heimath im Jahre 1870 am Recidiv.

5. Scharff, Johann, Bauer, 70 Jahre alt. Vor 3/4 Jahren ein Knötchen an der rechten Unterlippenhälfte, das seit 1/2 Jahre ulcerirt. Das ulcerirte Carcinom nimmt über zwei Drittheile der Unterlippe ein und greift links auch auf die Oberlippe etwas über. Am 30. Juli 1872 Excision. Die Wunde an der Oberlippe kann durch die Naht vereinigt werden. Zur Deckung des Unterlippendefektes wird vom rechten Mundwinkel aus ein Schnitt durch die rechte Wange und parallel mit diesem ein zweiter vom unteren Wundwinkel aus nach aussen geführt. Der so gebildete Lappen wird in den Defekt eingeheftet. Heilung durch p. i. Am 9. August 1872 Entlassung. — Anatomische Diagnose fehlt. Patient starb am 28. Juni 1873 ohne Recidiv.

6. Schön, Kath., Tagelöhnersfrau, 46 Jahre alt. Vor 4 Jahren Knötchen an der linken Unterlippenhälfte, das aufgekratzt wurde und ein Geschwürchen hinterliess. Dasselbe blieb lange klein und wuchs erst in den letzten 3/4 Jahren rascher. An der linken Hälfte der Unterlippe ein tief kraterförmiges Geschwür, das auf die Oberlippe übergreift. Die Umgebung desselben ist 1 Cm. breit derb infiltrirt und setzt sich die Infiltration erheblich in der Mundschleimhaut fort. Drüsen nicht deutlich zu fühlen. 1. August 1872 Exstirpation. Zur Deckung des Defektes wird ein rechter Wangenlappen nach Jäsche gebildet, die Oberlippe in ganzer Ausdehnung unter der Nase von links her abgelöst und die linken Wangentheile durch einen gegen den linken Tragus zugeführten Entspannungsschnitt beweglich gemacht. Vereinigung der so gebildeten Lappen durch Knopfnähte. An sämmtlichen Wunden trat Eiterung ein; am linken Mundwinkel lösten sich die Wundränder in grosser Ausdehnung von einander, so dass ein guldengrosses Loch in die Mundhöhle führte. Nachdem alle Wunden sich nahezu benarbt hatten, wurde die die Oberlippe stark gegen die Wange herabziehende Narbe excidirt und auch der fast ovale linke Mundwinkel angefrischt und neu vereinigt. Im linken Mundwinkel erfolgte wieder keine primäre Vereinigung der Wunde. Patientin wurde am 11. September 1872 mit sehr difformem und wenig zu öffnendem Munde entlassen. Der Aufforderung sich zu weiterer Plastik nach einigen Monaten wieder einzustellen, leistete sie nicht Folge. — Anatomische Diagnose nicht notirt. Starb in der Heimath 22. September 1874 mit Recidiv.

7. Mayer, Andreas, Bauer, 73 Jahre alt. Keine Heredität. Vor 4 Jahren ein linsengrosses Bläschen in der Mitte der Unterlippe. Kräftiger Mann. An der rechten Hälfte der Unterlippe, sowie am Mundwinkel bis 3 Cm. über denselben nach aussen eine Reihe tief ausgefressener Geschwüre mit wallartigen, zum Theil unterminirten Rändern. Die Geschwüre umgeben von einer derben Infiltration, die nach abwärts bis zum Kieferrand, nach aussen bis 1 1/2 Cm. vor den Kieferwinkel reicht. Die Wangen-

schleimhaut ist von der Mitte der Unterlippe bis zum Kieferwinkel, ferner vom Unterkieferrand bis zur Umschlagstelle am Oberkiefer mit dem harten Tumor fest verwachsen. Cervicaldrüsen beiderseits nicht stark vergrössert, verschieblich. Am 17. November 1873 Exstirpation der Geschwulst. Der Defect durch einen linksseitigen Wangenlappen (Jäsche) und einen rechtsseitigen aus dem oberen Theil der Wange entnommenen viereckigen Lappen mit äusserer Basis gedeckt. Am rechten Mundwinkel trat Klaffen der Wundränder in 1 Zoll Länge ein, sonst Heilung durch p. i. Am 11. Dec. Anfrischung und Wiedervereinigung am rechten Mundwinkel, doch blieb in ganzer Ausdehnung die Heilung aus. Am 23. December wurde Patient mit grosser Spalte am rechten Mundwinkel, aus der fortwährend Speichel abfloss, auf einige Zeit entlassen.

Am 3. Juni 1874 kommt er wieder mit Recidiv am rechtsseitigen viereckigen Wangenlappen, das auch am Oberkiefer fest aufsitzt. Auch am Unterkiefer rechts ein thalergrosses zum Theil ulcerirtes Recidiv. In der Regio submentalis eine haselnussgrosse Drüse. Die Spalte am rechten Mundwinkel mittlerweile fast ganz geschlossen; Kiefersperre. In der rechten Schläfengegend und an der rechten Ohrmuschel mehrere Hauthörner. Unter dem rechten Jochbogen eine haselnussgrosse bewegliche Lymphdrüse. Wann das Recidiv aufgetreten, kann nicht ermittelt werden. Es wurde auf dringenden Wunsch des Patienten, operirt zu werden, der Tumor am Unterkiefer rechts und die Lymphdrüsen exstirpirt. Die Exstirpationsschnitte am Unterkiefer waren, wie sich mikroskopisch erwies, noch im Carcinomatösen geführt und es entwickelten sich auch bald wieder Carcinomwucherungen. Da Patient die etwas herabhängende Oberlippe verschmälert haben wollte, wurde aus derselben ein querovales Schleimhautmuskelstück am 22. Juni 1874 excidirt. Von der Operationswunde am rechten Kieferwinkel entwickelte sich am 5. Juli ein Erysipel, das über Kopf und Nacken sich verbreitete. In der rechten Halsgegend mussten einige Drüsenabscesse incidirt werden. Am 27. Juli mit Recidiv entlassen.

Anatomische Diagnose lautete: Plattenepithelialcarcinom. Im Juni 1875 starb Patient am Recidiv des Unterkiefers in seiner Heimath.

8. Weber, Georg, Tagelöhner, 43 Jahre alt. — Seit Frühjahr 1877 kleiner Knoten an der Unterlippe, der sich rasch vergrösserte und aufbrach. Zur selben Zeit soll sich eine Geschwulst am Sternalende der rechten Clavicula entwickelt haben. Es besteht an der Unterlippe ein etwa thalergrosses Geschwür mit zerklüfteten, infiltrirten Rändern, das beiderseits etwa bis zum Mundwinkel und nach unten bis zum unteren Rande des Unterkiefers geht, während die Infiltration nach links erheblich die Mundwinkelgegend überschreitet. Am Sternalende der rechten Clavicula und etwas weiter nach aussen ein ungefähr hühnereigrosser, ziemlich tief liegender Tumor (Sarkom?), der scharf abgegrenzt und in der Mitte elastisch, in der Peripherie härter und etwas höckerig ist.

Am 2. August Operation. Bei Herausnahme des Tumors an der Clavicula gelangt man in eine mit schleimig-eitriger Flüssigkeit und zerfallenen Massen gefüllte Höhle, welche von einem dicken Balg umschlossen ist, in dessen Wand sich an einzelnen Stellen noch kleinere härtere Tumoren finden. Die Cyste ging aus dem Sternalende der Clavicula hervor, so dass der Tumor als ein Cystosarkom der Clavicula erschien. Bei der sehr

grossen Tiefe, in welche sich derselbe erstreckte, und den allseitigen Verwachsungen desselben, wurde in Anbetracht des gleichzeitig bestehenden sehr grossen Carcinoms die Exstirpation des Halstumors aufgegeben, dann das Lippencarcinom in gehöriger Ausdehnung excidirt. Plastik durch zwei Seitenlappen. Die Heilung der Lippenwunde ging gut von Statten. Der offen gebliebene Theil der rechten Seitenwunde verkleinerte sich bald. In dem zurückgebliebenen Sacke am Hals trat eine erhebliche Jauchung ein, die jedoch weiter keine Folgen hatte. Am 8. September 1877 wurde Patient entlassen. Die Halswunde war noch weit offen und entleerte dünnes, übelriechendes Secret. Die neugebildete Unterlippe hatte sich stark nach dem Kinn zurückgezogen.

Anatomische Diagnose der Unterlippengeschwulst: Epithelialcarcinom. Patient starb in seiner Heimath im Frühjahr 1878 am Recidiv des Unterlippencarcinoms.

9. Dierauf, Erhard, 60 Jahre, Ziegeleiarbeiter. Patient ist Pfeifenraucher. In seiner Familie keine Gewächse vorgekommen. Beschuldigt das Arbeiten in grosser Hitze am Ziegelofen als Ursache. Vor 6 Jahren warzige Excrescenzen an der Unterlippe die sich im Sommer 1877 sehr stark vergrösserten. Die ganze Unterlippe des kräftigen Mannes eingenommen von einem grossen, stark papillären Carcinom, welches durch einen parallel dem Lippenrand verlaufenden tiefen Einschnitt in zwei Hälften getheilt erscheint. Beiderseits reicht der Tumor über den Mundwinkel hinaus, besonders rechts, wo er auch auf die Oberlippe übergreift. Zu beiden Seiten unter dem Kiefer und unter dem Kinn haselnussgrosse Drüsentumoren. Am 4. October 1877 Exstirpation des Carcinoms und der Drüsen. Der Ersatz des entstandenen Defectes durch eine Plastik wurde auf später verschoben. Die Vernarbung trat ziemlich rasch ohne Störung ein. Entlassung am 13. October. Am 5. November kam Patient wieder. Wunden ganz vernarbt. Der Verschluss des Mundes ein ziemlich guter. Für gewöhnlich liegt die Oberlippe auf der Narbe auf und sieht man die Unterkieferzähne nicht. Auch Essen und Trinken geht ziemlich gut; nur an der rechten Seite fliessen die Speisen heraus, da hier auch ein Stück der Oberlippe entfernt werden musste. Um den Verschluss des Mundes hier zu vervollkommnen, wurde am 8. November ein Oberlippenlappen eingeheftet. Dieser Lappen heilte nicht an; blieb jedoch trotzdem gut an seiner Stelle liegen. Am 12. November 1877 Patient auf seinen Wunsch entlassen. Die mikroskopische Diagnose lautet: Plattenepithelialcarcinom.

Am 25. Juli 1879 kam er mit Recidiven wieder. Seit mehreren Monaten hatte er unter dem rechten Kieferwinkel einen Knoten bemerkt, der in den letzten 6 Wochen sehr schnell wuchs. Unter dem rechten Kieferwinkel ein eiförmiger Tumor von 8 Cm. Längs- und 6 Cm. Querdurchmesser; derselbe mit der Haut an der Exstirpationsnarbe der Unterkieferdrüsen verwachsen und gegen den Knochen nur wenig verschieblich. In der Unterkinngegend drei erbsengrosse Drüsen, in der linken Unterkiefergegend eine haselnussgrosse Drüse; in beiden Supraclaviculargegenden einzelne erbsengrosse Drüsen. Am 26. Juli wird der Tumor unter dem rechten Kieferwinkel exstirpirt. Derselbe geht ohne deutliche Grenzen in die Unterkieferspeicheldrüse über, welche mit exstirpirt wird. Am Kieferwinkel ist er mit dem Knochen fest verwachsen; letzterer wird in der Länge von

5 Cm. und in der Breite von ½ Cm. abgemeisselt. Dann werden die Unterkinn- und linkaseitigen Unterkieferdrüsen entfernt und ferner rechts eine und links zwei Supraclaviculardrüsen herausgenommen. Die früher verunglückte Lippenplastik wird wieder versucht und zu dem Behuf zwei Lappen aus der Oberlippe gebildet und nach Anfrischung der Theile am Kinn hier eingeheftet. Nur flüssige Nahrung und Fleischpankreasklystier zur Ernährung. Die eingehefteten Lappen gangränescirten an ihren Rändern und wichen auseinander. Zudem traten bereits am 27. Juli pneumonische Erscheinungen auf und starb Patient am 29. Juli. Sectionsbefund: Lobuläre Pneumonie des rechten Unterlappens, kleine Brandherde in demselben. Geringe rechtsseitige Pleuritis. Lobuläre pneumonische Herde des linken Unterlappens. Lungenemphysem. Dilatation beider Herzhöhlen und Herzostien, sowie der Art. aorta und pulmonalis. Kleine Krebsknötchen der Halslymphdrüsen.

Zur 3. Unterabtheilung gehören 25 Fälle von primären Carcinomen, bei welchen bereits der Unterkieferknochen in irgend einer Weise betheiligt war. 8 mal ist die Zeit ihres Bestehens nicht angegeben; in den übrigen Fällen hatte das Carcinom von 1½ bis 9 Jahre bestanden, im Durchschnitt 30 Monate. Bei der Durchschnittsberechnung ist der Fall Endlein nicht mitgezählt, dessen Carcinom sich nach einer 25 Jahre früher erlittenen Verletzung der Unterlippe entwickelt haben sollte. In 10 Fällen ist die Ausdehnung des Carcinoms nicht näher beschrieben; es ist nur notirt, dass es auf den Unterkiefer übergriff und dass Resectionen desselben nothwendig wurden. Von den übrigen Fällen theile ich hier die Krankengeschichten mit:

10. Endlein, Georg, Schmied, 58 Jahre alt. Aetiologie des Carcinoms oben schon mitgetheilt. Kräftiger, gesund aussehender Mann. In der Mitte zwischen Lippe und Kieferrand ein 2 Cm. breites, 1¼ Cm. hohes Geschwür von länglichrunder Gestalt, das die nach unten umgestülpte Unterlippe unterminirt und perforirt und dann auf die äussere Fläche des Unterkiefers in einer Breite von 2 Cm. übergeht. Umgebung des Geschwüres derb infiltrirt mit knötchenförmigen Ausläufern. Der Mentolabialfurche entsprechend rechts ½ Zoll lange, links etwas kürzere Narbe; die Kinnhaut in Form eines Dreieckes mit nach abwärts gerichteter Spitze narbig und fest auf dem Knochen aufsitzend. In der Unterlippe findet sich rechts noch ein erbsengrosser isolirter Knoten. In der Regio submentalis eine 2 Cm. lange, derbe, etwas verschiebliche, cylindrische Geschwulst. Submaxillare Drüsen nicht geschwellt. Am 4. Juli 1866 Exstirpation mit Abmeisselung des erkrankten Knochens, wobei die inneren Schneidezähne mit ihren Fächern wegfielen. Vom Lippenroth konnte überall ein schmaler Saum erhalten werden. Der Defect wurde nach Wegnahme des submentalen Drüsentumors durch einen dreieckigen Lappen aus der Unterkinngegend gedeckt. Der Lappen heilte ein; vereinigte sich jedoch nicht primär mit der Knochenfläche. Die Unterlippe wurde durch Schrumpfung des Lappens

später stark nach abwärts gezogen. Am 20. Juli 1866 Entlassung. Anatomische Diagnose: Carcinoma epitheliale.

Am 16. Juni 1867 kam Patient wieder. Es hatten sich in der ersten Zeit nach seiner Entlassung noch einige Abscesse in der Unterkinngegend gebildet, durch die Knochenstückchen sich entleerten. Vor 8 Tagen erfolgte Aufbruch an der rechten Lippenhälfte und am Unterkiefer rechts und kam ein fingergliedlanger flacher Sequester zum Vorschein. Bei der Aufnahme zeigte sich die Unterlippe durch eine tiefe narbige Einziehung bis ½ Cm. oberhalb des Kinns in zwei Hälften getheilt, deren Ränder in einem nahezu rechten Winkel einander stiessen. In dieser Lücke lagen die beiden äusseren unteren Schneidezähne frei. An der rechten Unterlippenhälfte, welche als ödematöser Wulst herabhing, eine 3 Cm. tief gegen den Mundwinkel hin eindringende Ulceration. Am Unterkiefer erstreckte sich ein grosser Tumor vom rechten zweiten Backzahn bis zum linken ersten Mahlzahn; mit demselben waren die Weichtheile der Wange, Unterlippe und des Kinns fest verwachsen. Am 20. Juni Exstirpation des Tumors sammt der verdächtig harten Glandula sublingualis sinistr., Resection des Unterkiefers vom zweiten Backenzahn rechts bis zum zweiten Mahlzahn links. Plastik. Erysipel. Abscessbildung in der Parotisgegend beiderseits. Auseinanderweichen in der Mitte der neugebildeten Unterlippe. Von Ende Juli ab pneumonische Erscheinungen mit stinkendem Auswurf. Tod am 15. August 1867. Sectionsbefund: Jauchige Pleuropneumonie mit Brandherden der Lungen.

11. Müller, Katharine, Bauersfrau, 53 Jahre alt. In der Familie ähnliche Tumoren nicht vorgekommen. Vor einem Jahr Knötchen in der Mitte der Unterlippe, aus welchem ein allmählich sich vergrösserndes Geschwür entstand. Decrepides Individuum. Die ganze Unterlippe, die Kinngegend seitlich bis über die Mundwinkel hinaus eingenommen von einer 2 Finger breit prominirenden, überhängenden blumenkohlartigen Wucherung, welche mit einem die ganze Breite der Lippe einnehmenden Stiele, vorzugsweise am Lippenroth, aufsitzt. In der Schleimhaut weitgehende Ulceration, dieselbe verbreitet sich in der Mitte über die Umschlagsstelle hinaus aufs Zahnfleisch. Die mittleren Schneidezähne fehlen, die äusseren sind gelockert. Am 10. März 1868 Exstirpation mit Abmeisselung erkrankter Theile des Kiefers. Zur Deckung des grossen Defectes wurden zwei Wangenlappen und die Kinnhaut benutzt. Die Wangenlappen heilten mit geringer Eiterung ein. In der Mitte der Unterlippe, wo die drei Lappen zusammenstiessen, hatte sich durch Gangränescenz und Auseinanderweichen der Lappenränder eine Lücke gebildet, in welcher der blossgelegte Knochen zu Tage trat. Am 30. März wurde Patientin mit granulirenden Wunden entlassen.

Anatomische Diagnose: Epithelialkrebs. Patientin lebt mit Recidiv (?). Die Nachrichten lauten: Die Geschwulst entstand an der nämlichen Stelle im Jahre 1873 wieder; griff jedoch auch nicht weiter.

12. Stocker, Georg, Knecht, 49 Jahre alt. Seine Mutter soll an der rechten Schläfengegend seit einigen Jahren ein tiefgreifendes Geschwür, das bis zur Augengegend reicht, haben. Patient, der nicht raucht, bekam vor 6 Jahren eine Schrunde an der Unterlippe, aus der sich ein Geschwür entwickelte. Die ganze Unterlippe von einem enormen vielfach zerklüfteten,

mit grobwarzigen Wucherungen versehenen Geschwüre überzogen. Es setzt sich beiderseits auch noch eine Strecke weit in die Wangenschleimhaut fort; auch der Knochen erscheint in den carcinomatösen Process hineingezogen. In der Unterkinngegend ein halbfaustgrosser Tumor, der verhältnissmässig weich und an einzelnen Stellen fluctuirend ist. Die Haut über ihm etwas verschieblich, entzündlich geröthet. Ein weiterer faustgrosser Tumor am linken Unterkieferwinkel. Beide Tumoren stehen mit dem Geschwüre an der Unterlippe in Verbindung. Ernährungszustand befriedigend. Am 29. April 1868 Exstirpation der ganzen Neubildung mit Resection des Unterkiefers in der Ausdehnung von der Gegend der rechten Backenzähne bis zum zweiten Mahlzahn linkerseits. Die Wangenschleimhaut musste linkerseits weithin geopfert werden, ebenso die Schleimhaut des Mundhöhlenbodens und ein Theil der an das Kinn sich inserirenden Musculatur. Die Exstirpation der erweichten Tumoren am Halse machte erhebliche Schwierigkeiten, da sie einrissen und nach der Entleerung ihres Inhaltes collabirten; namentlich war die Auslösung schwierig in der Gegend oberhalb des Kehlkopfes. Durch die Zunge war eine Ansa gelegt worden. Zur Deckung des grossen Defectes wurden zwei seitliche Wangenlappen abpräparirt. Der Schnitt hierzu wurde rechts vom Mundwinkel nach oben convex unter dem Jochbogen bis zum Tragus, links nicht so weit gegen das Ohr hingeführt. Die Schleimhaut wurde dabei möglichst hoch oben durchtrennt. Vor der Vereinigung war es noch nothwendig geworden, ein 2 Cm. breites Stück des rechten stark vorspringenden Unterkieferstumpfes wegzunehmen. Nach der Ueberbrückung des Defectes durch die breiten Lappen wurde die Unterlippe in folgender Weise gebildet: Abtrennen des Oberlippenrothes vom linken Mundwinkel bis nahe an den rechten, Ausschneiden eines Keiles aus der Oberlippe behufs glatter Vereinigung des Lippenrothes, Verschiebung des letzteren nach links so weit, dass ein nahezu 2 Cm. langes Stück an den oberen Rand der beiden Wangenlappen angeheftet werden konnte; rechts wurde noch eine Strecke weit der Wangenlappen mit Schleimhaut, die hier reichlicher vorhanden war, umsäumt. Die Halshaut wurde von unten her anfangend in senkrechter Richtung theilweise genäht. Unterhalb der Vereinigungslinie der Wangenlappen blieb jedoch ein ziemlich grosses Loch, durch das die Ansa herausgeleitet wurde. Die Wangenlappen heilten p. i. ein und ging es in den ersten Tagen dem Patienten sehr gut. Dann aber trat bei mässigem Fieber Jauchung des im Wundsack angesammelten Secretes ein und starb Patient am 5. Mai plötzlich, während er auf dem Nachtstuhl sass. Bei der Section wurde gefunden: Carcinom einzelner Halslymphdrüsen, leichtes Lungenemphysem und Bronchialkatarrh, Hämorrhagie beider Nebennieren.

Anatomische Diagnose der Lippengeschwulst: Carcinoma epitheliale.

13. Bühlmeyer, Adam, Zeugmacher, 45 Jahre alt. Heredität nicht nachweisbar. Beginn des Leidens vor 1½ Jahren. Ernährungszustand nicht besonders gut. An der Unterlippe ein guldengrosses unebenes Geschwür. Die ganze Unterlippe ausserdem derb infiltrirt; die Infiltration setzt sich nach unten auf die Unterkiefergegend, nach aussen zu den Kieferwinkeln fort, wo sich noch wallnussgrosse harte Knoten finden. Unterhalb der Spina mentalis ext. zwei kreuzergrosse trichterförmige Ulcerationsöffnungen, die Jauche entleeren und deren eine auf den blossliegenden rauhen Unter-

kieferknochen führt. Die Kiefer können höchstens eine Linie weit voneinander entfernt werden. Am 13. August 1871 wurde durch zwei von den Mundwinkeln gegen das Zungenbein herablaufende Schnitte (bis auf den Kiefer dringend), Ablösen der erkrankten Partien vom Knochen, Abmeisseln des Unterkieferrandes und Excision eines grossen Theiles der zwischen Kiefer und Zunge liegenden Weichtheile die Neubildung entfernt. Die Unterlippe wurde durch zwei Jäsche'sche Lappen ersetzt. Der offen bleibende untere Theil der Operationswunde mit Kal. caust. geätzt. Im Wundverlaufe ereignete sich nichts Besonderes, ausser dass der linke Wangenlappen sich oben löste, wiederholt ohne Erfolg angefrischt und geheftet wurde. Am 20. September wurde Patient entlassen. Es hieng die Unterlippe linkerseits stark ödematös weit herab und in der nicht gehefteten Wunde am Halse hatte sich bereits Recidiv entwickelt.

Anatomische Diagnose fehlt. Patient starb in seiner Heimath am 6. December 1871 am Recidiv.

14. Dengler, Margar., Bauersfrau, 53 Jahre alt. Vor 9 Jahren Bläschen oder Wärzchen an der Unterlippe, seit einem halben Jahre rascheres Wachsthum. Ein grosses Carcinom nimmt die Unterlippe ein, ferner die Weichtheile des Kinns, zum Theil auch der rechten und linken Wange, erstreckt sich in der Wangenschleimhaut nach links fast bis zum aufsteigenden Kieferast und geht noch unter dem Kinn in die Unterkinndrüsen, sowie auch an der Innenseite des Unterkiefers auf einen beträchtlichen Theil der Unterzungenweichtheile über. Das ganze vordere Unterkieferstück ist von den Carcinommassen umwachsen und zum Theil durch dieselben zerstört. An der Unterlippe in der Gegend des linken Mundwinkels und von da bis zum Kieferrande in grosser Ausdehnung Ulceration. Sehr schlechter Ernährungszustand. Am 18. Januar 1872 wird das Carcinom zunächst umschnitten; dadurch wird der Unterkiefer links dicht vor dem Winkel, rechts etwa in der Mitte zwischen Kinn und Winkel frei gelegt und an diesen Stellen durchsägt und mit dem an ihm haftenden Tumor herausgenommen. An der rechten Seite zeigt sich der Unterkieferstumpf noch krank und wird hier noch ein grosses Stück abgetragen. Danach Bildung der Lippe durch einen aus der rechten Backe entnommenen Bruns'schen Lappen, der dadurch entstandene secundäre Defect wird durch einen Lappen aus der rechten Jochbeingegend geschlossen. Dann wird links ein grosser, durch einen halbkreisförmigen Schnitt (Convexität nach oben aussen) umschriebener Lappen gebildet, und nachdem dieser nach unten verschoben ein zweiter ebenso geformter Lappen aus der Schläfe zur Deckung des secundären Wangendefectes ausgeschnitten. Der unter dem Kinn liegende Wundrand kann grösstentheils mit den transplantirten Lappen vereinigt werden, nur links bleibt ein zwei Zoll langes Loch.

Der Wundverlauf war ein sehr günstiger; alle Lappen heilten primär ein. Da die etwas geschwollene Zunge über die neugebildete Unterlippe hervorstand und nicht in den Mund zurückgezogen werden konnte, wurde am 13. Februar die Operation der Makroglossie durch Excision eines Keiles aus der Zungenspitze gemacht. Am linken Backen hatte sich der Unterkieferrest in die Wangentheile eingebohrt und machte der Patientin erhebliche Schmerzen; es wurde deshalb noch ein 2 Cm. langes Stück am 27. Februar abgetragen. Gleichzeitig wurde zum Verschluss des am Halse

befindlichen Defectes aus der rechten Halshaut ein Lappen ausgeschnitten, in den Defect geschwenkt und eingeheftet. Er heilte fast vollständig ein und konnte Patientin am 15. März mit gut granulirender Wunde am Halse entlassen werden. Am 29. April 1872 stellte sie sich wieder vor. Alles benarbt. Schlucken und Athmen waren etwas erschwert, der Mund ziemlich eng. An der linken Halsseite fanden sich mehrere härter anzufühlende Stellen (wahrscheinlich Recidive).

Anatomische Diagnose nicht notirt. Patientin starb „in Folge Krebsleidens an Wange, Lippe und Unterkiefer" in ihrer Heimath am 26. November 1872.

15. Spiess, Johann, Bader, 36 Jahre alt. Vor 2 Jahren in der Mitte der Unterlippe kleine mit Borke bedeckte Schrunde, aus der sich ein allmählich grösser werdendes Geschwür entwickelte. Vor ein Vierteljahr bildete sich eine Geschwulst am linken Unterkieferrand von Wallnussgrösse, die rasch an Umfang zunahm und vor 3 Wochen von einem Arzte aufgeschnitten wurde. Das Lippenroth und die Schleimhaut fast in ganzer Breite (nur rechts ein schmales Stück intact) ulcerirt. Die Ulcerationen sind nur ganz seicht, doch ist die Umgebung hart infiltrirt. Auf der linken Wange, vor und unter dem Ohre bis über den Unterkieferrand nach dem Hals herab die Weichtheile zu einem ovalen Tumor geschwellt, in der Länge. 12, in der Breite 8—9 Cm. messend, mit welchem die geröthete und infiltrirte Haut fest verwachsen ist. Der Tumor ist hart, auf Druck sehr empfindlich, an seinem inneren unteren Winkel eine Fistelöffnung, durch welche die Sonde nur in weiches Gewebe eindringt. Unter dem Ohrläppchen liegt noch ein nussgrosser scharf abgegrenzter Tumor auf dem grösseren auf. In der Fossa supraclavicul. eine nussgrosse Drüse. Ueber der linken Lungenspitze Dämpfung mit verschärftem Athmen. Linkes Hüftgelenk in Beugecontractur. Am 20. Februar 1873 Excision des Lippencarcinoms. Die Lippe kann noch durch einfaches Herausnähen der Schleimhaut wieder hergestellt werden. Ferner Exstirpation des Wangentumors, der stark erweicht, zum Theil zerfallen ist. Die Parotis von der Neubildung durchsetzt. Es gelingt deshalb deren Ausschälung nicht vollkommen. Am Unterkiefer wird eine usurirte Partie mit dem Meissel abgetragen. Die Drüse über der Clavicula gleichfalls weggenommen. Die Wunde blieb offen, wurde mit Eisenchloridtampon ausgestopft. Heilung der Lippenwunde durch p. i.; an der Wangenwunde bildeten sich bald schöne Granulationen, bald jedoch auch namentlich in der Parotisgegend Recidive verdächtige Knollen, die mit Kal. caust. zerstört wurden. Die harte Infiltration setzte sich nach hinten bis zum Proc. mast. fort. Da eine nochmalige Operation nicht rathsam erschien, wurde Patient am 18. März 1873 ungeheilt entlassen.

Anatomische Diagnose: Carcinom. epithel. labii infer., Glandul. lymphat. colli et parotid. sin. Patient starb mit Recidiv am 30. April 1873 in seiner Heimath.

16. Strobel, Michael, Bauer, 70 Jahre alt. Pfeifenraucher. Keine hereditären Momente. Im Mai 1873 acute Anschwellung der Lippe, aus der ein allmählich sich vergrösserndes Ulcus entstand. Seit 10 Wochen Tumor in der Regio submaxill. sin. — Kräftiger Mann. Die Unterlippe ist vollständig in zwei 10 Cm. von einander entfernte Theile getheilt. Die bei-

den Trennungsflächen der Unterlippe, deren Lippenroth und das rechte äussere Drittel der Oberlippe von einer grobpapillären, harten Ulcerationsfläche eingenommen. In dem Defect liegt das fast ganz mit papillären Wucherungen besetzte Mittelstück des Unterkiefers 7 Cm. breit frei; an der hinteren Fläche desselben gleichfalls ein harter Tumor. Die Zähne zum Theil ausgefallen, zum Theil nur ganz lose im Kiefer steckend. Die Wangenschleimhaut ist links ganz, rechts zum grossen Theil in den Tumor aufgegangen. In der linken Regio submaxillaris eine hühnereigrosse, zum Theil fluctuirende, auf dem Kiefer nicht verschiebbare Geschwulst, die mit der gerötheten und verdünnten Haut verwachsen ist. In der rechten Unterkiefergegend ein taubeneigrosser, gleichfalls mit der Haut verwachsener Tumor; ein wallnussgrosser verschieblicher in der Fossa jugularis.

Am 22. September 1874 Umschneidung der Geschwulst, Durchsägung des Unterkiefers beiderseits in der Gegend der Backenzähne. Die Submaxillargeschwulst beiderseits zerfallen, Höhlen mit papillärem Grunde und dünnem bräunlichen Inhalte bergend, greifen so sehr in die Tiefe, dass nicht alles Carcinomatöse entfernt werden kann. Vor der Ablösung der Genioglossi wird ein Faden durch die Zunge gezogen. Die zurückgebliebenen carcinomatösen Partien werden noch möglichst mit dem scharfen Löffel entfernt. Der entstandene colossale Defect wird zum Theil durch Wangenlappen gedeckt. Die so hergestellte Unterlippe kann nicht mit Schleimhaut umsäumt werden. Die Schleimhaut des Mundbodens wird in den offengebliebenen Theil der Wunde eingenäht, damit die Zunge einigen Halt hat und die Mundsecrete gut nach unten abfliessen können. Zum Schlusse wird der gleichfalls im Inneren zerfallene Tumor in der Fossa jugularis geöffnet und, da er sich bis in die Regio supraclavicularis erstreckt, nur zum Theil exstirpirt. Am Nachmittag musste wegen häufigen Zurücksinkens der Zunge noch die Tracheotomie gemacht werden. Am 23. September Morgens 8 Uhr starb der Patient an Collaps. Die Section constatirt die carcinomatösen Reste am Halse und normalen Befund der inneren Organe.

Mikroskopische Untersuchung der Neubildung ergab: Epithelialcarcinom.

17. Kuttner, Adam, Oekonom, 65 Jahre alt. Starker Raucher. In der Familie keine Gewächse erblich. Vor 2 Jahren Knötchenbildung rechts an der Unterlippe. Dieselbe ist bei seiner Aufnahme am 12. Juli 1878 fast ganz von einem tief zerklüfteten Geschwür mit stark infiltrirten Rändern eingenommen. Das Carcinom erstreckt sich in geringer Ausdehnung auch auf die Oberlippe, nach abwärts bis zum Kinn und scheint auf den Unterkiefer überzugehen. Beiderseits und in der Mitte bestehen unter dem Unterkiefer Drüsentumoren. Am 17. Juli Excision des Carcinoms; der Unterkiefer zeigt sich rechts von der Mittellinie in der Grösse eines Fünfpfennigstückes ulcerirt. Die erkrankte Partie mit dem Meissel abgetragen. Exstirpation der Drüsentumoren. Plastik durch Bildung eines rechteckigen Lappens aus der Halshaut. Zur besseren Einfügung des Lappens musste noch ein Stück der stark prominirenden Vorderfläche des Unterkiefers mit der Stichsäge abgetragen werden. In den auf die Operation folgenden Tagen hohes Fieber, Schmerzen auf der Brust und mitunter ziemlich hochgradige Dyspnoe. Am 21. Juli Morgens starker Collaps; um 9 Uhr Tod.

Sectionsbefund: Brandherde beider Lungen mit ausgedehnter Verschorfung der Pleura, Fremdkörper (Speisereste) in den Bronchien, linksseitige eitrige Pleuritis. Starke Bronchitis, besonders der feineren Aeste. Geringe Atrophie der Leber, Milz und Nieren, kleines Myom des Magens.

Mikroskopische Diagnose der Lippengeschwulst: Plattenepithelialcarcinom.

18. Koller, Georg, Söldner, 38 Jahre alt. Starker Raucher. Keine Heredität. Vor zwei Jahren ein Knötchen in der Mitte der Unterlippe. Das Carcinom nimmt fast die ganze Unterlippe ein, reicht bis zum Kinn und sitzt auf dem Knochen auf. Am 23. September 1878 Excision, Abmeisselung der erkrankten Partien am Unterkiefer, Exstirpation der regionären Lymphdrüsen. Plastik vorläufig nicht gemacht. Wundverlauf ohne Störung. Am 16. October entlassen, für später zur Ausführung der Plastik wieder bestellt. Anatomische Diagnose nicht eingetragen.

Am 28. November kommt Patient wieder. Wunde vernarbt. Der ganze Kinntheil des Unterkiefers durch den Defect entblösst. Starre, namentlich am rechten Rande des Defectes gelegene Narbenmassen hindern die Bewegungen des Unterkiefers, der kaum 1 Cm. weit vom Oberkiefer entfernt werden kann. Keine Recidive. Es wird nun theils um den Defect besser decken zu können, theils um ein weiteres Oeffnen des Mundes zu ermöglichen, zunächst die gesunde rechte Unterkieferseite resecirt, danach durch zwei grosse Lappen aus der Wange und Halshaut der Defect gedeckt. Am Hals bleibt die Wunde zum Theil offen. Ernährung per rectum durch Fleischpankreasklystiere. Die Nähte in der Mitte lösten sich bald zum grössten Theil unter leichtem Fieber und Gangränesciren der Wundränder; nach einiger Zeit erst Reinigung der Wunden, Heilung durch Granulation. Der Effect der Plastik kein grosser, da auch der Mund nicht viel weiter geöffnet werden kann. Nach 8 Wochen Entlassung.

Patient starb an „seiner Geschwulst im Gesicht, am Unterkiefer und linker Wange" am 16. Juni 1879 in seiner Heimath.

19. Weissbeck, Johann, Tagelöhner, 41 Jahre alt. Seit einem Jahr an der Unterlippe rechts zuerst ein Bläschen, dann kleine Prominenzen, die sich Patient immer wegnehmen liess; allmählich bildeten sich immer mehr und wuchsen schliesslich zu einer grossen Geschwulst zusammen. Ein ähnlicher Fall in der Verwandtschaft nicht bekannt. Die Pfeife wurde im linken Mundwinkel getragen. Bei geschlossenem Munde ist nur am rechten Mundwinkel eine kleine Ulceration zu sehen, nach Eröffnung des Mundes findet sich ein warziger Tumor auf der Lippen- und Wangenschleimhaut, der sich hauptsächlich nach unten erstreckt und im Munde auch auf die rechte Unterkieferhälfte übergreift. Unter dem Kinn und unter der rechten Unterkieferseite vergrösserte Drüsen. Operation am 9. Januar 1879 in folgender Weise: Nach Excision des Carcinoms an der Lippe wird ein Schnitt vom Mundwinkel zum Kieferrande und längs desselben bis zum Ohrläppchen geführt; dann Exarticulation der rechten Unterkieferhälfte, Abtragung der erkrankten Wangenschleimhaut. Exstirpation der Drüsen, Vernähung der Wunden. Nur die Halswunde bleibt offen und wird von derselben aus rechts ein Gummirohr zum Abfluss der Secrete in die Mundhöhle geführt. Die Unterlippe fällt knapp aus. Von einer Plastik wird abgesehen, weil der Patient in Folge des starken Blutverlustes sehr heruntergekommen

ist. Ernährung per rectum durch Fleischpankreasklystiere, per os nur Klarflüssiges. Vollkommene Heilung der vernähten Wunden, guter Abfluss des Secretes durch das Rohr, das am 8. Tage entfernt wird. Sprache schlecht verständlich. Nach 14 Tagen Entlassung. Patient kann mit der linken Kieferhälfte ganz gut beissen. Die Entstellung gering.

Anatomische Diagnose: Plattenepithelkrebs. Patient lebt noch ohne Recidiv (Januar 1881).

20. Herbst, Johann, Bauer, 49 Jahre alt. Beginn des Leidens vor einem Jahre. Keine Ursache bekannt, keine Erblichkeit. Patient raucht viel Pfeife und zwar immer links; hier blieb seiner Angabe nach die Lippe am längsten gesund. Fast die ganze Unterlippe sehr verhärtet und namentlich am Lippenroth stark geschrumpft; auf der etwas unregelmässigen Oberfläche nur einzelne kleine mit Borken bedeckte Excoriationen. Die derb infiltrirten Theile sind mit dem Knochen verwachsen; die sie bedeckende Haut blauroth. Unterkinn- und beiderseitige Unterkieferdrüsen vergrössert und verhärtet. Ernährungszustand gut. Am 2. Januar 1880 Exstirpation; dieselbe erfordert Wegnahme der ganzen Unterlippe bis zum Kinn, Abmeisselung des Unterkiefers sammt dem Alveolarfortsatz in einer Breite von 3 Cm., in einer Höhe von 2 Cm. in der Gegend der Schneidezähne. Auch am Kinn muss eine Schicht vom Knochen abgemeisselt werden. Zur Deckung des nahezu viereckigen Defectes wird ein viereckiger Lappen aus der Halshaut (nach Langenbeck) mit der Basis nach rechts ausgeschnitten. Von dieser Wunde aus werden die Unterkinn- und Unterkieferdrüsen beiderseits herausgeholt. Einheftung des Lappens. Ausspülungen des Mundes mit Lösungen von Kal. hypermang. Ernährung per os durch klare Flüssigkeiten, per rectum durch Fleischpankreasklystiere. Wundverlauf sehr gut, in den ersten Tagen mässiges Fieber. Acme am 3. Tage mit 39,3. Primäre Einheilung des Lappens, dessen linker oberer Rand höher steht als der rechte. Am 16. Januar Entlassung.

Anatomische Diagnose: Plattenepithelialcarcinom.

Am 2. December 1880 kommt Patient wieder mit einem grossen Recidiv, das vor 2 Monaten entstand, am linken Unterkiefer; es beginnt drei Querfinger breit von der Mittellinie und reicht bis über den letzten Mahlzahn hinaus. Es ist im Munde am prominentesten, von aussen nur als welschnussgrosser, dem Kiefer fest aufsitzender Knoten zu fühlen, über welchem sich die Haut noch verschieben lässt. In den Unterkiefergegenden und unter dem Kinn keine Drüsen zu fühlen. Der Effect der früheren Lippenplastik ist ein guter, Eröffnung des Mundes, wie dessen Verschluss gelingt gut. Die Oberlippe bedeckt zum Theil die Unterlippe, namentlich links, wo der obere Rand stark nach innen umgeschlagen ist. Patient wollte sich nicht mehr operiren lassen und wurde darum gleich wieder entlassen.

21. Windsheimer, Leonhardt, Bahnexpeditor, 79 Jahre alt, ist Pfeifenraucher und trägt die Pfeife im rechten Mundwinkel. Erblichkeit ausgeschlossen. Vor 4 Jahren Beginn des Leidens. Verhältnissmässig noch kräftiger Mann. Das Unterlippenroth fast in ganzer Ausdehnung ganz oberflächlich ulcerirt. Die Ulcerationsfläche ist roth und zeigt viele ganz kleine, etwas tiefer liegende gelbe Punkte. Die Geschwürsränder nur ganz leicht erhaben und infiltrirt. In der Mitte des linken horizontalen Unterkiefer-

astes eine auf dem Knochen fest aufsitzende, welschnussgrosse, auf Druck sehr schmerzende Geschwulst, über welcher die Haut noch verschoben werden kann. Unter dem Kiefer beiderseits und in der Mitte mehrere erbsen- bis bohnengrosse Drüsen. Katarakt am rechten Auge, linkerseits oben operativer Defect der Iris, von Linearextraction herrührend. Operation am 7. August 1880. Excision des erkrankten Lippenrothes in gehöriger Ausdehnung. Die Lippe kann wieder gebildet werden durch einfaches Herausnähen der Schleimhaut. Ferner Exstirpation des Unterkiefertumors mit Messer und Meissel. Aus dieser Wunde werden noch einige Drüsen herausgeholt. Zur Exstirpation der Drüsen unter dem Kinn und in der rechten Unterkiefergegend werden besondere Schnitte angelegt. Wunden heilten ohne Reaction; am 21. August geheilt entlassen.

Anatomische Diagnose: Plattenepithelkrebs.

Am 23. November 1880 kommt Patient wieder mit einem über nussgrossen Recidiv am linken Unterkiefer. Dasselbe ist mit der Haut und der Exstirpationsnarbe fest verwachsen und sitzt dem Knochen fest auf. An der Unterlippe lineäre Narbe, kein Recidiv. Unter dem Kinn eine erbsengrosse Drüse; linke Submaxillargegend frei von Drüsen. Am 24. November Resection der linken Unterkieferhälfte; die Durchtrennung wird am linken äusseren Schneidezahn mit der Stichsäge gemacht und dann nach Ablösung des Tumors von den gesunden Weichtheilen der Kiefer exarticulirt. Mit dem Tumor wurde ein ziemlich grosses elliptisches Hautstück exstirpirt. Aus der Unterkinngegend wurden mehrere harte Drüsen und auch die verdächtig harte linke Unterkieferspeicheldrüse aus der bereits vorhandenen Wunde herausgeschält. Darauf zuerst Naht der Wangenschleimhaut in ganzer Ausdehnung mit Catgut, wobei die Knoten nicht auf die Schleimhautfläche, sondern in die Wunde zu liegen kommen. Die Haut wurde mit Seidennähten vereinigt und zwar so, dass eine Nahtlinie vom Ohrläppchen zum Kinn, eine zweite diese schneidend und unterhalb der Mitte der Wange beginnend zur Mitte des vorderen Kopfnickerrandes herabläuft. Im untersten Wundwinkel Einlegen eines Gummirohres. Durch die Zunge war eine Ansa gelegt worden. Der Wundverlauf fast fieberlos, im Ganzen sehr günstig. Nur unter dem Kinn hatte sich ein Eitersack gebildet, der am 27. November incidirt wurde. Patient befindet sich noch in der Klinik (Januar 1881). Die Wunde ist fast vollkommen geheilt, nur besteht in der linken Unterkiefergegend noch eine Fistelöffnung, aus welcher sich vom Ohr her noch etwas dicker Eiter hervordrücken lässt. Die Schleimhautwunde heilte vollständig p. i., so dass nie eine Communication der Wunde mit der Mundhöhle eintrat. Patient befindet sich im Ganzen wohl, nur hat er über heftige Schmerzen zu klagen, die in der Gegend vor dem Ohre beginnen und über die ganze linke Kopfseite ausstrahlen. Der Mund kann sehr gut geöffnet werden; die Unterkieferzähne kommen etwas nach einwärts von der Oberkieferzahnreihe zu liegen. Entstellung sehr gering.

22. Leidel, Adam, Viehhändler, 59 Jahre alt, liess sich von einem Pfuscher sein Carcinom der Unterlippe behandeln. Dieser applicirte eine intensiv wirkende Aetzpaste, die linkerseits einen beträchtlichen Defect der Unterlippe setzte, welcher benarbte. In dem Defect der Unterlippe liegt der Alveolarfortsatz zu Tage, das an die Lücke angrenzende Lippengewebe derb, hart infiltrirt. Der untere Rand der Lücke mit dem Unterkiefer-

alveolarfortsatz verwachsen. Die Drüsen der linken Submaxillargegend deutlich zu fühlen und von härtlicher Consistenz. Kräftezustand gut. Am 19. August 1880 werden die verhärteten Partien umschnitten und auch der Theil des Alveolarfortsatzes, an welchem der Defectrand adhärirt, mit dem Meissel abgetragen. So entsteht ein viereckiger Defect, der zwei Drittheile der Unterlippe einnimmt und links zum Mundwinkel reicht. Derselbe wird dadurch gedeckt, dass vom unteren Wundrande nach rechts und links horizontal eingeschnitten und ausserdem diesen Schnitten parallel die Mundspalte nach beiden Seiten hin verlängert wird. Die so gebildeten rechteckigen Lappen werden eingeheftet, nachdem noch an den oberen Rändern soweit es nöthig, die Schleimhaut herausgesäumt ist. Die Exstirpation der Drüsen wird vorläufig nicht gemacht, um durch die dazu nöthigen Schnitte nicht die Ernährung der Lappen zu gefährden. Ganz unbedeutendes Wundfieber. Heilung durch p. i. Auf sein Verlangen wird Patient am 28. August entlassen, mit der Weisung bald zur Entfernung der Drüsen wiederzukommen.

Anatomische Diagnose nicht notirt. Patient lebt mit Recidiv. Er hat an der linken Seite des Halses eine Drüsengeschwulst, welche schmerzhaft ist.

23. Russ, Kaspar, Kaminkehrer, 48 Jahre alt. Beginn des Leidens vor 4—5 Jahren ohne bekannte Ursache. Raucher ist Patient nicht. Das Lippenroth, die Unterlippenschleimhaut und das gegenüberliegende Zahnfleisch in einen in der Mitte tief ulcerirten, sonst harten Tumor umgewandelt. Derselbe sitzt am Unterkiefer theilweise fest. Unter dem Kinn und in beiden Submaxillargegenden erbsen- bis bohnengrosse harte Drüsen. Ernährungszustand gut. Am 17. November 1880 Exstirpation durch Keilschnitt; rechts kann ein 1 Cm. breites Stück der Unterlippe erhalten werden, links dagegen überschreitet der Schnitt den Mundwinkel. Der mit der Geschwulst zusammenhängende Theil des Kiefers, nämlich der Alveolarfortsatz der Schneidezähne und der unter diesem liegende Theil wird mit dem Meissel abgetragen; nur am unteren Kieferrand bleibt eine schmale Knochenbrücke erhalten. Plastik durch zwei seitliche Lappen nach Jäsche. Vor Vereinigung derselben werden aus den drei genannten Gegenden von den bereits vorhandenen Wunden aus die vergrösserten Drüsen hervorgeholt. Auch die rechte Unterzungenspeicheldrüse, die verhärtet erscheint, wird herausgeschält. Darauf Einheftung der oben umsäumten Lappen; die Schleimhaut des Mundhöhlenbodens unter der Zunge wird über dem zurückgebliebenen schmalen Mittelstück des Unterkiefers mit der Schleimhaut der transplantirten Lappen vereinigt. Vollkommene Heilung durch prima intent. Entlassung am 23. November 1880.

Anatomische Diagnose nicht eingetragen.

24. Breit, Wendelin, Altsitzer, 84 Jahre alt, raucht seine Pfeife im rechten Mundwinkel. In der Familie kein ähnliches Leiden vorgekommen. Das seinige begann vor 2 Jahren. Die Unterlippenweichtheile fast in ganzer Ausdehnung von einer mehrfach knolligen, in der Mittellinie wie narbig geschrumpften derben Infiltration eingenommen, die auf dem Unterkiefer angeheftet ist. Die Schleimhaut an der Tumorfläche der Lippe fast ganz intact. Es besteht eine geringe, oberflächliche Ulceration an einzelnen Stellen. In beiden Unterkiefergegenden bohnen- bis haselnussgrosse verschieb-

liche Drüsen; auch in der Unterkinngegend einige kleinere zu fühlen. Fettgewebe spärlich, Musculatur schwach.

Am 18. November 1880 Exstirpation mit Abmeisselung mehrerer verdächtiger Stellen von der äusseren Oberfläche des zahnlosen Unterkiefers. Der dadurch entstandene nahezu viereckige Lippendefect, der von einem Mundwinkel zum anderen und herab bis zum Kinn reicht, wird durch einen rechteckigen Lappen aus der Halshaut mit der Basis nach rechts (nach Langenbeck) gedeckt. Von der Halswunde aus werden die vergrösserten Unterkinn-, sowie die Unterkieferdrüsen beiderseits exstirpirt. Nach Einheftung des Lappens bleibt ein 5 Cm. langer und 3 Cm. breiter Hautdefect der Unterkinngegend. Die Heilung erfolgte ziemlich gut. Nur an der linken Seite gangränescirte der obere Lappenrand und erlitt dadurch die Unterlippe nahe am Mundwinkel eine Einkerbung. Am 5. December 1880 mit granulirenden Wunden entlassen.

Anatomische Diagnose: Plattenepithelialcarcinom. Drüsen nicht carcinomatös.

Was die Betheiligung der regionären Lymphdrüsen anlangt, so sind in 42 Fällen Anschwellungen und Verhärtungen derselben notirt; hierzu kommen noch 6 Fälle, in welchen die Drüsen nicht von Aussen zu fühlen waren, sondern erst nach dem Einschneiden vergrössert befunden wurden. 33 mal ist notirt, dass keine vergrösserten Drüsen von aussen zu fühlen waren und in 50 Fällen sind diesbezügliche Bemerkungen nicht vorhanden. In wie weit die Drüsen je nach dem Grade der Ausdehnung des Carcinoms betheiligt waren, ist aus folgender Tabelle ersichtlich:

Sitz und Ausdehnung des Carcinoms	Submaxillardrüsen rechte	Submaxillardrüsen linke	Unterkinndrüsen	Rechte und linke Unterkieferdrüsen	Rechte Unterkiefer- u. Unterkinndrüsen	Linke Unterkiefer- u. Unterkinndrüsen	Alle drei Drüsengruppen	Keine Drüsenschwellung
Rechte Unterlippenhälfte.	1	—	2	2	—	—	1	9
Linke Unterlippenhälfte.	—	1	—	5	—	—	3	5
Mitte der Unterlippe.	—	2[1]	4	2	—	1	2[2]	12
Die ganze oder fast ganze Unterlippe einnehmend.	—	2	2	2	—	1	—	5
Auf Oberlippe und Wange übergreifend.	—	—	1	1	—	—	1	2
Auf den Knochen übergreifend.	1	2[3]	—	2[4]	1	—	6	—

1) Bei einem dieser beiden Fälle sollte die Drüsenschwellung schon seit 15 Jahren in gleicher Grösse bestehen, während das Carcinom erst ein Jahr alt war.

2) Einmal fanden sich ausserdem noch Drüsentumoren in der Nackengegend.

3) Bei einem dieser Patienten waren auch die Lymphdrüsen vor dem linken Ohre ergriffen.

4) Es fand sich bei einem dieser Patienten auch ein Drüsentumor in der Fossa jugularis.

Die Behandlung der Carcinome war, wo es irgend noch die Ausdehnung gestattete, eine möglichst radikal operative. Man hielt sich bei der Exstirpation stets in erheblicher Entfernung von den nachweisbaren Grenzen der Neubildung.

Bei den Carcinomen von geringer Ausdehnung wurde die Excision gewöhnlich in Keilform gemacht. Dies geschah in 55 Fällen; 9 mal wurde das Carcinom durch bogenförmige Schnitte entfernt. 33 mal ist über die Methode der Excision nichts näheres erwähnt. In 18 Fällen war nach der Excision keine Plastik nöthig geworden und liessen sich die Wundränder einfach durch die Naht vereinigen. 34 mal wurde bei bestehendem dreieckigen Defekt die Plastik in der Weise ausgeführt, dass Wangenlappen durch vom Mundwinkel aus nach aussen und unten geführte Bogenschnitte, welche den Kieferrand vor der Arteria maxillaris externa kreuzten, gebildet wurden. Diese Lappen wurden an ihrem oberen Rande, soweit nicht noch Lippenroth vorhanden war, zur Neubildung der Lippe mit der an ihnen befindlichen Schleimhaut umsäumt. Die beschriebene Plastik (Jäsche) wurde in 13 Fällen auf einer Seite, in 21 Fällen doppelseitig gemacht. Sie lieferte im Ganzen die besten Resultate. Die Gestalt der Unterlippe war gewöhnlich eine sehr gute geworden; am schönsten war stets die Symmetrie der Lippe hergestellt, wenn auf beiden Seiten die Lappen gebildet waren. Auch bezüglich der Eröffnung des Mundes lieferte sie sehr gute Resultate; fast nie war dieselbe durch eine erhebliche Narbenspannung behindert.

Das letztere wurde vorzüglich dadurch erreicht, dass stets auf eine exakte Bildung der Mundwinkel, sowie auf eine ganz genaue Vereinigung der sich gewöhnlich stark umschlagenden oder an einander sich verschiebenden Schleimhautwundränder sowohl in der Mittellinie der neugebildeten Unterlippe als besonders in den Wangengegenden grosse Sorgfalt verwandt wurde. Zur Vereinigung der Schleimhautwundränder wurde in der letzten Zeit meist Catgut benutzt. Gelang wie gewöhnlich die Heilung durch p. i., so war auch die Narbenspannung sehr gering.

In einem Fall wurde ein vierseitiger Lappen aus der Unterkinn- und Halshaut nach Langenbeck's Methode gewählt.

Bei oblongem Defekt wurde 6 mal die Plastik so ausgeführt, dass von den Mundwinkeln aus horizontale Schnitte durch die Wange und ferner von jedem unteren Wundwinkel aus einer mehr oder weniger schräg nach aussen und abwärts durch die Kinnhaut geführt wurden. Die so gebildeten Lappen wurden oben, so weit es

zur Herstellung des Lippenrothes nothwendig war, mit Schleimhaut umsäumt, mit einander und mit dem am Kinn stehen gebliebenen dreieckigen Weichtheilstück durch Nähte vereinigt. Auch auf diese Weise wurden sehr schön geformte Lippen hergestellt.

7 mal wurde die Mundspalte nach auswärts, je nach der Grösse des Defektes mehr oder weniger weit (einmal bis fast zum Tragus) durch horizontalen Schnitt verlängert. Der untere Theil der so durchtrennten Wange wurde am oberen inneren Rande je nach Bedarf mit Schleimhaut umsäumt, nach der Mitte verschoben und eingeheftet. Um die Faltung des oberen Theiles der Wange zu verhüten, war es dreimal dabei nothwendig geworden, aus der Wange neben der Oberlippe kleine mit der Spitze nach aufwärts gerichtete Keile zu excidiren (Burow), und zwar 1 mal auf einer, 2 mal auf beiden Seiten.

In 4 Fällen wurden viereckige Lappen aus dem oberen Theile der Wange mit nach unten gerichteter Basis (Bruns) zur Deckung der Defekte benutzt. In einem Fall blieben darnach auf beiden Wangen ziemlich grosse dreieckige Defekte unvereinigt, welche rechts durch einen viereckigen Schläfenlappen, links durch einen nach aussen und hinten convexen Bogenschnitt und Verschiebung der Haut gedeckt wurden.

In zwei weiteren Fällen wurden zur Herstellung der Unterlippe von der Spitze des keilförmigen Defektes aus zwei divergirende Schnitte über das Kinn in die Gegend des Zungenbeines und von da mit Convexität nach aufwärts bis in die Gegend der Art. maxill. extern. gegen den Kieferrand zu geführt und dann die so umschnittenen Lappen vom Kiefer abgelöst. Hierauf wurden sie über die Spitze des am Kinn stehen gebliebenen Weichtheilstückes nach aufwärts bis zur normalen Höhe der Unterlippe verschoben und nachdem sie oben mit Schleimhaut umsäumt waren, mit einander und dem Kinnhautstück durch Nähte vereinigt. In beiden Unterkiefergegenden blieben dreieckige Stellen unvereinigt. Beidemale in kosmetischer Beziehung sowohl, als auch bezüglich der Eröffnung des Mundes befriedigendes Resultat.

Einmal wurden bei sehr grossem Defekte der Unterlippe die Theile der Oberlippe zur Plastik zu verwenden gesucht. Es wurde zu dem Behufe die Oberlippe in Lappenform beiderseits bis unter das Nasenloch abgelöst, die so gebildeten einander entgegengeschwenkten Lappen zuerst mit einander und dann mit dem Defektrande durch Knopfnähte vereinigt. Es entstand dadurch die Form des Karpfenmaules (nach Maas). In die sehr enge Mundöffnung

wurde zum Einbringen von Wasser und flüssiger Nahrung, sowie zur gehörigen Reinigung der Mundhöhle ein Gummirohr eingelegt. Die Oberlippenlappen heilten mit Ausnahme der seitlichen Theile, wo die grösste Spannung bestand, p. i. ein; nach Verlauf der ersten Woche konnte durch horizontale Einschnitte die Mundspalte hergestellt werden. Zur Bildung der Mundwinkel wurde die Schleimhaut herausgenäht. Rechterseits gelang dies besser wie links. Auch im weiteren Verlauf gestaltete sich der rechte Mundwinkel besser als der linke, indem bei ersterem die Heilung fast ganz durch p. i. eintrat, bei letzterem dagegen alles auseinander ging und der Mund dadurch sehr difform wurde. Nach wiederholten misslungenen Versuchen noch etwas durch Operationen zur Besserung der Mundwinkel zu thun, überliess man schliesslich die Heilung der Granulationsbildung. Leider schrumpften die zur Unterlippenbildung verwandten Oberlippentheile sehr stark und kam es dadurch zur Entblössung des Alveolarfortsatzes des Unterkiefers. Mit kleiner granulirender Wunde wurde Patient entlassen.

In 2 Fällen wurden noch complicirtere plastische Operationen gemacht. In 22 Fällen ist über etwa ausgeführte Plastiken nichts aufgezeichnet.

Bei den ausgedehnteren Carcinomen wurden ausgiebigere Exstirpationen nothwendig. Die Defekte wurden in 4 Fällen durch einen Halshautlappen nach Langenbeck gedeckt. Diese Methode lieferte bei zahnlosem Unterkiefer, sowie nach Resektion des Unterkieferalveolarfortsatzes vorzügliche Resultate. In den übrigen Fällen wurden, wie aus den Krankengeschichten zu ersehen, complicirtere plastische Operationen ausgeführt. In 7 Fällen ist jedoch nichts näheres über die Operation notirt. 8 mal mussten grössere die Continuität trennende Unterkieferresectionen gemacht werden. In 12 Fällen wurde der Unterkiefer weit über die vom Carcinom ergriffenen Stellen hinaus abgemeisselt oder partiell resecirt. In 5 Fällen ist über die Ausdehnung der Unterkieferresection nichts angegeben.

So oft das Mittelstück des Unterkiefers resecirt wurde, wurde vorher ein starker Faden als Ansa mittelst einer Nadel durch die Zunge geführt, um mit derselben sowohl während der Operation als in der nächsten Zeit nach derselben die Zunge vor dem Zurückgleiten zu schützen und dadurch einer etwa auftretenden Athemnoth vorzubeugen.

Die regionären Lymphdrüsen erfuhren in hiesiger Klinik seit einer Reihe von Jahren auch bei kleinen Unterlippenkrebsen genaue Beachtung. In obiger Tabelle habe ich die Fälle zusammengestellt,

bei welchen eine Vergrösserung oder Verhärtung der regionären Lymphdrüsen notirt sich vorfand. In vielen Fällen sind aber diesbezügliche Notizen in den Krankengeschichten nicht gemacht, sonst müsste die Zahl der gleichzeitigen Drüsenaffectionen eine weit grössere sein. Wenn man bei der Untersuchung der mit Unterlippenkrebs behafteten Patienten genau nach vorhandenen Drüsenschwellungen forscht, so wird man sehr häufig solche vorfinden. Freilich sind sie oft schwer zu fühlen. In den Unterkiefergegenden sind sie, falls sie noch keine erhebliche Grösse erreicht haben, oft so beweglich, dass sie unter dem Kieferrande hinweggleiten und sich so dem zufühlenden Finger entziehen; in der Unterkinngegend sind sie wegen der stattlichen Fettlage, in welcher sie eingehüllt sind, und wegen der Spannung der vom Kinn herablaufenden Muskeln oft noch schwieriger zu palpiren. Nicht nur die von aussen durchgefühlten Drüsen wurden stets entfernt, sondern seit etwa 5 Jahren wurde auch fast regelmässig, wenn von aussen Drüsenschwellungen nicht gefühlt werden konnten, in beiden Unterkiefergegenden sowohl, als in der Unterkinngegend eingeschnitten, nach den Drüsen gesucht und alle auffindbaren, auch die kleinsten, weggenommen. In den Submaxillargegenden wurde horizontal eingeschnitten, die Fascie durchtrennt, die vorhandenen Drüsen mit dem scharfen Haken hervorgezogen und isolirt exstirpirt. In der Regio submentalis wurde gewöhnlich ein Längsschnitt vom Kinn herab zum Zungenbein geführt und hier die infiltrirten Drüsen sammt allem sie einhüllenden Fettgewebe gründlichst herausgeräumt. Es entstanden dadurch an dieser Stelle manchmal erhebliche Wundhöhlen. Da wo durch das Anlegen neuer Schnitte etwa schon gebildete Wangenlappen (namentlich nach der Methode von Jäsche) in ihrer Ernährung beeinträchtigt werden konnten, wurden die Drüsen einfach von den bereits vorhandenen Wunden aus hervorgeholt. Selbstverständlich wurden auch etwa an anderen Stellen des Halses vorhandene Drüsentumoren exstirpirt.

Ob die exstirpirten Drüsen carcinomatös erkrankt waren oder nicht, ist nur in 12 Fällen notirt. Dreimal erwiesen sie sich schon makroskopisch als carcinomatös, in 4 Fällen wurde mikroskopisch die carcinomatöse Erkrankung nachgewiesen. Fünfmal konnte kein Carcinom der Drüsen mikroskopisch gefunden werden. Zweimal ist ausserdem bemerkt, dass die Drüsen makroskopisch kein carcinomatöses Aussehen darboten. In den 5 Fällen, in welchen Drüsencarcinom, sei es makroskopisch, sei es mikroskopisch verzeichnet ist, handelte es sich viermal um kleine primäre Lippencarcinome,

einmal um ein grosses erstes locales Recidiv. Die 7 Fälle, bei welchen die vergrösserten Drüsen sich als nicht carcinomatös erwiesen hatten, betrafen sechsmal kleine primäre Carcinome, einmal ein bereits auf den Knochen übergreifendes.

Die einfachen nicht carcinomatösen Drüsenschwellungen in der Unterkiefer- und Unterkinngegend bei Unterlippenkrebsen (es hat dies übrigens bei allen im Gesicht auftretenden Krebsen fast die gleiche Geltung) haben vielleicht nur die Bedeutung chronisch entzündlicher Infiltrationen, hervorgerufen durch die von den Ulcerationen an der Lippe in die Lymphbahnen gelangten septischen Stoffe. Mit dem Lymphstrome können jedoch entschieden auch schon sehr frühzeitig (und zwar bei weichen Carcinomen vielleicht eher, als bei härteren) Krebselemente in die Drüsen fortgeschwemmt werden, welche bei der mikroskopischen Untersuchung der Drüsen nicht immer auffindbar sein möchten. Wir haben jedoch auch in mehreren Fällen von noch ziemlich kleinen Lippencarcinomen bereits die Drüsen wirklich carcinomatös entartet gefunden. Dies war namentlich in einem Falle sehr auffallend. Es handelte sich nämlich um ein seit einem halben Jahre bemerktes, auf die linke Unterlippenhälfte beschränktes ulcerirtes Carcinom. Von aussen waren in beiden Unterkiefergegenden haselnussgrosse Drüsen zu fühlen, die Unterkinngegend schien frei zu sein. Es wurden bei der Operation eine ziemliche Menge geschwellter Drüsen aus beiden Unterkiefergegenden und auch aus der Unterkinngegend entfernt. Alle Drüsen der drei genannten Gruppen von den kleinsten, linsen- bis haselnussgrossen Drüsen erschienen schon makroskopisch auf dem Durchschnitt krebsig entartet, und bestätigte dies auch die mikroskopische Untersuchung.

Da man nun immer auch bei relativ noch kleinen Unterlippencarcinomen bereits eine krebsige Infection der regionären Drüsen zu gewärtigen hat, selbst wenn die äusserliche Untersuchung keine Vergrösserung derselben constatiren kann, so ist es räthlich stets bei der Exstirpation des Unterlippenkrebses in beiden Submaxillargegenden und unter dem Kinn einzuschneiden, und die vorhandenen Drüsen sorgfältigst zu entfernen. Erst dann kann unserer Ansicht nach die Carcinomoperation als eine genügend ergiebige genannt werden.

Die Drüsenexstirpationswunden wurden in manchen Fällen ganz geheftet und drainirt, manchmal nur theilweise und manchmal gar nicht durch Nähte vereinigt. Irgend welche Störung im Wundverlaufe wurde nach gleichzeitiger Drüsenexstirpation nicht beobachtet.

Die gehefteten Gesichtswunden blieben gewöhnlich unbedeckt;

nur wenn sich entzündliche Infiltration der Wundränder und Eiterung der Stichkanäle eingestellt hatte, wurden kleine mit Carbolsäure befeuchtete Läppchen übergelegt und dieselben mit Guttaperchapapier bedeckt. Die Drüsenexstirpationswunden wurden in der Regel mit Charpie, Watte oder Jute, die mit antiseptischen Mitteln imprägnirt waren, oder auch und zwar gewöhnlich nach den ersten Tagen mit feuchtwarmen Carbolverbänden bedeckt. Gewöhnlich wurden die Nähte nach zweimal 24 Stunden alle entfernt, nur wo die Wundränder auseinander zu gehen drohten, liess man einzelne Nähte länger liegen.

Stets hielt man auf gehörige Reinhaltung des Mundes und wurden häufig, oft stündlich Ausspülungen mit Wasser oder desinficirenden Flüssigkeiten (namentlich Lösungen von Kal. hypermanganicum) gemacht.

Eine grosse Sorgfalt wurde auch auf eine zweckmässige Ernährung der Patienten nach der Operation verwendet. Da man stets ein Verschlucken der Patienten zu fürchten hat, das zu tödtlich endenden lobulären Pneumonien mit Lungengangrän Veranlassung geben kann, so wurden in der ersten Zeit nur ganz klare Flüssigkeiten gegeben. Dieselben wurden stets sorgfältigst durch Filtriren von festen Bestandtheilen, geronnenem Eiweiss u. s. w. geklärt und dann dem Patient mittelst der Schnabelkanne eingeflösst. Wo längere Zeit ein Verschlucken der Patienten zu fürchten war, wurden mit gutem Erfolge gleichzeitig die von Leube angegebenen Fleischpankreasklystiere angewandt. Dieselben wurden gewöhnlich in der Weise gegeben, dass nach gehöriger Ausspülung des Mastdarmes mit Wasser die fein zerkleinerte Fleischpankreasmasse durch eine Pumpenvorrichtung langsam injicirt wurde. Dieselbe besteht aus 150,0 von Bindegewebe möglichst befreitem Rindfleisch, das mit 50,0 Pankreas fein zerkleinert wird. Das Klysma wird am besten Abends gegeben, zugleich mit einer Dosis Opium oder Morphium. Nur in seltenen Fällen ging dasselbe bald wieder ab; meist blieb es vollständig zurück und konnte dann am folgenden Tage nur noch eine geringe Menge grauweisslichen Breies durch die Ausspülungen aus dem Mastdarm entfernt werden. In seltenen Fällen musste die Ernährung durch die Schlundsonde zu Hülfe gezogen werden.

Der Wundverlauf war in der Regel ein sehr guter, wenn man von kleineren Ereignissen, wie geringfügigen Eiterungen der Stichkanäle, Gangränesciren eines Lappenrandes u. s. w. absieht. Wo erheblichere Eiterung und Gangränescenz der Lappen eintrat, ist aus den oben angeführten Krankengeschichten ersichtlich. Von accidentellen Wundkrankheiten finden sich 12 Erysipele und einmal Pyämie

verzeichnet. Seit März 1876 wurde kein Patient, der wegen Unterlippenkrebses operirt war, vom Erysipel befallen.

Geheilt verliessen nach der ersten Operation das Krankenhaus	115	Pat.
Ungeheilt (d. h. mit in der Wunde noch vor der Vernarbung entstandenem Recidiv)	4	„
Verstorben sind in Folge der Operation	12	„
	131	Pat.

Bei 7 von den verstorbenen 12 war schon der Kiefer ergriffen, 4 mal war eine Resection grösserer, 1 mal geringerer Ausdehnung nöthig gewesen; in 2 Fällen war die Ausdehnung der Kieferresection nicht notirt. In 5 von den 12 tödtlich ausgegangenen Fällen handelte es sich nur um Carcinom der Weichtheile; 3 von diesen Fällen hatten auch Drüsenexstirpation erfordert. — Der Tod erfolgte durchschnittlich am 10. Tage nach der Operation. Die Todesursache war 3 mal unbekannt geblieben. In den übrigen 9 Fällen war sie:

Jauchige Broncho-Pleuropneumonie mit Brandherden der Lungen	4 mal
Doppelseitige eitrige Mediastinitis, Pleuritis und Pericarditis .	1 „
Pyämie (erweichte Thrombose des Sinus cavern., pyämische Herde im rechten Unterlappen, im rechten Musc. temporalis, im Gehirn im rechten Schläfenlappen)	1 „
Eitrige Schultergelenksentzündung (Septicämie)	1 „
Hämorrhagie beider Nebennieren	1 „
Collaps	1 „
	9 Fälle

Bei keiner Section wurden Metastasen der inneren Organe gefunden.

Was die 4 ungeheilt Entlassenen betrifft, so fehlen von einem derselben spätere Nachrichten. Zwei derselben (Bühlmeyer und Spiess) starben auswärts bald am Recidiv, und zwar nach 77 und 48 Tagen. Der Vierte kam nach circa 3 Monaten mit einem sehr grossen Recidiv wieder und starb in der Klinik mit dem nicht operirten Recidiv an croupöser Pneumonie. Seine Geschichte ist folgende:

26. Eder, Franz, Ziegeleiarbeiter, 52 Jahre alt. Das Leiden begann vor einem Vierteljahr, seit 6 Wochen rasches Wachsthum. Die ganze Unterlippe eingenommen von einem Carcinom, das mit erheblicher papillärer Wucherung stark prominirt und an der ganzen Oberfläche ulcerirt ist. In beiden Submaxillargegenden eine Drüsengeschwulst. Am 13. November 1874 Exstirpation des Carcinoms und der Drüsen. Plastik durch zwei Bruns'sche Lappen. Am 21. November musste die bereits verheilte Exstirpationswunde in der Unterkinngegend wegen Secretverhaltung wieder geöffnet werden. Die Wunden heilten alle ziemlich gut; nur in der Mitte der Unterlippe waren die dort aneinander gefügten Wangenlappen wieder eine Strecke weit auseinander gewichen, so dass hier eine ziemlich tiefe

Spalte entstanden war. Das Aussehen des Gesichts war durch die Operation insofern sehr verändert, als die Wangen eingesunken erschienen, während die Weichtheile vor dem Unterkiefer wulstartig hervortraten und der Mund sehr breit war. Am 13. December Anfrischung der Lippenspalte und Naht. Am 6. Januar 1875 wird Patient auf sein Verlangen entlassen, obwohl sich inzwischen an der linken Wange zwei neue Carcinomknoten entwickelt hatten.

Anatomische Diagnose nicht notirt.

Am 19. April 1875 kommt Patient wieder. Das Recidiv wird nach oben von einer die Ohrläppchen verbindenden Linie, nach unten ungefähr durch eine von einem Kieferwinkel über die Incisura thyreoid. sup. zum anderen verlaufende Linie begrenzt. Das Carcinom infiltrirt die Theile diffus und ist fast in ganzer Ausdehnung mit der Haut und dem Unterkiefer verwachsen. An einzelnen Stellen Ulceration. Bei der Grösse des Carcinoms kann an eine Exstirpation nicht mehr gedacht werden, dagegen erheischt eine in Folge der ersten Operation und der Recidive aufgetretene fast absolute Unbeweglichkeit des Unterkiefers Abhülfe. Da die Wiederherstellung der Beweglichkeit des Unterkiefers unmöglich erscheint, wird beschlossen, die sehr enge Spalte durch Resection des Alveolarfortsatzes des Unterkiefers zu erweitern. Dies wird am 5. Mai ausgeführt. Nachdem Patient chloroformirt ist, tritt durch Zurücksinken der Zunge eine schwere Asphyxie ein. Da die Zunge nicht zugänglich ist, wird die Tracheotomie unterhalb des Ringknorpels gemacht. Nach Einführen der Canüle stellt sich die Respiration wieder her. Nach Ablösung der Unterlippentheile und Extraction der Schneidezähne des Ober- und Unterkiefers wird nun der Alveolarfortsatz des letzteren im Gebiet der Schneidezähne abgemeisselt. Darauf werden die carcinomatösen Ulcerationen noch mit dem scharfen Löffel ausgeschabt. Nach der Operation befand sich Patient eine Zeit lang ziemlich wohl. Nachdem die Trachealcanüle am 5. Tage entfernt war, schloss sich die Halswunde ziemlich schnell. Das Einführen der Speisen ging erheblich leichter von Statten. Sehr bald zeigten sich jedoch in den infiltrirten Weichtheilen neue carcinomatöse Wucherungen, auch gingen die zurückgebliebenen Wunden ziemlich schnell in sich vergrössernde Ulcerationen über. Am 25. Mai Abends Fieber (38,7). In der folgenden Nacht Dyspnoe, ohne auffindbare Ursache. Am 26. Morgens 38,4; Patient fühlte sich aber wohl, war auf und beschäftigte sich, wie gewöhnlich, mit dem Kehren des Zimmers. Abends 38,6, starke Dyspnoe und Trachealrasseln. Es wurde ihm nach Wiedereröffnung der Tracheotomienarbe wieder eine Canüle eingesetzt, durch die Massen von röthlichem wässerigen Secret ausgeworfen wurden. Die hierdurch bewirkte Erleichterung dauerte nur kurze Zeit an; das Rasseln nahm schnell zu, Patient wurde soporös und starb 3 Uhr Morgens. Bei der Section fand sich eine carcinomatöse Infiltration der Weichtheile der Regio mentalis und submentalis, doppelseitige croupöse Pneumonie, Lungenödem und Emphysem, Atrophie der Milz, doppelseitige leichte Nephritis.

Von den 115 geheilt Entlassenen kamen 9 mit Recidiven wieder. Unter ihnen befanden sich 4, bei welchen der primäre Tumor bei der Operation noch auf die Unterlippe beschränkt gewesen war.

Bei diesen war das Recidiv in einem Falle bald nach der Entlassung, im zweiten 3 und im dritten 10 Monate darnach entstanden. Vom vierten Falle ist dies unbekannt. Bei letzterem Patienten handelte es sich nur um ein Recidiv der regionären Drüsen und konnte dies vollständig beseitigt werden; Patient starb in seiner Heimath 11 Jahre nach der Drüsenexstirpation an einem Rückenmarksleiden. In den anderen drei Fällen waren ausgedehnte locale Recidive vorhanden. Ihre Ausdehnung ist aus folgenden Krankengeschichten zu ersehen:

27. Tischler, Andreas, Gütler, 52 Jahre alt. Beginn des Leidens vor 2 Jahren. In der Verwandtschaft das Vorkommen ähnlicher Gewächse unbekannt. Patient ist Tabakraucher, Läsionen der Lippe mit dem Rasirmesser werden verneint. Grosser, rüstiger Mann. Das Carcinom nimmt vorzugsweise die rechte Unterlippenhälfte in Form eines harten Knotens ein, der sich auch noch etwas nach links hin erstreckt und an seiner Oberfläche ulcerirt ist. Die Ulceration setzt sich über das Lippenroth auf die Schleimhaut fort. Drüsen nirgends geschwollen. 19. October 1865 Excision durch einen Bogenschnitt, der vom rechten Mundwinkel zur Mitte der linken Unterlippenhälfte verläuft. Vom unteren Wundrande aus wurden beiderseits ein schräg nach aussen unten verlaufender Schnitt durch die Kinnhaut geführt und ferner die Mundspalte nach rechts verlängert. Die so beweglich gemachten Lappen werden miteinander und mit dem stehen gebliebenen Kinnhautstück sehr leicht vereinigt, nachdem am rechten Lappen die Mundschleimhaut herausgesäumt ist. Flüssige Nahrung mittelst einer mit einem langen Schnabel versehenen Kanne. Heilung durch p. i. Erysipel am 6. Tage vom rechten Augenlid ausgehend, über das Gesicht sich verbreitend und 3 Tage anhaltend. Am 1. November 1865 geheilt entlassen.

Anatomische Diagnose: Carcinoma epithel.

Am 10. Mai 1867 kehrt Patient wieder mit Recidiv. Er gibt an, dass er sich im September 1866 wegen Schmerzen einen Unterkieferschneidezahn ausziehen liess. Schon 8 Tage darauf entstand diesem Zahnfach entsprechend eine sulzige Anschwellung, die bald sich vergrösserte. Später musste er sich wegen heftiger Schmerzen noch zwei Unterkieferzähne (Eckzahn und 1. Backzahn) ausziehen lassen. Seit 3 Wochen Anschwellung an der rechten Kinnhälfte. Unterlippe etwas nach einwärts gezogen, ihre obere Partie 2 Cm. breit frei beweglich, in der Mitte etwas eingekerbt. Die Einkerbung soll erst mit dem neuen Auftreten der Geschwulst sich gebildet haben. Rechts ist die Gegend des Sulcus mentalis bis herab zum Kinn und noch etwas nach auswärts davon von einer flachgewölbten, theils höckerigen Geschwulst eingenommen, die mit der gerötheten und infiltrirten Haut, sowie mit dem Unterkiefer verwachsen ist. Der Unterkiefer trägt links die beiden Schneidezähne, deren innerer gelockert ist; nach rechts von denselben ist der obere Kieferrand bis zur Mitte des horizontalen Astes eingenommen von einer theils zerklüfteten, theils glatten oder leicht höckerigen Wucherung, welche sich nach unten in die Geschwulst am Kinn, nach innen gegen den Zungengrund hin fortsetzt. Am rechten Kieferwinkel eine bedeutende Härte, welche die vordere rechte

Hälfte des Bodens der Mundhöhle als compacte Anschwellung, an welche sich noch nach links ein frei bewegliches derbes Knötchen anschliesst, einnimmt. Am 13. Mai 1867 Exstirpation der Neubildung. Der Unterkiefer wird dabei beiderseits hinter den Grenzen des Carcinoms mit der Kettensäge durchtrennt; durch die Zunge eine Ansa gelegt. Zum Verschluss des Defectes wird der Rest der Kinnhaut durch einen vom oberen Wundrand schräg nach links aussen und unten verlaufenden Schnitt beweglich gemacht und nach aufwärts verschoben mit dem Rest der Unterlippe (fast nur Lippenroth) vereinigt. Weiterhin wird vom oberen Wundrand aus ein bogenförmiger Schnitt nach rechts durch die Wangenhaut bis zum Kieferwinkel geführt; der so beweglich gemachte Wangenlappen in den Defect verschoben und eingeheftet. Wundverlauf sehr günstig; nur einmal höheres Fieber, nämlich am 3. Tage Morgens 39,0, Abends wieder Normaltemperatur. Die Ansa wurde am 4. Tage entfernt. Es trat überall schöne Vereinigung der Wunden ein, nur unter dem Kinn war bei der Entlassung noch eine in die Mundhöhle führende Fistelöffnung; der linke Unterkieferstumpf wurde durch Narbencontraction stark nach innen gezogen; der rechte blieb an normaler Stelle. Am 28. Mai 1867 Entlassung. Laut später eingetroffener Nachricht starb Patient am 7. Juli 1868 an Recidiv am Unterkiefer.

28. Schmidt, Michael, Bauer, 61 Jahre alt. Das primäre Epithelialcarcinom der Unterlippe war am 3. Januar 1867 in hiesiger Klinik operirt worden und wurde Patient am 27. Januar geheilt entlassen. Bald nach der Entlassung bildete sich an der rechten Wange eine umschriebene harte Anschwellung, welche unter stetigem Wachsen vor einigen Wochen aufbrach. Es findet sich zur Zeit der Aufnahme (24. October 1867) ein Querfingerbreit unter dem Jochbogen beginnend ein kleinfaustgrosser Tumor, der sich nach rückwärts über den Rand des Sternocleidomastoideus, nach unten in das obere Halsdreieck fortsetzt. Die Haut darüber livide, nicht verschieblich, in der Mitte der Tumor ulcerirt. Der Unterkiefer erscheint etwas nach links hingedrängt und der Mund dadurch schief gestellt. Kaubewegungen nur in ganz geringem Grade möglich. Ein weiterer, taubeneigrosser, etwas beweglicher und mit der Haut wenig verwachsener Tumor in der rechten Submaxillargegend. Vom Mund aus der Zusammenhang der Geschwulst mit dem Unterkiefer bis in die Gegend des zweiten Backzahnes zu fühlen.

Am 26. October Exstirpation des Tumors, wobei die grösstentheils degenerirte Parotis, ein Theil des Masseter, ferner die rechte entartete Unterkiefer- und Unterzungenspeicheldrüse, sowie ein Theil der Haut und des Unterkiefers entfernt werden musste. Die Entfernung der erkrankten Partie am Unterkiefer wurde so ausgeführt, dass zunächst direct am aufsteigenden Aste die Durchtrennung mit der Kettensäge gemacht und dann ein fingerbreites Stück aus der ganzen Dicke mit Meissel und Knochenzange resecirt wurde. Nach vorn zu wurde der Unterkieferrand noch eine Strecke weit schräg abgemeisselt. Bei der Durchtrennung war eine Fractur des Kieferastes einige Centimeter weit nach oben und hinten verlaufend erfolgt. Die Weichtheile konnten von hinten nach vorn und von unten nach oben durch Nähte grösstentheils zusammengezogen werden.

Der Wundverlauf war anfangs mit Ausnahme der Entwicklung eines

Abscesses unter dem Kinn durch nichts gestört und bildeten sich an den nicht vereinigten Wunden bald gute Granulationen. Nach 14 Tagen jedoch zeigten sich in den granulirenden Partien papilläre Wucherungen, die bald knotige Beschaffenheit annahmen. Auch die Wundränder wurden weiterhin von Carcinomrecidiven in grosser Ausdehnung befallen. Da eine weitere Operation nicht mehr möglich war, wurde Patient am 24. December 1867 ungeheilt entlassen.

Anatomische Diagnose: Carcinoma epitheliale. Er starb zu Hause am 20. Februar 1868 an fortschreitendem Carcinom.

29. Plattmeier, Georg, Bauer, 48 Jahre alt. Seit 2 Jahren Erkrankung der Unterlippe. Dieselbe zeigte im Beginn des Jahres 1868 in ihrer Mitte ein guldengrosses, in der Mitte kraterförmig vertieftes, ulcerirtes Carcinom. Am 5. Februar 1868 keilförmige Excision. Zur Vereinigung der Wunde werden beiderseits von den Mundwinkeln aus Schnitte durch die Wange geführt und dann genäht. Es trat ziemlich starke Eiterung der Wunden ein; sie blieben jedoch vereinigt und nur im linken Mundwinkel trat in geringer Ausdehnung Klaffen der Wundränder ein. Am 15. Februar geheilt entlassen.

Anatomische Diagnose: Epithelkrebs.

Am 6. Mai 1869 kam Patient wieder mit einem Tumor, der sich seit einem Vierteljahr gebildet haben sollte. An Lippe und Wange die Operationsnarben, kein Recidiv. Der ganze Hals erschien vorne stark verdickt und von einer derben, nicht scharf abgegrenzten Infiltration eingenommen, welche nach beiden Seiten hin in der Unterohrgegend in mehrfach weichen fluctuirenden Tumoren ihr Ende fand. Die Haut über den fluctuirenden Stellen praller und stärker geröthet. Vom Jugulum nach abwärts bis zum Ansatz der 4. Rippe erstreckte sich vor dem Sternum eine weiche schlaffe Geschwulst, mit livider Haut bedeckt, in deren unterem Theil eine kleine sehr reichlich jauchige Flüssigkeit entleerende Fistelöffnung sich fand. Auf Wunsch des Patienten wurden in die fluctuirenden Tumoren einige Incisionen gemacht und derselbe am 11. Mai 1869 ungeheilt wieder entlassen. Er starb in seiner Heimath am 7. Juli 1869.

Von den übrigen fünf mit Recidiv noch einmal wiedergekehrten Patienten, bei welchen schon die Operation der primären Tumoren grössere Dimensionen erreicht hatte, ist das Nähere in den Krankengeschichten Nr. 7, 9, 10, 20, 21 mitgetheilt. Wann die Recidive aufgetreten, konnte bei Nr. 7 und 10 nicht ermittelt werden, bei Nr. 9 trat es nach circa 1 Jahr, bei Nr. 20 nach 9 Monaten, bei Nr. 21 nach 2 Monaten auf. Der Sitz der Recidive ist aus den Krankengeschichten zu ersehen. Zwei von diesen fünf Patienten starben nach der Recidivoperation an jauchigen Pneumonien; einer wurde mit bald nach der Operation in der Wunde wieder entstandenem zweiten Recidiv und einer mit dem unoperirten ersten Recidiv entlassen. Der erstere dieser beiden ist 11 Monate später in seiner Heimath verstorben, der letztere lebt noch mit Recidiv behaftet und zwar nun 1 Jahr

nach der Operation. Der fünfte (Nr. 21) befindet sich noch im Krankenhause und geht seiner Heilung entgegen.

Ueber das fernere Schicksal der übrigen 106 Fälle, welche nach der Operation des primären Tumors geheilt entlassen wurden, sich später hier aber nicht mehr vorstellten, ist Folgendes in Erfahrung gebracht worden:

Gestorben sind	53	Patienten
und zwar an Recidiv . . .	23	„
an anderweitigen Krankheiten .	30	„
Am Leben befinden sich jetzt noch	42	„
und zwar mit Recidiv . . .	3	„
ohne Recidiv	39	„

Von 11 Patienten konnte nichts mehr ermittelt werden.

Was nun zunächst die ausserhalb des Spitals mit Recidiven Verstorbenen an betrifft, so war eine Patientin auswärts noch einmal, aber ohne Erfolg operirt worden. Sie starb circa 1 Jahr nach der Entlassung aus der Klinik. Die übrigen 22 Patienten starben, ohne noch einmal operirt worden zu sein, nach der ersten Operation im Minimum nach 3 Monaten, im Maximum nach 60 Monaten, im Durchschnitt nach 18,05 Monaten, und zwar betrug in den einzelnen Fällen die Zeit zwischen Operation und Tod:

3—6 Monate	bei	3	Kranken
6—12 „	„	9	„
1—1 1/2 Jahr	„	4	„
1 1/2—2 Jahren	„	1	„
2—2 1/2 „	„	2	„
2 1/2—3 „	„	1	„
3—4 „	„	1	„
4—5 „	„	1	„
Summa		22	Kranke

Die meisten starben also innerhalb der nächsten 1 1/2 Jahre nach der Operation. Es hatte bei ihnen der Verlauf des Carcinoms eingenommen einen Zeitraum von 11 Monaten im Minimum, im Maximum von 118 Monaten, im Durchschnitt von 38,06 Monaten.

Bezüglich der Frage, wann und wo sich die Recidive bei ihnen entwickelten, konnte Folgendes in Erfahrung gebracht werden: Die Recidive hatten sich 11 mal an der Unterlippe wiedergezeigt [1]), in zwei Fällen nahmen sie Lippe, Wange und Unterkiefer ein; in einem

1) Einmal heisst es, es sei eine eiternde Pustel an der Unterlippe wieder entstanden. Ich habe dies als Recidiv betrachtet und den Fall hierher eingereiht.

weiteren sass es am Unterkiefer fest, welcher „förmlich verfaulte“. Einmal soll eine Geschwulst im Rachen entstanden sein. Ein anderesmal hatte sich gleichzeitig mit dem Recidiv an der Wange ein „Ballen“ unter dem Kiefer gebildet. Bei einem anderen Patienten hatte sich 17 Monate nach der Operation eine Drüsengeschwulst am Halse und dann eine Geschwulst an der Wange gebildet. „Der Schlund wurde dabei so zerfressen, dass Speise und Trank ausfloss.“ Viermal war ausserdem die Geschwulst gleich nach der Entlassung, einmal $^1/_2$ Jahr, einmal $^3/_4$ Jahr und einmal 2 Jahre nach der Entlassung wiedergekehrt. In den übrigen Fällen konnte diesbezügliches nicht ermittelt werden. Das primäre Carcinom war in diesen Fällen zur Zeit der Operation 13 mal auf die Unterlippe beschränkt gewesen, in 2 Fällen hatte es bereits auf die Wangenweichtheile übergegriffen und 4 mal war der Unterkiefer bereits betroffen. Die Exstirpation war in 3 Fällen mittelst bogenförmigen, in 4 Fällen mittelst keilförmigen Schnittes gemacht worden; in 8 Fällen war das Carcinom einfach in gehöriger Entfernung von der Grenze umschnitten worden; in 4 Fällen waren am Unterkiefer theils die Continuität erhaltende, theils dieselbe trennende Resectionen gemacht worden. In 9 Fällen waren auch vergrösserte regionäre Lymphdrüsen exstirpirt worden.

Alle 30 Patienten, die an anderen Krankheiten ohne Recidiv starben, waren nur einmal operirt worden. Sie starben:

nach der Operation im Minimum	nach	8 Tagen
„ „ „ „ Maximum	„	$16^1/_3$ Jahren
„ „ „ „ Durchschnitt	„	5,10 „

und zwar betrug die Dauer von der Operation bis zum Tode

8 Tage bis 1 Monat	in 1 Fall
1 Monat bis $^1/_2$ Jahr	in 2 Fällen
$^1/_2$ Jahr bis 1 Jahr	in 5 Fällen
1 Jahr bis 2 Jahr	in 1 Fall
2 Jahr bis 3 Jahr	in 3 Fällen
3 Jahr bis 4 Jahr	in 1 Fall
4 Jahr bis 5 Jahr	in 2 Fällen
5 Jahr bis 6 Jahr	in 1 Fall
6 Jahr bis 7 Jahr	in 2 Fällen
7 Jahr bis 8 Jahr	in 6 Fällen
8 Jahr bis 9 Jahr	in 1 Fall
9 Jahr bis 10 Jahr	in 1 Fall
10 Jahr bis 11 Jahr	in 1 Fall
12 Jahr bis 13 Jahr	in 1 Fall
16 Jahr bis 17 Jahr	in 1 Fall
	Summa 29 Fälle

In einem Falle konnte man die Dauer nicht ermitteln. — Die Todesursache war:

3 mal Abzehrung,
1 mal Entkräftung,
8 mal Altersschwäche,
5 mal Schlaganfall,
1 mal Herzwassersucht,
5 mal Lungenleiden (4 mal acut, 1 mal chronisch),
1 mal Selbstmord,
1 mal Sturz von einem Wagen,
5 mal unbekannt

30 Fälle

28 dieser Patienten hatten bei der Operation ein verhältnissmässig wenig ausgebreitetes Carcinom, einmal war es auf Wangen- und Oberlippenweichtheile, einmal auch auf den Unterkiefer übergegangen. Es waren demnach auch in der Mehrzahl der Fälle die Operationen von verhältnissmässig geringem Umfang, in 13 Fällen bestand sie in keilförmiger Excision, in 16 Fällen war das Carcinom in gehöriger Entfernung von seinen Grenzen und denselben entsprechend umschnitten worden; 1 mal war es nöthig geworden den Unterkiefer zu reseciren. 5 mal waren auch vergrösserte regionäre Drüsen exstirpirt worden.

42 Patienten sind zur Zeit der Abfassung des Berichtes noch am Leben und zwar 3 mit Recidiven und 39 ohne Recidive. Die drei mit Recidiv Lebenden wurden nur einmal operirt und zwar zwei davon ein Jahr nach Beginn des Leidens, vom dritten ist dies unbekannt. Seit der Operation sind bis jetzt einmal 12 Jahre 10 Monate[1]), einmal 1 Jahr 11 Monate und einmal 4 Monate verstrichen. Im ersteren Falle handelt es sich vielleicht um ein locales sehr langsam wachsendes Recidiv, in den beiden anderen Fällen um Recidive der regionären Lymphdrüsen. Bei dem einen der letzteren Patienten wurde ein nicht sehr grosses Carcinom der Unterlippe durch Keilschnitt vor 23 Monaten entfernt und gleichzeitig in der rechten Unterkiefergegend verhärtete Lymphdrüsen exstirpirt; linkerseits war eingeschnitten worden; es konnte aber keine verhärtete Lymphdrüse gefunden werden, dagegen zeigte die Glandula salivalis submax. sin. eine verdächtige Verhärtung und wurde exstirpirt. Seit 6 Monaten nun hat sich eine neue, noch verschiebbare Geschwulst unter dem rechten Backen-

1) In diesem Falle lauten die Nachrichten folgendermaassen: „Die Geschwulst entstand 1873 (also 5 Jahre nach der Operation) an der nämlichen Stelle wieder, doch griff sie auch nicht weiter". Es ist sonach zweifelhaft, ob es sich hier um ein Recidiv handelt. Doch glaube ich diesen Fall hierher zählen zu müssen.

knochen gebildet. — Im zweiten Falle war bei der vor 4 Monaten vorgenommenen Exstirpation des Lippentumors bereits eine geschwollene Drüse in der linken Submaxillargegend wohl gefühlt, aber nicht exstirpirt worden, weil durch einen neuen Schnitt der zur Plastik gebildete Lappen in seiner Ernährung gefährdet erschien. Patient wurde 10 Tage nach der Operation entlassen mit der Weisung bald zur Exstirpation der Drüsen wieder zu kommen. Patient unterliess dies. Im Verlaufe der letzten Monate hat sich nun die Drüsengeschwulst erheblich vergrössert und dem Patienten viel Schmerzen bereitet.

Die 39 ohne Recidiv noch am Leben befindlichen Patienten haben alle nur eine Operation durchgemacht. Dieselbe hatte 34 mal nur auf die Unterlippe beschränkte Carcinome zu entfernen, und bestand 23 mal in keilförmiger Excision der Geschwulst; einmal hatte das Carcinom auf die Wange und viermal auf den Kiefer übergegriffen. Die vier letzteren sind erst in der jüngsten Zeit (es sind höchstens 2 Jahre nach der Operation verflossen) operirt worden. 16 mal wurden vergrösserte Lymphdrüsen der Unterkinn- und Unterkiefergegenden entfernt. Bis zur Zeit der Abfassung des Berichtes ist seit der Operation verflossen ein Zeitraum von

16 Jahren 7 Monaten	. .	in 1 Fall
12—13 Jahren	. . . .	in 3 Fällen
11—12 „	. . . .	in 1 Fall
10—11 „	. . . .	in 1 Fall
9—10 „	. . . .	in 2 Fällen
8—9 „	. . . .	in 2 Fällen
7—8 „	. . . .	in 2 Fällen
6—7 „	. . . .	in — Fall
5—6 „	. . . .	in 2 Fällen
4—5 „	. . . .	in 7 Fällen
3—4 „	. . . .	in 6 Fällen
2—3 „	. . . .	in 6 Fällen
1—2 „	. . . .	in 2 Fällen
1 Monat bis 1 Jahr	. .	in 4 Fällen
	Summa	39 Fälle

Wie viele Fälle der 131 hier in Behandlung genommenen primären Carcinome können wir nun als günstig, wie viele müssen wir als ungünstig verlaufene bezeichnen? und wie verhält sich die Art des Verlaufes zur Zahl und zur Grösse der an den einzelnen Patienten vorgenommenen Operationen? Vor Beantwortung dieser Fragen müssen wir 12 Patienten ausscheiden, welche in Folge der ersten Operation gestorben sind, und 14 weitere, über deren endliches

Schicksal nichts mehr in Erfahrung gebracht werden konnte. Von den übrigen 105 Fällen waren

von ungünstigem Verlaufe	36	Fälle
von absolut günstigem Verlaufe (über 5 Jahre von Recidiv frei)	28	„
von relativ günstigem Verlaufe (3—5 Jahre von Recidiv frei)	16	„
von noch unbestimmtem Verlaufe[1])	25	„
	105	Fälle

Zu den ungünstig verlaufenen gehören:

3 Patienten, welche mit Recidiven wiedergekommen und in Folge der Recidivoperation gestorben sind,
29 Patienten, welche an Recidiv auswärts gestorben sind,
4 Patienten, welche mit Recidiven behaftet noch am Leben sind,

36 Patienten

Was die Zahl der bei diesen 36 Patienten gemachten Operationen anbetrifft, so wurden im Ganzen 42 gemacht und zwar

36 erste Operationen,
6 zweite „

Von den 36 ersten Operationen bestanden

16 in einfacher Excision (und zwar 6 mal keilförmig),
11 in Excision mit theilweiser Resection des Unterkiefers,
8 in Excision und Drüsenexstirpation,
1 in Excision mit Resection und Drüsenexstirpation.

Von den 6 zweiten Operationen bestanden

2 in Incisionen und Ausschabungen mit dem scharfen Löffel,
3 in Excision mit Resection,
1 in Excision mit Resection und Drüsenexstirpation.

Es hatten demnach die primären Carcinome der 36 ungünstig verlaufenen Fälle grossentheils schon umfangreiche erste Operationen erfordert; die zweiten Operationen waren alle, wo sie noch radical gemacht werden konnten, von beträchtlicher Grösse; in zwei Fällen bestanden die zweiten Operationen nur in Incisionen und Auslöffelungen der ulcerirten Partien, um einerseits den Patienten Trost zu geben und andererseits sie von den jauchigen stinkenden zerfallenen Massen zu befreien.

Als absolut günstig verlaufen kann ich nur diejenigen Fälle bezeichnen, bei welchen mindestens 5 Jahre nach der Operation ver-

1) Es sind hiezu auch diejenigen Fälle gerechnet, bei welchen der Verlauf durch den innerhalb der nächsten 3 Jahre nach der Operation nach anderweitigen Krankheiten erfolgten Tod unentschieden blieb.

strichen sind, ohne dass Recidive sich einstellten. Thiersch gibt an, dass ein Zeitraum von 3½ Jahren nach der ersten Operation noch keine Garantie für eine absolut günstige Prognose abgebe, und ich habe einen Fall zu verzeichnen, in dem noch im 5. Jahre nach der ersten Operation der Tod durch ein erstes Recidiv erfolgte. Bei den vor Ablauf von 5 Jahren verstorbenen Patienten mag der durch andere Krankheiten herbeigeführte Tod vielleicht einem Recidiviren des Carcinoms zuvorgekommen sein; ebenso sind die noch nicht 5 Jahre nach der Operation ohne Recidiv Lebenden noch nicht aller Sorge vor Recidiven enthoben. Da jedoch, wie es scheint, nach Ablauf von 3 Jahren seit der Operation nur noch sehr selten Recidive entstehen, so trage ich kein Bedenken, als relativ günstig verlaufen noch diejenigen Fälle zu bezeichnen, bei welchen mindestens 3 Jahre nach der Operation recidivfrei verstrichen sind, resp. beim Tod der Patienten waren. Thiersch hatte nach diesem Termine nur noch in 2 Fällen Recidiv auftreten sehen, und ich kann gleichfalls nur 2 Fälle anführen, bei welchen der Tod innerhalb der nächsten 3—5 Jahre nach der Operation an Recidiv erfolgte. Absolut günstig sind demnach verlaufen 28 Fälle. Von denselben sind 14 Patienten nicht mehr am Leben. Bei dem Tode hatten von ihnen nach der Operation noch zurückgelegt einen Zeitraum von

5—6	Jahren	. . .	1 Patient
6—7	„	. . .	2 „
7—8	„	. . .	7 „
9—10	„	. . .	1 „
12—13	„	. . .	1 „
13—14	„	. . .	1 „
16—17	„	. . .	1 „
			14 Patienten

Bei den ohne Recidiv noch am Leben befindlichen 14 Patienten dieser Gruppe beträgt die von der ersten Operation bis zur Zeit der Abfassung dieses Berichtes verstrichene Frist:

5—6	Jahre	. . .	in 2 Fällen
7—8	„	. . .	in 2 „
8—9	„	. . .	in 2 „
9—10	„	. . .	in 2 „
10—11	„	. . .	in 1 „
11—12	„	. . .	in 1 „
12—13	„	. . .	in 3 „
16—17	„	. . .	in 1 „
			14 Fälle

Bei den 28 absolut günstigen Fällen wurden im Ganzen 29 Operationen gemacht, und zwar

28 erste Operationen,
1 zweite Operation.

Die ersten Operationen bestanden

26 mal in einfacher Excision (10 mal keilförmig),
2 mal in einfacher Excision mit Drüsenexstirpation.

Die zweite Operation bestand in Exstirpation einer Drüsengeschwulst sub mandibula (mikroskopisch als carcinomatös bestätigt). Das Recidiv war 2½ Jahre nach der ersten Operation exstirpirt worden, und es starb der betreffende Patient ca. 11 Jahre nach der zweiten Operation und ca. 13 Jahre nach der ersten Operation.

Wie sich aus der Beschaffenheit der Operationen ergibt, waren die primären Carcinome in den absolut günstig verlaufenen Fällen von verhältnissmässig noch geringer Ausdehnung.

Als relativ günstig aufzufassen sind 16 Fälle. Von diesen Patienten starben drei ohne Recidiv und zwar alle im 5. Jahre nach der ersten Operation. Die übrigen 13 sind ohne Recidiv noch am Leben und haben von ihnen bereits zurückgelegt

3—4	Jahre . . .	7 Patienten
4—5	„ . . .	6 „
		13 Patienten

Diese 16 Patienten waren alle nur einmal operirt worden und zwar handelte es sich

9 mal um einfache Excision (8 mal keilförmig),
7 mal um Excision (jedesmal keilförmig) mit Drüsenexstirpation.

Von den übrigen Fällen starben nach der Operation ohne Recidiv innerhalb der drei ersten Jahre 12 Patienten und zwar

innerhalb	mehrerer Tage bis 1 Monat . . .	1	Patient
„	1 Monat bis 6 Monaten	1	„
„	6 Monate bis 1 Jahr	6	„
„	1 Jahr bis 2 Jahre	1	„
„	2 Jahr bis 3 „	3	„
		12	Patienten

Bei ihnen wurden nur erste Operationen gemacht und waren dieselben

8 mal einfache Excisionen (2 mal keilförmig),
4 mal Excision (3 mal keilförmig) mit Drüsenexstirpation.

Höchstens 3 Jahre nach der Operation haben bis jetzt ohne Recidiv 13 Patienten zurückgelegt, die noch am Leben sind, und zwar

3—2	Jahre	. . . .	4 Patienten
2—1	„	. . . .	4 „
9—1	Monat	. . . .	5 „
			13 Patienten

An diesen 13 Patienten wurden 14 Operationen vorgenommen, nämlich:

13 erste Operationen,
1 zweite Operation.

Die ersten Operationen waren

2 mal einfache Excisionen,
8 mal einfache Excisionen (in Keilform) mit Drüsenexstirpation,
3 mal Excision mit Abmeisselung oder Resection des Unterkiefers und Drüsenexstirpation.

Die eine zweite Operation folgte ca. 4 Monate auf die erste und bestand in Excision und Resection einer Unterkieferhälfte.

Eine günstige Prognose lassen, wie aus dem Vorhergehenden ersichtlich ist, nur diejenigen Fälle zu, bei welchen die Operation nur in einfacher Excision zu bestehen braucht, d. h. bei welchen das Carcinom noch verhältnissmässig geringen Umfang erreicht hat. Wo dagegen wegen Betheiligung des Knochens Resectionen nothwendig werden, darf man von vorneherein die Prognose als ungünstig bezeichnen. Welchen Einfluss die sorgfältige Entfernung vergrösserter Lymphdrüsen am Halse auch bei noch ganz kleinen Carcinomen auf die Verhütung der Recidive hat, darüber lässt sich auf Grund obiger Zusammenstellung noch nichts Bestimmtes aussagen, da es erst seit 5 Jahren bei uns Regel geworden ist, auch in den Fällen in welchen die Drüsen von aussen nicht fühlbar sind, einzuschneiden, die Drüsen aufzusuchen und herauszunehmen.

B. Recidivirte Carcinome der Unterlippe.

Es kamen 14 Patienten, die bereits von anderen Aerzten wegen Unterlippenkrebses operirt waren, wegen aufgetretener Recidive in Behandlung und zwar waren alle männlichen Geschlechtes. Die Recidive waren in 11 Fällen vorwiegend locale; in 3 Fällen dagegen fehlten locale Recidive und waren nur grössere Geschwülste im Bereiche der regionären Lymphdrüsengruppen vorhanden.

Die primären Carcinome hatten sich bei 12 Patienten entwickelt in einem Alter von:

36—40	Jahren	bei	1	Pat.	56—60	Jahren	bei	1	Pat.
41—45	„	„	1	„	61—65	„	„	4	„
46—50	„	„	2	„	66—70	„	„	1	„
51—55	„	„	1	„	71—75	„	„	1	„

In zwei Fällen ist es nicht notirt.

Der Kräfte- und Ernährungszustand der Patienten war im Allgemeinen befriedigend; nur zwei Patienten waren schlecht genährt und schwach zu nennen.

Was zunächst die vorwiegend localen Recidive betrifft, so waren es 7 erste und 1 zweites Recidiv; zweimal ist dies nicht aufgezeichnet. In einem Falle ist es zweifelhaft, ob wir es mit einem ersten oder zweiten Recidiv, ja sogar ob wir es nicht blos mit dem primären Carcinom zu thun haben. Es ist dieser Fall deshalb von manchem Interesse und soll hier genauer beschrieben werden.

30. Maier, Joseph, Bauer, 65 Jahre alt. Im Jahre 1875 wurde von einem Arzte ein kleines Geschwür an der Unterlippe ausgeschnitten. Am 19. Februar 1877 kam Patient in die Klinik mit einem linsengrossen flachen Geschwürchen mit etwas verhärteten Rändern etwas entfernt von einer in der linken Unterlippenhälfte befindlichen Narbe. Das Geschwürchen hatte sich seit $^5/_4$ Jahren wieder entwickelt; es wurde mit der Narbe excidirt. Mikroskopisch konnte die klinische Diagnose Ulcus carcinomatosum nicht bestätigt werden. Heilung durch p. i. Am 28. Februar 1880 kam Patient wieder mit einem über erbsengrossen Geschwürchen 1 Cm. von der Narbe entfernt. Zugleich waren rechts unter dem Kiefer und unter dem Kinn vergrösserte Drüsen. Excision des Ulcus in Keilform und Entfernung der Drüsen. Das Geschwürchen erwies sich diesmal mikroskopisch als exquisites Epithelialcarcinom. Der Patient ist noch insofern interessant, als er mit einer Frau 21 Kinder zeugte. Er wurde am 6. März 1880 geheilt entlassen und befindet sich zur Zeit der Abfassung dieses Berichtes vollkommen gesund und ohne Recidiv.

Mir scheint es das wahrscheinlichste, dass wenn auch bei der ersten Aufnahme des Patienten das Geschwür sich mikroskopisch als nicht carcinomatös erwiesen hatte, vielleicht doch Carcinom vorlag. Es entzogen sich eben bei der Kleinheit des excidirten Stückes die krebsigen Elemente der Beachtung bei der mikroskopischen Untersuchung. Ich habe deshalb auch diesen Fall in die Gruppe der Recidive eingereiht.

Die 7 Patienten mit ersten Recidiven kamen zur Behandlung:

einmal 2 Jahre nach der 1. Operation und 3 Jahre nach Beginn des Leidens
„ 5 Monate „ „ „ „ „ 5 „ „ „ „ „
„ $^3/_4$ Jahr „ „ „ „ „ $1^1/_4$ „ „ „ „ „
„ 3 Monate „ „ „ „ „ 1 „ „ „ „ „
„ $^1/_2$ Jahr „ „ „ „ „ $1^1/_2$ „ „ „ „ „
„ 5 „ „ „ „ „ „ 5 „ „ „ „ „
„ 10 „ „ „ „ „ „ 12 „ „ „ „ „

im Durchschnitt also 2,7 Jahre nach der ersten Operation und 4,1 Jahre nach Beginn des Leidens.

Bei dem localen zweiten Recidiv war vor 3 Jahren die erste Operation, bei welchen nur ein kleines Stück ausgeschnitten zu werden brauchte, und später (wann?) die zweite, bei welchem die ganze Unterlippe entfernt werden musste und die Plastik mit doppelseitigem Jäsche'schen Lappen gemacht wurde, vorausgegangen.

Die Recidive hatten in 4 Fällen eine mässige Grösse; in 6 Fällen dagegen bereits erhebliche Ausdehnung erreicht.

Von den ersteren war eines auf die rechte, zwei auf die linke Unterlippenhälfte beschränkt; von einem ist das Nähere nicht notirt. In diesen Fällen waren zweimal Drüsenschwellungen in beiden Submaxillargegenden und unter dem Kinn vorhanden; einmal waren keine zu fühlen, und einmal ist darüber nichts notirt.

Zwei dieser Recidive wurden durch Keilschnitt exstirpirt; dreimal wurde die Plastik nach Jäsche und zwar doppelseitig gemacht. Ferner wurden die von aussen gefühlten Drüsen exstirpirt. Einer dieser Patienten starb 12 Tage nach der Operation, die Todesursache ist unbekannt; die anderen drei wurden nach einem durchschnittlichen Aufenthalte von 22,33 Tagen geheilt entlassen. Alle drei leben noch zur Zeit der Abfassung dieses Berichtes und zwar sind seit der letzten Operation einmal 3 Jahre, einmal 1½ Jahr und einmal 7 Monate verflossen.

Von den 6 Recidiven, welche bereits grössere Ausdehnung erreicht hatten, ist das Nähere aus folgenden Krankengeschichten zu ersehen:

31. Hausner, Georg, Bauer, 65 Jahre alt. Im Herbst 1863 an der linken Unterlippenhälfte eine Schrunde, deren Entstehung auf das beständige Pfeifenrauchen zurückgeführt wird. Aus dieser ging nach wenigen Wochen eine Geschwulst hervor, welche im August 1864 von einem Arzte operirt wurde. Die Wunde heilte in wenigen Tagen fast ganz zu bis auf eine kleine Stelle im unteren Wundwinkel, die beständig offen blieb und wiederholt geätzt wurde. An derselben entwickelt sich nun seit 14 Tagen rasch eine neue Geschwulst und zugleich am Alveolarfortsatz des Unterkiefers ein Geschwür. Erblichkeit wird negirt.

Ziemlich kräftiger Mann. Vom Lippenroth bis zum Kinn sich heraberstreckend eine fünfmarkstückgrosse kreisrunde Wucherung mit steilansteigenden Rändern und ungleicher höckeriger Oberfläche. Im oberen Drittel eine querverlaufende geschwürige Furche. Die ganze übrige Oberfläche der Neubildung ist mit dünnen Krusten bedeckt, zwischen denen kleine schrundenähnliche Geschwürsstreifen sich finden. Die Cutis ist rings um die Geschwulstbasis geröthet und infiltrirt. Die Geschwulst sitzt fest auf dem Unterkiefer auf. Die Mundspalte ist in Folge der früheren Operation etwas eng und nach der rechten Seite verzogen. Die Drüsen am Unterkieferwinkel beiderseits vergrössert. Sämmtliche Zähne des Ober- und Unterkiefers fehlen. Von der Mundhöhle aus, in die man wegen der kleinen

Mundöffnung nicht hineinsehen kann, ist mit dem Finger eine der Gegend der unteren Schneidezähne fest aufsitzende Wucherung zu fühlen; bei Druck auf dieselbe entleert sich durch die obenerwähnte Querfurche Secret nach aussen. Auch die Sonde lässt sich durch dieselbe leicht in die Mundhöhle einführen. — 12. December 1864 Exarticulation mit Resection des mittleren Theiles des Unterkiefers. Der dadurch entstandene Defect wird linkerseits durch einen von der Nasenwangengegend genommenen Lappen gedeckt; rechterseits ein horizontaler Schnitt nach aussen vom Mundwinkel geführt und die unter dem Schnitt liegende Partie herbeigezogen und mit dem linksseitigen Wangenlappen vereinigt. Zur Bildung des Lippenrothes Umsäumung der Lappen mit Schleimhaut. Der secundäre Defect der linken Wange wird durch einen entsprechenden Lappen der Jochbein-Schläfengegend gedeckt. In die Zunge war eine Ansa gelegt worden. Gleich nachdem Patient ins Bett gebracht, eine heftige Nachblutung aus der Sägefläche des linken Unterkieferstückes. Stillung durch das Glüheisen nach Oeffnung der Naht, dann Wiedervereinigung.

Trotzdem in den ersten Tagen Schwellung und Eiterung an mehreren Stellen eintrat, heilten die Lappen alle wie sie eingeheftet waren, vollständig ein und war überhaupt der Wundverlauf sonst ein günstiger. Am 4. Januar 1865 wurde Patient entlassen. Es bestand noch eine kleine in die Mundhöhle führende Fistel in der Kinngegend, aus welcher noch die Mundsecrete sich entleerten, und in der linken Schläfengegend noch eine kleine granulirende Fläche. Das linke obere Augenlid konnte nur wenig erhoben werden.

Anatomische Diagnose nicht notirt.

Am 10. Januar 1866 starb Patient in seiner Heimath an einem neuen Recidiv, das bald nach der Entlassung wieder entstanden war.

32. Märtl, Johann, Bauer, 74 Jahre alt. Bei dem muskelkräftigen, gut genährten Mann ist die ganze Kinngegend bis zum Lippenroth eingenommen von einem auf dem Unterkiefer fest aufsitzenden und mit der gerötheten Haut verwachsenen Carcinomrecidiv, das sich seitlich bis zur Gegend der Backzähne, nach abwärts bis zur Mitte der Unterkinngegend erstreckt. Am 5. December 1867 Exstirpation mit Resection des Unterkiefers vom ersten Mahlzahn links bis zum dritten Mahlzahn rechts. Der dadurch entstandene sehr grosse Defect wurde durch zwei Wangenlappen zu decken versucht. Da aber die Zunge nicht Platz hatte im Munde, wurden die Lappen über der hervorhängenden Zunge durch Knopfnähte vereinigt und so eine Art Unterlippe hergestellt. Ernährung durch Schlundsonde. Starke Schwellung und Röthung des Gesichtes, Gangränescenz der Wundränder, am dritten Tage nach erheblicher Athemnoth und Cyanose Tod.

Sectionsbefund: Eitrig-jauchige Infiltration der Weichtheile des Gesichtes, beginnende Diphtheritis des Schlundes, lobuläre Infiltration der Lunge, Lungenemphysem, eitrige Bronchitis, Hypertrophie des linken Herzens. Die mikroskopische Diagnose des Unterlippentumors lautete auf Carcinoma epitheliale labii inf. et mandibul.

33. Hiltner, Johann, Tagelöhner, 63 Jahre alt. Vor 3 Jahren entstand ein verhärtetes Geschwür an der Unterlippe, das vor 2 Jahren exstirpirt wurde. Seit einem halben Jahre entwickelte sich das Recidiv. Patient ist sehr altersschwach und hustet viel. Die Kinn- und linke Wangen-

gegend von einer tief ausgefressenen, jauchenden Ulceration eingenommen, deren Umgebung hart infiltrirt ist. Die Infiltration erstreckt sich nach unten bis fast an den Kieferrand, nach rechts bis zum Mundwinkel, nach links über den Mundwinkel hinaus auf die Wange und auf ein kleines Stück der Oberlippe. Unterlippenschleimhaut nicht ulcerirt. Drüsenschwellungen fehlen. Am 24. April 1873 Exstirpation. Zur Deckung des grossen Substanzverlustes wird rechts ein Bruns'scher Wangenlappen ausgeschnitten und links gleichfalls ein Lappen aus der Wange durch einen von der Oberlippe aus, am Nasenflügel vorbeilaufenden und dann bogenförmig nach aussen geführten Schnitt gebildet. Beide Lappen werden miteinander und mit den unteren Defecträndern durch Knopfnähte vereinigt. Zur Deckung der secundären Defecte an den Wangen wird rechts vom oberen Wundrande ein bogenförmiger Schnitt mit oberer Convexität nach aussen geführt und so ein Lappen aus der unteren Schläfengegend beweglich gemacht, links dagegen aus dem unteren Theil der Stirn ein langer bis zur Stirnmitte reichender, schmaler Lappen lospräparirt. Beide Lappen lassen sich gut in die Defecte einnähen; links war es noch nöthig, einen kleinen Schnitt vom oberen Wundrande nach aussen zu führen, um die Schwenkung des Lappens zu erleichtern. Die Lappen behielten ihr gutes Aussehen im weiteren Verlauf, dagegen nahmen die Kräfte des Patienten immer mehr ab. Fortwährendes rasselndes Athmen. Am 26. April starb Patient. Sectionsbefund: Starkes Lungenödem und schlaffe pneumonische Infiltration; hochgradige Lungenatrophie; erhebliche excentrische Hypertrophie des rechten Herzens; Dilatation der Pulmonalarterien; Altersatrophie der Leber und Milz; Narben der Nieren; Residuen umschriebener Peritonitis.

Anatomische Diagnose der Lippengeschwulst nicht notirt.

34. Grieshammer, Georg, Tagelöhner, 78 Jahre alt, bemerkte vor fünf Jahren ein kleines Geschwür an der Unterlippe, aus welchem sich allmählich ein über haselnussgrosser Tumor entwickelte. Derselbe wurde im März 1874 von einem Arzte exstirpirt. Sechs Wochen nach der Operation kehrte die Geschwulst wieder und nahm rasch eine erhebliche Grösse an. In der Familie Aehnliches nicht vorgekommen. Patient hat sehr viel Pfeifen geraucht. Für sein Alter noch ziemlich kräftiger und rüstiger Mann. Die Unterlippe eingenommen von einer mehrfach höckerigen, zum Theil tief kraterförmig exulcerirten, harten Geschwulst. Dieselbe reicht am Lippenroth nahezu von einem Mundwinkel zum anderen, und erstreckt sich rechts von der Mittellinie aus schräg nach abwärts zum Unterkieferrand. Links reicht sie nur 1—2 Cm. unter das Lippenroth herab. In der rechten Submaxillargegend ein infiltrirtes Drüsenpacket, in der linken eine bewegliche kleine Drüse. Am 26. August 1874 Exstirpation der Geschwulst und der Drüsen. Der entstandene grosse Defect wird durch einen linksseitigen Jäsche'schen Lappen und durch einfache Verschiebung der Weichtheile der rechten Seite gedeckt. Nach der Naht zeigen die Lappen ziemlich bedeutende Spannung. Es wird darum der linke Wangenlappen noch durch einen längs des Kieferrandes verlaufenden Entspannungsschnitt verschieblicher gemacht. Durch Gangränescenz der Wundränder ging fast alles Genähte wieder auseinander. Auch die zur Umsäumung benutzte Schleimhaut heilte nicht ein. Um die Lappen in ihrer Lage zu erhalten, wurden Gazestreifen, mit Collodium getränkt, übergelegt. Am 10. Tage hatten die

Wunden alle sich gereinigt und granulirten gut. Am 21. September 1874 wurde Patient entlassen. An der durch Granulation zusammengeheilten Unterlippe fehlte das Lippenroth.

Anatomische Diagnose nicht notirt.

Patient starb in seiner Heimath am 15. März 1876 an neuem Recidiv; wann dasselbe aufgetreten, konnte nicht ermittelt werden.

35. Käsbauer, Joseph, Bauer, 68 Jahre alt. Das Leiden begann im Frühjahr 1874 angeblich nach einem Schnitt beim Rasiren. Der nach wiederholtem Abkratzen der Krusten entstandene Knoten, der sichtlich wuchs, wurde im Herbst 1874 ausgeschnitten. Kurze Zeit darauf bildete sich wieder eine Verhärtung, welche seit Weihnachten ulcerirte. Aehnliche Gewächse sind bei seinen Verwandten nicht vorgekommen. Patient ist Nichtraucher. Bei seiner Aufnahme (12. Juli 1875) findet sich am linken Mundwinkel nach unten und aussen bis zum Kieferrand reichend, ein ziemlich tief ulcerirter Tumor. Disser bildet eine sehr derbe, nicht scharf abgegrenzte Infiltration, welche sich an der Schleimhautseite bis zum vorderen Rande des Masseter erstreckt und mit dem Unterkiefer fest verwachsen ist. Lymphdrüsentumoren kann man von aussen nicht durchfühlen. Am 15. Juli Exstirpation des Carcinoms mit Resection eines etwa $1\frac{1}{2}$ Zoll breiten Kieferstückes. Plastik mit linksseitigem Wangenlappen mit unterer Basis. In den zwischen diesem Lappen und dem rechtsseitigen Wundrand liegenden unteren Winkel war die Schleimhaut der linken Unterzungengegend eingeheftet, um einestheils die Zunge zu fixiren und anderentheils einen Abfluss für die Mundsecrete zu schaffen.

Die Wunden heilten p. i., mit Ausnahme der vertical verlaufenden Wunde; hier wichen die gangränescirten Ränder auseinander, bis auf eine etwa $\frac{1}{3}$ Zoll breite obere Brücke. Zur Erhaltung dieser Brücke wurden ober- und unterhalb derselben wiederholt Silberdrahtnähte angelegt und mit Erfolg. Die Brücke blieb bestehen und es verkleinerte sich die Wunde von untenher beträchtlich. In der Gegend des rechten Mundwinkels kam es auch nicht zur Vereinigung und bildete sich hier ein mit der rechten Lippenseite in Zusammenhang stehender nach vorn prominirender Zipfel. Am 9. August 1875 wurde Patient auf seinen Wunsch mit gut granulirender Wunde der Kinngegend entlassen, in welcher vom Unterkiefer noch ein kleines Stück hervorsah; er erhielt die Weisung, später zur Beseitigung der Lippendifformität wiederzukommen.

Am 3. Mai 1876 trat Patient wieder in die Klinik und die Difformität an der Unterlippe hatte mittlerweile zugenommen, da die Prominenz des bei der Entlassung noch bestandenen Zipfels an der rechten Lippenseite noch stärker geworden war. Unter diesem Zipfel zeigte sich nun auch eine sehr derbe, offenbar carcinomatöse Infiltration, welche das Gebiet der alten Narbe und deren Umgebung einnahm und mit den Enden des früher resecirten Unterkiefers innig verwachsen war. Drüsen am Halse nicht afficirt. Zur Beseitigung des Carcinomrecidivs muss der grösste Theil der Unterlippen- und Kinnweichtheile excidirt und ein nicht unerheblicher Theil der Unterkieferenden resecirt werden. Die Zunge verliert dadurch vollständig ihren Halt und muss um das Athmen zu ermöglichen, beständig mittelst einer durch sie hindurchgelegten Ansa nach vorne gezogen werden. Der Defect wird schliesslich durch einen vierseitigen, aus der Haut unter dem

Kinn entnommenen Lappen nach Langenbeck's Methode gedeckt, nachdem die Unterzungenschleimhaut mit dem oberen Rande des zwischen primärem und secundärem Defect stehen gebliebenen Hautdreiecks zusammengeheftet ist. Der Verlauf nach der Operation war ein günstiger. In den beiden ersten Tagen musste die Zunge durch Anspannen der Ansa fixirt werden; von da an zeigte sie keine Neigung mehr, stark zurückzuweichen. Fieber war nur sehr gering (höchste Temperatur 38,3). Der vom Hals heranfgeschwenkte Lappen heilte p. i. ein. Am 15. Mai 1876 wurde Patient mit gut granulirender Wunde am Halse entlassen.

Anatomische Diagnose: Epithelialcarcinom.

Patient starb in seiner Heimath am 30. August 1877 am „Beinfrass" (Recidiv?).

36. Streckfuss, Georg, Tagelöhner, 58 Jahre alt. Im Mai 1876 begann sein Leiden ohne bekannte Veranlassung; in diesem Jahre wurde eine kleine Geschwulst aus der Unterlippe von einem Arzte excidirt. Derselbe Arzt entfernte später ein fast die ganze Unterlippe einnehmendes Recidiv und deckte den Defect durch beiderseitige Wangenlappen nach Jäsche. Patient ist mässiger Pfeifenraucher; Heredität ausgeschlossen. Ernährungszustand nicht besonders gut. Die Unterlippen- und Kinngegend eingenommen von einer unregelmässigen, tiefgreifenden Ulceration, in deren Umgebung die Weichtheile derb infiltrirt sind und die Haut livide Färbung zeigt. Sie hat die Grösse ungefähr eines Fünfmarkstückes. Ein weiteres ähnlich beschaffenes Ulcus befindet sich an der linken Hälfte der Oberlippe. Beide Geschwüre sind miteinander nicht in Verbindung, sie sind getrennt durch einen Streifen normaler Weichtheile und durch eine vom linken Mundwinkel nach aussen unten bogenförmig über die Wange verlaufende Narbe. Eine gleiche Narbe zieht vom rechten Mundwinkel über die rechte Wange hin. Die Geschwulst hängt am Kinn mit dem Knochen zusammen. Die Lymphdrüsen am Halse beiderseits ein wenig geschwellt. — 12. November 1879 Exstirpation der Geschwulst; mit Resection des vorderen Stückes des Unterkiefers. Es entsteht dadurch ein grosser Defect, der das linke Drittel der Oberlippe, einen Theil der linken Wange und die ganze Unterlippe einnimmt. Von der Wunde aus werden die linken Unterkieferdrüsen und die Unterkinndrüsen exstirpirt, zur Entfernung der Drüsen der rechten Submaxillargegend wird ein neuer Schnitt angelegt. Von der Deckung des Defectes wird vorläufig abgesehen; nur die Oberlippe wird mit der Wange durch Nähte vereinigt; ausserdem wird die Mundschleimhaut fast in ganzer Ausdehnung mit den Defecträndern der Haut vernäht. Nach der Operation wurde Patient ernährt durch klare flüssige Nahrung per os, und per rectum durch Fleischpankreasklystiere. In den ersten Tagen pneumonische Erscheinungen (links hinten unten), die nach etwa 7 Tagen rückgängig wurden. Am 29. Nov. Schlingbeschwerden, Schmerzen in der Kehlkopfgegend und im Nacken. Beim Einführen der Schlundsonde entdeckt man einen retropharyngealen Abscess. Incision. Danach schnelle Heilung. Am 7. December 1879 konnte Patient entlassen werden mit der Weisung, nach einiger Zeit behufs Wiederherstellung der Unterlippe wieder zu kommen.

Anatomische Diagnose: Auf den Unterkiefer übergreifendes Epithelialcarcinom.

Laut später eingetroffener Nachricht wurde auswärts von einem Arzte

im Februar 1880 eine Operation zur Herstellung des Mundes vorgenommen und hatte diese den gewünschten Erfolg. Patient überstand dieselbe ganz gut und wurde am 6. März 1880 aus dem Krankenhause in Neustadt a. Aisch entlassen; starb aber plötzlich auf dem Wege vom Krankenhause nach seiner Wohnung. Das Carcinom war nicht wieder aufgetreten.

Es sind demnach von denjenigen 5 Patienten, welche bereits mit ausgedehnten localen ersten Recidiven zum ersten Mal hier in Behandlung kamen, 2 in Folge der Operation gestorben und zwar im Laufe von 3 und 2 Tagen. Die übrigen 3 wurden geheilt entlassen, blieben aber alle 3 nicht von Recidiven verschont, einer starb auswärts 1 Jahr nach der Entlassung aus der Klinik, der zweite ½ Jahr darnach. Der dritte kam nach 9 Monaten mit einem zweiten Recidiv wieder, wurde nochmals operirt und geheilt entlassen, erlag aber 15 Monate später einem dritten Recidiv.

Der Patient, welcher bereits ein zweites Recidiv hatte, als er hierher zur Behandlung kam, wurde hier geheilt entlassen, starb aber nach 3 Monaten ganz plötzlich ohne Recidiv, nachdem von einem Arzte noch kurz vorher eine Plastik gemacht worden war.

Drei Patienten, welche von auswärtigen Aerzten wegen Unterlippencarcinoms operirt waren, kamen hier zur Behandlung mit Recidiven im Bereiche der regionären Drüsen, während locale Recidive fehlten. Als die Patienten hier zur Behandlung kamen, waren

seit Beginn des Leidens einmal 3 Jahre 6 Monate
„ „ „ „ einmal 1 „ 5 „
„ „ „ „ einmal c. 3½ Jahre

und seit der Exstirpation der Lippengeschwulst in derselben Reihenfolge 9, 6 und 29 Monate verflossen. Wie gross die Lippengeschwülste zur Zeit der Exstirpation waren, ist in 2 Fällen angegeben; nämlich einmal war die Geschwulst kirschengross, im zweiten Falle nahm sie fast das ganze Unterlippenroth ein. Im letzten Falle ist das nicht erwähnt. Die Drüsengeschwülste wurden einmal 6 und einmal circa 20 Monate nach der Operation des Lippentumors bemerkt. In einem Falle hatten zur Zeit der Operation bereits circa 1 Jahr lang Drüsengeschwülste in beiden Unterkiefergegenden bestanden; sie waren von dem operirenden Arzte auch bemerkt, aber nicht exstirpirt worden.

In allen drei Fällen hatten die Recidive erhebliche Grösse erreicht und erforderten daher ausgiebige Operationen. Ich lasse darum hier die Krankengeschichten derselben folgen:

37. Stellwag, Leonhard, Bauer, 64 Jahre alt, bemerkte vor 3½ Jahren an der linken Unterlippenhälfte eine kleine mit einer Borke bedeckte

Stelle, welche ein Jahr lang unverändert blieb, dann aber sich zu einer Geschwulst von der Grösse einer Kirsche entwickelte. Im Juni 1860 wurde dieselbe von einem Arzte excidirt. Die Wunde heilte rasch zu. Im Januar 1861 bemerkte Patient in der linken Unterkiefergegend eine erbsengrosse Drüse, welche sehr rasch an Umfang zunahm. Patient rauchte viel Pfeife und zwar stets im rechten Mundwinkel. Seine Mutter starb an Gebärmutterkrebs. Sehr kräftiger Patient. In der linken Unterlippenhälfte eine senkrechte circa 2 Cm. lange Narbe. In der linken Submaxillargegend eine hühnereigrosse, wenig über den Kieferrand nach aufwärts reichende Geschwulst. Die Haut darüber von normalem Aussehen und leicht verschiebbar. Die Geschwulst nach obenhin nicht scharf begrenzt und hier mit dem Unterkiefer zusammenhängend. Sonstige Lymphdrüsenschwellung nicht vorhanden. Am 14. März 1861 Exstirpation. Man gelangt dabei bis nahe an die Carotis, der Unterkiefer selbst ist nur oberflächlich erkrankt, mit kleinen Osteophyten besetzt. Man reinigt ihn mit dem Schabeisen. Auch von der Glandul. salival. submaxill. wird ein Stück, das vom Carcinom umklammert ist, entfernt. Die Wunde nur theilweise vereinigt. Im Wundverlaufe waren einige nicht unerhebliche Nachblutungen störend, sonst keine Zwischenfälle; am 27. März 1861 mit schön granulirender Wunde entlassen.

Anatomische Diagnose nicht angegeben.

Am 18. Juni 1861 stellte sich Patient wieder vor, mit einem sehr erheblichen Recidiv der linken Unterkiefergegend, das tief in die Weichtheile eindringt und am Unterkiefer unbeweglich aufsitzt. Da Patient keinen operativen Eingriff mehr wünscht, derselbe auch wegen der Grösse der Geschwulst nicht gut möglich erscheint, wurde Patient sogleich wieder entlassen. Er starb in seiner Heimath am 29. September 1861 in Folge des Carcinoms.

38. Böhmer, Georg, Bauer, 51 Jahre alt, verwundete sich vor 2 Jahren die Unterlippe durch Fall. Aus der Wunde ging ein verhärtetes Geschwür hervor, das im März 1874, damals fast das ganze Lippenroth einnehmend, von einem Arzte exstirpirt wurde. Schon damals sollen taubeneigrosse Drüsengeschwülste in beiden Unterkiefergegenden bestanden haben, aber vom Arzte nicht entfernt worden sein. Die Wunde heilte bald zu. Im April 1874 begannen nun die Drüsengeschwülste grösser zu werden und waren bei Aufnahme des Patienten am 23. September 1874 zu einem zusammenhängenden Tumor angewachsen, der in der Regio submax. sin. nahe am Unterkieferwinkel beginnend über die Mittellinie hinaus sich in einen über wallnussgrossen Knoten der rechten Unterkiefergegend fortsetzte. Er beginnt linkerseits etwas oberhalb des Unterkieferrandes und reicht bis zum Zungenbein herab; an seiner Oberfläche ist er zum Theil tief kraterförmig ulcerirt, zum Theil mit pilzähnlichen, grobpapillären Wucherungen besetzt. Unterlippe und Unterkiefer erscheinen intact; auf der rechten Lippenhälfte eine vom Roth fast bis zum Kinn herabreichende Y-förmige Narbe von normaler Beschaffenheit.

Am 24. September Exstirpation des Tumors; dieselbe gelingt vollständig glatt. Links muss die Unterkieferspeicheldrüse, die ganz in den Tumor mit aufgegangen ist, exstirpirt werden. Unterkiefer intact. Die grosse Wunde kann nicht durch Nähte vereinigt werden. Die Verbände wurden

mit essigsaurer Thonerdelösung angelegt; die Wunde begann darunter bald gut zu granuliren und sich zu verkleinern, und konnte Patient am 14. Oct. mit gut granulirender, noch guldengrosser Wunde entlassen werden.

Mikroskopische Untersuchung ergab: Plattenepithelialcarcinom der Lymphdrüsen.

Am 31. Mai 1875 kommt Patient mit einem neuen Recidiv der linken Regio retromaxillaris dicht hinter und unter der Narbe wieder. Dasselbe stellt einen zum Theil harten, zum Theil fluctuirenden nicht scharf abgegrenzten mit livider Haut bedeckten Tumor dar. An manchen Stellen finden sich tiefgreifende Ulcerationen, die in unregelmässige mit Jauche erfüllte Höhlen führen. In der Regio submentalis in der Operationsnarbe eine linsengrosse, anscheinend oberflächliche Ulceration. In der rechten Regio submaxillaris ein etwas über wallnussgrosser nicht verschieblicher Tumor, der sich nach aufwärts in die Parotisgegend fortsetzt. Hinter dem rechten Kieferwinkel zwei haselnussgrosse Drüsen. Die Haut rechterseits über allen Tumoren verschieblich, dagegen sitzen die letzteren der Aussen- und Innenfläche des Unterkiefers fest auf. Ausserdem findet sich zwei Finger breit über dem Manubr. sterni eine haselnussgrosse bewegliche Drüse. Die linke Wange in ihrer unteren Partie etwas ödematös. Bei der Exstirpation am 4. Juni 1875 wurde links der grösste Theil Parotis weggenommen, ausserdem mussten auch die vom Carcinom ergriffenen Muskeln Masseter, Biventer, Stylohyoideus, Geniohyoideus, Mylohyoideus, sowie die Nerv. lingual. und hypogloss., grossentheils excidirt werden. Die linke Carotis extern. wurde zweimal durchschnitten und unterbunden. Nach Wegnahme der Parotis fiel sofort die Facialisparalyse auf. Rechterseits wurde mit den Tumoren die carcinomatöse Unterkieferspeicheldrüse exstirpirt. Der Unterkiefer konnte erhalten werden.

Der Wundverlauf war anfangs günstig. Am 14. Juni schien es als ob sich das gangränös gewordene Ende der stark pulsirenden Carotis ext. bald lösen würde. Es wurde darum dieselbe frei präparirt; der Stumpf der Carotis extern. erschien zu kurz, um noch mit Erfolg an der centralen Seite des abgestorbenen Stückes unterbunden werden zu können. Man legte aus diesem Grunde sogleich noch die Carotis commun. frei, und schnürte diese mit einer Darmsaitenligatur zu. Einige Zuckungen im Gesichte während des Schlusses der Ligatur, sonst unmittelbar darnach keine Veränderung am Patienten. Erst am 2. Tage darnach trat Somnolenz, rechtsseitige Hemiplegie, unwillkürlicher Abgang von Urin ein. Die Pupillen zeigten sich etwas eng, aber gleichweit und gut reagirend. Am 15. Tage nach der Operation unter Zunahme der Somnolenz u. s. w. Tod.

Sectionsbefund: Fleckige Hyperämie der Marksubstanz beider Hemisphären; Schwellung und Hyperämie des Streifenhügels; geringer Hydrocephalus int. In der granulirenden Wunde noch eine krebsige Drüse. Emphysema und Oedema pulmon.

Mikroskopischer Befund des exstirpirten Tumors: Epithelialcarcinom.

39. Kraus, Leonhard, Gütler, 53 Jahre alt. Im Frühjahr 1877 entwickelte sich ohne Ursache an der rechten Unterlippenhälfte ein Geschwür, das sich allmählich vergrösserte und im Juni 1878 von einem Arzte exstirpirt wurde. Die Wunde verheilte rasch und gut. Im Frühjahr 1880 entwickelte sich eine neue Geschwulst an der rechten Unterkiefergegend.

Patient rauchte nie. Seine Mutter starb an Gebärmutterkrebs. Zur Zeit der Aufnahme am 9. December 1880 zeigte sich in der rechten Submaxillargegend ein fast hühnereigrosser harter von blaurother Haut bedeckter Tumor, der auf dem Unterkiefer fest aufsitzt. Sonst findet sich nur noch in der linken Unterkiefergegend eine erbsengrosse Drüse. An der rechten Unterlippenhälfte eine vom Roth mehrere Centimeter nach abwärts verlaufende, normale Narbe. Bei der Exstirpation der Geschwulst wird der Unterkiefer in der Gegend des rechten äusseren Schneidezahnes schräg von unten innen nach aussen oben durchmeisselt und nach Ablösung von den gesunden Weichtheilen in seiner rechten Hälfte exarticulirt. In der Regio submaxill. dextr. wird noch eine bohnengrosse, links eine erbsengrosse Drüse exstirpirt. In der Unterkinngegend kann auch nach dem Einschneiden keine Drüse entdeckt werden. Die Resectionswunde kann fast vollständig genäht werden, nur in der Mitte der Unterkiefergegend bleibt ein 2 Cm. langes Loch zum Abfluss der Secrete. Bei näherer Betrachtung zeigt sich der Tumor den Unterkiefer innen und aussen innig umgreifend, ohne ihn besonders zu usuriren; nur an einer linsengrossen Stelle dringt er in denselben ein. Auch nach dem Durchsägen zeigt sich der Knochen in seinem Inneren fast intact. Der Wundverlauf ein vollkommen guter; in den ersten Tagen geringes Fieber, Acme am 2. Tage mit 38,3. Am 24. December 1880 geheilt entlassen. Die Ernährung des Patienten bestand in der ersten Zeit nach der Operation in der Darreichung von Flüssigem per os, und in Fleischpankreasklystieren.

Anatomische Diagnose: Plattenepithelialcarcinom.

Es starb sonach einer der drei letztgenannten Patienten in Folge der Operation (Carotisunterbindung) am 15. Tage; einer wurde geheilt entlassen und erlag einem zweiten Recidiv unoperirt 6 Monate nach der Entlassung; der dritte wurde gleichfalls entlassen; es ist aber seit seiner Entlassung erst ganz kurze Zeit verstrichen, so dass sich über den Verlauf seines Carcinoms noch nichts aussagen lässt.

Wenn wir von dem Patient Joseph Meier (Nr. 30) absehen, so wurden an den übrigen 13 Patienten, die schon auswärts wegen einer Unterlippengeschwulst operirt worden waren und die erst wegen der Recidive hier in Behandlung kamen, 15 Operationen in hiesiger Klinik gemacht und zwar 12 zweite und 3 dritte Operationen.

Die zweiten Operationen bestanden

4 mal in der einfachen Exstirpation des localen oder Drüsenrecidivs,
3 mal in einfacher Excision der Lippengeschwulst mit gleichzeitiger Drüsenexstirpation,
5 mal in Excision mit Resection des Unterkiefers.

Zweimal wurde dabei die Glandul. salival. submaxill. mit entfernt. In Folge der zweiten Operationen starben in der Klinik 3 Patienten.

Die dritten Operationen bestanden

1 mal in der Exstirpation grosser Tumoren am Halse und Gesicht ohne Knochenresection,

2 mal in Exstirpation mit Resection.

In Folge der dritten Operationen starb in der Klinik ein Patient (Carotisunterbindung).

Das Schicksal der übrigen 9 ist folgendes:

Am Leben sind noch 4 Patienten.

Auswärts gestorben sind 5 Patienten (darunter alle, an welchen dritte Operationen vorgenommen wurden).

Die 4 noch am Leben befindlichen Patienten haben nun zurückgelegt:

seit Beginn des Leidens	seit der ersten Operation	seit der zweiten Operation
4 Jahre	3 1/2 Jahre	3 Jahre
6 „	6 „	1 1/2 „
12 1/2 „	10 1/2 „	7 Monate
3 1/2 „	2 1/2 „	1 „

Sie sind alle bis jetzt von weiterem Recidiv verschont.

Die auswärts Gestorbenen starben

	nach Beginn des Leidens	nach erster Operation	nach zweiter Operation	nach dritter Operation
	3 Jahr 10 Mon.	1 Jahr 4 Mon.	— Jahr 6 Mon.	—
	2 „ — „	1 „ 3 „	1 „ — „	—
c.	7 „ — „	2 „ — „	1 „ 7 „	—
	3 „ 6 „	3 „ — „	2 „ — „	1 Jahr 3 Mon.
	2 „ 10 „	2 „ 6 „	?	— „ 3 „

Der Tod erfolgte 4 mal durch Recidive und zwar 3 mal durch das zweite Recidiv und 1 mal durch das dritte Recidiv. In einem Falle trat plötzlicher Tod ein und ist die Ursache desselben unbekannt.

Der Umstand, dass ein Patient erst 10 Jahre nach der ersten Operation mit einem Recidiv zur Behandlung kam, könnte die oben aufgestellte Ansicht, dass diejenigen Fälle als absolut günstig verlaufen zu betrachten seien, bei welchen sich 5 Jahre nach der Operation kein Recidiv mehr eingestellt hat, hinfällig erscheinen lassen. Ich glaube jedoch das oben Behauptete gelten lassen zu können und den genannten Fall als besonderen Ausnahmefall betrachten zu müssen. Uebrigens berichtet auch Winiwarter von einem ähnlichen Ausnahmefall, in dem nach 9 Jahren ein Recidiv eintrat.

Um einen Ueberblick über den Sitz und die Ausdehnung aller in hiesiger Klinik beobachteten Recidive zu geben, füge ich hier noch folgende Tabelle an:

Sitz des Recidivs	Recidive	
	erstes	zweites
In der Wunde vor der Benarbung	4	1
Unterlippe an oder neben der Narbe	6	1
Gesichtsweichtheile	1	—
Gesichtsweichtheile und Unterkiefer	6	1
Gesichtsweichtheile, Unter- und Oberkiefer . . .	1	—
Unterkiefer ohne besondere Betheiligung der Weichtheile	4	—
Unterkieferdrüsen	3	—
Hals- und Gesichtsweichtheile	—	1
Halsweichtheile und Unterkiefer	—	1
Hals- und Gesichtsweichtheile und Unterkiefer .	1	—
Hals- und vordere Thoraxgegend	1	—
Summa	27	5

Schliesslich stelle ich noch sämmtliche an den 145 Patienten ausgeführten Operationen zusammen.

Exstirpationen auf die Unterlippe beschränkter Carcinome (grösstentheils mit nachfolgender Plastik) wurden 65 mal ausgeführt, von diesen führten 3 zum Tode.

Exstirpationen auf die Unterlippe beschränkter Carcinome (grösstentheils mit Plastik) sammt Wegnahme der regionären Lymphdrüsen waren 36 mal erforderlich, 3 mal mit tödtlichem Ausgang.

Exstirpationen ausgedehnterer auf Wangen-, Oberlippen-, Kinn- und Halsweichtheile übergegangener Carcinome 6 mal, 1 mal mit tödtlichem Ausgang.

Exstirpationen solcher Carcinome mit Drüsenauslösung 8 mal, 1 mal mit tödtlichem Ausgang.

Kleinere, die Continuität nicht trennende Unterkieferresectionen 13 mal mit 2 Todesfällen.

Grössere, die Continuität trennende Kieferresectionen 19 mal mit 6 Todesfällen.

Kieferresectionen nicht näher bezeichneter Ausdehnung 5 mal, 2 mal mit tödtlichem Ausgang.

Also wurden an den 145 Patienten 155 Operationen vorgenommen, welche in 16 Fällen letal verliefen.

Erlangen, 15. Februar 1881.

IV.

Mittheilungen aus der Würzburger chirurgischen Klinik.

III.

Ueber Impfungen mit Abscessmembranen und den Producten fungöser Gelenkentzündungen.

Von

Dr. Fehleisen.

(Schluss.)[1])

(Hierzu Tafel II.)

Gewiss sind die tuberculösen Erkrankungsherde als Depots infectiöser Stoffe anzusehen, welche unter Umständen zur Resorption kommen und in den Kreislauf gelangen können, von wo aus sie dann, wenn sie nicht sofort wieder ausgeschieden werden, Erkrankungen anderer Organe verursachen können, aber die Aufnahme des tuberculösen Virus in das Blut braucht durchaus nicht in jedem Falle einzutreten; ich glaube sogar, dass dies verhältnissmässig selten der Fall ist, weil, wie auch Cohnheim hervorhebt, eine Verbreitung der Tuberculose auf dem Wege der Blutbahn nicht eben häufig nachzuweisen ist.

Für die acute Miliartuberculose ist allerdings von Ponfick und Weigert in einer Reihe von Fällen ein reichliches Uebertreten käsiger Massen in den Kreislauf nachgewiesen worden, aber eben wenn man, wie es durch diese Forscher wahrscheinlich gemacht wurde, das Wesen der acuten Miliartuberculose in einer solchen Aufnahme käsiger Massen in den Kreislauf sehen will, so darf man ein Gleiches nicht auch ohne Weiteres für die chronischen Fälle annehmen, bei denen der Process gewiss sehr oft ein rein localer ist. Dass das Blut nicht der dauernde Träger oder gar die Entwicklungsstätte des infectiösen Stoffes sein kann, scheint mir übrigens schon aus den Erfolgen rein localer Behandlungsmethoden hervorzugehen.

---

1) Schluss von Bd. XIV. S. 583.

Bei Gelegenheit meiner Impfungen hatte ich auch Gelegenheit, über das Schicksal in die Bauchhöhle eingeheilter frischer Gewebstheile Beobachtungen zu machen, die nicht ohne Interesse sein dürften. Nach dem, was mir aus der Literatur hierüber bekannt war, hätte ich erwartet, dass die zur Impfung verwendeten tuberkelhaltigen Gewebstheile nach Verfluss der obenerwähnten Frist von durchschnittlich 60 Tagen spurlos verschwunden gewesen wären. Sah doch Hegar Muskelstücke von viel grösserem Volumen in der Bauchhöhle seiner Versuchsthiere in kurzer Zeit resorbirt werden und bemerkt, dass Czerny mit Carcinomstückchen die gleiche Erfahrung gemacht habe. Tillmanns fand ebenfalls, dass ganze Nieren in der Bauchhöhle von Kaninchen resorbirt wurden. Rosenberger unterscheidet drei verschiedene Arten des Einheilens frischer Gewebsstücke in die Bauchhöhle. Bei der ersten und häufigsten Art findet er das eingebrachte Gewebsstück schon nach 3—4 Tagen von einer Kapsel beziehungsweise von der Umgebung eingeschlossen. Von dieser Kapsel wandern dann Zellen in das eingeschlossene Stück ein und bringen dasselbe zum Zerfall und schliesslich zur Resorption. Die zweite Art der Einheilung geht nach Rosenberger in der Weise vor sich, dass das eingebrachte Stück eingekapselt wird, mit der Kapsel in ernährende Verbindung tritt und fortlebt. Aber „auch derartig eingeheilte Gewebspartien verkleinern sich immer mehr", was also schliesslich doch auch zur Resorption führen würde. Endlich beschreibt Rosenberger noch eine dritte Art der Einheilung, die sich aber von der vorigen nur dadurch unterscheidet, dass im Centrum des Stückchens ein Eiterherd entsteht in Folge ungenügender Ernährung.

Was nun meine eigenen Erfahrungen über diesen Gegenstand betrifft, so habe ich ebenfalls in manchen Fällen eine vollständige Resorption beobachtet, wie sie von den genannten Autoren beschrieben wurde. In anderen Fällen dagegen gestaltete sich der Vorgang in der Weise, dass die eingebrachten Stücke zunächst von einer Exsudatschicht eingehüllt wurden, aus welcher sich im Verlauf weniger Tage eine Kapsel bildete, welche Gefässe aus der Umgebung erhielt. Von dieser Kapsel aus fand nun ein Eindringen von Wanderzellen in den Fremdkörper statt, wobei namentlich alle etwaigen Lücken und Gewebsspalten desselben von dichten Zügen der Wanderzellen erfüllt wurden, welche das fremde Gewebe theilweise zum Schwinden brachten und rasch von der Peripherie her mit Gefässen versorgt wurden. Andere Stellen des Fremdkörpers dagegen, welche dem Vordringen der Wanderzellen mehr Widerstand entgegensetzten,

erhielten keine Vascularisation und fielen dem Zerfalle anheim, so dass man dann nach einiger Zeit eine bindegewebige Kapsel vor sich hatte, die von einem mehr oder weniger engmaschigen Netze sich unregelmässig durchkreuzender Septa durchsetzt war, deren Zwischenräume eine weissliche dem Inhalte verkäster Lymphdrüsen ähnliche Masse erfüllte. Diesem Stadium entspricht etwa Taf. II Fig. 1. Liess man nun das Thier noch länger leben, so trat nicht, wie man es vielleicht erwartet hätte, in allen Fällen eine allmähliche Schrumpfung und Resorption ein, sondern der Körper fing im Gegentheile an zu wachsen und erreichte oft eine recht erhebliche Grösse, wie es Taf. II Fig. 2 veranschaulicht. Dem betreffenden Kaninchen war ein kleines, in seiner grössten Ausdehnung höchstens 1 Cm. messendes Stückchen tuberculöser Synovialgranulationen eines wegen Gonitis fungosa resecirten Mädchens in die Bauchhöhle gebracht worden. Nach 70 Tagen wurde das Thier getödtet. In der Bauchhöhle fand sich mit Dünndarm, Netz und vorderer Bauchwand durch bandförmige Adhäsionen verwachsen der auf Taf. II Fig. 2 in natürlicher Grösse abgebildete Körper, der als harter verschieblicher Tumor schon einige Wochen, bevor das Thier getödtet wurde, durch die Bauchdecken durchgefühlt worden war. Da sich vom Netz her deutlich sichtbare Gefässe nach dem Tumor hinzogen, so machte ich den Versuch, denselben von der Aorta aus zu injiciren, was auch ziemlich vollständig gelang. Auf dem Durchschnitt hebt sich die Kapsel mit den gleichfalls gefässhaltigen und durch die Injection blau gefärbten Septis sehr deutlich von dem blassgelben die Zwischenräume erfüllenden Detritus ab. Taf. II Fig. 3 zeigt einen mikroskopischen Schnitt bei schwacher Vergrösserung. Man sieht ein Stück der Kapsel und zwei davon abgehende Septa; der dazwischen gelegene Detritus ist grösstentheils ausgefallen, die zahlreichen Gefässe sind theilweise mit Injectionsmasse gefüllt. Taf. II Fig. 4 ist derselbe Schnitt bei stärkerer Vergrösserung. Man sieht von zahlreichen Spindel- und Rundzellen durchsetztes Bindegewebe mit dünnwandigen, strotzend von Blut erfüllten Gefässen, in welche die Injectionsmasse nur zum Theil eingedrungen ist. Taf. II Fig. 5 stellt einen ähnlichen Körper auf dem Durchschnitt dar, der aber von soliderem Bau ist und nur wenige von käsigem Detritus erfüllte Lücken zeigt. Er stammt von einem Kaninchen, dem zwei etwa erbsengrosse Stückchen tuberculöser Synovialgranulationen in die Bauchhöhle gebracht worden waren. Am 60. Tage war das Thier getödtet worden.

Ich glaube demnach, dass das scheinbare Wachsen der einge-

heilten Gewebsstücke, wie ich es beobachtet habe, lediglich bedingt ist durch ein massenhaftes Eindringen von Wanderzellen, welches wesentlich begünstigt wird durch die Dünnwandigkeit der neugebildeten Gefässe. Der eingekapselte Körper vergrössert sich in ähnlicher Weise, wie auch z. B. eine schon verkäste Lymphdrüse noch wachsen kann. Man kann sich ja häufig bei der Exstirpation solcher Drüsen davon überzeugen, dass dieselben in vielen Fällen schon wenn sie die Grösse einer kleinen Kirsche erreicht haben, nur mehr eine derbe bindegewebige Kapsel darstellen, welche von den bekannten Verkäsungsproducten erfüllt ist; das ursprüngliche Gewebe der Lymphdrüse kann vollständig geschwunden sein. Trotzdem können sich solche scrophulöse Lymphdrüsen, wenn sie nicht entfernt werden, noch sehr erheblich vergrössern. Auch hier wird man die Volumszunahme wohl besser durch eine Ablagerung von Wanderzellen erklären, als etwa durch eine Hyperplasie der Reste des Lymphdrüsengewebes.

Schliesslich bemerke ich noch, dass ich das beschriebene Verhalten in die Bauchhöhle eingeheilter Gewebsstückchen nicht nur bei tuberkelhaltigem Gewebe gesehen habe, sondern ich habe es in gleicher Weise beobachtet, wenn ich z. B. frische Stückchen von Mammacarcinomen einheilen liess.

V.

Erstickung durch Kautabak während der Chloroformnarkose.

Von

Dr. Georg Fischer
in Hannover.

Wir hatten soeben einen Verletzten zur Doppelamputation der Unterschenkel auf den Operationstisch gelegt, als gemeldet wurde, dass ein Arbeiter mit complicirter Fractur des Unterschenkels aufgenommen sei. Derselbe war von einem eine halbe Stunde entfernt liegenden Dorfe an einem kalten Wintermorgen auf offenem Wagen, aber gut eingehüllt in Betten und wollene Decken nach dem Stadtkrankenhause gefahren. Die Fractur war provisorisch verbunden und blutete nicht mehr. Der Kranke wurde im warmen Krankensaal in voller Kleidung aufs Bett gelegt und mit Decken umhüllt. Als ich nach Beendigung der Doppelamputation, welche mein Assistent und ich zu gleicher Zeit gemacht hatten, den 58jährigen Kranken sah, erfuhr ich, dass die Fractur am Nachmittage zuvor durch Fall entstanden sei. Der Kranke hatte ein etwas geröthetes Gesicht und zitterte mit beiden Händen. Da er eine gute Stunde lang im warmen Zimmer gelegen hatte, so dass das Zittern nicht mehr von Frost herrühren konnte, fragte ich nach seinem Schnapstrinken, was er verneinte. (Später hat sein Brodherr ihn als regelmässigen Schnapstrinker geschildert.) Seit der Verletzung waren 20 Stunden vergangen; es war also hohe Zeit die complicirte Fractur antiseptisch zu verbinden.

Nachdem das Operationszimmer gelüftet und gereinigt war, wurde der Kranke auf den Operationstisch gelegt, ausgezogen, das gesunde Bein in eine wollene Decke gehüllt und der Unterschenkel, dessen beide Knochen gebrochen waren nebst Durchspiessung der Tibia, rasirt. Das Zittern der Hände hielt an. Nachdem der Assistent das Herz auscultirt und gesund gefunden hatte, liess ich den Oberwärter, welcher seit Jahren die Narkose besorgt, mit der Chloroformirung beginnen. Der Puls wurde vom Assistenten gefühlt, und ich begann den Unterschenkel mit Carbolwasser abzuwaschen. Der Kranke musste laut zählen, kam aber nur bis 7, wurde dann plötz-

lich sehr aufgeregt und fing an mit Armen und Beinen um sich zu schlagen, so dass er gehalten werden musste. Inzwischen war die Waschung des Unterschenkels vollendet; ich sah nach dem Gesicht des Kranken, fand es bläulich und hörte keinen Athem. Sofort wurde das Chloroform entfernt; ich lüftete mittelst des Heiberg-schen Handgriffs den Unterkiefer, und der Oberwärter zog mit einer Zange die Zunge weit vor und hielt sie vorgestreckt. Gleichzeitig begannen der chirurgische und medicinische Assistent die künstliche Respiration durch Heben und Compression des Thorax. Die Fenster wurden geöffnet, der Tisch in die Nähe derselben gerückt, Kopf und Brust des Kranken mit kaltem Wasser bespritzt. Dass die Wiederbelebungsversuche das Werk eines Augenblicks waren, brauche ich nicht zu versichern. Würgbewegungen, Erbrechen traten nicht ein; im Rachen waren weder Schleim- noch Speisetheile zu sehen. Die künstliche Respiration wurde continuirlich fortgesetzt, abwechselnd von Assistenten und Wärtern; dabei hörte man unter deutlichem Geräusch die Luft exspiriren. Dann wurde der Inductionsapparat, welcher stets fertig bereit steht, angewandt; ohne jede Reaction. Schliesslich machte ich Tracheotomie, obschon von derselben beim freien Durchgang der Luft durch den Kehlkopf nicht viel zu erwarten war. Die Operation ging rasch, da keine Blutung eintrat; ich führte einen Katheter in die Luftröhre, aspirirte und blies Luft ein, Alles ohne Erfolg. Von dem Augenblicke an, wo die Gefahr eintrat, wurde kein Athemzug, keine Reaction der Pupillen mehr bemerkt. Die Wiederbelebungsversuche hatten über eine halbe Stunde lang gedauert. Der Kranke war todt.

Was war die Todesursache? Da die Asphyxie im Beginn der Narkose eintrat, so war die Menge des inhalirten Chloroforms sehr gering: sie konnte allerhöchstens 15 Grm. betragen haben, denn der Oberwärter hatte nicht mehr als zwei- oder dreimal Chloroform auf die Maske getröpfelt. An der Güte des Chloroforms war nicht zu zweifeln. Wir hatten an demselben Morgen zuerst ein Kind mit Diphtheritis zur Tracheotomie chloroformirt. Obschon dasselbe nach Eröffnung der Luftröhre asphyktisch wurde und erst nach viertelstündiger künstlicher Respiration wieder zum Leben kam, kann diese Erscheinung nach einer Tracheotomie nicht gegen die Reinheit des Präparats sprechen. Sodann war der Kranke zur Doppelamputation chloroformirt, wobei die Narkose von Anfang bis zu Ende ganz ruhig verlief. Später erklärte der Apotheker Ahrbeck das Präparat für rein. Ich zerbrach mir den Kopf, ob von meiner Seite irgend ein Kunstfehler, eine Unvorsichtigkeit bei der Narkose vorgefallen sei,

konnte aber nichts finden. Vielleicht war die Luft in dem kleinen Operationszimmer verunreinigt durch zwei vorangegangene Narkosen, durch den langdauernden Carbolspray, durch die Anwesenheit vieler Wärter, da die zur Doppelamputation herangezogenen medicinischen Wärter im Zimmer geblieben waren. Aber doch war nach beiden Operationen das Zimmer frisch gelüftet und gut gereinigt. Ich tappte über die Todesursache ganz im Dunkeln. Vor der Section bat ich Herrn Dr. Lüttich, welcher so gütig war dieselbe zu machen, den Kehlkopf auf Kautabak zu untersuchen.

Section. Das Herz war sehr gross und von Fett stark umlagert; beide Ventrikel hypertrophisch. Die Dicke des Herzfleisches betrug im linken Ventrikel 15 Mm., im rechten 4 Mm.; Sehnenfäden verdickt, Klappen normal. Beide Lungen waren sehr blutreich; auf der Pleura pulmonalis zahlreiche, stecknadelkopfgrosse Hämorrhagien, im Uebrigen gesund. In der Luftröhre, deren oberste Ringe vorn durch Schnitt getrennt waren, fand sich dunkles Blut. Milz ziemlich blutreich, von normaler Consistenz, 12 Cm. lang, 6,5 Cm. breit, 3 Cm. dick. Leber sehr gross, etwas verfettet, 26 Cm. lang, 22 Cm. breit, 13 Cm. dick. Beide Nieren gross und blutreich, 13 Cm. lang, 7 Cm. breit, 3,5 Cm. dick. Der Kehlkopf an sich war normal. Auf den Stimmbändern lag ein Stück Kautabak, welches walzenförmig 2,5 Cm. lang, 1 Cm. breit war und wie ein Pfropf die Stimmritze verschloss.

Das Resumé über diesen beklagenswerthen Unglücksfall ist kurz. Wo ist der Chirurg zu finden, welcher vor Beginn der Narkose die Mundhöhle seines Kranken auf Kautabak untersucht? Man fragt nach einem künstlichen Gebiss und entfernt dieses, man schützt den Kranken beim Erbrechen durch Erheben des Kopfes und Auswischen der Rachenhöhle, damit nicht Speisetheile in die Luftwege aspirirt werden. Diese Gegenstände sind bis jetzt die einzigen gewesen, an welchen Kranke während der Narkose erstickt sind. Ein Fall, wo der Kranke während der Narkose durch Kautabak erstickt ist, ist in der ganzen Literatur nicht bekannt. Wenn man bedenkt, wie weit verbreitet der Genuss des Kautabaks ist, zumal in Küstengegenden, wie leicht ein solches Stück während der Narkose bei der horizontalen Lage des Kranken aus einer Zahnlücke nach hinten gleiten kann, so ist es auffallend, dass jenes Missgeschick bisher noch nicht vorgekommen ist, oder — bisher noch nicht veröffentlicht wurde. Von nun an wird jeder Arzt verpflichtet sein vor Beginn der Narkose die Mundhöhle des Kranken auf Kautabak zu untersuchen!

VI.

Besprechungen.

1.

Tillmanns, H., Erysipelas. Mit 18 Holzschnitten und einer lithographirten Tafel. Stuttgart, F. Enke. 1880. 247 Seiten (Lieferung 5 der Deutschen Chirurgie, herausgegeben von Billroth und Lücke).

Tillmanns gibt uns in seiner Monographie eine sehr ausführliche Darstellung dessen, was wir über das Erysipel wissen. Mit besonderem Fleisse ist aus der umfangreichen Literatur über diese Wundkrankheit geschöpft. Zu den neueren experimentellen Arbeiten fügt er eigne Untersuchungen hinzu. Die mannigfaltigen Formen des Erysipel, die Complicationen, die Nachkrankheiten werden eingehend geschildert, in der Therapie finden wir die grosse Reichhaltigkeit von Mitteln und Vorschlägen wieder, mit welcher zu allen Zeiten kaum ein anderes Gebiet chirurgischer Pathologie in so hohem Maasse ausgestattet worden ist, wie das Erysipel. Der Praktiker wird kaum einen Punkt finden, welcher unerörtert geblieben ist. In dieser Beziehung erfüllt das Buch vollkommen seine Aufgabe. Aber trotzdem es eine grosse Fülle thatsächlichen Materiales gewährt, hinterlässt es doch kein ganz einheitliches, klares, in sich abgeschlossenes Bild vom Erysipel. Augenscheinlich beeinträchtigt schon die Vielfältigkeit und Ungleichwerthigkeit des gebotenen literarischen Materiales nicht selten die Klarheit und Uebersichtlichkeit der Darstellung. Hier wäre eine strengere Kritik förderlicher gewesen. Dann aber vermisst man vor allen Dingen eine gut durchgeführte Disposition des sachlichen Gesammtinhaltes. Hier würde ein sorgfältigeres Zusammenfassen der zusammengehörigen Dinge, eine schärfere Trennung des Wesentlichen und Unwesentlichen, eine übersichtlichere Anordnung des Stoffes und auch eine klarere Diction besonders in den Abschnitten über die Aetiologie, Anatomie und zum Theil auch über die Symptomatologie wünschenswerth sein. Augenscheinlich würden dann auch die öfteren Wiederholungen wegfallen, welche für das Verständniss des Inhaltes keineswegs erforderlich sind, und solche lapsus calami vermieden werden, wie der, die objectiven Symptome und sogar einige subjective („Schmerz") unter den „anatomischen Veränderungen" aufzuführen u. s. f. Von wenig günstigem Einflusse auf die Einheit der Darstellung scheint mir die Auffassung von dem Begriffe Erysipel gewesen zu sein, welcher Tillmanns ausgesprochenermaassen in diesem Buche huldigt, welche er aber trotzdem nicht überall mit streng logischer Consequenz durchgeführt hat. Tillmanns versteht nämlich unter dem Erysipel nicht

blos die bekannte propagirende specifisch infectiöse Entzündung der Haut und Schleimhäute, sondern rechnet (mit Erichsen, Stromeyer, Pirogoff) die subfasciale Phlegmone, das acut purulente Oedem Pirogoff's, die Gangrène foudroyante Maisonneuve's als „tiefe propagirende Entzündungen des Zellgewebes" ebenfalls zum Erysipel. Er geht soweit, auch die primär (ohne Erysipel) vorkommenden phlegmonösen und gangränescirenden Zellgewebsentzündungen als „phlegmonöses resp. gangränescirendes Erysipel", als „tiefe erysipelatöse Entzündungen" zu bezeichnen. Ich halte es für unrichtig, diese klinisch verschiedenen Processe zusammenzuwerfen. Tillmanns stützt sich wesentlich auf die Annahme, dass „anatomisch eigentlich keine Unterschiede zwischen den erysipelatösen Entzündungen der Haut und des subfascialen Zellgewebes" bestehen, aber er unterlässt es, uns hiervon zu überzeugen. Die Angaben, welche er hierüber macht, sind an sich ziemlich dürftig. Sie lehren — was schon längst bekannt — dass und wie sich phlegmonöse Processe an Erysipele anschliessen können, bringen aber nichts, was für die Identität der Processe spricht. Die kleinzellige Infiltration ist doch sicher nichts Charakteristisches für das Erysipel. Meines Erachtens fehlt den tiefen Zellgewebsentzündungen vor allen Dingen ein Kriterium, welches besonders charakteristisch für das Erysipel ist, die starke Gefässfüllung. Tillmanns weist auf den propagirenden Charakter des Erysipels und der tiefen Zellgewebsentzündungen hin; aber derselbe ist mehr oder weniger allen infectiösen Entzündungen eigenthümlich. Er beruft sich ferner auf die Uebergänge beider Entzündungen in einander. Dieselben sind aber keineswegs so häufig, dass sie uns berechtigen, die propagirenden tiefen Zellgewebsentzündungen ohne weiteres als Erysipele aufzufassen. Es ist um so weniger zu verstehen, warum Tillmanns hieran festhält, als er bei den ähnlichen Beziehungen anderer Entzündungsprocesse zum Erysipel, wie z. B. bei dem Puerperalfieber, diese Verallgemeinerung des Begriffes Erysipel zurückweist und mit Recht hervorhebt, dass nur in gewissen Fällen das Puerperalfieber als eine erysipelatöse Affection aufzufassen sei. Meines Erachtens ist es zweckmässiger, an dem klinischen Begriffe des Erysipels festzuhalten und der Bedeutung des Namens Erysipel entsprechend darunter nur die bekannten infectiösen propagirenden Entzündungen der Haut und Schleimhäute (mit der propagirenden Röthung) zu verstehen. Dass die tiefen Zellgewebsentzündungen in den Fällen, in welchen sie ein Erysipel complíciren, von diesen abhängen, durch dieses hervorgerufen sind, dürfen wir wohl vermuthen. Dass aber jede propagirende tiefe Zellgewebsentzündung durch dieselben Noxen hervorgerufen wird, wie das Erysipel, ist noch keineswegs erwiesen. Aber auch wenn es erwiesen wäre, wenn, wie Tillmanns anzunehmen geneigt ist, eine Serie verschiedener Noxen Erysipel und ebenso Phlegmonen und zwar jene als propagirende Entzündung des subcutanen Saftkanalnetzes, diese als propagirende Entzündungen der tiefen Saftkanalnetze erzeugen könnte, so würde man gleichwohl kein Recht haben, die Phlegmonen Erysipele zu nennen. Denn „Erysipel" ist kein anatomischer, sondern ein seit alter Zeit feststehender klinischer Begriff, welcher die klinischen Erscheinungen der Phlegmone und anderer Zellgewebsentzündungen nicht im Entferntesten deckt. Anatomisch könnte man das Erysipel und die tiefen Zellgewebsentzündungen höchstens als Saftkanal-

netzentzündungen auffassen, was aber noch keineswegs die Identität beider involvirt. Klinisch sind sie jedenfalls auseinanderzuhalten. Die Tillmanns'sche Auffassung hat ihn übrigens selber zu manchen Widersprüchen geführt, was ich hier nicht weiter erörtern will. — Die Entscheidungen über das Wesen, die eigentliche Ursache des Erysipels, befriedigen nicht sonderlich, was jedoch sicher zum Theil in der Unvollkommenheit der experimentellen Untersuchungen, welche wir bislang über das Erysipel besitzen, liegt. Tillmanns entschliesst sich, anzunehmen, dass es bacterielle und nicht-bacterielle Erysipele gibt. Beiläufig möchte ich bemerken, dass die Erfolglosigkeit der Impfungen mit dem Inhalte der Erysipelblasen nichts gegen die bacterielle Genese des Erysipels beweist. Ich fand hier sehr gewöhnlich den Blaseninhalt frei von Mikrococcen und gleichwohl im Blute der erysipelatösen Hautpartien zahlreiche Mikrococcen. — In dem letzten Kapitel des Buches „Therapie" wäre eine mehr systematische Ordnung der Mittel nach den therapeutischen Hauptaufgaben, welche ja bei den durch infectiöse Noxen hervorgerufenen Krankheiten im Allgemeinen ziemlich scharf bestimmt sind, wünschenswerth. Die bedeutsame Wirkung der Schweisssecretion, einer gesteigerten Harnsecretion, der Secretionssteigerung überhaupt bei der Allgemeininfection scheint ihm entgangen zu sein. Die Wirkung der Brechmittel würde ich mir etwas anders vorstellen. Sie ist sicher nicht nur gegen den „Gastricismus" gerichtet. Uebrigens bleibt sie bei hochgradiger Intoxication oft (wohl wegen Lähmung des Brechcentrums) vollkommen aus, worauf ich schon mehrfach hingewiesen habe. Bei Decubitus möchte zu den empfohlenen Mitteln noch besonders der Salicyljuteverband hinzuzufügen sein, da die Jute durch ihre Elasticität zugleich den Druck auf die Theile vermindert und gewissermaassen das Gummikissen ersetzt. Wir hatten hier sehr gute Erfolge mit dieser Behandlung. Endlich würde ich auch in den Fällen, bei welchen unter einem antiseptischen Verbande sich Erysipel entwickelt, nicht, wie Tillmanns räth, den antiseptischen Verband aufgeben, sondern im Gegentheil erst recht die Antisepsis nach den bekannten Methoden erzwingen. Bei den Schleimhauterysipelen des Rachens und des Kehlkopfeinganges würde ich weniger von Skarificationen erwarten, dagegen besonders antiseptische Inhalationen empfehlen. Die prophylaktischen Schlussbemerkungen sind durchaus treffend. Aber auch in den früheren Kapiteln finden sich vortrefflich dargestellte Abschnitte. Hier führe ich besonders den Abschnitt über die Complicationen und Nachkrankheiten des Erysipels an und dergleichen mehr. Ueberhaupt wird man, wie schon im Eingang hervorgehoben, trotz dieser im Interesse späterer Auflagen gemachten Ausstellungen genug des Guten in dieser fleissigen Arbeit finden, so dass das Studium derselben alle Zeit lohnend sein wird. Besonders möchte ich sie denen empfehlen, welche über specielle Fragen aus der Pathologie des Erysipels Aufschluss suchen. Sie werden das Buch nicht vergebens aufgeschlagen haben. Schüller (Greifswald).

2.

A. Wölfler, Ueber die von Herrn Professor Billroth ausgeführten Resectionen des carcinomatösen Pylorus. Mit 5 Holzschnitten und 3 lithographirten Tafeln. Wien 1881. W. Braumüller. 53 Seiten.

Dieffenbach beginnt das Kapitel über den „Magenschnitt" in seiner operativen Chirurgie mit den Worten: „Von der Exstirpation des Pylorus sagt der geistreiche Sprengel: Ein Traum von Merrem". Nun, heutigen Tages ist diese Operation kein Traum mehr! Sie ist zur Wahrheit geworden, wie manche andere Operation, welche von unseren Vorgängern geahnt und geplant wurde, welche aber erst in unseren Tagen zu einer fruchtbringenden Ausbildung gelangen konnte. Doch kann man nicht sagen, dass „Merrems Traum" einfach in die Welt thatsächlichen Geschehens versetzt worden sei: die Pylorusresection, wie sie heutigen Tages zur Thatsache geworden ist, ist vielmehr ganz eigentlich eine Schöpfung der Billroth'schen Klinik. Es ist nicht nur zuerst (1876) auf Billroth's Klinik durch Gussenbauer und von Winiwarter an Thieren in zweifelfreier Weise die Möglichkeit einer operativen Entfernung des Pylorustheiles, der „partiellen Magenresection" dargethan worden, — Versuche, welche von Czerny und Kaiser 1878 noch weiter fortgeführt wurden — sondern es ist auch durch die vier auf Billroth's Klinik in kurzer Frist aufeinander folgenden Pylorusresectionen am Menschen die Methodik und Technik der Operation in so umsichtiger und vortrefflicher Weise ausgebildet worden, dass sie thatsächlich als ein ebenso neuer wie zugleich gesicherter werthvoller Erwerb der operativen Chirurgie angesehen werden muss. Eine Pylorusresection am Menschen wurde schon von Péan am 9. April 1879, eine solche dann von Rydigier am 16. November 1880 vollführt. Aber Beider Patienten starben sehr bald nach der Operation, Péan's Kranke am 5. Tage, Rydigier's Patient 12 Stunden nach der Operation. Von den vier auf Billroth's Klinik Operirten sind dagegen zwei am Leben geblieben. Billroth's erste Patientin, welche am 20. Jan. 1881 operirt wurde, lebt zur Zeit, „erfreut sich eines guten Appetits und verträgt, nach eigner Mittheilung vom 15. April 1881, alle Nahrungsmittel". Die beiden folgenden Patienten Billroth's, welchen am 28. Febr. resp. am 12. März 1881 der carcinomatöse Pylorus resecirt wurde, starben, die erste am 5. Tage, die zweite am Abende nach der Operation. Die vierte von A. Wölfler auf Billroth's Klinik am 8. April 1881 vollführte Operation hat bislang einen so günstigen Verlauf genommen, dass eine vollständige Heilung zu erwarten steht. In den ungünstig verlaufenen Billroth'schen Fällen trat bei der einen am 28. Februar operirten Patientin vom Tage nach der Operation ab unstillbares Erbrechen ein (wie die spätere Section lehrte), augenscheinlich bedingt durch eine hochgradige Magendilatation und durch die für die Fortbewegung der Speisen ungünstige Einfügung des Duodenums in den Magen (Divertikelbildung, Abknickung der Verbindungsstelle zwischen Duodenum und Magen). Am 7. Tage wurde die Magennarbe wieder gelöst, das Duodenum vorn geöffnet, an die Bauchdecken angenäht und ein Rohr in das Duodenum eingeführt (behufs der Ernährung durch die Duodenalfistel). Doch erfolgte der Tod Tags darauf. Es war keine allgemeine Peritonitis vorhanden. Die andere Patientin starb wenige

Stunden nach der Operation an Collaps. Der Magen wurde bei der Obduction „von scheinbar normaler Gestalt" befunden. — Mit Recht legt Wölfler einen grossen Nachdruck auf die Befolgung einer zweckmässigen exacten Methodik und Technik der Operation und entwickelt sie nach den auf der Billroth'schen Klinik gemachten Erfahrungen in sehr ausführlicher und anschaulicher Weise. Wesentlich ist die richtige Auswahl geeigneter Fälle. Man soll nur freibewegliche oder doch nicht ausgedehnt adhärente Pyloruscarcinome operiren. Verwachsungen mit dem Pankreas contraindiciren die Operation, ebenso eine zu weite Ausbreitung des Carcinoms auf das Duodenum. Man soll in solchen Fällen sich vorläufig mit einer diagnostischen Incision und mit der Anlegung einer Duodenalfistel begnügen. Die Patienten müssen in zweckmässiger Weise für die Operation vorbereitet werden. Kurz vor der Operation wird der Magen auf das Sorgfältigste ausgewaschen. Die Operation selber wird ohne Spray, aber mit sorgfältigster Beobachtung aller der Cautelen ausgeführt, welche man heutigen Tages allgemein als nothwendig bei Laparotomien anerkennt. Bezüglich des Bauchdeckenschnittes lässt sich eine bestimmte Linie nicht angeben, da die Lage des carcinomatösen Pylorus in den einzelnen Fällen verschieden ist. Stets aber ist eine quere Schnittrichtung vor der der Linea alba entlang verlaufenden (welche Péan und Rydigier wählten) vorzuziehen, da sie nach der Eröffnung der Bauchhöhle mehr Platz gewährt. Nach sorgfältiger Blutstillung erfolgt die Eröffnung der Bauchhöhle. Der carcinomatöse Pylorustheil des Magens wird hervorgezogen, die beiden Omenta in entsprechender Ausdehnung unter sorgfältigster Blutstillung von dem Magen abgelöst. Unter den isolirten Magentheil wird eine carbolisirte Serviette oder ein grosser aseptischer Schwamm hindurchgeschoben, welcher die Bauchhöhle abschliesst und bei den folgenden Manipulationen ausfliessende Secrete auffängt. Nun folgt die Auslösung des krebsigen Pylorus und die Naht, zweifellos die wichtigsten Acte der Operation. Denn es hängt von ihrer richtigen Ausführung, zum grossen Theile die Zukunft des Patienten ab. Wie besonders die Erfahrung bei der einen nach 8 Tagen gestorbenen Patientin Billroth's lehrt, handelt es sich nicht blos darum den krebsigen Pylorustheil des Magens zu entfernen und beide Enden des durchschnittenen Magendarmrohres wieder in schicklicher Weise zu vereinigen, sondern vor allen Dingen sie auch so aneinander zu fügen, dass die Fortbewegung des Mageninhaltes absolut unbehindert von statten gehen kann, dass also der Magen nach der Naht in seiner Form und Lagerung und in seinen Beziehungen zum Duodenum den normalen Verhältnissen möglichst nahe kommt. Dies wird anscheinend in den meisten Fällen, besonders bei vorhandener Magenerweiterung am besten erzielt durch die Einfügung des Duodenums in ein der grossen Magencurvatur zunächst liegendes Lumen. So geschah es im dritten und vierten der hier besprochenen Fälle. Im ersten Falle wurde das Duodenum etwas höher eingefügt. — Man durchschneidet den Magen von der kleinen Curvatur her schräg von links nach rechts soweit ein, dass das ungetrennte Stück, welches noch mit dem krebsigen Pylorusstücke zusammenhängt, etwa der Weite des Duodenums entspricht. Diese schräge Magenwunde wird zunächst durch Nähte verschlossen und somit zugleich das Magenlumen ohne dass irgend eine Falten- oder Zwickelbildung nothwendig ist, auf dem

einfachsten Wege verkleinert („Occlusionsnähte zur Verkleinerung des Magenlumens"). Nun erst wird der Magen vollends durchtrennt, ebenso das Duodenum durchschnitten, und die dazwischen liegende krebsige Pylorusspartie entfernt. Für die Einfügung des Duodenums in das (verkleinerte) Magenlumen („Ringnaht") werden zur Vereinigung der hinteren Wände „innere Darmnähte" empfohlen (Einstechen vom Wundrand aus zwischen Mucosa und Muscularis schräg durch letztere und die Serosa der Magenwand, dann Einstechen durch die Serosa und Muscularis des Duodenums und Ausführen des Fadens zwischen Muscularis und Schleimhaut auf dem Wundrande des Duodenums, Knüpfen der Fäden, wobei die Knoten also nach innen nach der Magenhöhle zu liegen kommen). Hierüber können dann noch feine Nähte durch die Schleimhaut gelegt werden, was jedoch meist nicht erforderlich ist, da sich die Schleimhautränder von selber an einander zu legen pflegen. An den vorderen Wandungen werden einfache oder doppelt übereinanderliegende (tiefere und oberflächliche) Lembert'sche Nähte angelegt. Zweckmässig erscheint auch die durch eine beigegebene Figur erläuterte, von Czerny angegebene „innere Darmnaht" (besser würde sie vielleicht „Doppel-Darmnaht" zu bezeichnen sein; Ref.), eine innere durch die Serosae resp. Musculares und die Wundränder der Darmwandungen gehende und eine darüberliegende Lembert'sche Naht). Zur Naht wird carbolisirte Seide verwendet. Die Nähte müssen thunlichst dicht gelegt werden. — Eine Compression der Magen-Duodenalwände durch elastische Compressorien, wie sie von Rydigier während der Nahtanlegung angewendet und empfohlen ist, war nicht nothwendig. Es floss in keinem Falle ein Tropfen Magendarminhalt in die Bauchhöhle aus. (Es lässt sich überdies leicht begreifen und bei Leichenversuchen leicht constatiren, dass die Anwendung solcher Compressorien die Nahtanlegung eigentlich nur erschwert, während dieselbe noch nach der von Billroth eingeschlagenen Methode erheblich leichter wird. Ref.) Nach der Naht Revision derselben, Carbolabwaschung, Reposition des Magens. Nahtvereinigung der Bauchdeckenwunde (keine Drainage); Carbolgazeverband. Während der Nachbehandlungsperiode ist die Regulirung der Ernährung weitaus am wichtigsten. Die befolgten Maassregeln mitzutheilen, würde zu weit führen. Es muss bezüglich derselben, sowie überhaupt bezüglich aller Einzelheiten, welche bei einem so wichtigen operativen Eingriffe nicht geringere Beachtung verdienen, wie die hier mitgetheilten Grundzüge, auf die vorliegende Monographie selber verwiesen werden. — Die beigegebenen lithographirten Tafeln zeigen die Abbildung des bei der ersten Patientin entfernten Magenstückes und dann die verschiedenen Schnittführungen zur Auslösung des Pylorustheiles, sowie die verschiedenen Formen der Nähte. — Wir wollen mit Wölfler hoffen, dass die Pylorusresection eine segensreiche Zukunft habe. Ein wichtiger Schritt, ihr eine solche zu sichern — das dürfen wir wohl aufrichtigen Herzens anerkennen —, ist durch die Billroth-schen Operationen geschehen.

Max Schüller (Greifswald).

3.

Schussverletzungen der Hände und Finger. Eine kriegschirurgische Studie von Dr. Theodor von Heydenreich. Wien 1881. W. Braumüller.

In vorliegender Schrift hat Verf. seine während des serbischen und russisch-türkischen Feldzuges gesammelten Erfahrungen über obiges Thema zusammengestellt und damit einen schätzenswerthen Beitrag zur Casuistik dieser Verletzungen geliefert. In der tabellarischen Uebersicht der Beobachtungen sind 107 Fälle verzeichnet, von denen 93 conservativ behandelt wurden. In diesen letzteren wurde 65 mal Heilung beobachtet, 3 Fälle endeten letal (1 mal Tetanus, 2 mal Pyämie), in 26 Fällen blieb in Folge Evacuirung des Kranken der Ausgang unbekannt. Die 13 operativ behandelten Fälle betreffen 2 Handgelenksresectionen, 2 Vorderarmamputationen, 4 Amputationen und 5 Exarticulationen an den Fingern. — Im folgenden Capitel stellt Verf. die Angaben anderer Autoren zusammen, aus welchen sich ergibt, dass die Resultate der conservativ-exspectativen Behandlung derjenigen der operativen (intermediäre und secundäre Operationen) überlegen sind. Sodann geht Verf. über zu einer casuistischen Besprechung des von ihm beobachteten Materials: I. die reinen Weichtheilschüsse (12 Fälle) heilten sämmtlich; II. die Knochenschussverletzungen der Phalangen (28 Fälle) heilten gleichfalls alle; in 8 Fällen mussten Finger theils amputirt, theils exarticulirt werden (3 primäre, 5 secundäre Operationen). In 5 Fällen von Gelenkeröffnung erzielte die conservative Behandlung ein gutes Resultat; III. von den 55 Verletzungen der Metacarpalknochen kann Verf. nur bei 33 über das Schlussresultat berichten. Einer derselben wurde operativ behandelt (secundäre Fingeramputation); von den übrigen 22, welche conservativ behandelt wurden, starben 2; einer an Pyämie in Folge gleichzeitiger Kniegelenksverletzung, einer an Tetanus, bei welchem vergeblich die Nervendehnung ausgeführt wurde; IV. von Schussverletzungen des Handgelenks beobachtete Verf. 12 Fälle. Die conservative Behandlung wurde 8 mal eingeleitet, darunter einmal mit letalem Ausgang in Folge von Pyämie (Zersplitterung des Handgelenks, die mehrere Tage nach der Verletzung erst ins Spital kam). Die 4 übrigen, welche operirt wurden, genasen sämmtlich; es waren darunter 2 secundäre Amputationen, 1 primäre und 1 secundäre Resection. Die beiden Resectionen ergaben ein günstiges Resultat; doch zieht Verf. aus dem höheren Mortalitätsprocent nach Resection den Schluss, dass operative Eingriffe möglichst gemieden werden sollen.

Das Schlusscapitel ist einer Besprechung der Therapie der in Rede stehenden Verletzungen gewidmet. Neben der Immobilisirung des Gelenks bezeichnet Verf. sehr mit Recht eine möglichst energische Durchführung der primären Antiseptik. Von Streupulvern wurde die Salicylsäure (1:2) in Anwendung gezogen, um septisch inficirte Wunden wieder aseptisch zu machen; primär wurden sie nicht verwandt. Dagegen wurden auf dem Verbandplatz die Wunden mit einer $2^1/_2$ procentigen Carbolsäurelösung desinficirt, von Splitterextractionen wurde hier Abstand genommen bis zur Ueberführung ins Lazareth. Als Verbandstoffe wurden benutzt mit Carbol-

oder Salicylsäure imprägnirte Watte oder Jute, Firnisspapier und nasse Mullbinden. Die Reaction war durchgehends so gering, dass eine conservative Behandlung im Spital eingeleitet werden konnte. — Offene Wundbehandlung kam nicht zur Anwendung. — Ein häufiger Gebrauch wurde gemacht von prolongirten antiseptischen Bädern und verticaler Suspension; zur Ruhigstellung des Gelenks wurde die Esmarch'sche Schiene den Gypsverbänden vorgezogen.

Zu einer speciellen Besprechung der einzelnen Verletzungen übergehend, stellt Verf. als Indicationen zur primären Absetzung folgende auf: 1. vollständige Zermalmung der Knochen, 2. derartige Quetschung und Zerreissung der Gewebe, dass baldiges Absterben derselben vorauszusehen ist, 3. vollständige Eröffnung der Gelenke bei gequetschter und gerissener Umgebung. — Was die Blutstillung betrifft, so empfiehlt Verf. die Unterbindung in loco oder Compressionsverbände, warnt dagegen vor den Hämostaticis, zumal vor der Eisenchloridwatte. — Muss bei Schussverletzungen der Phalangen operirt werden, so zieht er die Amputation der Exarticulation vor, weil so oft ein wichtiges Glied erhalten werden könne. — Auch bei den Schussverletzungen des Handgelenks ist Verf., wenn nicht totale Zerschmetterungen u. s. w. vorliegen, entschiedener Anhänger der conservativen Behandlung; namentlich ist hier auch der Zustand von Radius und Ulna zu berücksichtigen. Der frühzeitigen ausgiebigen Eröffnung des Gelenks redet Verf. für die Fälle das Wort, in denen die Schussöffnungen selbst zum Secretabfluss nicht genügen. — Das ankylotische Gelenk ist, wenn die Beweglichkeit des Fingers intact geblieben ist, als gutes functionelles Resultat zu betrachten. — Bei erheblicher Verletzung der das Gelenk constituirenden Knochen räth Verf. zur primären Resection und stützt sich dabei auf das nach intermediären und secundären Resectionen dreifach grössere Mortalitätsprocent.

Dem Buche sind 5 lithographirte Tafeln beigegeben, welche ausser Zeichnungen der Projectile eine Reihe verschiedenartiger Schussverletzungen der genannten Theile in lehrreicher Weise zur Anschauung bringen. Besonders schön sieht man die verschiedene Gestaltung der Ein- und Ausschussöffnung, welche letztere grösser ist, meist zerrissene Ränder darbietet, während jene in der Regel ein kleines rundes Loch darstellt.

Dr. R. Schultze (Strassburg).

4.

Die englischen Krankenhäuser im Vergleich mit den deutschen Hospitälern. Von Dr. Paul Gueterbock, Privatdocent an der Friedrich-Wilhelms-Universität zu Berlin. Berlin 1881. A. Hirschwald. 133 S. 8°.

Das Studium der innern Verwaltung in ihren Beziehungen zur öffentlichen und privaten Krankenpflege in England erschien dem Verf. um so erspriesslicher, als es gerade in dem jetzigen Zeitpunkt ganz besonders lehrreich für uns Deutsche sein dürfte; denn nach den unendlichen Fort-

schritten in der prophylaktischen Medicin, in den Wundbehandlungsmethoden, in der operativen Chirurgie sehen wir eine lebhafte Bewegung gegen die alten Kliniken und Krankenhäuser in zahlreichen Neubauten und Umbauten zum Ausdruck gelangen; wir befinden uns in Hinsicht auf unser Krankenhauswesen in einer Art von Entwicklungsstadium, in welchem selbstverständlich Nichts lehrreicher ist als ein Blick in die Einrichtungen anderer Nationen, welche dieses Stadium theilweise oder ganz hinter sich haben. Mit Recht stellt der Verf. den Vergleich der Krankenpflege, des Warte- und Pflegepersonals in den Vordergrund seiner Arbeit; er hat hiermit den wundesten Punkt deutschen Hospitalwesens getroffen, wo Abhülfe am meisten noththut und, wenn zwar langsam, so doch sicher zu haben wäre. In England ist die allgemeine Theilnahme der gebildeteren Klassen an der praktischen Krankenpflege eine sehr ausgedehnte; letztere bietet sich für Frauen und Mädchen der besseren Stände als ein erstrebenswerthes Ziel; zahlreiche Privatinstitute (training houses) geben neben den meisten Spitälern Gelegenheit zur Ausbildung, der Wärterinnenberuf ist viel mehr begehrt als bei uns; es existirt ein Krankenpflegerstand, der seine Tradition hat; fast alle oberen Chargen dieses Standes sind von Frauen aus guten Familien (Wittwen, Angehörigen von Aerzten, Geistlichen, Gelehrten u. s. w.) besetzt, daher die Position desselben in der Gesellschaft eine gute und einflussreiche, die materielle Lage in der Anstalt eine comfortable ist. So hat die „lady superintendent" grösserer Spitäler neben freier Station ein Gehalt von 400—600 Thaler, gute Wohnung, ausgezeichnete Beköstigung, mehrere Wochen Ferien und eine möglichst comfortable Existenz ausserhalb des Dienstes. Aber auch die Stellung der Oberwärterinnen (sisters) und des übrigen Personals des alten sogenannten „ward sistem", ferner der Mitglieder der „sisterhoods" (Krankenpflege durch Orden und Genossenschaften, welche meist in bestimmtem contractlichem Verhältniss zur Verwaltung stehen, jedoch in England die bedeutende Minderzahl gegenüber den gemietheten Wärterinnen bilden) haben eine bessere Position als bei uns. Im Durchschnitt wird in England von den Gesammtausgaben der Hospitäler etwa $^1/_7$ für Löhnung u. s. w. des Wartepersonals verwendet, in Deutschland durchschnittlich etwa halb so viel.

Um in Deutschland bessere Verhältnisse herbeizuführen, müssen viel grössere Kreise für das Krankenwesen interessirt werden, es muss eine allgemeinere Theilnahme der gebildeten Klassen an der praktischen Krankenpflege erstrebt werden, um eine bessere Qualität des Personals zu bekommen; eine grössere Berücksichtigung des persönlichen Comforts desselben, bessere Umgangsformen, kurz eine bessere sociale Position ergibt sich dann von selbst. Namentlich soll man dem weiblichen Geschlecht ausgedehnte Gelegenheit zur Erlernung der praktischen Krankenpflege geben und demselben die Ueberzeugung verschaffen, dass die Krankenpflege eines der am meisten zu erstrebenden Lebensziele für Frauen und Mädchen darstellt.

Den zweiten Theil der Arbeit widmet der Verf. der Stellung der Aerzte im Krankenhause. Die Entstehung der englischen Krankenhäuser durch das System freiwilliger Beiträge hat auf die Position der Aerzte zur Anstalt einen bestimmenden Einfluss ausgeübt. Die Unentgeltlichkeit des ärztlichen Dienstes ist sehr verbreitet, „die paid medical officers" sind

sehr gering an Zahl gegenüber den „honorary medical officers“. Verf. schildert sodann die Rangabstufungen der Aerzte, die Stellung der Hausärzte, der Assistenzärzte, der dirigirenden Aerzte (full surgeons et physicians), der consultirenden Aerzte, ferner die gemeinschaftlichen Consultationen der Aerzte, welche gewöhnlich einmal pro Woche stattfinden. Die Abtheilungen der dirigirenden Aerzte sind viel kleiner als bei uns, im Durchschnitt etwa 50 Betten stark, der dirigirende Arzt hat neben seiner Stellung als Arzt noch die eines Lehrers, weil mit den meisten Anstalten medicinische oder Krankenwartschulen verknüpft sind.

Die Verwaltungsprincipien englischer Krankenhäuser, welche Verf. im dritten Theile klarlegt, lassen am wenigsten einen Vergleich mit den unsrigen zu. In England ist, wie gesagt, das System der freiwilligen Beiträge fast überall in Geltung; die Wohlthäter der Anstalt sitzen im Verwaltungsrath und üben auf die meisten internen Verhältnisse, so z. B. auf die Krankenaufnahme, Anstellung und Wahl der Aerzte einen grossen, nicht immer vortheilhaften Einfluss aus. Nimmt man die grosse Ausdehnung der Specialkliniken, ferner die Verbindung von Lehranstalten mit den Spitälern mit in Rücksicht, so wird die grosse Verschiedenheit in der Art der Geschäftsführung einleuchtend. Was jedoch die englischen Spitäler wenigstens einstweilen noch vor den unsrigen auszeichnet, ist die Einrichtung der Polikliniken mit denselben, für welche im Durchschnitt $^1/_8$ der Gesammtausgaben ausgeworfen ist. Der prophylaktische Werth der Hospitäler muss auch für alle anderen Krankheiten, nicht allein für die wirklich infectiösen, zur Geltung kommen, und dies ist nur auf dem Wege einer enge mit der stationären Anstalt verbundenen Poliklinik möglich.

Dr. E. Fischer.

VII.

Mittheilungen aus der chirurgischen Klinik des Juliusspitals in Würzburg.

4. Versuche über das Wiederanheilen vollkommen getrennter Knochensplitter.

Von

Dr. Jakimowitsch
aus Kiew.

(Hierzu Tafel III. IV.)

Die moderne Behandlung complicirter Knochenbrüche macht es mehr als früher wünschenswerth, das Schicksal der aus ihrem Zusammenhange gelösten Knochenfragmente genauer zu verfolgen und besser kennen zu lernen, gleichgiltig ob ihre Lossprengung durch Feuerwaffen oder andere Gewalten geschah. Die Erfahrung lehrt, dass in einer grossen Zahl von Knochenbrüchen einzelne Splitter sich finden, die bald nur mit Hülfe der ihnen anhängenden weichen Theile noch eine Verbindung mit dem übrigen Knochen erhalten, bald aber auch vollständig isolirt in den Geweben liegen. Hinlänglich constatirt ist das Factum der Verwachsung und Anheilung derjenigen dieser Fragmente, welche ihre Beziehungen zu den sie deckenden Weichtheilen nicht verloren hatten. Man weiss, dass ihre Lebensfähigkeit um so grösser ist, je breiter ihre Verbindungen mit den Weichtheilen und je zahlreicher die sie ernährenden Gefässbrücken sind.

Die Experimente von Ollier (1 und 2), J. Wolff (3 und 4) und anderen Beobachtern beweisen, dass das bedeckende Periost von grösster Wichtigkeit für die Erhaltung der Lebensfähigkeit eines abgetrennten Knochenstücks ist, sofern es mit den umliegenden Geweben in Verbindung bleibt. Eine grosse Anzahl bezüglicher Versuche erhärtet das Wiederanwachsen solcher Fragmente. Deswegen hofft und rechnet der Chirurg bei der Behandlung von Splitterbrüchen darauf, dass die am Periost noch hängenden Splitter miteinander

und den grösseren Bruchstücken verwachsen und als Bestandtheile des geheilten Knochens weiter existiren. Die Anzahl der einzelnen Bruchstücke kann dabei eine sehr grosse sein, ohne die Möglichkeit ihres Zusammenwachsens zu beeinträchtigen. Volkmann (5) führte auf dem Berliner Chirurgen-Congress vom Jahre 1872, bei Erörterungen der Bedingungen für den Heilungsprocess complicirter Knochenbrüche in Kriegs- und Friedenszeiten den Fall eines Oberschenkelbruches in Folge einer Schusswunde an, bei welchem sich gegen 20 einzelne Knochensplitter vorfanden; obgleich nicht das geringste Stück aus der Wunde entfernt worden war, starb doch kein einziges von ihnen ab. Die geringe Verletzung der umgebenden weichen Theile übte auf diese Heilung ihren maassgebenden Einfluss.

In vielen Handbüchern der Chirurgie finden wir Fälle beschrieben, wo Bruchstücke des Schädels, von letzterem vollständig abgelöst, ja sogar von ihrer Stelle gerückt waren und doch wieder anwuchsen, wenn nur ihr organischer Verband mit den umgebenden Weichtheilen durch eine ernährende Hautbrücke besorgt wurde. So z. B. führt Volkmann (6) einen Fall an, wo ein elliptisches Stück des Occipitale von 1½″ Länge vollständig herausgehauen war, so dass im Schädel sich ein grosses Loch gebildet hatte. Das abgehauene Stück war nach unten verrückt und kam seitwärts der Oeffnung zu liegen, dennoch war die ganze Hirnfläche des Stückes mit der Aussenfläche des Schädels, auf die es geschoben war, verwachsen.

Im zweiten Theile seines Werkes „Elemente der allg. Kriegschirurgie" weist Pirogoff (7) darauf hin, dass A. Paré die Krankengeschichte eines Capitäns erzählt, dem ein dreifingerbreites Stück des Frontale abgehauen war; das Stück hing nur an der Haut und dem Periost. Paré wusch die Wunde aus, nähte den Hautlappen an, und der Knochen verwuchs aufs Neue. — Tedon (ibid.) führt den Fall einer Lappenwunde an, wo der Lappen ein thalergrosses Stück des Frontale enthielt; er brachte den Lappen ohne Nähte an seine frühere Stelle, und die Wunde heilte in 8 Tagen vollständig zu.

Einen ähnlichen Fall glücklichen Ausgangs beschreibt Ollier (1, S. 66). Bei einem 52jährigen Greise war der eine Condylus des unteren Femurendes durch einen Beilhieb abgelöst, und mit den weichen Theilen nur durch eine Hautbrücke von 2 Cm. Breite verbunden. Das Gelenk war nicht eröffnet. Das Stück wurde angelegt und nach 10 Tagen war eine vollständige Verwachsung ohne Eiterung erfolgt.

Verwachsungen von Knochenbruchstücken ähnlicher Art werden sehr häufig angetroffen und Thatsachen, welche die Möglichkeit eines

vollkommenen Anheilens solcher Stücke beweisen, sind streng wissenschaftlich constatirt.

Man kann aber ausserdem noch in verschiedenen Handbüchern und Monographien die Beschreibung von Fällen finden, wo vollständig aus jeglicher Verbindung, auch mit den umgebenden Weichtheilen gelöste und von ihrem früheren Standorte verrückte und verschobene Knochenstücke des Schädels an der Stelle, wohin sie dislocirt worden waren, wieder anwuchsen und feste Verbindung gewannen.

Schon in dem, im Jahre 1830 herausgegebenen Catalog von Samuel Thomas Soemmering (S. 149) wird auf ein solches Präparat hingewiesen: „Fragmenta tabulae internae separata quae fuerant firmiter coadiuncta" und hinzugefügt: Similis Sandifort Tab. XXI.

Bernhard Beck (8) beschreibt zwei Fälle von penetrirenden Wunden des Schädels, wo die Tabula vitrea abgelöst war; bei der Section constatirte er, dass die versetzten Stücke der Tabula mit der harten Hirnhaut durch plastisches Exsudat verwachsen waren.

Professor v. Bergmann beschreibt in seiner „Lehre von den Kopfverletzungen" (9) das Präparat einer geheilten Hiebwunde der Stirn; zwei Stücke der Tabula vitrea waren augenscheinlich abgelöst, und, wie ihr freier und scharfer Rand zeigte, aufs Neue mit den umgebenden Theilen in knöchernen Verband getreten. Diese Verbindung bestand aus Knochenbrücken, zwischen denen man leicht eine Borste oder eine feine Sonde durchführen konnte. Weiterhin führt v. Bergmann einen Fall an, der von H. Demme näher beschrieben ist. Ein, im Jahre 1849 in Ungarn verwundeter Soldat starb nach Verlauf von 10 Jahren in Italien am Typhus. Unter einer Vertiefung des Schädels wurden zwei freie, in die Schädelhöhlung hereingedrückte und mit der harten Hülle des Gehirns verwachsene Bruchstücke angetroffen, die in der Länge, das eine 15‴, in der Breite 7½‴, das andere 12‴ und 6‴ massen. Ein ähnlicher Fall ist von Cluston (Journal of Mental Science. 1875, October) beschrieben, wo ein 30jähriger Mann, 12 Jahre nach einer Verletzung der linken Seite des Kopfes, an Epilepsie erkrankte, alsdann wahnsinnig und schwachsinnig wurde. Nach seinem Tode erwies sich an der inneren Fläche des linken Schläfenbeins eine Knochenneubildung von unregelmässiger Form, die vermittelst einer dichten fibrösen Masse mit den Gehirnhüllen und unterliegenden, veränderten Gehirnwindungen verwachsen war. In der Mitte des Wulstes lag ein kleines Knochenbruchstück von ¼″ im Durchmesser. — Nicht ohne Interesse ist gleichfalls die Erzählung Richet's in seinem Traité pratique d'Anatomie medico-chirurgicale 1877. Paris. p. 356.

Gelegentlich der Erörterung von den Bedingungen, die eine Heilung von Defecten im verwundeten Schädel möglich machen, weist Richet auf Präparate des Dupuytren'schen Museums, welche das Anheilen losgesprengter Schädelsegmente illustriren, hin. Ausser diesen besitzt Richet ein eigenes, das von seinem Assistenten Heurteaux aufgefunden war. In diesem Präparate ist an dem linken Schläfenbein ein Bruchstück zu bemerken, welches in die Hirnhöhle verschoben und vollständig verwachsen ist. Dieses Stück war so fest mit dem übrigen Schädel verbunden, dass nur an der Niveaudistanz und dem Substanzverluste seine Verschiebung und sein ehemaliger Sitz sich verriethen.

Später beschreibt Ziegler (10) (1878 Juli) einen Fall, wo er bei der Section eines an Phthisis pulmonum gestorbenen Subjectes eine Oeffnung an dem Parietale von 12 Mm. Länge und von 2—3 Mm. Breite aufgefunden hatte, neben welcher ein abgelöstes und mit der inneren Fläche des Knochens fest verwachsenes Stück der Tabula vitrea sich befand. 2 Jahre vorher hatte dieser Mann einen Messerstich in das Os parietale erhalten, der bis in das Hirn gedrungen war.

So treffen wir allerdings in der Literatur die Beschreibung von Präparaten, aus denen man ersehen kann, dass aus jeglichem Verbande isolirte Knochenstücke wieder anwachsen können. Allein alle diese Präparate beziehen sich auf Verletzungen der Schädelknochen. Bezüglich ähnlicher Vorkommnisse an den grossen Röhrenknochen der Extremitäten besitzen wir nur spärliche Beschreibungen. Die wenigen Autoren die ihrer gedenken sind folgende: Lossen (11) richtete bei Beschreibung der Resultate seiner Beobachtungen im Kriege 1870—71, die Aufmerksamkeit auf die Heilung von Splitterbrüchen in Folge von Schusswunden, indem er die Frage aufwirft, ob ein abgelöstes Stück aufs Neue anwachsen kann, und unter welchen Bedingungen dieses Verwachsen stattfindet. Er bejaht die Frage und weist auf seine 7 Präparate von Oberschenkelbrüchen in Folge von Schusswunden hin, unter denen kein einziger Fall vorkommt, wo alle Bruchstücke nekrotisirt sind; im Gegentheil findet er, dass eins, zwei und mehr Bruchstücke von 4—10 Cm. Länge aufs Neue vollkommen fest mit dem Knochen verwuchsen. Zur Bekräftigung dessen führt Lossen den Fall einer Femur-Fractur an (Präparat Nr. 11), wo der Tod am 92. Tage nach der Verwundung eingetreten war. Seine Taf. I und II Fig. 5, 6 stellen das Präparat vor. Fünf grosse und eine gleiche Anzahl kleiner Bruchstücke von 10 Cm. Grösse sind alle, mehr oder weniger, von ihrem Platze verschoben, und im Kreise um die Bruchstelle gelagert, aber in der Folge wieder ange-

wachsen, so zwar, dass sie eine dauerhafte Verbindung beider Bruchenden besorgen. Feste rauhe callöse Massen bedecken ihre äusseren Flächen, ziehen sich brückenartig von einem Splitter zum anderen, und verbinden ebenso jedes Fragment mit den beiden Enden des Bruches. Die Entstehung dieser Massen leitet Lossen vom Periosteab, welches überall mehr oder weniger grosse Ablösungen erfahren hatte, jedoch den abgerissenen Bruchstücken stellenweise noch anhing. Als auf eine besondere, die Lebensfähigkeit der Knochenstücke documentirende Erscheinung weist er auf diejenigen Splitter hin, deren stellenweise aus dem Callus hervorschauende Flächen mehr oder weniger rauh sind. Hier hatte eine oberflächliche Ostitis ossificans Knochenneubildungen (Ablagerungen) an den Stellen hinterlassen, die des Periostes vollständig beraubt waren. An diesen Stellen bildeten die Ablagerungen Knochenleisten oder dünne Belege in Form eines kaum bemerkbaren Anfluges.

Das sind Resultate von Vorgängen, welche blos an einem lebendigen Knochen spielen können; deswegen meint auch Lossen, dass nicht jedes, vom Periost vollkommen abgelöste Bruchstück nothwendiger Weise nekrotisiren müsse.

Die Möglichkeit des Wiederanheilens erklärt Lossen dadurch, dass die Gefässe der Bruchstücke an einer beliebigen Stelle mit anderen Gefässen in Verbindung treten und dadurch wieder mit Blut versorgt werden.

Zur Bekräftigung des Gesagten weist Lossen auf das Präparat Nr. 16 hin, das eine Schussfractur des Femur darstellt (S. Taf. I, II. Fig. 2). Bei diesem Präparate lenkt er die Aufmerksamkeit auf ein, vom Periost vollkommen abgelöstes Knochenstück von 5 Cm. Länge und 1 Cm. Breite vom oberen Bruchende, welches keilförmig zugespitzt, in die Höhlung des Knochenmarkes getrieben ist. Sein oberes, 2 Cm. langes Ende ist mit dem verknöcherten Gewebe des Knochenmarkes fest verwachsen. Sein unteres Ende liegt frei neben dem nekrotisirten Theile des Knochenbruches. Augenscheinlich liegt hier ein Fall vor, wo die Verbindung der Gefässe des Bruchstückes mit denjenigen des Knochenmarkes sehr früh eingetreten war, und deswegen die Lebensfähigkeit des Splitters erhalten blieb.

Professor Klebs (12) beschreibt ebenfalls einen interessanten Fall. Taf. III. Fig. 1 stellt das Präparat eines Femur vor, in dessen oberem Drittel sich eine perforirende Schusswunde befindet; am Rande der oberen Oeffnung liegt ein grosses Knochenbruchstück, das in seiner Mitte mit dem Knochen verwachsen ist und zum Theil in seiner Lage, vermittelst verknöcherten Gewebes erhalten wird. Je-

doch die Enden dieses Bruchstückes besitzen, nach der Beschreibung von Klebs, kein Periost und weisen an mehreren Stellen Zeichen von Resorption auf. Klebs sagt: „Der Lage des Bruchstückes gemäss muss man nothwendig annehmen, dass es vollkommen von jeglichem Verbande mit den übrigen Geweben isolirt war.“ Seine innere Fläche bedeckte eine spongiöse Knochenschicht, deren Höhlungen von Granulationsgewebe erfüllt waren. Diese, zweifelsohne, aus dem Knochenmark entstandene Neubildung setzte sich über die Fläche des Bruches längs des Splitters fort und trat hier mit dem Periost in Verbindung. Folglich darf man nicht zweifeln, meint der Autor, dass die Lebensprocesse des Knochenmarks und Periosts im Stande sind zum Verwachsen vollkommen abgelöster Knochenstücke beizutragen.

In Würzburg hatte ich Gelegenheit die von Professor v. Bergmann im letzten russisch-türkischen Kriege 1877—78 gesammelten Knochenpräparate zu sehen. Eines dieser Präparate beschreibt der Professor in seinem Buche „Von der Behandlung der Schusswunden des Kniegelenks im Kriege“ (19) wie folgt: Am 30. August war ein 26jähriger Soldat unter Plewna am Knie verwundet worden; sofort wurde ihm ein Gypsverband über dicken Schichten carbolisirter Gaze angelegt. Die Kugel war in die Seitenfläche des Condylus externus vom Femur eingedrungen und über dem Condylus internus herausgekommen. Den 8. September wurde der Verband abgenommen, wobei sich die Ausgangsöffnung als vollkommen zugeheilt erwies und in der Eingangsöffnung sich ein wenig Eiter vorfand. In kurzer Zeit heilten die Wunden; der Kranke jedoch starb am 15. November an hinzugetretener Dysenterie.

Das Präparat weist die äussere Knorpelfläche des hinteren Abschnittes des Condylus externus durch eine tiefe Furche, deren Basis und Ränder vollkommen glatt waren, in zwei Felder getheilt. In der Fossa intercondyloidea und dem anderen Theile der Ligmenta cruciata befindet sich ein hineingewachsenes Knochenstück. Dasselbe war augenscheinlich von dem Condylus externus abgelöst und in die Ligamenta cruciata hinübergetragen, wo es eingewachsen war. Die Einheilung dieses abgesprengten Knochenstückes in vorliegendem Falle haben wir um so mehr Grund anzuerkennen, als sich unter den übrigen Präparaten derselben Collection nicht wenige befinden, die die Möglichkeit eines Wiederverwachsens von völlig aus ihrem Zusammenhang gelösten und dislocirten Knochenstücken beweisen. Die Präparate gehören Individuen an, die an hinzugetretenen Krankheiten in einem grösseren oder kleineren Zeitraume nach ihrer Ver-

wundung gestorben sind. Eins von solchen Präparaten zeigt eine durchgehende Schusswunde des Femur etwas über beiden Condylen gelegen, deren Richtung von innen nach aussen geht. Der untere Theil des Femur ist in viele Stücke zerschlagen und trägt Fissuren, die nach allen Richtungen des Knochen ausstrahlen. An der Innenfläche des unteren Fragments, in der schwammigen Substanz desselben, befindet sich ein hierher geschleuderter Splitter, welcher mittelst seiner äusseren Fläche der innern Knochenmarkfläche fest angewachsen ist; seine innere rauhe Fläche liegt frei zu Tage. Das Stück hat die Form eines rechtwinkeligen Dreiecks, dessen Hypothenuse 17 Mm., eine Kathete 17 Mm. und die andere 13 Mm. messen; es stellt augenscheinlich ein Stück der Rinde des Femur in ihrer ganzen Dicke vor. Es wurde gegen die Markhöhle dislocirt und ist hier, wie oben geschildert, angeheilt. Ueber und unter diesem grösseren Stücke befinden sich mehrere kleinere, ebenso fest angewachsene Bruchfragmente; unter ihnen eines, dessen Länge 5 Mm. und Breite 4 Mm. misst. Der Tod war am 30. Tage nach der Verwundung erfolgt.

Das zweite Präparat zeigt eine weniger vollkommene Verwachsung, aber das verschobene Stück hat sehr bedeutende Dimensionen. Das Präparat stellt einen Theil der Diaphyse des Femur aus dem Splitter-Conglomerate einer Schussfractur vor. Der Verwundete hatte $1^1/_2$ Monate seine Verwundung überlebt. Das Femur war in eine grosse Anzahl Stücke von verschiedener Grösse zerschlagen und zeigte Fissuren nach mehreren Richtungen. Ein Knochenstück war wieder in die centrale Markhöhle hinübergetragen, wo seine äussere Fläche mit der inneren des Knochens verwachsen war. Die Dimensionen des Stückes sind folgende: Länge 7,2 Cm., Breite 15 Mm. und Dicke 6 Mm. Seiner Lage gemäss muss man annehmen, dass es vollkommen isolirt auf die innere Fläche des Knochens transplantirt wurde, und dort an die Spongiosa fest anwuchs, wobei sein unterer Abschnitt eine etwas weniger innige Verbindung als der obere einging. Die Ränder dieses Stückes sind vollkommen glatt, wie geschliffen und nur an den Stellen, welche die unten liegende Spongiosa überragen, werden Unebenheiten bemerkt. Wie gesagt, der untere Theil des Knochenstücks erschien weniger fest verwachsen, doch könnte diese Lockerung des Zusammenhangs durch den weiten Transport und die häufigen Untersuchungen des Präparats bedingt worden sein. Die Verbindung ist durchweg durch zarte Knochenbälkchen, zwischen welche man Borsten und feinste Sonden hier und da durchführen kann, bewerkstelligt. Die Markfläche des wieder angeheilten, grossen Stücks, die gegen die freie Oberfläche des Präparats gerichtet ist,

war vor der Eintrocknung des letzteren mit Granulationen bedeckt, ein Zeichen ihres Lebens. Diese Granulationen können nicht von aussen hineingewachsen sein, da die betreffende Fläche in die eiternde Wundhöhle ragte, sondern müssen aus dem Knochen selbst aufgeschossen sein. Sie sassen in den Gruben und Buchten, welche an dieser Fläche auch im Trockenpräparate noch sichtbar sind.

Das Schicksal völlig gelöster Knochensplitter beschäftigte viele Aerzte, und die Möglichkeit ihres wieder An- und Einwachsens ist zu verschiedenen Zeiten geläugnet und wieder behauptet worden. Eine grosse Anzahl von Forschern stiess nur zufällig auf diese Frage, andere bemühten sich auf experimentellem Wege das Bleiben oder Vergehen der Splitter von verschiedenen Gesichtspunkten aus zu verfolgen.

Einer der ersten Experimentatoren war Meek'ren (14) (1810); er beobachtete an einem Hunde das Anwachsen eines trepanirten Schädelstückes, das nach der Operation wieder an seine Stelle gesetzt worden war; bei der Operation wurden sowohl das Pericranium, als auch die Dura mater sorgfältig geschont. Ein zweites Experiment vollführte er an einer Katze, wobei er gleichfalls positive Resultate erlangte. Das vollkommene Einwachsen war im ersten Falle am 22., im zweiten am 14. Tage vollendet.

Philipp Walther (15) stellte ein ähnliches Experiment an und gelangte nach Verlauf eines Jahres zu der Ueberzeugung, dass das Stück einwuchs, denn die Grenzlinie zwischen seinen Rändern und dem umgebenden Knochen war schwer zu erkennen. Nach vielen erfolglosen Versuchen sah Heine (16) die Erfüllung eines Trepanations-Defects mit Knochenmassen. Die replantirte Knochenscheibe war durch Exfoliation verloren gegangen, die erfüllende Masse Resultat einer Knochenanbildung von den Randpartien des Defects. Durch gütige Erlaubniss des Prof. v. Kölliker hatte ich selbst Gelegenheit, die Heine'schen Präparate zu durchmustern.

J. Wolff weist in seiner Arbeit vom Jahre 1863 (3) auf die Erfolglosigkeit der Versuche von Klenke und W. Heine hin, namentlich auf die erfolglosen Replantationen von Rippenstücken, die letzterer anstellte. Dagegen beobachtete Flourens (18) an einem Hunde, dem er ein Rippenstück unter das Periost der Tibia transplantirt hatte, bei einem längeren ungestörten Verbleiben des Stückes daselbst das vollkommene Anwachsen desselben.

Mehr als alle anderen Beobachter hat in dieser Beziehung Ollier geleistet. Er hat eine Reihe von Trans- und Replantationen, sowohl von Stücken der Schädelknochen, als auch verschiedener Röhren-

knochen, ja selbst ganzer Knochen ausgeführt und deren endliches Schicksal festgestellt. Seine Experimente begannen im Jahre 1859 und wurden unermüdlich bis zur Zeit der Herausgabe seiner Arbeit im Jahre 1867 fortgesetzt. Ich will hier nicht näher auf die Arbeiten dieses Chirurgen eingehen, einmal, weil solches uns zu viel Raum nehmen würde, und dann weil sowohl die Resultate, als auch der Gang seiner Experimente mehr oder weniger einem jeden, der sich mit der Frage über die Lebensfähigkeit verschiedener Knochentheile beschäftigt hat, bekannt sind. Nur in Kürze sei Folgendes hervorgehoben.

In der ersten Serie seiner Beobachtungen transplantirte Ollier (1) frisch exstirpirte Knochen von einem Individuum auf ein anderes derselben Species, meist von jungen Thieren auf alte. In der zweiten Reihe übertrug er Knochenstücke, die 10 Minuten bis 5/4 Stunden an der Luft gelegen hatten. In der dritten verpflanzte er Knochen von Thieren einer Art auf Individuen einer anderen, meist von Kaninchen auf Hunde, Meerschweinchen und Hühner. Er übertrug die Ossa metatarsi, Stücke des Radius, der Tibia oder der Phalangen, indem er sie in vorher durch Exstirpation gebildete Aushöhlungen der entsprechenden Knochen anderer Thiere brachte, oder versetzte sie unter die Schädelhaut und die Haut der Plica inguinalis. Die Thiere lebten nach der Operation bis 7 Monate.

In der ersten Beobachtungsreihe erfolgte bei Heilung der Wunde per primam das Einwachsen fast immer. Die transplantirten Stücke befanden sich in reeller Verbindung mit den sie umgebenden Theilen. In einer geringen Anzahl von Fällen, wo es zu Eiterungen an der Transplantationsstelle und Nekrotisirung des versetzten Stückes kam, blieb der Erfolg aus. Einige Fälle wiesen eine Färbung von Zinnober auf, welcher während des Lebens der Thiere in die transplantirten Stücke eingewandert war.

Die zweite Beobachtungsreihe ergab nur in einer geringen Zahl positive Resultate; öfters wurden Eiterungen, Aufsaugung des Stückes und zuweilen das blosse Anwachsen des Periosts beobachtet. Bezüglich des Uebertragens der Knochen von einer Thierart auf eine andere sah Ollier jedesmal entweder das Absterben des Knochens oder die Resorption desselben. Ollier legt den Hauptaccent darauf, dass in seinen gelungenen Versuchen die transplantirten Knochenstücke stets ihr Periost behielten; wo er es nicht mitgenommen hatte, wuchsen sie nicht an, sondern gingen zu Grunde.

Die neu angewachsenen Knochenstücke besassen eine mehr oder weniger feste und lebendige Verbindung mit den angrenzenden Thei-

len, denn Ollier sieht in dem Eintritt von Farbstoffen (Zinnober) in die Gefässe des versetzten Stückes einen sicheren Beweis für das Leben des letzteren. Besonders belehrend in dieser Beobachtungsreihe ist das Experiment Nr. XVIII vom 4. April 1860: Es ist das einzige gelungene, welches sich auf die Diaphyse eines grossen Röhrenknochens bezieht.

Ollier's Versuche bewogen Bogdanowski (17) eine Reihe von Experimenten über die Transplantation von Stücken aus Röhrenknochen und von Periostlappen zu unternehmen, wobei er seine besondere Aufmerksamkeit auf das Periost lenkte, weil er meinte, dass ein Verwachsen des gefässreichen Periosts mit den umliegenden Geweben leichter zu erreichen sei, als das Anwachsen eines versetzten Knochenstückes allein.

Er und Korpinsky transplantirten ausgesägte Stücke grosser Röhrenknochen von einem Individuum auf das andere. In einigen Fällen wurde das ausgesägte Stück an seiner Stelle gelassen und nur seine Lage so gewechselt, dass sein oberes Ende nach unten zu liegen kam und umgekehrt. Zu den Experimenten wurden die Knochenstücke sowohl mit dem Periost, als auch ohne dasselbe genommen und jedesmal nach ihrer Auslösung aus der Wunde etwa fünf Minuten an der Luft gelassen. Im fünften Experimente waren Stücke der Diaphyse des Radius ohne Periost transplantirt und mit dem Periost des Knochens, in den sie gelegt wurden, bedeckt worden. Die Section zeigte, dass die versetzten Knochenstücke sich in einem Gewölbe aus Knochensubstanz befanden, einer neugebildeten Capsula sequestralis, welche sie umfasste. Sie selbst waren abgestorben.

Die genannten Autoren beschäftigten sich mit den Bedingungen, welche das Anwachsen erleichtern. Hiernach sollten die versetzten Stücke ihrer Grösse und Form nach der ausgesägten Stelle entsprechen und genau in dieselbe passen. Weiter wäre die Möglichkeit einer Verschiebung der Knochenstücke zu verhindern, was durch einen immobilen, die Extremität umfassenden Verband erreicht werden sollte. (Bei seinen Experimenten benutzte Bogdanowski Stärkeverbände und Drahtrinnen.)

Wenn unter diesen Cautelen eine Heilung per primam eintrat, so konnte in der That das An- und Einwachsen des transplantirten Knochenstückes einige Male zu Stande gebracht werden. Jedoch hebt Bogdanowski ausdrücklich hervor, dass, wo er die zu verpflanzenden Stücke der Diaphyse grosser Röhrenknochen entnahm, nämlich in acht Experimenten, die Anheilung allemal ausblieb.

Der nächste Autor, der eine Reihe bezüglicher Experimente

unternahm, ist J. Wolff. Er wollte zunächst die Resultate Ollier's, die ihm zweifelhaft schienen, controlliren.

Der Weg, den Ollier eingeschlagen hatte, um die Lebensfähigkeit seiner transplantirten Stücke zu beweisen, schien ihm nicht sicher genug, desswegen wählte er einen neuen: die Fütterung der Thiere mit Krapp. Die hierdurch bewirkte Rothfärbung der Knochen hält Wolff für ein untrügliches Zeichen der lebendigen Function eines Knochens. In einem seiner Experimente löste Wolff aus dem Schädel einer erwachsenen Taube ein 3‴ langes und 2‴ breites Stück. Das Stück wurde wieder an seine alte Stelle gebracht, die Taube im Verlaufe von 6 Wochen mit Krapp gefüttert und darauf getödtet. Die Section zeigte, dass das Stück verwachsen und rosig gefärbt war, obgleich es nicht einmal überall gleichmässig eingefügt war. Die rothe Färbung gab dem Autor das Recht, die lebendige Fortexistenz des replantirten Stücks zu behaupten.

Unter vielen anderen Versuchen Wolff's finden wir drei Fälle von Versetzung der Metatarsi, zwei Transplantationen von einem Individuum an die entsprechende Stelle des anderen und eine dritte unter die Haut des Leibes. Alle Stücke waren nekrotisirt. Die Nekrose wurde aus der Trockenheit des Markkanals, sowie der weissen Farbe und Zerbrechlichkeit der Knochensubstanz erschlossen. Ferner wird von Wolff über vier Versuche mit resecirten Stücken aus der Mitte von Röhrenknochen berichtet, bei denen die Stücke zum Theil an ihren früheren Stellen gelassen, zum Theil aber an entsprechende, resecirte Stellen derselben Knochen eines anderen Kaninchens versetzt waren. Die Ränder der eingelegten Stücke waren mit der angrenzenden Sägefläche durch Nähte verbunden. In allen vier Fällen kam es zur Eiterung; in zwei, wo nur ein Ende des Knochens durch eine Naht verbunden war, ragte das andere aus der Wunde heraus, schien trocken und war aller Wahrscheinlichkeit nach abgestorben; in den zwei anderen Fällen wo die Nähte an beide Enden angelegt waren, wurde das Stück durch dieselben mechanisch festgehalten.

Wolff's Versuche haben in erster Stelle kritischen Werth, indem sie zeigen, dass weder eine feste Verbindung des replantirten Knochenstücks mit seiner Umgebung, noch ein normales Aussehen desselben den Beweis seiner gelungenen Einheilung und seines Weiterlebens geben. In all diesen Fällen braucht das Knochenstück nur mechanisch von Osteophyten, die aus seiner Umgebung aufgeschossen sind, festgehalten worden zu sein. Ebenso sind die Processe der Rarefaction und Eiterung im überpflanzten Knochenstück noch kein Beweis für seine lebendige Thätigkeit, denn es können von aussen,

aus der lebendigen Nachbarschaft Granulationen in das betreffende Knochenstück eindringen und es annagen, wie ein Elfenbeinstift, der in einen Knochen geschlagen ist, gleichfalls von den Granulationen seiner Umgebung zerfressen zu werden pflegt. Die Mittel zum Nachweis der Lebensfähigkeit eines wieder angewachsenen Knochenstücks, welche Wolff anerkennt sind folgende: das Wachsen desselben, die Injection seiner Gefässe von dem Hauptstamm des betreffenden Körperabschnittes und die schon erwähnte Rothfärbung durch Krappfütterung.

Nur in seltenen Fällen blieben die von Wolff eingepflanzten Knochenstücke am Leben und zwar dann, wenn die Wunde per primam intentionem heilte, wenn die Ränder des eingelegten Stückes gut zugepasst und das Stück selbst von einem flachen Knochen genommen war. Wo dagegen Eiterungen bei Exstirpationen von Röhrenknochen und ihrer Mittelstücke beobachtet wurden, starb das verpflanzte Knochenstück jedesmal ab, wie die negativen Resultate der Fütterung mit Krapp und das Austrocknen des übertragenen Stückes zeigten.

Von Wolff ist, seinen eigenen Forderungen gemäss, nur das Einwachsen von Stücken flacher Knochen bewiesen worden, nicht aber von Stücken der grossen Röhrenknochen.

Im Jahre 1868 unternahmen Billroth (19), Janny und Mentzel eine Reihe Versuche mit Trans- und Replantationen von Knochenstücken, die der Diaphyse von Röhrenknochen entnommen waren. Ihre Experimente gaben keine genügenden Resultate. Meist fielen die abgestorbenen Stücke aus der eiternden Wunde nach einiger Zeit heraus. Bald darauf publicirte J. Wolff (4) eine neue Versuchsreihe, welche er dieses Mal auf flache Knochen beschränkte. Er erhielt vortreffliche Präparate gelungener Replantationen an Schädelknochen. Die Stücke waren vollkommen verwachsen und durch Krappfütterung rosig gefärbt. Hierbei betont Wolff die Methode und Technik der Operation, indem er die Benutzung von Meisseln und Scheeren räth und zu Versuchsobjecten Kaninchen empfiehlt, die nach der Operation gut genährt und verpflegt werden müssen.

Was das Missrathen der Versuche Billroth's und der anderen betrifft, so sagt Wolff, dass man dasselbe hätte voraussehen können, weil eben die Diaphyse der Röhrenknochen einen für das Gelingen der Versuche durchaus ungünstigen Boden vorstellt. Das sei der Grund warum er sich ausschliesslich an die Schädelknochen gehalten habe.

Auch Kosmowski (20) geriethen einzelne Replantationen von Schädelstücken, die er zu anderen Zwecken, um die Rolle des Knochenmarks bei der Callusbildung am Schädel und die Heilung von

Defecten in ihm zu studiren, anstellte. Er kam zum Resultate, dass am Schädel ausschliesslich das Knochenmark es ist, welches das Anwachsen der Splitter und die Reparationsprocesse an den Fracturen überhaupt besorgt.

Bekanntlich sind es Transplantationsversuche mit dem Knochenmark gewesen, welche Baikow (21) zu der Behauptung von der Knochen bildenden Thätigkeit dieses Gewebes veranlasst haben. In 20 Versuchen von 38 lieferte das unter die Haut gebrachte Markgewebe Knochen und zwar neugebildete, wohl charakterisirte Tela ossea. Zu eben solchem positiven Resultate kam Goujon (citirt nach Baikow). Von 30 Versuchen an Kaninchen und Vögeln, wo er Knochenmark unter die Haut und in frische Muskelwunden versetzte, bekam er sechsmal Knochen.

Weniger glücklich sind Maas (26) und Ollier gewesen. Der Erstere sowohl, als der Letztere erhielten bei ihren zahlreichen Versuchen mit Transplantation von Knochenmark unter die Haut und zwischen Muskeln ausnahmslos verneinende Resultate. In der Mehrzahl ihrer Fälle wurde das Knochenmark resorbirt, so dass die Operationsstelle kaum noch zu bemerken war. Bei Kaninchen wurden zuweilen körnig-käsige Massen, doch niemals Spuren von Knochenbildung angetroffen.[1])

Zu der Zeit, als meine Experimente schon beendigt und in ihren Resultaten mitgetheilt waren, erschien die Dissertation M. Rudneff's (22). Zehn seiner Versuche bestanden aus Replantationen und 20 aus Transplantationen von Knochenstücken an Kaninchen, Hühnern und Tauben. Seine Resultate controllirte Rudneff auf mikroskopischem Wege, da er die Injection der Gefässe und das Füttern mit Krapp für weniger geeignet zum Fällen eines Urtheils über die Lebensfähigkeit der verpflanzten Knochenstücke hielt. Die Schwierigkeit der Injection und die Zufälligkeiten bei der Fütterung mit Krapp werden gegen diese Mittel angeführt.

Abgelöste kleinere Schädelstücke junger Krähen und Kaninchen, die mit ihrem ursprünglichen Standort nur durch eine schmale Brücke verbunden waren, verwuchsen aufs Neue vollständig und blieben positiv am Leben. Ebenso wurden kleinere ganze Knochen von Kaninchen zur Verwachsung gebracht. Alle Theile derselben, das Periost, die Epiphysenknorpel, das Mark, die Corticalis und der Inhalt der Haversischen Kanäle blieben im Verlaufe von 3 Monaten und 3 Tagen unverändert, wie die mikroskopische Untersuchung alsdann ergab.

1) Paul Bruns' neueste und entscheidende Arbeit ist mir erst während des Drucks dieser Abhandlung zugegangen.

Ein Anwachsen jedoch von Stücken aus der Mitte der Diaphyse grosser Röhrenknochen konnte nicht erzielt werden. Ebenso misslangen Transplantationen von einer Thierspecies auf die andere.

Dadurch, dass er an den versetzten oder replantirten ganzen Knochen die weichen Theile stehen liess, glaubte dieser Autor bessere Bedingungen für ihre Verbindung mit den umgebenden Theilen herzustellen. Das Periost versetzter und replantirter ganzer Knochen oder Knochenstücke fährt nach ihm, selbst im Falle einer Nekrose des Knochens zu leben fort, löst sich von letzterem los und tritt mit den weichen Theilen in organischen Zusammenhang.

Die Resultate seiner Versuche controlirte, wie schon erwähnt wurde, Rudneff durch das Mikroskop, indem er aus der Integrität gewisser Theile des transplantirten Stückes auf das Fortleben desselben schloss. Trotz sechswöchentlicher Fütterung seiner Versuchsthiere mit Krapp konnte er eine rosige Färbung der Knochen indessen sich nicht verschaffen, während doch die letzten Beobachtungen J. Wolff's vortreffliche Präparate ergaben und eine deutliche Rothfärbung zeigten. Gleichfalls vermochte Rudneff eine Injection der Gefässe wegen technischer Schwierigkeiten nicht herzustellen.

Zum Schlusse sei noch erwähnt, dass auch am Menschen bei gewissen Operationen Transplantationsversuche gemacht worden sind, so von Philipp Walther (15), Wedemeyer (23) und Langenbeck (24). Schon Percy (nach Ollier) transplantirte zwei Knochenstücke von einem Ochsen in eine Pseudarthrose des Unterschenkels eines Menschen. In derselben Richtung arbeiteten Heine (16), Paul (25) und Busch (27). Nussbaum (28) transplantirte in dem Falle eines falschen Gelenkes im Vorderarm ein Stück der Ulna, das mit seinem Mutterboden nur durch eine Periostbrücke verbunden war, und in den Defect trefflich einheilte. Die Operation hatte vollen Erfolg, der Officier blieb im Dienste und gebrauchte seine operirte Extremität frei und ungenirt.

Die Uebersicht, welche ich in Vorstehendem zusammengestellt habe, zeigt, dass das Schicksal replantirter oder transplantirter Knochenstücke in denjenigen Fällen, in welchen sie den grossen Röhrenknochen entnommen waren, noch nicht ausgemacht und entschieden ist. Mit Ausnahme eines einzigen Experiments von Ollier, bei dem es sich um die Ueberpflanzung eines Stücks vom Radius eines Kaninchens handelte, sind alle Versuche missglückt. Gestützt auf die eigenen erfolglosen Bemühungen, sowie die gleichfalls misslungenen Versuche Billroth's, Mentzel's und Bogdanowski's kommt auch J. Wolff (4) zur

Ueberzeugung, dass für ein Gelingen von Transplantationen blos die flachen Knochen, namentlich die des Schädels geeignet sind. In der That sind mit grösseren und kleineren Fragmenten dieser Knochen bei ihren Replantationen in Trepanationsstücken überaus häufig glückliche und wohl gelungene Resultate erzielt worden. Wie Stücke des Periosts bei ihrer Transplantation sich verhalten, ist aus der Geschichte von Langenbeck's Kranioplastik und Rhinoplastik, sowie den Ollier'schen Arbeiten sattsam bekannt, während die Frage von der Knochenproduction aus dem Markgewebe in dem Streit über die Herkunft des Callus bei Fracturen von Maas und Busch jüngst noch ausführlich erörtert ist.

In den Jahren 1877 u. 78 während des russisch-türkischen Krieges hatte ich Gelegenheit, als Abtheilungsarzt in einem übervollen Militärlazareth thätig zu sein. Es war eines der Lazarethe, in denen die chirurgische Arbeit unter Leitung von Professor v. Bergmann stand. Ich hatte reichlich Gelegenheit mich davon zu überzeugen, dass Splitterfracturen des Femur und des Humerus, bei welchen an der Existenz zahlreicher Bruchfragmente gar nicht gezweifelt werden konnte, ohne Splitter-Nekrose, d. h. ohne Ausstossung von primären oder secundären Splittern schnell und vollkommen heilten. Namentlich war das der Fall bei einigen Femur-Fracturen, die verhältnissmässig frisch in unsere Behandlung gekommen waren. Nachdem hier das verwundete Bein möglichst gründlich mit Carbolsäure-Lösung gereinigt worden war, wurde es mit dicken Schichten von Salicylwatte umhüllt und dann mit einer comprimirenden Binde, womöglich aus Gummistoff, eingewickelt. Ueber diesen Verband kam alsdann ein immobilisirender Gypsverband. Oft heilten diese Schusswunden unter dem feuchten Schorf, ohne dass das Einschneiden von Fenstern nöthig wurde. In anderen Fällen kam es allerdings zur Eiterung, aber sie blieb mässig und führte nicht zur Nekrose der Bruchenden. Ich hatte in einzelnen Fällen die feste Ueberzeugung gewonnen, dass die zahlreichen Splitter, die ich frei und beweglich in der Tiefe der Extremität fühlte und die gewiss nur kleine oder vielleicht gar keine ernährende Brücken mit dem Periost und den Weichtheilen besassen, ohne abzusterben wieder anheilten. Desswegen ergriff ich gern die Gelegenheit, die sich mir bei einem längeren Aufenthalte in Würzburg bot, um auf Prof. v. Bergmann's Vorschlag einzugehen und eine Reihe von Versuchen an Thieren über die Bedingungen anzustellen, unter welchen ein Anheilen völlig isolirter Knochenstücke aus der Diaphyse grosser Röhrenknochen gelingt oder nicht zu Stande kommt.

Ich experimentirte bloss mit Knochenstücken, die gänzlich aus

allem Zusammenhange mit ihrer Umgebung gelöst waren. Gelang ihre Einheilung, so war das Anwachsen von Stücken, die im Zusammenhange mit dem Periost des benachbarten Knochens oder der angrenzenden Weichtheile geblieben waren, ohne Weiteres sicher gestellt, denn was unter schlechteren Ernährungsbedingungen erreicht wurde, konnte den besseren sich nicht versagen.

Die meisten der früheren Experimentatoren sahen die Unbeweglichkeit der re- und transplantirten Stücke als Hauptbedingung des Gelingens an. Desswegen befestigten sie die Knochenfragmente durch Nähte, oder wandten immobilisirende Verbände an, oder aber sperrten die Thiere in enge Kästen. Ich suchte die Stücke, welche ich verpflanzte, vorzugsweise durch zwei Mittel zu fixiren. Einmal, indem ich das Periost, welches vorher zur Seite geschoben war, über ihnen wieder zusammennähte und dann dadurch, dass ich die genau verschlossene Wunde in einen Salicylwatteverband packte und die Wattelagen mittelst einer Gummibinde fest andrückte. Zum Fixiren der also verbundenen Extremität diente auch mir der Gypsverband. Endlich suchte ich das Bein des Versuchsthieres vor der Operation möglichst gründlich zu reinigen, indem ich die Haare kurz abschnitt und die Haut mit Seifenspiritus und 3% Carbolsäurelösung wusch. Auf das sorgfältigste stillte ich die Blutung, so dass, ehe ich die Wunde vernähte, sie immer vollkommen trocken sein musste. Dann erst wurde sie mit Carbolsäurelösung gehörig desinficirt. Während der Anlegung der Nähte liess ich einen Strahl derselben Lösung continuirlich über die Wunde laufen.

Die Thiere sind zu verschiedenen Zeiten nach der Operation getödtet worden. Ob mein Versuch gelungen, d. h. ob das fragliche Knochenstück in organischen Zusammenhang mit seiner Umgebung getreten und ein integrirender, lebendiger Bestandtheil des übrigen Knochens geworden war, suchte ich durch drei Mittel festzustellen. Erstens durch die Injection seiner Gefässe mit einer von Berlinerblau gefärbten Leimlösung, zweitens durch die mikroskopische Untersuchung des eingeheilten Stücks und seiner nächsten Nachbarschaft und drittens durch eine längere Zeit unterhaltene Krappfütterung des Thieres.

Schliesslich habe ich noch einige Transplantationsversuche von Hunden auf Kaninchen ausgeführt. Ich nahm von den ersteren Knochenstücke mit anhaftendem Periost und Mark und brachte sie in die Muskeln der letzteren. Auch hier wurde die Wunde desinficirt und mit dicht stehenden Seidennähten verschlossen.

Die nachstehende Beschreibung meiner einzelnen Versuche soll dem Leser die Handhaben zur Prüfung und Kritik bieten.

Experimente I. Replantation eines Knochenstücks vom oberen Drittel der Tibia, ohne Mitnahme des Periosts. Anheilung desselben durch Injection seiner Gefässe bewiesen. (Taf. III. IV Fig. 1.)

6. Februar 1880. Schwarzer, kleiner, zweijähriger Hund. Operation in der Morphiumnarkose. Vor derselben wurde der Unterschenkel rasirt, mit Seife und warmem Wasser, sowie zuletzt mit 5 proc. Carbolsäurelösung gewaschen. Schnitt mit einem Zuge durch die Haut und Weichtheile nebst dem Periost bis auf die Innenfläche der linken Tibia. Beginn desselben dicht unter dem Kniegelenk, Ausdehnung in einer Länge von 4 Cm. Nachdem das Periost mit dem Raspatorium zurückgedrängt war, wurde mittelst Meisselschlägen ein Knochenstück von 19 Mm. Länge und 5 Mm. Breite und ziemlich regelmässiger, viereckiger Form entfernt. Die Blutung war unbedeutend, jedoch konnte durch die Hammerschläge und die Einführung des Meissels eine gewisse Erschütterung sowie Quetschung der Weichtheile nicht ganz vermieden werden. Das ausgemeisselte Stück blieb 2—3 Minuten lang in 2 proc. Carbolsäurelösung liegen, in welcher Zeit die frische Wunde mit derselben Lösung ausgewaschen wurde. Darauf wurde es auf seinen früheren Standort zurückgebracht, so dass es seine alten Beziehungen zur Umgebung behielt. Das vorhin zur Seite gedrängte Periost wurde nun wieder über das replantirte Knochenstück gebreitet und durch einige Catgutnähte vereinigt. Die Hautwunde wurde durch dicht stehende Nähte mit feinster Seide verschlossen. Noch einmal spülte ein Ueberguss von Carbolwasser das Bein rein, worauf die Wunde mit einem Stück Sublimatgaze bedeckt wurde. Ueber letzteres kam 10 proc. Salicylwatte, die das ganze Bein einhüllte und mit einer Gummibinde fest an dasselbe gedrückt wurde. Zur Immobilisirung legte ich hierüber einen kräftigen Gypsverband, der wie die Wattelagen und die Gummibinden von den Zehen bis an das Becken reichte. Der Hund lag im Freien, in einer eigens für ihn hergerichteten Hütte. Hierselbst verhielt er sich durchaus gesund. Seine Körpertemperatur stieg bis zum 23. Febr. nicht über 38,4. Am 15. Tage nach der Operation (21. Febr.) wurde der Verband entfernt. Nur an der Sublimatgaze war ein Streifen eingetrockneten Wundsecrets sichtbar. Die Hautwunde war in ganzer Ausdehnung per primam geheilt. An der Operationsstelle fühlt sich der Knochen verdickt an und ist offenbar gegen Druck etwas empfindlich. An den Haaren in der Nachbarschaft klebten einige Krusten, die leicht abgewaschen werden konnten. Sie entsprachen oberflächlichen, durch das Rasiren verschuldeten Excorationen der Haut. Ein Verband wurde nicht weiter angelegt. Der Hund brauchte das operirte Bein zum Gehen und hinkte nur anfangs ein wenig.

Am 21. Februar benutzte ich, um mit meinem Vorrath an Versuchsthieren haushälterisch umzugehen, denselben Hund zu einem neuen Versuch — dem sechsten meiner Reihe.

Nr. VI. Replantation eines grösseren Stücks aus der Tibia, ohne Mitnahme des Periosts. Osteomyelitis traumatica.

Ich wählte dieses Mal die rechte Tibia. Die Haare wurden am Unterschenkel dicht an der Haut fortgeschnitten, das Bein sorgfältigst mit 5 proc.

Carbolsäurelösung gereinigt. Ueber der Innenfläche der Tibia führte ich in ihrem oberen Drittel den Schnitt sofort bis auf den Knochen und schob das Periost mit dem Raspatorium nach beiden Seiten zurück. Darauf sägte ich mit einer feinen Laubsäge ein 2 Cm. langes und 1 Cm. breites Knochenstück aus. Die Dicke desselben reichte bis in die Markhöhle, welche also fast in der ganzen, eben angegebenen Ausdehnung eröffnet wurde. Das Knochenstück sowie die Wunde wurden mit 2 proc. Carbolsäurelösung abgewaschen und ersteres genau wieder in seine frühere Position zurückgebracht. Ueber demselben nähte ich das Periost mit Catgut und die Hautwunde mit feiner carbolisirter Seide zusammen. Hierauf folgte die Einpackung des ganzen Beins in Salicylwatte, die Compression durch die Gummibinde und der Gypsverband. Der Hund war sehr unruhig, erbrach häufig, zerrte am Verband, der nicht ordentlich hielt und zeigte eine Temperatur von 39,6°. Als der Verband fortgenommen wurde, eiterte die Wunde und war rings geschwollen. Sie führte in eine Eiterhöhle, in deren Grund das betreffende Knochenstück frei dalag. Da am 12. Tage nach der Operation das ganze Bein angeschwollen und der verletzte Knochen offenbar Sitz einer traumatischen Osteomyelitis geworden war, entschloss ich mich den Hund zu tödten, genau am 27. Tage nach der ersten Operation am linken Bein. Mit Hülfe meines Collegen Dr. Kolotschewski, der gleichzeitig Studien über Osteomyelitis hier selbst anstellte injicirte ich von der Art. femoralis aus das Bein mit einer Leimlösung, welche in bekannter Weise von Berlinerblau gefärbt war.

Bei der Section des linken Beins zeigte sich die fast verheilte Hautwunde verwachsen mit dem darunter liegenden Knochen, namentlich in der nächsten Umgebung des replantirten Knochenstücks. Das Periost erschien hier verdickt und fest mit der Knochenoberfläche verbunden. Es machte nicht unerhebliche Mühe dasselbe vom Knochen abzuziehen. Nur an dem oberen Ende (Taf. III. IV Fig. 1 *a*.) des replantirten Knochenstücks (Taf. III. IV Fig. 1 *c*.) löste es sich leichter, während an dem vorderen Rande desselben es mit ihm in festerer Verbindung stand und eine merkliche Verdickung ebendaselbst zeigte. Die nächste Umgebung des Knochenstückes, der Rand des Substanzverlusts, der bei seiner Ausmeisselung gesetzt war, stellte einen unregelmässigen, wallartigen Saum (*b*) vor, offenbar ein Product periostaler Ablagerung in Folge gesteigerter Knochenbildung hierselbst. Diese osteophytische Anbildung erstreckte sich noch eine kurze Strecke weiter über den Knochen und war nach oben (*d*) am eingefügten Stück bedeutender, als nach unten, wo sie als eine kaum wahrnehmbare Rauhigkeit sich darstellte. Das eingefügte Knochenstück war fest mit seiner Nachbarschaft verbunden. Längs seines oberen und inneren Randes erschien eine seichte Furche, die es von dem anliegenden Knochen abgrenzte. Hier eben war der Rand des Knochenstücks nicht so, wie an der gegenüberliegenden Seite, von der periostalen Knochenneubildung bedeckt, sondern liess sich mit der Spitze einer Stecknadel umfahren, während sein ganzer vorderer, zur Crista tibiae hinsehender Abschnitt von dem oben abgezogenen verdickten Periost vollständig überdeckt gewesen war (*b*). Letzteres war, wie schon erwähnt, grade hier fest mit dem Knochen vereinigt und beträchtlich aufgetrieben. Es hatte hier sogar einen Buckel gebildet und die Grenzen des eingepflanzten Knochenstücks gegen den übrigen Knochen vollständig geglättet

und verwischt. Im Uebrigen war das Periost mit der Oberfläche des replantirten Stücks nur mässig fest, ja an dem oberen Ende desselben (*a*) wie es schien sogar gar nicht verwachsen.

Ich hatte die ganze betreffende Extremität von der Art. iliaca aus mit einer durch Berlinerblau gefärbten Gelatinelösung injicirt. Die nachfolgende Präparation zeigte, dass die Injection vollständig gelungen war. Die hügligen osteophytischen Erhebungen um das replantirte Knochenstück waren intensiv blau gefärbt, ebenso wie die beschriebene Verdickung über seinem vorderen Rande. Die vom Periost entblösste Oberfläche des Knochenstücks erschien in ihrer ganzen Ausdehnung, mit alleiniger Ausnahme der oberen Ecke (*a*) dunkel und gleichmässig blau injicirt, eine Färbung, die am stärksten dicht unter der mehrfach erwähnten periostalen Verdickung ausgesprochen war, aber auch an den Randpartien besondere Intensität wies. Während die Loupenbetrachtung überall auf dem Knochenstück die feinen, blauen Strichelchen der injicirten Gefässe zeigte, konnten diese auf der weissgebliebenen Ecke (*a*) nicht entdeckt werden.

Um die Beziehungen des eingewachsenen Stückes zum übrigen Knochen besser kennen zu lernen legte ich einen Sägeschnitt mitten durch dasselbe und trennte es so in zwei Hälften. Jetzt konnte man sich noch deutlicher davon überzeugen, dass das kleinere oben an seiner äusseren Fläche weissgebliebene Segment des Stückes in der That nicht injicirt war, während die Injection des grösseren, übrigen Abschnitts prächtig gelungen war. Die Grenze gegen den Knochen, in welchen das Stück eingebettet war, zeichnete sich durch eine besondere Intensität der Blaufärbung aus und stellte offenbar einen Saum neugebildeten Knochengewebes vor. Wo das replantirte Stück an die Markhöhle des Knochens stiess, war dieser Sitz von Knochenneubildung geworden, welche sich indessen nur wenig gegen das Centrum der Höhle vorschob. Auch diese Neubildung war in hervorragender Weise blaugefärbt. Die Knochenpartien, welche dem replantirten Stücke näher lagen, waren überhaupt intensiver gefärbt und vollkommener injicirt als die entfernteren, in welchen mitunter nur hier und da ein blaues Strichelchen sich bemerkbar machte.

Da ich die so vollständig gelungene Injection meines Präparats für ausreichend zum Beweise seiner Anheilung hielt, nahm ich von der mikroskopischen Durchforschung Abstand. Ich darf auf Grund dieses Präparats behaupten, dass das aus dem oberen Ende der Tibia genommene Knochenstück, nachdem es seines Periosts beraubt und aus allem Zusammenhang gelöst war, im alten Bette wieder einheilte und zwar zum grössten Theile vollständig und gleichmässig. Blos seine obere Ecke schien nicht weiter zu leben, sondern im Begriffe der Auflösung, Resorption zu verfallen, was ich aus dem Fehlen der es mit seiner Nachbarschaft verlöthenden Zwischenmasse und dem Ausbleiben der Injection schliesse. Das ganze übrige Stück war vollständig injicirt, am intensivsten dort, wo es dem Mutterboden angrenzte, nur diese Ecke war weiss geblieben. Wenn auch hie und da, wie beschrieben wurde, ein haarfeiner Spalt sich an der Peri-

pherie des Stücks zwischen ihr und dem übrigen Knochen befand, so war doch die Verwachsung so vollkommen, dass sich nicht die mindeste Bewegung an ihm, nicht die mindeste Verschiebung gegen seine Nachbarschaft ausführen liess. Es war eins geworden mit dem übrigen lebendigen Knochen. Der Umstand, dass das kleine nicht injicirte Eckchen auch nicht mit dem angrenzenden Knochen verlöthet, sondern von ihm durch einen freien, freilich nur sehr engen Spalt geschieden war, beweist, dass nur ein lebendiger Knochen so vollständig wie in meinem Präparate mit Injectionsmasse erfüllt werden kann, ein abgestorbenes Stück aber, wie das in Rede stehende Eckchen unerfüllt bleibt. Bloss ein Theil der Oberfläche des Stücks war mit osteophytischen Anbildungen besetzt, ein Theil trug sie, wie schon erwähnt, nicht. Ich meine, dass bei der Zurückstreifung des Periosts sehr leicht die innersten, knochenbildenden Lagen desselben zerstört werden können, zumal an den Stellen, welche unmittelbar dem Schnitte, der es spaltete, anliegen, die also zuerst vom Raspatorium gefasst und gequetscht werden. Dadurch wird gerade auch der Mitte des Stückes am ehesten die Fähigkeit des Periosts zur Knochenanbildung verloren gehen können. Aehnliche Erfahrungen glaube ich wenigstens auch an anderen Präparaten gemacht zu haben.

Möglicherweise hat auf die mangelhafte Thätigkeit des deckenden Periosts in unsrem Falle noch der Umstand Einfluss gehabt, dass im Ganzen mein Versuchsthier bloss 27 Tage lebte, und in diese Zeit noch die Tage fallen, in welchen es an der Entzündung und Eiterung der andern Extremität litt. Dass der allgemeine Ernährungszustand des Thieres auf die Verhältnisse der Einheilung replantirter Knochenstücke, ja der Knochenwunden überhaupt zurückwirkt, glaube ich aus mehreren ähnlichen Erfahrungen, in denen ich auf die Operation an einer Extremität die Operation der anderen folgen liess, schliessen zu dürfen.

Bemerken möchte ich endlich noch, dass die Ausmeisselung des zu replantirenden Knochenstücks mir keine empfehlenswerthe Methode scheint. Es wirkt der Meissel wie ein Keil und vergrössert dadurch die Distanz zwischen den Rändern des eingefügten Stücks und seiner früheren Umgebung. Desgleichen wird gerade dort, wo der Meissel wirkt, die nächst angrenzende Knochenpartie zusammengeschoben, also gequetscht, was gleichfalls der Anheilung zu schaden vermöchte. Jedenfalls schmiegten sich die Ränder des Stücks nicht so genau, als ich es wünschte, dem alten Boden wieder an. Desswegen benutzte ich in den meisten späteren Versuchen statt des Meissels eine

feine Uhrfedersäge und schwemmte durch einen Strahl überrieselnder Carbolsäurelösung die Sägespäne sofort aus der Wunde.

Es folgt aus meinem Versuche die Möglichkeit des Wieder-Einwachsens von isolirten, ausgesprengten Knochenstücken und im Hinblick auf die oft erwähnte abgestorbene Ecke, auch die Reactionslosigkeit eines beschränkten Mortificationsprocesses am Knochen.

Nr. II. Replantation eines vom Periost befreiten Stücks aus der Diaphyse des Oberschenkels eines Kaninchens. Einheilung.

23. Februar 1880. An einem kleinen, ausgewachsenen, grauen Kaninchen wurde oberhalb des Kniegelenks und an der äusseren Fläche ein Schnitt zwischen den Muskeln bis auf den Knochen geführt und das Periost zur Seite geschoben. Darauf wurden mit einem feinen Bohrer zwei Löcher in den Knochen gebohrt und mit einer kleinen und scharfen Zange ein Knochenstück von 6 Mm. Länge und 3 Mm. Breite zwischen denselben ausgekniffen. Hierbei wurde das Knochenmark blossgelegt und machte eine lebhafte Blutung einige Mühe, bis sie gestillt werden konnte. Das aus der Wunde genommene Knochenstück wurde mit 2 proc. Carbollösung ebenso wie die ganze Wunde selbst gewaschen und darauf genau wieder an seine frühere Stelle zurückgebracht. Ueber ihm wurde das Periost mit Catgutsuturen vereint und die Hautwunde mit feinster Seide genau zusammengenäht. Darauf folgte derselbe Verband, wie am Hunde meines ersten Experiments. Der Verband beunruhigte das Thier in hohem Grade, da er es an jeder Ortsbewegung hinderte. Am 5. Tage fand ich das Kaninchen todt im Käfig.

Die Untersuchung erwies den vollständigen Verschluss der äusseren Wunde per primam. Ebenso waren die Weichtheile bis an den Knochen untereinander verklebt. Das Periost liess sich leicht vom Knochenstück abziehen, aber das Stück selbst haftete fest dem übrigen Knochen an. Unterhalb desselben war das Femur beim Herauswerfen des crepirten Thieres aus dem Käfig unglücklicher Weise fracturirt worden, eine gewaltsame Continuitätstrennung, welche nicht im Mindesten die frischen Adhäsionen des replantirten Knochenstücks mit seiner Umgebung gelöst hatte. Mikroskopische Schnitte habe ich auch aus diesem Präparate nicht angefertigt, sondern dasselbe in Spiritus aufbewahrt.

Nr. IV. (Nr. III. folgt nach Nr. V.) (Taf. III. IV Fig. 2 und 3.) *Replantation eines Knochenstücks aus der Oberschenkeldiaphyse eines Hundes. Umdrehung des herausgesägten Stücks in der Weise, dass seine äussere Oberfläche nach innen auf das Knochenmark, seine Hautfläche aber nach aussen zu liegen kam. Vollkommene Anheilung.*

24. Februar 1880. Zweijähriger schwarzer Hund von kleinem Wuchse. Operation in der Morphiumnarkose, nachdem alle Vorsichtsnahmen zur Antisepsis: Fortschneiden der Haare, Reinigung der Haut u. s. w. wie früher

getroffen worden waren. Schnitt an der äusseren Seite des linken Oberschenkels, ziemlich in der Mitte desselben durch die Weichtheile bis an das Periost, welches dieses Mal geschont werden sollte. Mit dem Meissel entfernte ich ein 16 Mm. langes und 5 Mm. breites Knochenstück, das die ganze Dicke der Rindenschicht einnahm und bis in die centrale Markhöhle reichte. Nach Reinigung des ausgemeisselten Knochenstücks und der Wunde mit 2 proc. Carbolsäurelösung wurde es wieder in die Knochenlücke zurückgebracht, aber der Art, dass seine äussere Fläche, von der, während des Manipulirens mit ihm doch alles Periost abgestreift worden war, nun nach innen, gegen das Knochenmark gewandt wurde, während dem entsprechend seine innere, d. h. frühere Markfläche nach aussen sah. Es passte, trotz dieser veränderten Lage ziemlich gut noch in den Substanzverlust. Aus dem Knochenmark fand eine lebhafte Blutung statt, die sich in die umgebenden Weichtheile infiltrirte. Um das umgedrehte Knochenfragment besser zu fixiren, nähte ich durch versenkte Suturen von Catgut in der Tiefe der Wunde die Weichtheile dicht über ihm zusammen und verschloss darauf erst mit feinsten Seidenfäden die Hautwunde. Der nachfolgende Druckverband war derselbe, wie in den früheren Versuchen. Er blieb bis zum 12. März liegen, an welchem Tage er, wegen Beschmutzung erneuert wurde. Bei diesem Verbandwechsel entfernte ich die Nähte, wodurch ein Theil der Hautwunde sich wieder öffnete, in der Tiefe aber erschienen rothe, gute Granulationen. Das Thier war fieberfrei und wohl auf. Der zweite Verband wurde von den Bissen des Thieres bald so übel zugerichtet, dass auch er entfernt werden musste. Da aber jetzt die Wunde geheilt war, nahm ich von seiner weiteren Application Abstand. Das Thier trat sicher und ohne Schmerz zu zeigen auf das operirte Bein. Am 21. Tage nach der Operation wurde es zu anderen Zwecken getödtet. Das betreffende Bein injicirte ich mit blauer Gelatine.

Die Untersuchung desselben zeigte die feste Narbe der Haut und der Weichtheile und ihre innige Verbindung mit der Verdickung, welche sich über dem replantirten Knochenstück hergestellt hatte. In der Umgebung desselben erschienen nämlich unbedeutende Auftreibungen, niedrige, hüglige Excrescenzen der Knochenoberfläche, so dass hier der ganze Knochen eine spindelförmige Auftreibung zeigte. Auch die Oberfläche des eingefügten Knochenstücks schien von einem derben Periost überzogen und fühlte sich unter diesem rauh und uneben an. Im Uebrigen aber war es fest und unbeweglich mit dem angrenzenden Knochen verwachsen. (Taf. III. IV Fig. 2, 1.) Die Weichtheile, welche die betreffende Stelle bedeckten, waren intensiv blau injicirt. Ein Querschnitt durch das replantirte Stück zeigte, dass es vermittelst wohl unterscheidbarer Callusmasse fest mit dem Knochenmark verlöthet war, während auf seiner äusseren Fläche theils dichte, theils mehr lockere Strata von Bindegewebe lagen. Ausserdem fand ich in der Markhöhle nahe dem eingewachsenen Knochenstück ein kleines, nadelförmiges, offenbar beim Meisseln

aus der Corticalis abgesprengtes Splitterchen, welches in das Markgewebe hineingeschoben war. An einem Ende war es mit dem replantirten Fragment fest verwachsen, mit seiner übrigen Masse steckte es gleichfalls eingewachsen und eingekeilt im Marke. Der innere Callus, welcher dieses eingekeilte kleine und das von mir replantirte grössere Stück mit dem Mark verband, war besonders intensiv injicirt.

Da ich mich auf die im Ganzen gut gelungene Injection des angeheilten Knochenstücks nicht allein verlassen wollte, benutzte ich das Präparat zu einer eingehenden mikroskopischen Untersuchung. Dieselbe hat mir namentlich über die Beziehungen des oben erwähnten, kleinen, ins Mark gekeilten Knochensplitters nicht unwichtige Aufschlüsse gegeben.

Meine Schnitte machte ich an dem in bekannter Weise entkalkten und erhärteten Knochen. Einen Theil derselben liess ich ungefärbt, einen andern färbte ich mit Pikrocarmin, ein Farbstoff, der bekanntlich das junge Knochengewebe lebhaft auszeichnet.

Auf den mikroskopischen Schnitten ist es sofort deutlich, dass das umgekehrt eingefügte Knochenstück durch eine Schicht porösen Knochengewebes mit dem Mark sowol, als auch den angrenzenden Knochenlagen des Femur zusammenhängt. Dank der Wirkung des Pikrocarmin sieht man, wie das neugebildete Knochengewebe (Taf. III. IV Fig. 3 *b b b*) innig sich dem replantirten Knochenstück (*c*) sowol, als dem übrigen Knochen (*d d*) anschmiegt, sich genau zwischen beide einschaltend. Seine tiefere Rosafärbung unterscheidet es von dem weniger tief gefärbten alten Knochen. Das replantirte Stück hat ein durchweg normales Aussehen, nur dass die sonst peripherischen, durch ihre parallele Schichtung ausgezeichneten Rindenabschnitte jetzt nach innen gegen das Mark gerichtet sind (Taf. III. IV Fig. 3 *c*), während das Haversische Kanalsystem, welches nicht die mindeste Abweichung von der Norm zeigt, an der äusseren Fläche liegt, eine Umlagerung, die Folge der Umdrehung des ganzen Stücks bei seiner Wiedereinfügung ist. An einzelnen Stellen des Querschnitts sieht man in den Gefässen des eingewachsenen Knochenstücks, jedoch immer nur in einer bescheidenen Zahl derselben, meine blaue Injectionsmasse. Dagegen war die knöcherne Callusmasse gegen das Mark und die Rindenpartie des angrenzenden Knochens dicht und gleichmässig injicirt, während die Lage Bindegewebe, welche die äussere Oberfläche des eingefügten Knochenstücks überzog, entsprechend ihrem geringern Gefässreichthum, auch weniger blau injicirt war. Inmitten des knöcher-

nen Callus, dort wo derselbe den Seitenrand unsres replantirten Stücks mit dem übrigen Knochen verband, steckte ein mikroskopisches, offenbar auch bei dem Meisseln abgesprengtes Splitterchen, welches durch seine regelmässige Schichtung und blassere Färbung sich von dem Callus, in dem er fest eingemauert war, unterschied.

Bei näherer Betrachtung des inneren Callus finden wir, dass derselbe, namentlich da, wo er dem replantirten Knochenstück angrenzt, aus spongiöser Knochenmasse besteht. Die Knochenzellen in ihr zeigen alle Stadien ihrer Entwickelung von noch wenig zackigen Knochenhöhlen mit mehreren Zellen bis zu schön ausgeprägten Knochenkörperchen. An einigen Stellen bemerkt man Querbalken von Bindegewebe über breiteren Flächen desselben Gewebes, in denen sich dann immer recht viel Injectionsmasse findet. Diese mehr bindegewebigen Schichten gehören den inneren, an das Knochenmark grenzenden Partieen des sonst knöchernen Callus. An keiner Stelle ist die ganze centrale Markhöhle von dem Callus erfüllt; derselbe erstreckt sich nur etwas über ihre Hälfte in sie hinein. Die Durchmusterung einer Serie von Schnitten führte auf den schon früher erwähnten, in die Markhöhle eingetriebenen Splitter (Taf. III. IV Fig. 3 *a*). Er ist an seinen regelmässigen, parallel geschichteten Lamellensystemen und den Haversischen Kanälen ohne Weiteres kenntlich. Auch er ist rings von spongiösem Callus umgeben, welcher ihn sowol mit demjenigen Callus vereinigt, der das replantirte Stück (*c*) umfasst, als auch mit der Wandung (*d d*) des centralen Markkanals, dort wo er ihr anliegt, sowie endlich auch noch mit dem Markgewebe selbst in Verbindung setzt. An einzelnen Stellen seines hier scharf geschnittenen Randes erkennt man noch die Scharten, welche der Meisel schlug, an anderen aber einige, bogenförmig begrenzte und mit Bindegewebe erfüllte Arrosionen, offenbar Zeichen eines hier am Rande vor sich gehenden Resorptionsprocesses. Endlich sei noch erwähnt, dass auch in den Gefässen der Haversischen Kanäle des in Rede stehenden Splitters hier und da blaue Injectionsmasse liegt.

Auf der Peripherie der Knochenregion, in welcher das replantirte Stück liegt, findet sich ringsum eine Lage periostaler Knochenneubildung, welche aber bloss bis an die Grenzen des eingepflanzten Fragments reicht und hier aufhört. Die äussere Bedeckung des letzteren geschieht ausschliesslich von Bindegewebe, welches dicht der Oberfläche des Knochens anlag, oder hie und da sich in einzelne Grübchen derselben senkte. Die Betrachtung zahlreicher Präparate gab ausnahmslos dasselbe Resultat: das Fehlen nämlich eines knöchernen Callus an der äusseren Fläche, an seiner Stelle lag eine dichte

Schicht welligen, gefässhaltigen Bindegewebes. Wie schon oben erwähnt, war während des Operirens und Ausmeisseln des Knochenstücks das Periost desselben, welches ich anfangs schonen wollte, vollständig verloren gegangen, von ihm also konnte die Bildung des inneren knöchernen Callus nicht herrühren. Auch über die Grenzen des ausgemeisselten Stücks hinaus hatte sich das Periost zurückgezogen, so dass beim Zusammennähen der Weichtheile das Periost nicht mitgefasst wurde.

In dem Präparate, das ich in diesem Falle verarbeitete, hatten sich zufällig Verhältnisse hergestellt, die denen eines Splitterbruches vollkommen glichen, denn ausser dem grösseren, umgekehrt in die Knochenlücke eingefügten Stücke fanden sich noch zwei Splitter, welche sich in verschiedener Weise einlogirt hatten. Der eine derselben, welcher in der Markhöhle lag, hatte sich keineswegs wie ein fremder Körper verhalten, sondern war in lebendige Vereinigung mit den angrenzenden Theilen getreten, wie die Injection seiner Gefässe mit unserer Leimmasse zeigt. Die Injection des umgedrehten Stücks war allerdings keine vollkommene, allein desto entwickelter war seine Umfassung mit knöchernem Callus an drei Seiten und Flächen, desto schärfer und gut erhalten seine innere Structur. Dadurch wird seine gelungene Einheilung sicher gestellt. Sowohl das umgekehrt eingepflanzte Knochenstück als auch die zwei losgesprengten Splitterchen sind lebendige Theile des Knochens geworden. Von den beiden letzteren wuchs das eine im Mark fest, das andere zwischen einem Seitenrande des replantirten Stücks und der angrenzenden, gegenüberliegenden Partie des Femur.

Nr. V. Replantation eines Diaphysenstücks vom Femur ohne Periost. Anheilung desselben. Injection seiner Gefässe mit nachfolgender mikroskopischer Untersuchung. Fehlen eines Periost-Callus (s. Taf. III. IV Fig. 4).

12. März 1880. Ein alter kleiner Hund. Betäubung durch subcutane Morphiuminjection. Vorbereitungen wie in den früheren Operationen. Zwei Längsschnitte aussen und innen in der Mitte des rechten Oberschenkels. Das Periost wurde entfernt und darauf mit einer feinen Laubsäge ein Knochenstück so ausgesägt, dass es einem Keil glich, dessen breite Schneide im Mark lag. Deswegen hing dem herausgenommenen Knochenstück die Markmasse an. Die Blutung war eine ziemlich bedeutende, liess sich aber durch Fingerdruck stillen. Nach Ausspülung der Wunde und Reinigung des Knochenstücks wurde letzteres wieder in seine frühere Stellung zurückgebracht. Die Wunden wurden wie früher in der Tiefe über dem Knochenstück mit Catgut und in der Haut mit feinster carbolisirter Seide verschlossen, worauf der schon oft beschriebene Verband folgte.

13. März. Der Hund hatte den Verband zerfetzt, weshalb ein neuer angelegt werden musste. Temperatur 38,3. Das Aussehen und der Appetit des Thieres sind gut. Das Befinden und die Körpertemperatur blieben in der Folgezeit normal. Der Hund benutzte seine verbundene Pfote zum Gehen ebenso gut wie die gesunde. Am 27. März wurde der Verband entfernt. Die Wunden waren verheilt. Unter ihnen fühlt sich der Knochen verdickt an. Am 28. wurde das Thier zu einem anderweitigen Versuche gebraucht und am 3. April getödtet und bald darauf das rechte Bein vom Becken aus injicirt.

Die Untersuchung des Beins liess nicht die mindeste Abnormität an der Operationsstelle erkennen, selbst keine Verdickung mehr. Das Knochenstück war von einer Periostlage bedeckt, die dunkler blau gefärbt als die übrige Knochenpartie sich ausnahm. Durch den ganzen Knochen wurde ein Sägeschnitt gelegt, der das replantirte Knochenstück in zwei Hälften seiner Länge nach zertheilte (vgl. Taf. III. IV Fig. 4). Letzteres erschien in seinen Seitenrändern innig mit der Nachbarschaft verschmolzen, in der Tiefe gegen das Knochenmark trug es eine unverkennbare Knochenneubildung, welche sich ein wenig aufwärts und abwärts ausbreitete. Die Corticalis des Os femoris war durch feine blaue Strichelchen gefärbt, gerade ebenso das replantirte Knochenstück. Die Verbindungslinie zwischen dem replantirten Stück und den angrenzenden Femurpartien zeichnete sich durch eine intensivere Blaufärbung aus. Bei Betrachtung des Stücks von der Sägefläche aus, erschien es genau eingefügt, nach keiner Richtung irgend wie verschoben oder über die Aussenfläche des Knochens sich erhebend. Hier war es von dem einfach darüber wegstreichenden, unverdickten Periost bedeckt. Der Knochen wurde nun durch Salzsäure decalcinirt und in mikroskopische Schnitte zerlegt, die theils ungefärbt, theils nach Tinction mit Pikrocarminlösung zur Betrachtung kamen. Die mikroskopische Untersuchung zeigte zunächst, dass überall durch das replantirte Knochenstück Gefässe zogen, welche mit blauer Injectionsmasse erfüllt waren. Stellenweise waren sie dicht und voll injicirt, stellenweise war weniger Farbstoff eingedrungen. Daneben waren freilich auch noch zahlreiche Gefässe der Injection entgangen, sie erschienen leer oder auch mit mehr oder weniger veränderten rothen Blutkörperchen erfüllt. Die Injection der Gefässe beschränkte sich nicht blos auf die peripheren Schichten des Knochenstücks, sondern zog sich bis mitten in dasselbe hinein. Die Haversischen Kanäle in der Nähe der Trennungsschicht erschienen sowohl im angrenzenden Knochen als im replantirten Stück verbreitert und schlossen offenbar auch breitere Gefässe ein. An eben dieser Stelle, d. h. also am früheren Sägeschnitt, gehen sowohl vom

replantirten Stück als dem gegenüberliegenden Knochenrande Balken aus, die aus spongiöser Knochenmasse gebildet sind. Von der gleichen schwammigen Beschaffenheit ist die gesammte Callusmasse, welche die Innenfläche des Knochenstücks mit dem Mark verbindet. Hier erscheint das Mark in Substantia spongiosa verwandelt, welche stellenweise sehr weite Maschen mit darin liegenden gut injicirten Gefässen zeigt. Das diese letzteren umgebende Knochengewebe zeigt alle Stadien von gut charakterisirtem osteoidem Gewebe bis zu fertig gebildeter Tela ossea. Die An- und Auflagerungen längs den, mit dem übrigen Knochen in Contact stehenden Rändern des replantirten Stücks, sowie an seiner Markfläche stellen den inneren und den zwischenliegenden, verbindenden Callus vor. Durch Pikrocarmin wurde diese Neubildung mehr rosaroth als der übrige Knochen gefärbt, wodurch sie ausserordentlich deutlich in jedem Präparat hervortrat. Die äussere Oberfläche des eingewachsenen Stücks ist glatt, frei von Knochenneubildung und blos von einer Schicht welligen, gefässreichen Bindegewebes bedeckt. Ein äusserer Periost-Callus fehlt mithin vollständig. Blos in der nächsten Nachbarschaft des eingeheilten Stückes erscheint zur Seite des Sägeschnittes eine unbedeutende niedere Anbildung schwammigen Knochens, also eine Spur von Periostwucherung, welche, wie ich nochmals hervorhebe, über dem Stücke selbst nicht vorhanden war. Der innere, in die Markhöhle ragende Callus verbreitet sich nicht weit, beschränkt sich vielmehr auf die unmittelbare Nähe des replantirten Fragments. Wo er der Markfläche anliegt, besteht er aus deutlich entwickeltem Knochengewebe, während er weiter einwärts und nach den Seiten mehr aus osteoidem Gewebe sich zusammensetzt.

Aus dieser meiner Beschreibung folgt, dass das replantirte Stück Gefässe empfing und durch sich zwischenlagernden Callus in knöcherne Verbindung mit dem übrigen Knochen trat. Dass die Gefässe des eingepflanzten Knochenfragments sich mit der blauen Injectionsmasse füllten, beweist ihre Thätigkeit während des Lebens. Dazu kommt, dass das betreffende Stück sich in nichts, weder in seinem Gefüge, noch in den Contouren seiner Gefässe, noch in ihrem Inhalt von dem übrigen Knochen unterschied. Die Erweiterung der Haversischen Kanäle in seinen seitlichen, dem Verbindungscallus angrenzenden Partien findet sich gerade ebenso in den Knochenlagen, welche dem übrigen von der anderen Seite hier anstossenden Knochen angehören. So ist es denn in glatte, vollständige Vereinigung mit dem übrigen Knochen getreten.

Nr. III. A. Replantation zweier Knochenstücke aus der Diaphyse des Femur ohne Periost; vollständige Anheilung. Injection der Gefässe des Stücks und Rosafärbung desselben durch Krappfütterung.

12. Februar 1880. Zweijähriger Hund von mittlerer Grösse und gutem Ernährungazustande. Morphiumnarkose und Vorbereitungen wie in den früheren Experimenten. Schnitt an der äusseren Seite des rechten Oberschenkels zwischen den Muskeln bis auf den Knochen, von dem das Periost entfernt und abgetragen wird. Aussägen eines 2 Cm. langen und 6 Cm. breiten Knochenstücks. Die Markhöhle wurde dabei blossgelegt. Das herausgenommene und in zweiprocent. Carbolsäurelösung gewaschene Stück wurde der Quere nach durchsägt. Darauf wurden beide Stücke wieder zurück in die Knochenwunde gelegt, genau so, wie sie vorher gelegen hatten. Nahtverschluss wie früher mit Catgutnähten in der Tiefe und feinsten Seidenfäden an der Oberfläche. Sorgfältige Reinigung der Wunde in ihrer Umgebung mit Carbolsäurelösung. Elastischer Compressionsverband. Die Wunde heilte gut, während das Thier wohl und munter war. In den ersten 4 Tagen Temperaturen von 39,0, später weniger. Nach 2 Wochen Abnahme und Fortlassen des Verbandes. Die Wunde war durchweg per primam geschlossen, der Hund trat ungenirt auf das kranke Bein. Die Verdickung am Knochen unter der Wunde war höchst unbedeutend. In den letzten 45 Lebenstagen wurde der Hund mit Krapp reichlich gefüttert. Im Ganzen wurde vom Tage der Operation an das Thier 87 Tage am Leben gelassen und dann getödtet, worauf wieder das betreffende Bein mit blauer Gelatinelösung injicirt wurde. Die Narbe am Bein war kaum noch bemerkbar.

Nach Entfernung der Weichtheile vom Knochen zeigte sich die Operationsstelle kaum merklich über ihre Umgebung erhöht und etwas mehr als die Umgebung blau gefärbt. Die äussere Form des Knochens schien nicht im Mindesten verändert, nur die schon erwähnte, leichte, kugelförmige Verdickung verrieth die Stelle der Implantation. Durch diese Stelle wurde ein Sägeschnitt in der Längsrichtung des Knochens gelegt. Die Corticalis des Femur an der Resectionsstelle erschien bei Betrachtung des Durchschnitts etwas dicker als an der gegenüberliegenden Seite; auch war sie intensiver blau gefärbt und zwar so, dass mehr zum Mark hin blaue Punkte, zur Peripherie hin mehr blaue Strichelchen sichtbar wurden. Die Grenze des Zusammenflusses der replantirten Stücke unter einander und mit dem übrigen Knochen war nur bei grosser Aufmerksamkeit zu entdecken, es schien vielmehr die Vereinigung so vollkommen, dass nur zwei Dinge das eingepflanzte Stück vor dem übrigen Knochen auszeichneten. Einmal der Umstand, dass es vollkommener als dieser injicirt war und dann eine leichte Rosafärbung des Stückes, zumal an seiner Peripherie. Die letztere, ein Resultat der Krappfütterung, wurde durch das Blau der Injectionsmasse einigermaassen verdeckt.

Ueberblickt man die Ergebnisse dieses Versuches, so fällt auch

hier auf, dass die Aussenfläche des replantirten Stücks wenig oder gar nicht von Periost-Auflagerungen bedeckt ist, ebensowenig als in der Nähe desselben solche bemerkbar sind. Das stimmt mit dem Befund auch an meinen anderen Präparaten, in denen ebenso die knochenbildende Thätigkeit des Periosts zurücktritt. Nur in einem einzigen Falle, in dem es sich um einen recht jungen Hund handelte, waren die peripheren-Anbildungen von Seiten des Periosts beträchtlicher, sowohl auf dem replantirten Stück als in dessen Umgebung. Die Rosafärbung längs der Grenzen des replantirten Stücks betrifft in diesem Falle gewiss das neugebildete Knochengewebe, welches die Verlöthung des implantirten Stücks mit dem gegenüberliegenden Wundrande des Knochens besorgte. Dass dieses sich in Resorptionsstücken des Knochens hineingeschoben und dadurch, als intermediärer Callus, die genaue Verschmelzung der einander gegenüber liegenden Flächen und Ränder besorgt hatte, liegt wohl nahe.

Nr. III B. An demselben Hunde war am 6. April, zu einer Zeit, wo die erste Wunde schon lange und definitiv verharscht war, eine zweite Operation an der linken vorderen Extremität ausgeführt worden. Dieselbe wurde unter den gewöhnlichen Cautelen vorgenommen. Sie bestand in Blosslegung der Ulna nahe unter dem Ellenbogengelenk und Ausmeisselung von 3 etwa 2 Cm. langen und 3½ Mm. breiten Knochensplittern. Die Blutstillung aus dem Mark machte mehr als sonst zu schaffen. Nach Abwaschung mit Carbolsäure wurden die drei Knochenstücke wieder in ihre frühere Lagerstätte gebracht, doch passten sie nicht genau hinein, weil vom Rande der Knochenwunde noch weitere Absplitterungen stattgefunden hatten, wohl eine Folge der Anwendung des Meissels, anstatt der Laubsäge. Der Wundverschluss und Verband erfolgte in üblicher Weise. Als am 12. April der Verband entfernt wurde, stellte sich heraus, dass die Wunde an einer Stelle eiterte und die betreffende Extremität geschwollen und offenbar auch recht empfindlich war. In der Wunde lag unter den Granulationen der Knochen offen zu Tage, jedoch war gerade der obere Theil derselben, in dem die wieder eingepflanzten Splitter sich befanden, verheilt. In der ganzen Zeit war das Thier appetitlos gewesen und hatte höhere Körpertemperaturen gezeigt. Allmählich erholte es sich wieder und wurde, wie schon erwähnt, reichlich mit Krapp gefüttert. Die Tödtung des Hundes fand am 45. Tage nach dieser zweiten Operation statt. Die Eiterung hatte sich nicht weit über die Wunde ausgebreitet; in ihrem Bereiche waren die Weichtheile dick und stellenweise noch mit Granulationen durchsetzt. Ueber der Operationsstelle an der Ulna lag ein kleiner Abscess, unter dem sich die drei ausgemeisselten Knochenstücke befanden. Ihre Ränder und Flächen waren sichtbar angenagt, und sahen gelbgraulich aus. Die Knochengrube in der sie gelegen zeigte rings an ihrer Peripherie eine Verdickung des Periosts, wie einen niedrigen, sie umfassenden Wall, der offenbar Product einer Periostwucherung war. Im Uebrigen war die Grube von Granulationen erfüllt, ihre nächste Nachbarschaft am Knochen war

durch die Krappfütterung, ebenso wie der sie umsäumende osteophytische Wall rosa gefärbt.

Nr. X. A. u. B. Replantationen zweier Knochenstücke mit keinem oder zweifelhaftem Erfolge. Einfügung eines Knochenstücks zwischen Periost und Weichtheile ohne Anwachsen desselben.

A. 8. März 1880. Ein nicht alter Hund von mittlerer Grösse. Schnitt in der Morphiumnarkose und unter unseren früheren Cautelen auf die Tuberositas tibiae. Das Periost wurde geschont. Entfernung eines 8 Mm. langen und 4 Mm. breiten Knochenstücks mittelst der Säge aus der Corticalis, ohne Eröffnung der Markhöhle. Nach Reinigung der Wunde mit Carbolsäurelösung wurde das ausgesägte Knochenstück so zurückgebracht, dass seine Periostfläche nach innen zu liegen kam, während die Sägefläche auswärts gewendet wurde. Ueber ihr, die demgemäss nun die äussere Fläche bildete, wurden die anliegenden Weichtheile mit Catgut vereinigt. Diese vereinigenden Fäden und die Spannung der Weichtheile hielt das Knochenfragment fest angedrückt, in seiner einstigen Lage. Die Haut wurde wieder mit feinster Seide vereinigt und der oft beschriebene Verband angelegt. Am 15. März, also nach 7 Tagen, Entfernung des Verbandes. Die Wunde war nicht per primam geschlossen aber vollständig mit Granulationen erfüllt. Die Weichtheile ringsherum mässig geschwellt. Bis zum 31. März hatte die Heilung sich vollendet, aber der Knochen darunter fühlbar verdickt. Das Bein wurde zum Gehen ungenirt gebraucht. Da das anfangs etwas abgemagerte Thier sich vollständig wieder erholt hatte, wurde es zu dem nächstfolgenden Experiment verwandt.

B. 23. April. An demselben Hunde Schnitt auf das obere Drittel der linken Tibia. Entfernung des Periosts. Aussägen eines 3 Cm. langen Knochenstücks mit Eröffnung der Markhöhle. Dasselbe wurde in zwei Theile zerspalten. Ein Theil wurde wieder in sein altes Bett zurückgelegt, genau in die Stelle, von der es genommen war. Das andere wurde zwischen die Aussenfläche des Knochens und die angrenzenden Weichtheile geschoben. Im Uebrigen wurde genau wie in den früheren Versuchen vorgegangen. Das Thier verhielt sich sehr unruhig und biss an seinem Verbande. Temperaturen über 39,3. Am 5. Tage Verbandwechsel. Der erste Verband war offenbar zu fest angelegt worden. In ihrem unteren Winkel klaffte die Hautwunde und zeigte in ihrem Grunde den entblössten Knochen. Der obere Theil der Wunde war verheilt. Im geschwellten Bein sah man die Eindrücke der einzelnen Bindentouren, die wie schon erwähnt, allzusehr eingeschnürt hatten. Die Wunde blieb unverbunden und war am 12. Mai schon in Vernarbung begriffen. Das Bein fühlt sich in der Gegend der Operationsstelle verdickt an. Es scheint als ob hier in der Tiefe ein harter, etwas verschiebbarer Körper liege. Das Befinden des Thieres liess nichts mehr zu wünschen übrig. Vom Tage der zweiten Operation an wurde es mit Krapp gefüttert bis wir es am 21. Mai tödteten, also am 73. Tage nach der ersten und am 27. nach der zweiten Operation. Untersuchung der rechten, zuerst operirten Extremität. An der Stelle, wo das herausgesägte Knochenstück mit seinem Periost wieder eingefügt war, machte sich eine unbedeutende Verdickung der Knochen-

oberfläche bemerkbar. Ein Schnitt in dieselbe eröffnete eine Höhle, in welcher vollständig und allseitig frei das betreffende replantirte Knochenstück lag in der Stellung, die wir ihm gegeben hatten. Es war weiss, an seinen Rändern deutlich und sichtbar angenagt und auffällig trocken. Die Innenfläche der Höhle, in welcher sich das Knochenstück befand, war gleichmässig blau gefärbt, da auch hier der Präparation des Beins eine Injection seiner Gefässe vorausgeschickt worden war. Rings in der Peripherie der Höhle war der Knochen verdickt. Da, wie in der Beschreibung unseres Operationsverfahrens erwähnt ist, in diesem Falle die centrale Markhöhle nicht eröffnet war, stammte zweifelsohne die ganze kapselförmige Knochenneubildung aus der Corticalis und dem Periost der Knochenoberfläche. Es war also in diesem Versuche ein Anwachsen des replantirten Stückes nicht zu Stande gekommen, vielmehr verhielt es sich genau wie ein Sequester, um den eine ziemlich vollständige Todtenlade sich gebildet hatte. Das weicht von den Erfahrungen ab, die man sonst über die Bildung der Capsula sequestralis um periphere Nekrosen gemacht hat. Während in solchem Falle die Kapsel unvollständig zu sein pflegt und grosse Lücken zeigt, war sie hier complet geschlossen. Der Grund für diese Differenz ist wohl darin zu suchen, dass in unserem Falle jede Spur von Eiterbildung fehlte. Der Sequester, oder richtiger gesagt, der primäre Splitter war eng von der Knochenneubildung umfasst.

Untersuchung der linken, später operirten Extremität.

An Stelle der Wunde bestand noch ein enger fistulöser Gang, durch welchen, während der Einspritzung des Berliner Blau in die Arterie einige Tropfen Injectionsmasse herauskamen. Im oberen Abschnitte der Narbe war die Haut fest mit dem unterliegenden Knochen verwachsen, im unteren, wo die Fistel lag, kommt man zunächst auf den Knochenrand, welcher dem Sägeschnitt angrenzt. Er ist in der Ausdehnung wohl eines Centimeters entblösst und präsentirt sich als weisser, etwas unebener Saum, welcher um den unteren und inneren Rand des Sägeschnitts sich hinzieht. Er stösst weiter nach unten und vorn an einen niederen Wall periostaler Anbildung, hinter dem sich dasjenige Knochenstück befand, welches bei der Operation zwischen den Knochen und die darüber liegenden Weichtheile geschoben war. Letzteres lag wie in einer knöchernen Mulde. Dieselbe, natürlich nichts anderes als ein Product periostaler Wucherung war weiss und zeigte rauhe, wie zernagte Ränder und Flächen. Die Stelle aus welcher dieses und das andere Knochenstück ausgesägt war, zeigte sich nicht mehr als Lücke oder Grube, sondern war von einer ihre Ränder überragenden Knochenmasse ausgefüllt. Dieselbe war fest mit den deckenden Weichtheilen verwachsen und intensiv blau injicirt. Ein Sägeschnitt der Länge nach durch sie geführt zeigte, dass sie aus der Markhöhle sich hervorhob und

dass noch eine Strecke weit nach oben und unten das Mark von Knochenneubildung erfüllt war. Die neugebildete Knochenmasse war von ziemlich dichtem, gleichmässigem Gefüge. Möglich, dass in ihr das zweite ausgesägte Knochenstück enthalten war, denn dasselbe war ja von uns in die Wundlücke des Knochens wieder zurückgelegt worden. Allein weder an der Art der Injection noch einer besonderen Streifung liess es sich innerhalb der das Mark wie die Wundlücke erfüllenden Knochenmasse erkennen. Diese zeigt ausser der schon erwähnten vollständigen und dichten Injection ihrer Gefässe mit Berliner Blau auch durchweg eine schwache aber unverkennbare Rosafärbung, das Resultat der Krappfütterung. Das Rosa war auch in derjenigen Portion der Knochenneubildung, welche sich in die Markhöhle hineinzog kenntlich. Ebenso war eine geringe Verdickung an der Oberfläche des Knochens um die Resectionswunde, soweit sie aus Periostauflagerungen bestand rosig gefärbt.

In diesem Falle ist das zwischen Knochen und Weichtheile eingeschobene Stück nicht angewachsen, verhielt sich vielmehr wie ein oberflächlicher Sequester, der in einer Mulde aus vom Periost gelieferter Knochenneubildung ruhte. Ob das zweite Stück noch in der das Mark, sowie die Knochenlücke erfüllenden Masse steckte, haben wir sicher und unzweifelhaft nicht feststellen können. Möglicher Weise war es vollständig von Bindegewebsgranulationen durchwachsen und aufgelöst worden, während diese an seine Stelle traten und dann verknöcherten. So würde sich wenigstens die Gleichmässigkeit der Neubildung, welche in der Resectionsgrube lag, erklären.

Nr. XVI. Replantation eines grösseren Knochenstücks aus dem oberen Drittel der Tibia ohne Periost. Vollständige Verwachsung desselben und Rosafärbung nach Krappfütterung. (Taf. III. IV Fig. 4.)

15. April 1880. 3 Monate alte dänische Bulldogge. Vorbereitungen in Morphiumnarkose wie früher. Blosslegung der rechten Tibia, mehr unter dem Kniegelenk und an ihrer inneren Fläche. Das Periost wurde zur Seite geschoben und ein quadratisches Knochenstück von 1,5 Cm. Länge und Breite ausgesägt. Nach gehöriger Reinigung desselben, sowie der Wunde wurde es genau so, wie es ursprünglich gelegen, wieder eingefügt. Darauf Vernähung des Periosts über demselben mit Catgut und der Hautwunde mit feinster Seide. Verband wie oben angegeben. Der Hund bewohnte eine eigene Hütte im Freien. Am Abend des Operationstages Temperatur 39,3, später niedriger und normal. Das Thier frass mit Lust und trat auf sein verbundenes Bein. Am 24. April wurde der Verband entfernt. Die Wunde war durchweg per primam verheilt. Geringe Verdickung in der Tiefe unter der Narbe. Vom Tage der Operation an reichliche Krappfütterung. Am 52. Tage nach der Operation (19. Juni) Tödtung des Thieres. Die Gefässinjection wurde dieses Mal unterlassen.

An den Stellen, welche rings dem Sägeschnitte angrenzten war der Knochen unverkennbar verdickt und zwar durch periostale Anbildung, welche eine deutliche Schichtung zeigt, als ob mehrere parallel geordnete Lagen sich übereinander befänden. Dort wo das Periost durchschnitten war, also über der Mitte des implantirten Knochenstücks befand sich die Narbe. Nachdem diese und das anliegende Periost von der Knochenfläche abgezogen war, konnte man ausserordentlich deutlich die Grenzen des replantirten Knochenstücks übersehen, die obere und untere sowie die beiden seitlichen. Die letzteren waren mit der knöchernen Anbildung von Seiten des Periosts bedeckt, welche sich eine Strecke weit von den Seitenrändern über das eingefügte Stück vorgeschoben hatten. In der Mitte blieb dieses von der eben erwähnten Neubildung frei, so dass diese hier wie durch einen Spalt zertheilt erschien. Der Spalt entsprach genau der Richtung des Längsschnittes, welcher bei der Operation das Periost durchtrennt hatte. In seiner Ausdehnung war mithin die Periostwucherung ausgeblieben und von einer einfachen bindegewebigen Narbe ersetzt worden. Noch eine Strecke weit von der Operationsstelle zeigte sich die Knochenfläche uneben, rauh, besetzt mit einigen Hügeln und kleineren Erhebungen periostaler Knochenwucherungen. Der ganze Knochen war vom Krapp intensiv rosa gefärbt, sowohl der nicht operirte Theil, als das replantirte Stück. Hervorragend war die obere und untere Grenzlinie dieses Stückes gefärbt. Dadurch, dass das Centrum der Oberfläche des replantirten Stücks frei von Periostwucherungen geblieben war und, wie wir erwähnten blos eine narbenförmige Bindegewebsdecke erhalten hatte, konnte in Bezug auf das Resultat der Rosafärbung kein Zweifel obwalten. Wäre das Stück durchweg mit einer vom Periost aus neugebildeten Knochenhülle überdeckt gewesen, so hätte man sagen können, dass diese allein nur gefärbt war, nun lag aber in der Mitte seine alte Oberfläche offen zu Tage, und auch diese zeigte das prächtigste Rosa. Weiterhin gab ein Sägeschnitt, welcher in der Längsaxe des Knochens durch diesen und das eingewachsene Stück gelegt wurde, die Gelegenheit sich davon zu überzeugen, dass auch an seinen Binnenrändern sowie seiner unteren, dem Mark zugewandten Fläche das replantirte Stück vollkommen und genau wieder eingewachsen und durchweg gleichmässig rosa gefärbt war, gerade so rosa wie die übrigen Theile des Knochens. Die Linie der Verwachsung war überall intensiver und dunkler rosa als der übrige Knochen gefärbt. Entsprechend der unteren Markfläche des eingepflanzten Stückes und ihr aufsitzend war die Bildung eines inneren Callus auch hier deutlich, nur blieb er auf das Stück selbst beschränkt und verbreitete sich nicht weiter in die Markhöhle.

Hatte ich in den früheren Präparaten durch die mikroskopische Untersuchung, sowie durch die so vollkommen gelungenen Gefässinjectionen unzweifelhafte Beweise für das Einheilen und Anwachsen der replantirten Knochenstücke erhalten, so gab mir das eben beschriebene Präparat die Gewissheit, dass das eingewachsene Knochenfragment im Sinne des übrigen Knochens, als ein integrirender, lebendiger Bestandtheil desselben fortfunctionirte. Dazu diente mir das Resultat der Krappfütterung. Ich hatte in meinen früheren Versuchen,

in Uebereinstimmung mit anderen Forschern gefunden, dass bei Krappfütterung sich nur die jüngsten Knochenlagen d. h. das eben neu und frisch gebildete Knochengewebe rosa färbt. J. Wolff hat die Bedeutung der Krappfütterung für die uns beschäftigende Frage richtig beleuchtet und sie als das einzige in jedem Falle entscheidende Mittel zur Lösung derselben bezeichnet. Der Farbstoff dringt in die Gewebe blos durch die nutritive Thätigkeit derselben, sein Vorhandensein in ihnen beweist also das normale Fortfunctioniren des implantirten Knochenstücks. Ich lasse es dahingestellt ob die in diesem Falle durchweg und überall vorhandene Färbung des Knochens der Jugend meines Hundes zuzuschreiben ist, dem Umstande also, dass überall noch Wachsthumsvorgänge im Knochen spielten, oder der verhältnissmässig grossen Menge von Krapp, welche das gierig fressende Thier täglich zu sich nahm. Besonders intensiv waren die oberen und unteren Verbindungsstücken des implantirten Stückes, sowie die periostalen Auflagerungen über ihm und längs der ganzen Rinde des Knochens gefärbt. Die starke Färbung des schmalen Strichs verlöthender Masse, des intermediären Callus gab uns allein ein Mittel das implantirte Stück von der Flucht und Farbe des übrigen Knochens zu unterscheiden, sonst hätte es sich nicht im Mindesten von ihm unterschieden.

Gestützt auf diesen Versuch steht es fest, dass selbst ein grösseres Stück aus der Diaphyse eines grossen Röhrenknochens vom Hunde wieder einheilen kann, d. h. nicht verloren zu gehen oder von durchwachsenden Gefässen und Wanderzellen aufgelöst zu werden braucht, sondern eine ernährende Verbindung gewinnt, die es befähigt als lebendiger Theil des Knochens, in den es gefügt wurde, weiter zu functioniren, ja durch fortgesetzte Auflagerungen vom Periost aus so weiter zu wachsen, wie es in seiner Dicke eben der jugendliche Knochen thut. Dass die Zunahme in der Dicke vom Periost geschieht, geht beiläufig auch aus der Betrachtung unseres Präparats hervor. Es fehlt die Ablagerung gerade auf der Mitte des Stücks, weil dort auch das Periost fehlte, indem letzteres hier, entsprechend dem Längsschnitt, der es spaltete, von Narbenmasse ersetzt war.

Von meinem *VII. Versuche* habe ich noch nicht Bericht erstattet.

Es war das ein verunglückter, den ich aber bei Aufführung der ganzen Versuchsreihe nicht unerwähnt lassen darf. Ich hatte ebenfalls ein Stück der Tibia ausgesägt und wieder eingepflanzt. Vorher waren die oft erwähnten Vorsichtsnahmen getroffen und nachher der comprimirende Occlusivverband angelegt worden. Das Thier schien schon am Abend des Operationstages krank, am anderen Tage zeigte es eine Temperatur von 40,0.

Als ich deswegen am dritten Tage den Verband entfernte, war das ganze Bein geschwollen und eitrig infiltrirt. In einem Abscess an der Operationsstelle lag das Knochenstück. Das Thier wurde getödtet und das Bein secirt. Ich fand eine acute eitrige Periostitis und Osteomyelitis der Tibia.

Ich glaube nicht unerwähnt lassen zu dürfen, dass in diesem Falle, sowie in dem früher schon beim 3. Experiment aufgeführten, die Thiere unter der Ungunst äusserer Verhältnisse litten.

Sie waren in ihren Hütten nur unvollkommen gegen die Unbill kalter, regnerischer Tage geschützt gewesen und hatten zusammen den Raum mit Thieren getheilt an welchen anderweitige Experimente, die zu grossen eiternden Wunden geführt hatten, vorher unternommen worden waren. Ich glaube auch bemerkt zu haben, dass diejenigen meiner Versuche besonders glatt und anstandslos verliefen, in denen ich frisch angekaufte Hunde zur Verfügung hatte, während, wenn die Thiere schon längere Zeit im schlecht ventilirten und feuchten Stalle eingesperrt gewesen waren, eher sich Schwellungen um die Wunde, unvollkommene Heilung und progrediente Eiterung entwickelten. Ausser dem antiseptischen Verbande möchte ich demnach zum Gelingen der Versuche auch die Nothwendigkeit eines guten Hundestalls betonen.

Zur Vervollständigung meiner Versuche habe ich in einigen Fällen auch Stücke grosser Röhrenknochen, oder ganze, kleine Knochen wie z. B. eine Phalanx in Weichtheile transplantirt. Hierzu wählte ich Kaninchen mit einer Ausnahme, wo ich die Phalanx eines Kaninchens unter die Galea eines Hundes brachte.

Nr. IX u. XIII. Zwei Fälle von Transplantation eines Stückes der Tibia, zugleich mit seinem Periost und anhängenden Partien des Markes von einem frisch getödteten Kaninchen in ein anderes Thier der gleichen Species.

Das bezügliche Stück von der Tibia wurde einem anderen Kaninchen in die Weichtheile der linken Vorderpfote gebracht. Es kam in die Muskeln der Vorderfläche, nahe dem Ellbogengelenk zu liegen. Die Wunde wurde genau vernäht, das ganze Bein vorher und nachher mit Carbolsäurelösung gewaschen. Ein Verband mit Salicylwatte und gestärkter Binde sollte einige Zeit wenigstens die Wunde schützen. In der That heilte dieselbe per primam. 40 Tage nach der Operation wurde das Thier getödtet und eine Injection der Gefässe des betreffenden Beines von der Hauptarterie aus vorgenommen. In der Haut und den unterliegenden Weichtheilen konnte die Narbe aufgefunden werden. Das Knochenstück lag inmitten eines Muskels, der sorgfältig herauspräparirt wurde. Der oberste Abschnitt des eingefügten Splitters schimmerte durch eine dünne Hülle von Bindegewebe durch, der untere steckte im Muskel. Dieser Muskel selbst war in

seinen Gefässen trefflich injicirt. Ohne das Knochenstück weiter zu isoliren legte ich es zugleich mit den Weichtheilen in eine 5 procent. Lösung von Ac. bichromicum, der später zum Zweck der Entkalkung Salzsäure zugefügt wurde.

Die mikroskopische Untersuchung zeigte, dass das Knochenstück mitten im Muskel lag, dicht umfasst von einer überall gleichmässig dicken Bindegewebsschicht. Dieselbe war durchweg gut und vollkommen injicirt, aber der Knochen, den sie einschloss, war nicht injicirt, sondern von der Injectionsmasse verschont und umgangen worden. Blos von der Seite, wo dem Knochenstück Markgewebe angehangen hatte, erschienen in ihm kleine, runde blaue Flecken, welche sich aber an keiner Stelle weiter ins Innere desselben verfolgen liessen. Es waren einfache Eindrücke in das Knochengewebe, mit injicirtem Bindegewebe erfüllte Grübchen an seiner Oberfläche. Das eigentliche Knochengewebe war an keinem Punkte von der Injectionsmasse erreicht worden. An der Markseite war überall das Knochenstück lacunär arrodirt, an der gegenüberliegenden Seite aber vollständig glattrandig. Die Lacunen waren mit injicirtem Bindegewebe erfüllt. Das Knochengewebe war überall deutlich erhalten und zeigte keine Spur von Zerfall oder sonst irgend eine Veränderung. An seiner Peripherie war es sehr fest mit der Bindegewebskapsel verbunden.

Genau ein eben solches Experiment war unser XIII. Gerade ebenso war das Knochenstück eingefügt worden und in gleicher Weise lag es auch in der gleichmässig und dicht injicirten Bindegewebshülse. Auch dieses Thier war am 10. Tage nach der Operation getödtet worden.

Das eng von Bindegewebe umrahmte Knochenstück war weiss, nicht injicirt. Allein anders als im vorigen Male liessen sich von der Markseite des Stückes blaue Strichelchen in den Knochen hinein eine Strecke weit, ja hier und da sogar bis in seine Mitte verfolgen. Diese Streifen waren mit Injectionsmasse gefüllte Gefässe, welche von der bindegewebigen Hülle aus ganz unsymmetrisch, an verschiedenen Stellen, aber blos längs der Markfläche regellos ins transplantirte Stück hineingewachsen waren. In der Umgebung dieser auffallend breiten Gefässe war die Knochensubstanz geschwunden. Eine Knochenwucherung um das transplantirte Stück fehlte, obgleich es sehr innig sich mit seiner Nachbarschaft verbunden hatte. Das Knochengewebe des Fragments zeigte keine Abweichung von der Norm, mit Ausnahme einiger Resorptionslücken auf der Markfläche und um die eingebrochenen Gefässe neuer Bildung.

An Stelle des dem Knochen anhängenden Markgewebes war entwickeltes Bindegewebe getreten. Keine Spur von einem früheren Eiterungsprocess um das Knochenstück oder innerhalb der Weichtheile liess sich entdecken.

Nr. XII. Transplantion der Phalanx eines Kaninchens aus der Hinterpfote unter die Weichtheile vom Oberschenkel eines zweiten Kaninchens. Einheilung. Gelungene Injection der Gefässe nach dem Tode.
(Taf. III. IV Fig. 6.)

12. April 1880. Zum Versuche waren zwei junge Thiere gewählt worden. Am rechten Oberschenkel des einen wurde vom äusseren Muskel-

interstitium aus der Knochen blossgelegt, ohne Beschädigung oder Entfernung des Periosts. Auf dasselbe wurde ein Stück einer Phalanx aus der Hinterpfote eines anderen Kaninchens gelegt. Ernährung und Verband wie in den früheren Versuchen. Die Heilung vollzog sich schnell und ohne Eiterung. Am 40. Tage nach der Operation wurde das Thier getödtet und eine Injection der Gefässe seines rechten Beines von der Iliaca aus besorgt.

Unter der Hautnarbe eine unbedeutende Verdickung der Weichtheile, dem Trennungsschnitte entsprechend. Auf der äusseren Fläche des Femur und zwar in seinem unteren Drittel befand sich ein harter Körper, die hierher transplantirte Phalanx. Dieselbe war unbeweglich, fest mit dem Femur verbunden. Ebenso innig hing sie den sie bedeckenden und umgebenden Weichtheilen an. Sie glich vollständig einer flachen und harten Exostose des Femur. Ein Sägeschnitt wurde der Länge nach durch sie und gleichzeitig quer durchs Femur gelegt. (Taf. III. IV Fig. 6.) Jetzt konnte man deutlich sehen, in welch vollständigem und intimem Verbande sich die aufgepflanzte Phalanx mit der Oberfläche des Femur befand. Die Verlöthung geschah durch eine feste Knochenmasse, welche sowohl auf der Oberfläche des Femur als derjenigen der Phalanx sass. Bei Betrachtung der Schnittfläche markirt sich die alte Corticalis der Phalanx noch ganz gut, indem sie weniger dicht und blau injicirt war, als die knöcherne Neubildung zwischen ihr und der Rindenschicht des Femur. Ueberhaupt war das Femur nicht so vollkommen als die Phalanx injicirt. Die ausserordentlich gut gelungene Injection der Callusmasse ist besonders deutlich bei der Loupenbetrachtung der Schnittfläche. Der Erfolg der Injection lässt keinen Zweifel darüber, dass die dem Periost aufgepflanzte Phalanx in vollständigen organischen Zusammenhang mit dem Femur getreten ist und zwar durch Vermittlung eines neugebildeten Callus d. h. einer Zwischenschicht vom Periost gelieferten Knochengewebes. Eine mikroskopische Untersuchung wurde nicht vorgenommen, da die Demonstration des Präparats am einfachsten jeden Zweifel an unserem Schlusse beseitigt.

Nr. XIV. Transplantation eines Stückes von der Phalanx eines Kaninchens unter die Galea eines Hundes. Theilweise Verwachsung.

9. April. Die Phalanx von der Hinterpfote des Kaninchens wurde in zwei Stücke der Länge nach durchsägt, welch beide Stücke unter die Galea eines Hundes geschoben wurden, rechts und links von einer bis auf den Schädel geführten Schnittwunde. Genaue Vernähung der Schnittwunde. Schnelle Heilung per primam. Tödtung des Hundes, welcher zu einem anderweitigen Experimente verwandt wurde, am 31. Tage.

Neben der Narbe lagen die beiden Stücke der Phalanx, fest mit den umliegenden Theilen verbunden. Das eine Stück war von Fasern des Temporalmuskels bedeckt und innig umfasst. Beide Fragmente liessen sich ein wenig verschieben, gerade soviel als das dicht und allseitig sie umfassende, stramme Bindegewebe es erlaubte. So viel stand fest, dass beide in eine sehr innige Verbindung mit den sie umgebenden Theilen getreten waren.

Die mikroskopische Untersuchung zeigte, dass diejenige Fläche der Phalanx, welche mit Periost bekleidet war, Knochen angesetzt hatte, eine unverkennbare Schicht neugebildeten, porösen Knochengewebes, welches unmittelbar an das die Phalanx einscheidende Bindegewebe grenzte. Dagegen fanden sich auf der Sägefläche sehr zahlreiche Buchten, lacunäre Arrosionen, in denen ebenfalls Bindegewebe und zwar ein sehr zellenreiches lag. Das übrige Knochengewebe des Stückes hatte seine Formelemente unverändert bewahrt.

Unzweifelhaft wurde das aufgepflanzte Stück der Phalanx gut ernährt. Das zeigt die Proliferation seines Periosts. Während es aber auf der einen Seite Knochengewebe ansetzte, verfiel es auf der anderen Seite der Resorption, indem es hier angenagt wurde und mit der Zeit wohl auch aufgezehrt worden wäre.

Bei Vorführung der Versuche habe ich kurz das Resultat jedes einzelnen namhaft gemacht. Deswegen sei es mir hier am Schlusse gestattet die verschiedenen Bedingungen durchzugehen, unter denen die Anheilung von völlig isolirten Knochenstücken aus der Diaphyse grosser Röhrenknochen gelang. Ich will festzustellen suchen, welche derselben mir wichtig, welche mehr untergeordnet erschienen.

Ich habe mich schon in der Einleitung zu meiner Arbeit darüber ausgesprochen, welche Bedeutung ich der gleichmässigen Compression einer Splitterfractur durch die elastische Binde zuschreibe. Ich habe selbst im russisch-türkischen Kriege bei Schussfracturen des Femur, der Tibia und des Humerus, den von v. Bergmann dort eingeführten Verband so oft mit gutem Erfolge angelegt, dass ich an seiner wohlthätigen Wirkung nicht zweifle. Auch in meinen Thierexperimenten hat er sich uns bewährt. Wiederholentlich heilte unter einem solchen Dauerverbande die Wunde und wuchs das delogirte Knochenstück wieder an. Sichert doch der Verband ebenso die unverrückbare Lage des transplantirten Knochenstücks als die Unbeweglichkeit des ganzen Beins. Berücksichtigt man aber die Formverhältnisse einer Hundeextremität und die Behaarung dersel-

ben, so wird man nicht erwarten dürfen, dass der Verband so gleichmässig wie beim Menschen und so zart auch den nothwendigen Druck ausübt, vollends da man die Bindentouren nicht zu stark anziehen darf, ohne ein störendes Oedem oder gar die Gangrän der Pfote zu riskiren. Auch in einem unserer Fälle sind wir ja dieser Gefahr nicht ausgewichen. Aber gesetzt selbst die Binde läge fest genug an, um gleichmässig und beständig das transplantirte Stück seiner Unterlage anzupressen, so dürfen wir doch nicht vergessen, dass wir es mit unruhigen und widerspenstigen Thieren zu thun haben, von denen selbst der stärkste Gypsverband zerfetzt und abgestreift, zum Mindesten aber verschoben und gelockert werden kann. Wenn die Fixirung des re- und transplantirten Stückes die wesentlichste Bedingung für sein Anwachsen, d. h. für rasche Ueberführung des Blutes in seine Gefässe ist, so liegt es nahe, dass wir dieser Aufgabe eine noch weitere Aufmerksamkeit und Sorge zuwenden wollten. Stimmten doch alle früheren Experimentatoren darin überein, dass sie ihre Misserfolge auf eine mangelhafte Befestigung des ein- oder aufgepflanzten Knochenstückes bezogen. Zwei Factoren besorgten in meinen Fällen die ausgiebigste Feststellung und Ruhe des transplantirten Stückes. Einmal die tiefe Naht aus Catgutfäden, mit welcher ich dicht über dem eingepflanzten Stücke, entweder das vorher geschlitzte und zur Seite geschobene Periost vernähte, oder die zunächst liegenden Weichtheile fasste. Die Fäden hielten das Stück fest seiner Unterlage angedrückt, so dass es auch bei etwaigen Muskelactionen des Thieres seinen Platz nicht ändern, seinen Standort nicht wechseln konnte. Es wurde dadurch selbst in den Fällen ausreichend fixirt, in welchen es umgekehrt mit seiner Periostfläche gegen das Mark des Knochens zurückgebracht worden war und keineswegs nun genau sich den Rändern des Knochendefects, aus dem es stammte, anschmiegen konnte. Zweitens lege ich alles Gewicht auf die Elasticität der weichen, feinen Martin'schen Gummibinden, die ich brauchte. Ihr unverkennbarer Nutzen war der gleichmässige Druck, den sie auf das transplantirte Stück übten. Beständig erhielt diese elastische Pression dasselbe in Contact mit seinem Boden. Das sind die zwei wichtigen Fixationsmittel, welchen ich die Erfolge zuschreibe, deren ich mich zu erfreuen hatte. Während es den anderen Experimentatoren nicht, oder nur hier und da einmal gelungen ist, ein aus der Diaphyse eines Röhrenknochens entferntes Stück wieder zur Anheilung zu bringen, ist mir solches an 12 Versuchen 10 mal geglückt. Der von uns benutzte Verband hat noch einen nicht zu unterschätzenden Vortheil. Ueberzeugte mich

das Allgemeinbefinden der Thiere in den ersten Tagen, dass sie ihn gut vertrugen, so konnte ich den erhärteten festen Verband mehr als eine Woche lang liegen lassen, so lange also dem operirten Beine die volle Ruhe sichern und die Wunde vor den Reizungen wahren, die mit einem Verbandwechsel nun einmal untrennbar verbunden sind.

Wenn ich auch der Befestigungsweise des Knochenstücks und unserem elastisch und stetig drückenden Verbande die Hauptrolle im Erfolge zuschreibe, so hat gewiss auch die sorgfältige Reinigung der Wunde und die vorausgeschickte Desinfection des ganzen Beines, an dem operirt wurde, ihren Antheil am Resultat. Es ist so viel solches am Hunde möglich ist, unter antiseptischen Cautelen operirt und verbunden worden. Zu diesem Zwecke schoren und rasirten wir auch die Operationsstelle, wuschen das Bein mit Benzin und 3 proc. Carbolsäurelösung und benutzten carbolisirte Seide zum Nähen und 10 proc. Salicylwatte zum Verbinden. Die Einpackung des Beins in dicke Wattelagen ist ganz nothwendig, damit die elastische Binde nicht zu stark drückt, vielmehr so wirkt, wie wir es wünschten, durch einen ausgiebigen aber gleichmässigen und stetigen Druck. Der Gypsverband, welcher das Ganze deckte, sicherte nicht blos die Unbeweglichkeit sondern gewährte auch den genügenden Schutz vor Einwirkung äusserer Schädlichkeiten auf die Wunde und ihre Umgebung.

In Bezug auf einzelne Besonderheiten unserer Präparate muss ich hervorheben, dass mit Ausnahme von Versuch 1 und 16, wo sehr junge Thiere benutzt worden waren, ein äusserer Callus von uns vermisst wurde, während allemal der innere und der intermediäre Callus, zwischen den compacten aneinander grenzenden Substanzen der Rinde, reichlich entwickelt war. Der innere Callus lag entsprechend dem eingepflanzten Fragment im Innern der Markhöhle. Ich finde hierfür keine andere Erklärung, als den Umstand, dass es sich eben um schon ausgewachsene Thiere handelte, bei denen mit dem Aufhören des Dickenwachsthums auch die osteogene Periostschicht mehr als sonst zur Ruhe gekommen war. Jedenfalls ist bei alten Thieren die knochenbildende Thätigkeit des Periosts eine geringe. Pirogoff sagt, dass das Periost nicht blos in verschiedenen Lebensaltern und bei verschiedenen Thieren, sondern auch an den verschiedenen Knochen ein und desselben Individuums, ja sogar an verschiedenen Stellen des nämlichen Knochens in Bezug auf seine knochenproducirende Thätigkeit sich durchaus verschieden verhält. Dazu kommt, dass bei dem Abhebeln und Abschaben des Periosts

vom Knochen, wie wir es übten, leicht dessen innerste, der Rinde unmittelbar aufliegende Schichten beschädigt oder gar zerstört werden. Sie aber enthalten bekanntlich die Knochenbildner. Im Experiment 14 ist es evident, wie dort, wo die Narbe im Periost lag, jede Anbildung von Seite desselben fehlt. Endlich haben wir in allen Fällen, in welchen wir erfolgreich Knochenstücke in die Diaphyse grosser Röhrenknochen pflanzten, dieselben benutzt, nachdem wir sie ihres Periosts beraubt hatten.

Es scheint, dass die Stücke besser und sicherer anheilten, bei denen wir die Sägeschnitte bis ins Mark gelegt hatten, während diejenigen mehr Schwierigkeiten machten, bei welchen der Schnitt nur durch die Substantia ossea gegangen war. Es ist namentlich im Präparat 5 deutlich, wie unter dem eingepflanzten Stück sich das Mark in Knochengewebe verwandelt hatte, während an der gegenüberliegenden Fläche des eingewachsenen Fragments jede Spur eines knöchernen Callus fehlte. Das Bindegewebe stösst hier unmittelbar an seine äussere glatte Fläche. In allen Präparaten wiederholt sich dasselbe. Die Knochenbildung von Seiten des Marks beginnt früher und erreicht grössere Dimensionen, während von Seiten der Aussenfläche entweder nur hier und da an einzelnen Stellen knöcherner Callus, meist aber blos eine derbe, dicke Bindegewebsschicht zur Deckung der Oberfläche des Knochens geliefert wird.

Ich habe in der Einleitung zu meiner Arbeit gesagt, dass ich in dreifacher Weise die Einheilung der Knochenstücke prüfen wollte: durch Injection ihrer Gefässe, durch die mikroskopische Untersuchung und durch die Fütterung der Versuchsthiere mit Krapp. In der Mehrzahl unserer Experimente entschied ich die Frage durch die Gefässinjection. Dieselbe bewies schlagend, dass die Gefässe des replantirten Stücks in offener Communication mit denen des übrigen Knochens standen. Eben deswegen wurden sie von der Injectionsmasse erreicht. Das war überall deutlich, wenn auch in einzelnen Fällen mehr als in anderen, wo das transplantirte Stück weniger dicht und intensiver als der übrige Knochen injicirt schien. Die mikroskopische Untersuchung gab uns die Möglichkeit auch dort die Thatsache der Einheilung und des lebendigen Zusammenhangs zu constatiren, wo das Resultat der Injection kein eclatantes gewesen war, wie z. B. in unserem Präparate Nr. 4. Bei Beurtheilung der Ergebnisse unserer Injectionen dürfen wir uns natürlich nicht blos an die blauen Punkte und Flecken halten, die in einzelnen Fällen auf der Markfläche des transplantirten Stückes sichtbar waren. Diese brauchen nichts anderes als Injectionen von Bindegewebe vorzustellen, welches in den

Erosionslacunen des Fragments lag. Wir sehen die gelungene Injection nur dann als Beweis für das Leben des eingewachsenen Stückes an, wenn in grosser Ausdehnung seine Gefässe erfüllt sind und namentlich, wenn die mikroskopische Untersuchung uns zeigte, dass die Injectionsmasse in Gefässen lag, die rings von normal d. h. concentrisch sie umschliessenden und typisch geschichteten Haversischen Lamellensystemen umgeben waren. Es ist schon wahr, dass man das Fehlen jeder Abnormität, jeder Spur eines Gewebezerfalls im eingewachsenen Stück als Hinweis auf sein Fortleben ansehen kann, allein zur Gewissheit wird dieser Hinweis doch erst dann, wenn wir die alten Gefässe wieder in Communication mit den Gefässen des übrigen Knochens d. h. injicirt finden. Während man in dem Falle, in welchem wir eine Kaninchenphalanx auf den Schädel eines Hundes gepflanzt hatten, trotz ihrer innigen Verschmelzung mit demselben, an der lebendigen Relation beider zweifeln kann, weil wir keine Gefässinjection geübt hatten, ist dieser Zweifel dort, wo die Phalanx dem Femur eines anderen Kaninchens angewachsen war, wegen der Vollkommenheit und Dichte der Injection unstatthaft.

Die von Wolff so sehr gerühmte Krappfütterung gab nur in einem Falle ein evidentes Resultat, in dem letzten unserer Versuche, welcher sich auf einen jungen Hund bezog. In den anderen Experimenten war vorzugsweise nur der eben gebildete, das Knochenstück mit seiner Umgebung verlöthende Callus gefärbt. Aber in dem gelungenen Versuche beweist die Art der Färbung, welche sich genau so wie am übrigen Knochen verhielt, dass der neugebildete Knochen in der gleichen Weise wie der alte sich ernährt und am allgemeinen Wachsen des Knochens participirt d. h. also vollkommen wie dieser functionirt.

Aus all dem eben Entwickelten darf ich folgende Schlüsse ziehen:

1. Replantirte Knochenstücke aus der Diaphyse grosser Röhrenknochen (in specie os femoris et os tibiae) können, auch wenn sie aus allem Zusammenhange isolirt waren, wieder einheilen, falls sie ihre früheren Beziehungen zu ihrer nächsten Nachbarschaft sich gewahrt haben. Sie bilden dann einen lebendigen Theil des Knochens aus dem sie genommen wurden.

2. Stücke desselben Knochens, gleichfalls vollständig isolirt, können ebenfalls auch dann noch anwachsen, wenn sie auf ihren früheren Standort in verkehrter Lage, mit ihrer inneren Fläche nach aussen und ihrer äusseren nach innen zurückgebracht sind. Auch in diesem Falle können sie in vollständigen, lebendigen Zusammenhang mit dem übrigen Knochen treten.

3. Ein aus allem Zusammenhange getrenntes Knochenstück, welches in die Markhöhle eines grossen Röhrenknochens geschoben ist, vermag mit der Innenfläche desselben und dem Callus, welcher in diesem Falle innerhalb des Markgewebes sich bildet, organisch zu verschmelzen.

4. Das bei einem jungen Hunde replantirte Stück der Tibia functionirt, wie das Resultat der Krappfütterung beweist, weiter fort, in der diesem Knochen eigenthümlichen Weise, in specie im Dickenwachsthum desselben.

5. Die Rosafärbung der Knochen bei Krappfütterung betrifft sicher nur das frisch gebildete Knochengewebe, daher die eben beim Dickenwachsthum eines jungen Thieres sich am Periost ansetzenden Rindenschichten.

6. Knochenstücke von Röhrenknochen der Kaninchen, die in Weichtheile gepflanzt werden, kapseln sich zum Theil ein, ohne dass dabei irgend eine Veränderung am Knochengewebe entdeckt werden kann, zum Theil werden sie allmählich aufgelöst und zwar dadurch, dass Gefässe mit zellenreichem Adventitialgewebe in sie eindringen. Alles das findet aber nur statt, wenn in der Umgebung dieser transplantirten Stücke Eiterungsprocesse ausbleiben.

7. Dort wo die Transplantation gelang, hatte sich die Wunde der Weichtheile stets per primam geschlossen.

8. Ein Stück einer Kaninchenphalanx, die mit ihrer Gelenkfläche auf die Aussenfläche vom Femur eines anderen Kaninchens verpflanzt war, wuchs hier so fest und innig an, dass sie sich wie ein Auswuchs des betreffenden Femur darstellte.

9. Ein Stück einer Kaninchenphalanx verwuchs mit dem Schädel eines Hundes zum Theil durch neugebildetes Knochengewebe, zum Theil wurde es resorbirt.

10. Das beste Criterium für das vollständige Anwachsen eines vorher isolirten Knochenfragments gibt die Combination einer Gefässinjection mit der mikroskopischen Untersuchung.

11. Die Färbung des eingewachsenen Knochenstücks durch Krappfütterung ist das schlagendste Mittel um das Fortleben des bezüglichen Stückes zugleich mit dem übrigen Knochen zu erweisen.

12. Um Erfolge in bezüglichen Experimenten sich zu sichern, muss man

a) die tiefe Catgutnaht dicht über dem replantirten Stück anwenden;

b) sich der elastischen Binde mit darüber angelegtem Gypsverbande bedienen;

c) das Knochenstück so tief heraussägen, dass es bis in die Markhöhle penetrirt und Stücke vom Markgewebe ihm anhängen;
d) die Prima intentio der Wunde herbeiführen;
e) genau und beständig das eingefügte Knochenstück seiner Unterlage und Umgebung andrücken — eine Leistung, welche allein durch die elastische Binde besorgt werden kann;
f) der grössten Reinlichkeit und Peinlichkeit sich bei Ausführung der Operation und des Verbandes befleissigen;
g) auf einen guten Stall der Versuchsthiere achten.

Literatur.

1. Ollier, Des transplantations periostiques et osseuses sur l'homme. Journal de la Physiologie de l'homme et des animaux. E. Brown-Séquard. 1862. No. XVII. — 2. Derselbe, Traité experimentale et clinique de la regénération artificielle du tissu osseux. Paris 1867. — 3. J. Wolff, Archiv für klinische Chirurgie von Langenbeck. Bd. IV. 1863. S. 195. — 4. Derselbe, Zur Osteoplastik. Berliner klinische Wochenschrift 1869. S. 492. — 5. Volkmannn, Verhandlungen der deutschen Gesellschaft für Chirurgie. Erster Congress. 1872. S. 79. — 6. Derselbe, Pitha-Billroth's Handbuch der Chirurgie. Theil I. Abschnitt Vb. S. 418. Fig. 85. — 7. Pirogoff, Elemente der allgemeinen Kriegschirurgie (in russischer Sprache). Dresden 1866. Anhang zum zweiten Theil S. XVII. — 8. B. Beck, Die Schädelverletzungen. Freiburg 1865. S. 86. — 9. v. Bergmann, Die Lehre von den Kopfverletzungen. Deutsche Chirurgie. 1880. Lieferung 35. S. 67 u. S. 144 § 81. — 10. Ziegler, Sitzungsberichte der physikal.-medic. Gesellschaft in Würzburg. 1878 Juli. — 11. Lossen, Kriegschirurgische Erfahrungen aus den Barackenlazarethen zu Mannheim, Heidelberg und Karlsruhe 1870—71 in: Diese Zeitschrift 1873. Bd. II. S. 25. — 12. E. Klebs, Beiträge zur pathologischen Anatomie der Schusswunden nach Beobachtungen in den Kriegslazarethen zu Karlsruhe 1870—71. S. 37 u. 32. — 13. v. Bergmann, Die Behandlung der Schusswunden des Kniegelenks im Kriege. 1878. S. 35. — 14. Job-a-Meek'ren, Observat. med. chir. Amstelodami 1862. p. 6. 7. — 15. Ph. v. Walther, In Graefe und Walther's Journal Bd. II. S. 571. — 16. Heine, v. Graefe und Walther's Journal 1836. Bd. 24 und Feigel's Chirurgischer Atlas. Würzburg 1850. — 17. Bogdanowski, Medizinski Westnik (russisch) 1863. Nr. 10 und Petersburger medicinische Zeitschrift 1861. Bd. I. Heft 7. S. 213. — 18. Flourens, Gazette médicale de Paris 1859. — 19. Billroth, Osteoplastische Versuche. Wiener medicin. Wochenschrift 1868. Nr. 95 und 96. — 20. Kosmowski, Journal pathologitscheskoi i normalnoi Histologii. T. VII. p. 48. — 21. Baikow, Centralblatt für die medicinischen Wissenschaften 1870. Nr. 24. — 22. M. Rudneff, Replantazija i Transplantazija zelich trubtchatich kostei i kostnich oskolkow. St. Petersburg

1880. — 23. Nach Klenke: Physiologie der Entzündung und Regeneration in organischen Geweben. Leipzig 1842. S. 76. — 24. v. Langenbeck, Deutsche Klinik 1859. Nr. 48. — 25. Paul, Conservative Chirurgie der Glieder. Breslau 1854. — 26. Maas, Archiv für klin. Chirurgie von v. Langenbeck 1877. Bd. 20. — 27. Busch, Chirurgische Beobachtungen 1854. S. 264. — 28. Nussbaum, Ueber die Behandlung unglücklicher Vorkommnisse nach einfachen und complicirten Beinbrüchen und insbesondere über Knochentransplantationen. 1875.

Erklärung der Abbildungen.

(Tafel III. IV.)

Fig. 1 zu Experiment I. S. 217. — Tibia eines Hundes mit blau injicirten Gefässen. *c* Das ohne Periost replantirte Knochenstück. *a* Obere Ecke des Stücks; weiss, nicht injicirt und unbedeckt vom Periost oder periostalen Wucherungen. *b* Osteophytischer Wall längs des vorderen Randes vom eingewachsenen Knochenstück, denselben theilweise bedeckend. *dd* Das verdickte Periost der Umgebung, hier und da durch riss- und stachelförmige Osteophyten ausgezeichnet.

Fig. 2 zu Experiment IV. S. 221. — 1. Femur eines Hundes mit dem angewachsenen Stück *a*. Dasselbe sieht mit seiner Markfläche nach aussen. Injection der Gefässe mit Gelatine und Berliner Blau. 2. Querschnitt durch die Stelle der Einheilung. *b* Das umgekehrt eingepflanzte Knochenstück. *c* Das abgesprengte und in die Markhöhle gerathene Splitterchen, welches der Innenfläche des Femur angewachsen ist.

Fig. 3 zu Experiment IV. S. 221. — Mikroskopischer Schnitt durch das in voriger Abbildung wiedergegebene, umgekehrt eingewachsene Knochenstück und den in die Markhöhle geschobenen, beim Meisseln abgesprengten Splitter. Färbung mit Pikrocarmin. Vergrösserung $^3/_5$ Hartnack. *a* Der in Callusmasse eingebettete Splitter. *bbb* Balkenwerk des neugebildeten, porösen Callus. *cc* Das umgekehrt eingewachsene, replantirte Knochenfragment. *dd* Die Markseite des Femur.

Fig. 4 zu Experiment V. S. 225. — Femur eines Hundes mit blau injicirten Gefässen. IV. *a* Replantirtes und wieder eingewachsenes Knochenstück. Intensive Injection der verlöthenden Zwischenmasse und daher scharfe Markirung der Grenzen des Stücks (*b*). IV. *f* Innerer, ins Mark ragender und sich der Innenfläche der Markwand anschmiegender Callus.

Fig. 5 zu Experiment XVI. S. 232. — Tibia eines Hundes. *a* Das abgelöste und hinaufgeschlagene Periost. In ihm ist die in der Längsrichtung von oben nach unten verlaufende Narbe deutlich sichtbar. 1. und 2. Die obere und die untere Grenze des eingefügten Knochenstücks. *bb* Knochenanbildung von Seiten des Periosts, welche die vordere und hintere Grenzlinie vollständig bedeckt. Diese periostale Apposition ist auch auf dem replantirten Stück selbst bemerkbar.

Fig. 6 zu Experiment XII. S. 236. — Querschnitt durch das Femur eines Kaninchens, welchem die Phalanx eines anderen Kaninchens angewachsen war. Das Femur ist quer, die Phalanx längs durchsägt. *a* Längsschnitt der Phalanx. *b* Querschnitt des Femur. *f* Knochenbrücke (Callus) welche beide Stücke verbindet. Wie die Phalanx, so ist auch der verbindende Callus deutlich blau injicirt.

VIII.

Ueber Osteoidsarkome der weiblichen Brustdrüse.

Von

Dr. H. Stilling,
erstem Assistenten des pathol. Instituts zu Strassburg.

(Hierzu Tafel V. VI.)

Während die Frage nach dem feineren Bau und der Stellung der ossificirenden Tumoren der Knochen, welche Johannes Müller[1]) bekanntlich zuerst als eigenthümliche Geschwulstform unterschieden hatte, durch Virchow's[2]) ausgezeichnete Darstellung im Allgemeinen als gelöst zu betrachten ist, sind wir in der Erkenntniss der Osteoidgeschwülste der Weichtheile noch nicht einmal soweit gelangt, dass nur ihr Vorkommen allgemein zugestanden wäre. Allerdings gehören Osteosarkome, welche nicht von Theilen des Skeletes ihren Ausgang nehmen zu den seltensten Erscheinungen, und wir werden uns deshalb kaum verwundern, wenn trotz der Auseinandersetzungen Virchow's (l. c.) in den Handbüchern immer wieder die Neigung auftaucht die Bezeichnungen Osteosarkom und Sarkom der Knochen zu identificiren. — Bei dem Studium der einschlägigen Literatur wird man ausser den von Virchow angeführten parostealen Formen[3]) auch mehrere Male das primäre Vorkommen maligner knöcherner Tumoren in der weiblichen Brustdrüse erwähnt finden, jenem Organe, von welchem Astley Cooper gewiss mit Recht gesagt hat, „dass es allen Veränderungen anderer Gewebe und noch einigen ihm eigenthümlichen unterworfen sei"[4]).

Jedoch sind diese Beobachtungen weder so vollständig noch so sicher beglaubigt, dass es nicht wünschenswerth erscheinen sollte

1) Archiv für Anatomie, Physiologie u. wissenschaftliche Medicin. 1843. S. 396.
2) Die krankhaften Geschwülste. II. Bd. S. 289.
3) l. c. S. 341.
4) Darstellungen der Krankheiten der Brust. Deutsch, Weimar 1836. S. 1.

sie um einige unzweifelhafte Fälle zu vermehren. Ich bin daher gern einer Aufforderung des Herrn Professor von Recklinghausen gefolgt, drei hierhergehörige Geschwülste, welche ihm im Laufe der letzten Jahre zugestellt worden waren, einer genaueren Untersuchung zu unterwerfen. Das Ergebniss derselben lege ich in dem Folgenden vor; die beigefügten Notizen über den Krankheitsverlauf verdanke ich der Güte der Herren Professoren A. Lücke und E. Böckel.

I.

Erster Fall.

Frau Gr., eine 56jährige geisteskranke Dame kam im November 1875 in die Behandlung des Herrn Prof. E. Böckel. Sie hatte eine sehr hart anzufühlende Geschwulst in der rechten Brustdrüse, welche nach der Angabe des behandelnden Arztes erst seit einem halben Jahre bestehen sollte. Die Lymphdrüsen in der Achselhöhle waren nicht geschwollen.

Die Patientin war verheirathet und Mutter eines 18jähr. Sohnes.

Der Tumor wurde am 20. November mit gutem Erfolge entfernt.

Im September 1877 starb die inzwischen sehr heruntergekommene Frau unter den Erscheinungen einer beiderseitigen Pleuritis, von welcher die Aerzte annehmen zu müssen glaubten, dass sie durch Entwicklung von Geschwülsten in den Lungen und dem Brustfell bedingt worden sei. In der Narbe und in den Lymphdrüsen war ein Recidiv nicht aufgetreten. Die Section wurde nicht gestattet.

Der exstirpirte Tumor, welcher nur in der einen Hälfte der Milchdrüse seinen Sitz hat, ist von annähernd kugliger Gestalt; sein grösster Durchmesser beträgt 6,5 Cm. In den oberen Partien ist er an vielen Stellen in das subcutane Gewebe vorgedrungen, ohne jedoch irgendwo die eigentliche Cutis zu durchbrechen. An der Basis zeigt er überall noch einen Ueberzug von Drüsen- und Fettgewebe, gegen die Medianebene hin grenzt er an die gut von ihm abzuhebenden zu der Papille aufsteigenden grösseren Milchgänge.

Die Neubildung macht im Allgemeinen den Eindruck einer etwas bröckeligen, sehr porösen Knochenmasse; wenn man den Durchschnitt aufmerksam betrachtet, kann man einen derben, ziemlich viel Bindegewebe enthaltenden Kern von einer Rinde unterscheiden, welche aus radiär verlaufenden, feinen Knochenbälkchen zusammengesetzt zu sein scheint.

Die Oberfläche des Tumors ist, soweit sie sich durch vorsichtige Entfernung der Fettträubchen präpariren lässt, nicht glatt, sondern zeigt mehr oder weniger erhabene, knotenförmige Auflagerungen

jugendlicher Geschwulstmasse, welche durch eine geringere Consistenz vor den älteren Partien ausgezeichnet sind.

Wie die mikroskopische Untersuchung ergibt besteht die Geschwulst aus einem Netzwerk osteoider Balken, in dessen Maschen dicht gedrängte zellige Elemente eingelagert sind. Die osteoide Substanz zeigt im Allgemeinen die Configuration schmaler Bälkchen echten Knochengewebes; die hyaline oder leicht streifige Grundsubstanz schliesst in meist zackigen, an manchen Orten mit strahlenförmigen feinen Ausläufern versehenen Hohlräumen Zellen von rundlicher Gestalt ein. Die centralen Theile der Balken sind in den älteren Abschnitten der Neubildung verkalkt, an sie schliessen sich zu beiden Seiten Streifen nicht petrificirter Substanz, von der mehr oder weniger feine Ausläufer in die Zwischenräume des Maschenwerkes dringen und um dort gelegene zellige Gebilde eine Art Reticulum bilden. (Vgl. Taf. V Fig. 1.)

An Schnitten, welche mit Pikrocarmin tingirt wurden hebt sich die lebhaft roth gefärbte osteoide Schicht der erwähnten Balken scharf von der mittleren mit Kalksalzen infiltrirten ab, welche die gelbe Farbe des Pikrin zurückgehalten hat. Ein ähnlicher Unterschied tritt an mit Hämatoxylin oder mit Anilinbraun behandelten Präparaten hervor; hier erscheinen die lateralen Partien mit dem Farbstoff wohl imprägnirt, während die medialen ungefärbt geblieben sind.

Was nun die zwischen den Balken liegenden Zellen angeht, so zeigen diese in überwiegendem Maasse die Spindelform. Es sind ansehnliche Gebilde mit grossem, ovalem, Kernkörperchen bergendem Kern. Daneben finden sich auch platte, mehr rundliche Formen und namentlich in den jüngeren Partien vielkernige Riesenzellen. Während die Spindeln den mittleren und grössten Theil der von dem osteoiden Gewebe begrenzten Hohlräume einnehmen, sieht man die zuletzt erwähnten Bildungen mehr zur Seite der Bälkchen; die Riesenzellen liegen oft in zackigen Ausbuchtungen derselben, die grösseren Rundzellen manchmal in Reihen geordnet, einem Epithel gleich die Aussenseite der Balken bedeckend.

Die beschriebene Structur zeigt der Tumor in nahezu gleicher Weise in den centralen wie in den peripherischen Theilen. Man könnte höchstens hervorheben, dass abgesehen von der mangelnden Verkalkung die Maschen der osteoiden Balken in den jüngeren Partien etwas breiter sind. Auch finden sich hier Riesenzellen in grösserer Zahl.

Die Geschwulst ist nicht sehr reich an Gefässen; dieselben haben im Allgemeinen dünne Wandungen.

Wie man leicht sieht hat die Structur dieser Geschwulst eine grosse Aehnlichkeit mit jenen interessanten Gewächsen, welche Virchow früher als weiches Osteom vom Kiefer der Ziege beschrieben hat und die er in seinen späteren Werken den Osteoidchondromen zurechnet [1]). Der Hauptunterschied liegt in dem grösseren Zellenreichthum und in der ausgedehnten Ossification des osteoiden Gewebes in unserem Falle.

Es ist noch zu bemerken, dass man in der Peripherie des Tumors Reste der ursprünglichen Drüsensubstanz antrifft; es sind Abschnitte von Kanälchen, welche durch die wuchernde Sarkommasse weit auseinandergedrängt sind. Ihr Habitus ist nicht auffallend verändert. Auch die noch für das blosse Auge wohl erkennbaren Reste der Milchdrüse bieten zum Theil — einige kleine cystische Bildungen ausgenommen — nichts Bemerkenswerthes. An einigen Läppchen jedoch lässt sich eine besondere Metamorphose feststellen. Hier zeigt sich nämlich an den Endbläschen zwischen Epithel und Membrana propria ein Ring einer eigenthümlichen hyalinen Substanz, welcher vielfach sehr bedeutende Dimensionen erreicht und das Epithelium gänzlich verdrängt, so dass man nur Querschnitte von mit hyalinen Massen erfüllten Cylindern erhält, die sich von dem umgebenden Bindegewebe wenig abheben. Diese Veränderung der Drüsenbläschen findet sich besonders in der Nähe derjenigen Stellen, wo der Tumor gegen die Drüsensubstanz andrängt und dieselbe durchbricht. In der Nachbarschaft solcher Wachsthumspunkte der Geschwulst zeigen sich andere Läppchen mit kleinen Rundzellen durchsetzt. Auch in dem Binde- und dem Fettgewebe geht der Entwicklung des Sarkoms eine Rundzelleninfiltration voraus, welche im Allgemeinen dem Verlaufe der Gefässe folgt. Bestimmte Bahnen für die Verbreitung des Geschwulstmaterials konnten nicht mit Sicherheit nachgewiesen werden.

Zweiter Fall.

O. M., 53 Jahre alt, eine aus gesunder Familie stammende, ziemlich kräftige Frau wird am 25. Februar 1879 wegen einer Geschwulst der rechten Brustdrüse in die Klinik des Herrn Prof. Lücke aufgenommen. Die Neubildung begann vor etwa 1½ Jahren mit einer Verhärtung der Brustwarze, griff ganz allmählich auf die anderen

1) Geschwülste. I. Bd. S. 532. II. Bd. S. 327. — Cellularpathologie 4. Aufl. S. 514, s. Fig. 140 und 141.

Theile der Drüse über und wuchs im Laufe der Zeit zu bedeutender Grösse heran ohne in dem Allgemeinbefinden der Kranken eine wesentliche Störung zu verursachen. Schon ziemlich früh entstand an der afficirten Warze eine Verschwärung, welche nach und nach ebenfalls beträchtlichere Dimensionen annahm.

Die Patientin ist seit ihrem 18. Lebensjahre regelmässig menstruirt; sie hat 8 gesunde Kinder geboren, das jüngste ist 19 Jahr alt.

Bei der Untersuchung fand man an Stelle der Mamma einen fast kindskopfgrossen mit der Haut verwachsenen, ziemlich harten Tumor, welcher anscheinend auf dem M. pectoralis noch verschoben werden konnte. Die untere Hälfte des Gewächses war in ein missfarbenes, stinkende Jauche absonderndes Geschwür verwandelt, von dessen Grunde fungöse Massen emporwucherten.

Eine Vergrösserung der Achseldrüsen wurde nicht bemerkt.

Als am 27. Februar die Exstirpation vorgenommen wurde zeigte sich, dass die Neubildung bereits in den Pectoralis eingedrungen war und an manchen Orten auch schon die Intercostalräume durchsetzt hatte, so dass bei der Ablösung eine kleine Verletzung der Pleura nicht vermieden werden konnte. Es entwickelte sich in Folge derselben ziemlich rasch ein Pyo-pneumothorax, welchem die Kranke am 2. März erlag.

Die Section fand an dem folgenden Tage statt. Beide Lungen waren von zahlreichen, markigen, derben Tumoren durchsprengt; in dem Centrum der grösseren Knoten, welche ungefähr den Umfang einer Wallnuss hatten, konnten sehr harte, verkalkte Stellen wahrgenommen werden. In den übrigen Organen fanden sich keine metastatischen Geschwülste vor.

Der primäre Tumor erschien auf dem Durchschnitt mit Ausnahme der älteren Partien, welche in dem Bereich der erwähnten tiefgreifenden Ulceration degenerativen Veränderungen anheimgefallen waren, von weissgrauer Farbe und beträchtlicher Consistenz; an einzelnen Stellen erfuhr das Messer einen ähnlichen Widerstand, wie man ihn beim Schneiden eines weichen Knochens empfindet. Hier und da imponirten kleine, wenige Millimeter im Durchmesser haltende Stäbchen oder Plättchen, welche ziemlich transparent waren und durch ihre bläulich-weisse Färbung das Ansehen von Fragmenten hyalinen Knorpels darboten.

Die Zellen dieser Geschwulst sind im Allgemeinen rundlich oder polygonal, doch finden sich auch Züge ausgeprägter Spindelzellen, welche dann Haufen von runden Elementen einschliessen. Sie sind von wechselnder, aber immerhin beträchtlicher Grösse; manche ge-

winnen ein besonderes Aussehen durch den Umstand, dass das streifige Protoplasma von einer mehr oder weniger breiten hyalinen Schicht umgeben wird, welche ganz das Ansehen einer Kapsel hat. Diese Gebilde haben in Folge dessen grosse Aehnlichkeit mit isolirten Knorpelkörperchen.

Der Kern der Zellen ist oval, granulirt, mit Kernkörperchen ausgestattet. Einzelne haben zwei und mehr Kerne ohne jedoch irgendwo den Charakter vielkerniger Riesenzellen zu erreichen. In den jüngsten schon innerhalb des M. pectoralis gelegenen Theilen der Neubildung begegnet man häufig jenen eigenthümlichen Kernfiguren, welche uns die bekannten Untersuchungen von Strasburger, Flemming u. A. als Kerntheilungserscheinungen kennen gelehrt haben[1]). (Vergl. Taf. V Fig. 2.)

In den centralen Partien der Geschwulst sind die zelligen Elemente durch regressive Metamorphosen sehr stark verändert. Man trifft hier lange Strecken, in denen nur eine feinkörnige Masse wahrzunehmen ist; eigentliche Erweichungscysten sind jedoch nirgends zu Stande gekommen.

Auch das Verhalten der Intercellularsubstanz zeigt Differenzen je nachdem man die äusseren oder die inneren Lagen des Tumors untersucht.

In den jüngsten Schichten liegen die Zellen dichtgedrängt, ohne jede bestimmte Ordnung nebeneinander. Bald aber tritt ein ausserordentlich feines aus glänzenden Fäden bestehendes Netzwerk zwischen ihnen auf, welches sich an bestimmten Punkten zu mächtigeren, etwas knotig gestalteten Balken osteoider Substanz verbreitert. So kommt eine Art länglicher, grosser Alveolen zu Stande, deren seitliche Begrenzung durch diese gröbereh Balken gebildet wird, während durch den Hohlraum ein zierliches Maschengewebe gespannt ist, in dessen Lücken die Zellen liegen. In dem Centrum einer solchen Alveole verläuft häufig ein capillares Blutgefäss.

An manchen Orten nehmen alle die einzelnen Fäserchen, welche die zelligen Elemente einschliessen, ganz allmählich bedeutendere Dimensionen an, die Zellen selbst werden grösser, umgeben sich mit Kapseln, und indem die Grundsubstanz ein matteres Ansehen gewinnt bildet dieses Gewebe den unmittelbaren Uebergang zu den kleinen Stücken echten hyalinen Knorpels, welche auf dem Durchschnitt des Tumors schon mit unbewaffnetem Auge erkannt wurden.

---

1) Vgl. J. Arnold, Beobachtungen über Kerntheilungen in den Zellen der Geschwülste. Virchow's Archiv. Bd. 78. S. 279.

An anderen Stellen wiederum liegen die durch Bindegewebszüge nicht vollkommen in Läppchen geschiedenen Knorpeltheilchen unvermittelt in dem übrigen Gewebe; die von den osteoiden Balken begrenzten und mit Zellen erfüllten Alveolen stossen fast nach Art von Markräumen an dieselben an.

In den älteren Abschnitten der Geschwulst liegen von Strecke zu Strecke grobe Netzwerke osteoider Substanz innerhalb des degenerirten Gewebes. Hier und da trifft man ferner auf Partikelchen verkalkten Knorpels. Auch die osteoide Substanz ist hier in grösserer Ausdehnung mit Kalksalzen infiltrirt, so dass man oft kleine Knochenfragmente zu sehen Gelegenheit hat. In den jüngeren Lagen ist die Verkalkung der osteoiden Schichten nicht sehr vorgeschritten.

Das eigentliche Drüsenparenchym der Brust ist in der Neubildung völlig aufgegangen; es ist mir wenigstens trotz eifriger Nachforschung nicht gelungen erhebliche Reste von Drüsenläppchen aufzufinden. In den in der Rückbildung begriffenen Partien sieht man manchmal ziemlich dickwandige, mit körnigen Massen und Zellrudimenten erfüllte Kanäle, die wahrscheinlich als aus einander gedrängte, noch erhaltene Milchgänge aufzufassen sind.

Schliesslich muss ich erwähnen, dass man in einigen gegen noch normale Theile des M. pectoralis grenzenden Punkten die Tumormasse innerhalb präformirter Kanäle nachweisen kann, welche sowohl durch ihren Bau, wie durch ihre Vergesellschaftung mit kleinen Arterien als venöse Gefässe charakterisirt sind. In einer solchen Vene, deren Lumen von dem sarkomatösen Pfropf nicht völlig verschlossen wird, gewahrt man neben dem Geschwulstmaterial eine Säule rother Blutkörperchen. Der Thrombus selbst besteht gewöhnlich aus dicht gedrängten grossen Zellen, welche nur selten osteoide Bälkchen zwischen sich fassen.

Die metastatischen Tumoren der Lunge zeigen im Allgemeinen dieselben Verhältnisse wie die jüngeren Abschnitte der primären Geschwulst. Die osteoiden Balken sind hier nur an einzelnen Stellen verkalkt. Eigentliches Knorpelgewebe findet sich an wenigen Punkten in beschränkter Ausdehnung; vielfach sieht man dagegen Anhäufungen der oben beschriebenen Knorpelkörperchen ähnlichen Elemente. Irgend eine Beziehung der Neubildung zu den Gefässen der Lunge konnte nicht constatirt werden.

Dritter Fall.

Die 59jährige Helene K. trat am 22. Juni 1880 in die hiesige chirurgische Klinik mit einem Tumor der linken Brust ein, welchen

sie zuerst vor 10 Jahren ganz zufällig bemerkt hatte. Zu jener Zeit war derselbe ungefähr wallnussgross; er sass in dem äusseren Theil der Drüse, etwas unterhalb der Warze und war vollkommen beweglich. Die Kranke schenkte der Geschwulst damals keine weitere Beachtung und wurde erst wieder auf dieselbe aufmerksam, als sich zu Anfang März 1880 ohne jede Veranlassung Schmerzen in der linken Mamma einstellten. Sie fand jetzt, dass der Tumor an Umfang zugenommen hatte; er kam etwa den Dimensionen eines Hühnereies gleich, war ziemlich derb und mit der Haut verwachsen. In den folgenden Monaten vergrösserte er sich mehr und mehr, die Schmerzen wurden immer heftiger und anhaltender, so dass sich die Patientin zu einer Operation entschloss.

Sie ist Mutter von 8 Kindern, welche alle von ihr selbst genährt wurden.

Status praesens. Etwas untersetzte, kräftige Frau von gut entwickelter Musculatur und reichlichem Fettpolster. Die linke Brustdrüse ist von einem grossen, höckerigen Tumor eingenommen, welcher sich gegen die Achselhöhle hin erstreckt. An der Oberfläche derselben springen mehrere deutlich fluctuirende, kuglige Knoten vor. Die Geschwulst ist im Allgemeinen ziemlich weich; sie ist auf der Unterlage leicht verschieblich. Die äussere Haut erscheint über den erwähnten Knoten etwas verdünnt, im Uebrigen aber unverändert. Die Achseldrüsen sind nicht geschwollen.

Anfänglich schien sich der weitere Verlauf nach der am 28. Juni ausgeführten Amputation der Mamma ganz günstig gestalten zu wollen. Die Kranke verliess das Hospital am 1. August. Die Wunde war bis auf eine kleine gut granulirende Stelle an dem inneren Winkel geheilt. Jedoch schon am 10. September stellte sich die Patientin mit einer neuen Geschwulst vor, welche sich in den letzten 3 Wochen entwickelt haben sollte. Es war ein an der Innenseite der Narbe gelegener weicher Tumor, von bräunlich-rother Färbung, welcher eine übelriechende, eiterige Flüssigkeit absonderte und bei der leisesten Berührung zu bluten anfing. Längs der Narbe fühlte man ausserdem noch mehrere kleinere weiche Knoten.

Alle diese Tumoren wurden am 11. September exstirpirt. Die zuerst erwähnte grössere Geschwulst konnte jedoch nicht ganz vollständig entfernt werden, da sie bereits tief in die Zwischenrippenmuskeln hineinreichte; von hier entwickelte sich schon in der nächsten Zeit ein neues Recidiv. Während man das Fortschreiten der Wucherung durch Abkratzen und durch Aetzungen mit rauchender Salpetersäure zu beherrschen versuchte begann die Kranke (seit dem

10. October) über grosse Engigkeit und Schwäche zu klagen. Die Dyspnoe steigerte sich rasch, die Patientin wurde cyanotisch, ohne dass man durch die objective Untersuchung einen ausreichenden Grund für diese Erscheinungen hätte auffinden können. Die Anzahl der Respirationen betrug 32—36. Der Puls war beschleunigt, man zählte 120—125 Schläge. Auf der Brust vermochte man nirgends eine Dämpfung nachzuweisen; die Athmungsgeräusche erschienen rechts unten etwas abgeschwächt; die Herztöne waren gedämpft, aber rein. Ziemlich viel Eiweiss im Urin, keine Oedeme.

Am 15. October wurde die Patientin somnolent, im Laufe dieses Tages trat eine linksseitige Lähmung auf; am 16. Abends starb die Kranke.

Section am 17. October.

(Herr Prof. v. Recklinghausen.)

An der Dura mater spinal. ist äusserlich nichts Besonderes wahrzunehmen. Dieselbe ist im Halstheil mit der Arachnoidea verwachsen. Wenig Flüssigkeit im Sack der Dura. Die Venen der Pia sind am unteren Theil des Rückenmarks etwas geschlängelt; in den vorderen Partien ist die Pia blass. Das Rückenmark ist von sehr guter Consistenz. Die graue Substanz ist etwas geröthet; in der weissen Substanz finden sich einige Blutpunkte, welche sich nicht wegwischen lassen. Im Uebrigen bietet dieselbe nichts Auffallendes dar.

Das Schädeldach ist sehr dick; namentlich finden sich auf der Innenfläche des Stirnbeins flache Hyperostosen. Die an dem Knochen fest haftende Dura zeigt auf der Innenseite keine bedeutenden Veränderungen. Im Sinus longitudinalis wenig flüssiges Blut. Die arteriellen Gefässe an der Gehirnbasis sind ziemlich stark gefüllt; sie enthalten alle geronnene Cruormassen ohne Speckhaut. An den Nerven der Basis keine Abnormitäten.

Die Pia mater ist an der Convexität stark verdickt, ödematös, etwas blutig suffundirt. Bei dem Ablösen derselben von dem Gehirn, welches sich übrigens mit grosser Leichtigkeit bewerkstelligen lässt, kommen an der hinteren linken Centralwindung zwei Herdchen zum Vorschein, in welchen das Gewebe die Charaktere der rothen Erweichung darbietet. Die rechte Hemisphäre wird vorläufig nicht vollständig von der Pia entblösst.

Auf dem Durchschnitt des rechten Centrum semiovale treten zahlreiche Blutpunkte zu Tage, welche sich theilweise wegwischen lassen; an einer Stelle jedoch gelingt dies nicht. Hier ist die weiche Substanz weich, bei dem Anziehen entsteht eine Lücke. Diese Partie entspricht dem unterhalb der Centralwindungen gelegenen Theil des Centrum semiovale. Die graue Substanz der correspondirenden Gyri lässt nichts von Verfärbung oder Erweichung erkennen. Auf dem Hauptschnitt links sieht man in der oberflächlichen Schicht einer zur Insel gehörenden Windung wiederum eine Röthung und Erweichung des Gewebes.

In den einzelnen Aesten der linken Art. fossae Sylvii findet sich bis zum Scheitel nur frisch (und schwach) geronnenes Blut. Eine Verstopfung besteht weder in diesen noch in den grösseren Verzweigungen des rechten

gleichnamigen Gefässes. Dagegen trifft man kleine Pfröpfe in einigen feineren Aestchen der A. cerebri media dextra, welche zu dem Hinterhauptslappen gehören. Denselben entsprechend ist an verschiedenen Stellen die Substanz der Occipitalwindungen stark geröthet, mit Blutpunkten durchsetzt und erweicht.[1])

Das Kleinhirn ist weich und bietet auf dem Hauptschnitt nichts Besonderes. Pons und Medulla oblongata sind völlig normal.

Kleine Leiche, ziemlich reichliches Fettpolster. Die rechte Brust ist gross, stark hängend, die linke Brust fehlt. An Stelle desselben verläuft vom Schwertfortsatz bis zur Achselhöhle eine Narbe, welche auf den Processus ensiformis in eine granulirende Fläche übergeht. Hier ist in dem stark gerötheten Gewebe eine flache Prominenz zu erkennen.

Auf der Brustwand lässt sich ein der äusseren Narbe entsprechender bindegewebiger Streifen verfolgen, an dessen medialem Ende ein ungefähr kirschgrosser Tumor liegt. Derselbe dringt nicht sehr in die Tiefe, aber er durchsetzt das zur Seite des Sternums liegende Fettgewebe. Auf der inneren Fläche des Brustbeins ist nichts von Geschwulstmasse zu finden.

Die rechte Brust ist sehr fettreich, sie enthält nur wenig eigentliches Drüsengewebe. An einer Stelle befinden sich mehrere kleine, gallertige Knötchen, Cysten mit consistentem Inhalt.

In beiden Pleurahöhlen keine Flüssigkeit. Der Herzbeutel liegt in grosser Ausdehnung zu Tage, er enthält klares Fluidum. Das Herz ist verbreitert; es scheint namentlich rechts sehr gross und prall, die Herzspitze wird grösstentheils vom rechten Ventrikel gebildet. Der linke Vorhof ist klein, die Mitralis ist gut durchgängig. Der rechte Vorhof ist mit dunklem Blut stark angefüllt. Die Tricuspidalis ist nur mit Mühe für einen Finger passirbar, indem sich von unten und links her eine grosse Masse in das Ostium hineinlegt. Der Ventrikel wird durch einen in der gewöhnlichen Weise auf dem rechten Rand des Herzens geführten Schnitt eröffnet. Hiernach ergibt sich, dass die erwähnte Masse den Theil einer Geschwulst darstellt, welche die Höhle des Ventrikels bis auf den vordersten obersten Abschnitt vollkommen ausfüllt und mit zwei kuglig gestalteten Prominenzen in den Vorhof und den Conus arteriosus hineinragt, welche durch das über sie hinweggespannte vordere Tricuspidalissegel oberflächlich geschieden werden (Taf. VI Fig. 4).

Der ziemlich derbe Tumor besteht aus weissem, balkigem Gewebe, in welchem noch hier und da röthliche Reste der Musculatur zu erkennen sind. Die Balken schliessen Räume ein, welche zum Theil mit den präformirten Hohlräumen zwischen den Trabekeln übereinstimmen, zum Theil eine rundliche Gestalt haben. Daneben finden sich noch unzweifelhafte kleine geschlossene Cysten mit blutig wässerigem Inhalt. Grössere Cysten mit dünnen Scheidewänden erkennt man in dem in den Vorhof ragenden Fortsatz der Neubildung.

Der Tumor hat die Klappensegel stark gedehnt; er hängt mit der Musculatur (namentlich auch mit dem hinteren Papillarmuskel) fest zusam-

1) Bei der mikroskopischen Untersuchung fanden sich noch mehrere zu diesen Gebieten gehörige kleinere Arterien mit hyalinen Massen verstopft.

men und geht an vielen Stellen in dieselbe über. In das Septum hinein ist er anscheinend nicht zu verfolgen.

Auf der Oberfläche finden sich dann noch zahlreiche Rauhigkeiten, welche den Eindruck von thrombotischen Auflagerungen machen.

In der Arteria pulmonalis ein speckhäutiges Gerinnsel, die Pulmonalklappen sind normal. In der Musculatur des Septum (an der rechten Seite) und in der Wand des Conus arteriosus finden sich weissliche Flecke (fettige Degeneration).

Das Septum des linken Vorhofs ist undeutlich ausgebuchtet. Das Foramen ovale ist noch ziemlich weit offen; derselbe wird durch eine mit mehreren Strängen an der Scheidewand sich inserirende klappenförmige Membran gedeckt. In dem linken Herzohr dunkelrothe, etwas adhärente, derbe Thromben. Dieselben haben keine Beziehung zu dem Tumor des rechten Ventrikels.

Die Mitralis zeigt einige weisse Stellen, leichte Verdickungen an den Aortenklappen; der Anfangstheil der Aorta ist etwas weit. Die Höhle des linken Ventrikels ist klein, die Wand desselben schlaff, 13 Mm. dick. Auf der hinteren Seite, nahe dem Septum einige Flecke mit geschlängelten Begrenzungslinien, welche auf dem Schnitt in die Tiefe greifen. Die Musculatur ist hier stark geröthet. Unbedeutende Verdickungen in den vorderen Kranzarterien. Zu der Vena coronaria magna steht die Geschwulst in keiner Relation.

In den Aesten der Pulmonalarterie nur frisch geronnenes Blut. Beide Lungen schlaff, vorn stark gebläht, ödematös. — In dem Parenchym finden sich keinerlei Herde mit Ausnahme einiger unbedeutender älterer Indurationen in der rechten Spitze.

Die Schilddrüse ist atrophisch; im unteren Theil derselben findet sich ein verkalkter Knoten. Kehlkopf und Trachea bieten nichts Abnormes.

Milz ohne Veränderungen. Die am convexen Rand etwas abgeplattete linke Niere zeigt eine stark geröthete, in der Mitte mit einem weissen Fleck versehene Stelle, die sich auf dem Durchschnitt als deutlicher bis in die Marksubstanz reichender Infarct erweist. Auch in der rechten Niere werden mehrere keilförmige rothe Herde [1]) wahrgenommen. Die Nebennieren sind normal.

Magen stark zusammengezogen, blutreich. Im Duodenum galliger Inhalt; Ductus choledochus durchgängig, derselbe ist sogar stark erweitert, ebenso wie die Ductus hepat. und cystic. Die Gallenblase ist sehr gross, in derselben finden sich etwa 30 polyedrische Steine. Auch auf dem Schnitt der Leber sieht man noch dilatirte Gallengänge; das Lebergewebe ist etwas atrophisch, besonders der rechte Lappen, aber im Uebrigen ohne Veränderungen. Brauner Urin in der Harnblase. Ekchondrose an der Symphyse. Uterus etwas vergrössert, einige kleine Fibrome in der Wand desselben; mehrere gestielte Polypen auf der Schleimhaut. Die Venen der Wandung sind stark dilatirt. — Beide Ovarien atrophisch. Im Darmkanal nichts Auffallendes.

1) Herr Prof. v. Recklinghausen ist der Ansicht, dass die betreffenden embolischen Massen durch das offen gebliebene Foramen ovale aus dem rechten Herzen in den grossen Kreislauf übergeführt wurden. Vgl. Zahn, Revue méd. de la Suisse rom. 1881.

Die primäre Geschwulst der Brustdrüse besteht aus einem ziemlich weichen Gewebe von grauröthlichem Aussehen, welches von einer beträchtlichen Anzahl grösserer und kleinerer cystischer Hohlräume durchsetzt ist. Die umfangreichsten dieser Cysten, deren grösste einen ungefähren Durchmesser von 2—3 Cm. hat, finden sich in den mittleren Theilen der Neubildung. In den tiefer gelegenen und in den an die äussere Haut grenzenden Partien zeigen dieselben bedeutend geringere Dimensionen. Sie sind überall einfach und mit einer glatten Wandung versehen. Die meisten enthalten eine helle, nur einige eine leicht roth gefärbte Flüssigkeit.

Deutliche körnige Drüsensubstanz findet sich noch in den peripherischen Theilen und insbesondere an der Basis der übrigens sehr fettreichen Brust. In dem Fettgewebe an der inneren Seite der Drüse, nahe der Oberhaut, kann ein fast kirschkerngrosser fibromatöser Tumor wahrgenommen werden.

In den jüngeren Partien besteht die Neubildung hauptsächlich aus sich vielfach durchkreuzenden Zügen grosser protoplasmareicher Zellen von spindelförmiger Gestalt, denen vielkernige Riesenzellen in ansehnlicher Zahl beigesellt sind. Diese Elemente liegen an manchen Orten so dicht gedrängt, dass man nicht im Stande ist etwas von einer sie verbindenden Intercellularsubstanz wahrzunehmen. In vielen Theilen tritt dagegen eine fast homogene, nur hier und da Andeutungen einer feinen Streifung darbietende Zwischensubstanz so sehr in den Vordergrund, dass man, wenn die in jener Masse eingeschlossenen Zellen Kapseln besässen, ohne Weiteres geneigt sein würde das Gewebe als knorpeliges anzusprechen.

Dasselbe geht an einer Stelle, wo die Neubildung gegen die Haut andrängt in osteoide Balken über, welche verschieden gestaltete Räume umschliessen, die ein weiches, aus dünnwandigen Gefässen, Lymphkörperchen ähnlichen Gebilden und Riesenzellen bestehendes Gewebe erfüllt. Die letzteren finden sich oft in lacunären Ausbuchtungen der Bälkchen, welche häufig auch mit einem epithelartigen Belage überzogen sind, dessen Elemente sich als grosse, polyedrische, körnige Zellen erweisen.

Die osteoide Substanz selbst, welche in zackigen Höhlen kleinere Zellen einschliesst, hat ganz das Aussehen wirklichen Knochengewebes. Verkalkte Stellen sind jedoch nicht aufzufinden.

Die Zusammensetzung der älteren mehr nach dem Centrum der Geschwulst hin gelegenen Partien zeigt mancherlei Abweichungen von der soeben geschilderten Constitution der jugendlichen Theile,

welche durch das Auftreten degenerativer Vorgänge und durch die Entwicklung cystischer Bildungen bedingt sind. Zuvörderst nehmen die Zellen einen etwas anderen Charakter an. Statt der mächtigen spindelförmig gestalteten trifft man kleinere, rundliche Elemente, die häufig eine starke fettige Entartung zeigen, rudimentäre Gebilde, zerfallene, feinkörnige Massen, in welche oft noch ziemlich wohl erhaltene Riesenzellen eingebettet sind. Hand in Hand hiermit geht eine Auflockerung des Gewebes. Es finden sich vielfach Lücken in der Substanz, dann grössere cystische Hohlräume, welche eine schleimige, spärliche runde Zellen einschliessende Masse enthalten. In der That scheinen auch die mit unbewaffnetem Auge erkennbaren grösseren Cysten hauptsächlich durch einen solchen Zerfall des Gewebes bedingt zu sein; eine Spur epithelialer Auskleidung lässt sich an ihnen nirgends feststellen, die Abgrenzung gegen die anliegende Tumorsubstanz ist in vielen Fällen ganz undeutlich, in anderen durch einen schmalen Streifen derben hyalinen Gewebes bewerkstelligt. Einen anderen Theil der Cysten kann man wohl ferner aus der Dilatation wahrscheinlich lymphatischer Spalten ableiten, welche in dem Tumor in beträchtlicher Zahl und in wechselnder Ausdehnung zu finden sind. Ob und wie sich die eigentliche Brustdrüsensubstanz an der Cystenbildung betheiligt vermag ich nicht zu entscheiden, da ich keine Veränderungen derselben angetroffen habe, die bei der Beurtheilung dieser Frage herangezogen werden könnten.

An Gefässen ist die Geschwulst im Allgemeinen nicht sehr reich, doch gibt es namentlich im Innern auch Partien, wo dieselben so sehr entwickelt sind, dass das Gewebe fast ein teleangiektatisches Aussehen erhält. Die zelligen Elemente, welche hier der Wand der Gefässe dicht anliegen und eigentliche eine dieselben vereinigende Zwischensubstanz darstellen, tragen durchweg den Charakter der Riesenzellen. Entsprechend diesem grösseren Reichthum an Gefässen findet man mehr oder weniger ausgebreitete Hämorrhagien und an manchen Stellen körniges Pigment vor.

Das an der Basis noch restirende Drüsenparenchym verhält sich meist normal. Nur ist das die Läppchen einhüllende Bindegewebe in der Nähe des Tumors sehr stark aufgelockert, rareficirt, so dass die Drüsengänge auf den ersten Blick in eine Art Schleimgewebe eingelagert zu sein scheinen. Die Drüsenkanäle selbst betheiligen sich, wie Präparate von der Grenze der Neubildung lehren, an dem Aufbau der Geschwulst in keiner Weise. Sie werden offenbar lediglich auseinandergedrängt und scheinen in der wuchernden Sarkommasse rasch unterzugehen, da man nur in den Grenzschichten Ge-

legenheit hat relativ unveränderte Abschnitte derselben innerhalb der Sarkomzellen anzutreffen.

In dem subcutanen und in dem Fettgewebe pflanzt sich der Tumor nirgends innerhalb der Blut- oder Lymphbahnen fort. Die Entwicklung der jungen Zellen geschieht vielmehr längs einer etwas wellenförmigen Linie. Gerade die jüngsten Partien imponiren durch die ausserordentliche Zahl der Riesenzellen, welche da wo die Neubildung mit dem Fettgewebe in Berührung kommt ganz besonders grosse Dimensionen erreichen. Hier füllen sie häufig den Raum aus, welchen die Fettzellen eingenommen hatten; oft findet man sie auch einer etwas comprimirten Fettzelle dicht anliegend, so dass man sich kaum einer vor längerer Zeit von Virchow einmal ausgesprochenen Annahme erwehren kann, welche dahin zielte, dass die Entwicklung jener Gebilde zu Metamorphosen der Fettzellen in einer sehr nahen Beziehung stünde [1]).

Der oben erwähnte neben dem Haupttumor gelegene fibromatöse Knoten besteht aus sehr derbem, sklerotischen Bindegewebe, welches auffallend arm an Zellen ist. Es finden sich in demselben mit einem niedrigen Epithel ausgekleidete Spalten, zu welchen in den peripherischen Partien der kleinen Geschwulst Uebergänge in verzogene Drüsenkanäle und Drüsenquerschnitte vorhanden sind. Eine Anordnung dieser Theile in Form von Läppchen ist nirgends wahrzunehmen, doch lässt der ganze Habitus der besprochenen Gebilde — niedriges Cylinderepithel, deutliches, oft mit Fetttropfen und Körnchenkugeln ähnlichen Zellen erfülltes Lumen — keinen Zweifel, dass sie dislocirte Drüsenabschnitte darstellen.

Ueber die feinere Zusammensetzung der in der Narbe aufgetretenen Recidive ist nicht viel hinzuzufügen. Sie bestehen aus einem zellenreichen, stark durchfeuchteten Gewebe, dessen Elemente neben Spindeln auch rundliche Formen zeigen. Dazu kommen noch zahlreiche Riesenzellen; von einer Intercellularsubstanz ist fast Nichts wahrzunehmen. An mehreren Orten sind offenbar durch Erweichung des Gewebes kleine Cysten geschaffen worden, die mit einer hellen Masse angefüllt sind. Auch Blutungen sieht man und Anhäufungen von Pigment. Die an die Knoten grenzenden Partien der Haut und des subcutanen Gewebes bieten nicht viel besonderes. An einzelnen Stellen sind die Papillen durch ödematöse Infiltration verbreitert;

1) Reizung und Reizbarkeit. Virchow's Archiv. Bd. XIV. S. 49. Eine Beziehung dieser Zellen zu der sogenannten atrophischen Wucherung des Fettgewebes (Flemming) kann ich nicht constatiren.

auch an den in der Peripherie des Tumors gelegenen Schweissdrüsen bemerkt man jene eigenthümliche Auflockerung des einhüllenden Bindegewebes, welche vorhin von den Läppchen der Brustdrüse geschildert wurde.

Die metastatische Geschwulst des rechten Ventrikels zeigt im Grossen und Ganzen denselben Bau wie der primäre Tumor der Mamma. Ausser spindelförmigen und rundlichen Elementen finden sich viel Riesenzellen in derselben vor. Die Intercellularsubstanz ist im Allgemeinen ziemlich spärlich; die Zellen liegen da, wo überhaupt von einer solchen die Rede sein kann, in einem aus feinen mattglänzenden Fasern bestehenden Reticulum. — An manchen Stellen aber, namentlich an der Spitze des Ventrikels finden sich breitere Balken osteoider Substanz, welche ein sich weithin ausdehnendes Netzwerk bilden. (Vgl. Taf. VI Fig. 4.)

Die Muskelsubstanz des Herzens ist wie bereits die makroskopische Betrachtung lehrte theilweise in ihrer ursprünglichen Configuration erhalten geblieben und es hat den Anschein als ob die Geschwulstmasse da, wo sie nicht das Lumen des Ventrikels ausfüllt, in die Recessus zwischen den Trabekeln eingelagert wäre. Vielfach jedoch ist dieselbe auch von der Wucherung verdrängt und zerstört. — Die Cysten unterscheiden sich in Nichts von der früher beschriebenen. Ihre Entstehung ist ebenfalls mit partiellen Erweichungen des Tumorgewebes in Zusammenhang zu bringen.

II.

Man wird es bei der Ausführlichkeit, mit welcher die Structur der uns interessirenden Geschwülste soeben geschildert worden ist, gewiss erklärlich finden, wenn ich auf eine genauere Auseinandersetzung der Gründe verzichte, die uns bestimmen müssen jene Tumoren in die Klasse der Sarkome einzureihen. Ich werde ferner schwerlich einen ernsteren Widerspruch zu befürchten haben, wenn ich die in Rede stehenden Neubildungen unter der Bezeichnung Osteoidsarkome zusammenfasse, da gerade durch das Auftreten jener eigenthümlichen Intercellularsubstanz der besondere Charakter dieser Gewächse bedingt und ihre Zusammengehörigkeit fast unwiderleglich erwiesen wird. Diesem Kriterium gegenüber spielen Differenzen, welche der Bau der beschriebenen Geschwülste im Einzelnen zeigt, nur eine untergeordnete Rolle. Ich rechne dahin die Mannigfaltigkeit der Zellformen, das Vorkommen cystischer Bildungen, die Entwicklung kleiner Fragmente hyalinen Knorpelgewebes. Diese Momente verdienen um so weniger hier berücksichtigt zu werden, als

ihre ausserordentliche Veränderlichkeit und ihre geringe Bedeutung für die Bestimmung der vorliegenden Sarkomvarietät durch das Studium der analogen Tumoren des Knochensystems schon seit langer Zeit festgestellt worden ist.

Jedoch abgesehen von den nur flüchtig angedeuteten anatomischen Verhältnissen spricht für die Congruenz der geschilderten Fälle auch der klinische Verlauf. Ich werde auf diesen Punkt weiter unten zurück kommen.

Ueber die Art der Entstehung der bezeichneten Geschwülste und über die Bedingungen, welche das Zustandekommen jener charakteristischen Intercellularsubstanz begünstigen, können wir keine auch nur einigermaassen zureichende Theorie aufstellen, und selbst wenn wir in der jetzt so vielfach discutirten Hypothese von der embryonalen Anlage aller krankhaften Gewächse eine Erklärung dieser räthselhaften Vorgänge zu finden versuchten, würden wir bald grossen Schwierigkeiten begegnen, von denen Billroth mehrere in seinem neuesten Werke kurz hervorgehoben hat[1]). Aus der histologischen Analyse geht in Bezug auf die Entwicklung dieser Neubildungen nur das Eine mit Sicherheit hervor, dass die eigentliche Drüsensubstanz sich nirgends in activer Weise an dem Aufbau der Tumoren betheiligt; dieselbe wird vielmehr durch die wuchernden Geschwulstmassen vernichtet. Die Ursache ihres Untergangs ist wahrscheinlich in Circulationsstörungen zu suchen, von welchen die Läppchen der Milchdrüse bei der Ausbildung und dem weiteren Wachsthum des Neugebildes befallen werden.

Mit dieser Annahme stehen die oben mitgetheilten Beobachtungen im Einklang. So ist die in dem dritten Falle genauer beschriebene Veränderung, jene — wenn dieser Ausdruck erlaubt ist — Rarefaction des die Acini einhüllenden Bindegewebes wohl nur als Folge einer ödematösen Durchtränkung aufzufassen. Die Lockerung und Durchfeuchtung dieser Substanz begünstigt sicherlich das Eindringen der proliferirenden Geschwulstelemente, welche die mehr und mehr aus einander rückenden Drüsenkanälchen allmählich zum Schwund bringen.

Auch der in dem ersten Falle geschilderten hyalinen Metamorphose der Endbläschen, die man übrigens ziemlich häufig in der Umgebung krebshafter Neubildungen der Brust anzutreffen pflegt, möchte ich hier Erwähnung thun. Ich stütze mich dabei auf die Autorität

1) Die Krankheiten der Brustdrüse, in Deutsche Chirurgie von Billroth und Lücke. 1880. S. 141.

des Herrn Prof. v. Recklinghausen, welcher erst kürzlich die gleiche Affection in einem Falle von Ranula von der Drüse der Zungenspitze abgebildet hat[1]). Der genannte Pathologe, dessen umfassende Untersuchungen über das Hyalin in seinem Vortrage auf der Naturforscherversammlung zu Baden-Baden (1879) und in einer Abhandlung Paul Meyer's[2]) mitgetheilt worden sind, hält jene Substanz für ein Ausscheidungsproduct der Epithelzellen und für den Ausdruck einer tiefen, möglicherweise auf Abweichungen der Blut- oder Saftströmung beruhenden Ernährungsstörung jener Gebilde.

Indem ich auf eine weitläufigere Erörterung dieser feineren histologischen Frage, welche das Interesse des chirurgischen Lesers schwerlich lange zu fesseln im Stande wäre, Verzicht leiste, wende ich mich zu der Betrachtung der ferneren Lebensgeschichte der Osteoidsarkome der Brustdrüse, aus der zunächst hervorzuheben ist, dass dieselben sich innerhalb der Lymphbahnen nicht zu verbreiten scheinen. Sie theilen diese Eigenschaft bekanntlich mit der Mehrzahl der sarkomatösen Geschwülste. Auch von den bösartigen Osteoiden ist nur ein Fall bekannt, in welchem eine deutliche Affection der Lymphgefässstämme vorhanden war; ich meine die viel citirte, u. A. auch von Sömmering[3]) und J. F. Meckel[4]) herangezogene Beobachtung Cheston's[5]), welcher bei einem Osteosteatom des Beckens den Ductus thoracicus durch knöcherne Massen verstopft fand.

Die Lymphdrüsen, welche in dem weiteren Verlaufe der ossificirenden Knochentumoren nicht so selten erkrankt gefunden werden, blieben in unseren Fällen verschont.

Für die schon öfters constatirte Verbreitung der hier behandelten Geschwülste durch die Blutbahn kann in den vorliegenden Beobachtungen einmal die Art der Metastasirung — das Auftreten secundärer Tumoren in dem Herzen und den Lungen — dann der (in dem zweiten Falle gemachte) Befund sarkomatöser Venenthromben angeführt werden. Ueber die Natur der metastatischen Neugebilde selbst will ich der früheren Beschreibung nichts mehr hinzufügen. Secundäre Tumoren des Herzens sind, wenn auch kaum schon in solcher Grösse, doch gerade bei den malignen Formen der Sarkome zu wiederholten Malen

1) v. Recklinghausen, Virchow's Archiv. Bd. 84. S. 479.

2) De la formation et du rôle de l'Hyaline dans les Anévrismes et dans les vaisseaux. Archives de physiologie 1880. p. 647 ff.

3) De morbis vasorum absorbentium. 1795. p. 46.

4) Handbuch der pathol. Anatomie. II. 2. Abtheil. S. 193.

5) Philos. Transact. Vol. LXX. 1780. — Virchow (Geschwülste II. S. 303) hält übrigens diesen Fall, wie es scheint, für ein Chondrom.

geschildert worden. Ihre Genese kann man sich leicht durch die Annahme erklären, dass von dem Blutstrom mitgeschleppte Theilchen der Geschwulstmasse zwischen den Trabekeln oder den Sehnenfäden festgehalten wurden und sich von hier aus weiter entwickelten [1]).

Ich habe bereits gesagt, dass die discutirten Gewächse auch in dem klinischen Verlaufe viel Gemeinsames zeigten. Sie entstanden ohne besondere Ursache bei Frauen, welche das fünfte Lebensjahrzehnt bereits überschritten hatten und welche alle den Einflüssen der Schwangerschaft und des Wochenbetts ausgesetzt gewesen waren. Sie begannen als einzelstehende Geschwülste und blieben auch bei dem fortschreitenden Wachsthum, durch welches sie das Gewebe der Milchdrüse verdrängten, solitär. Ihre Malignität bekundete sich durch das Uebergreifen auf das subcutane Gewebe und durch eine rapide Vergrösserung, welche nur einmal mit lebhaften Schmerzen verbunden war.

Hier muss ich bemerken, dass jene hühnereigrosse Geschwulst in dem dritten Falle, welche 10 Jahre lang unverändert blieb, wohl als ein gutartiges Vorstadium betrachtet werden darf. Das kleine Fibrom, welches sich bei der späteren Untersuchung noch neben dem Haupttumor auffinden liess, macht die Annahme nicht so ganz unwahrscheinlich, dass es sich bei letzterem um eine metaplastische Bildung gehandelt habe. Jedenfalls war das Wachsthum von dem Zeitpunkt an, wo die Kranke auf die Neubildung wieder aufmerksam wurde, von dem ich also zu Folge der oben mitgetheilten Nachrichten den Anfang der Malignität datiren möchte, ein ausserordentlich rasches.

Die grosse Bösartigkeit der besprochenen Gewächse bethätigte sich schliesslich (in einem Falle) durch bald nach der Operation auftretende Recidive und durch die Bildung metastatischer Geschwülste in entfernt liegenden Organen, welche zweimal durch die anatomische Untersuchung nachgewiesen, in einer Beobachtung durch die Art des Ausgangs mit einer gewissen Sicherheit erschlossen werden konnten.

III.

Von den in der Literatur niedergelegten Beobachtungen will ich mit Umgehung der in die Casuistik des Enchondroms gehörigen [2])

1) Für den zuletzt erwähnten Modus der Entwicklung derartiger Tumoren spricht ein ausgezeichnetes Präparat, welches in dem hiesigen pathologischen Museum aufbewahrt wird. Vgl. übrigens auch den Fall von Birch-Hirschfeld, Pathol. Anatomie. S. 360.

2) Hier wäre namentlich der berühmte Fall von A. Cooper (l. c. S. 27) zu

und mit Hintansetzung einiger älterer, ganz unsicherer Fälle nur die folgenden anführen.

Da ist zuerst jene Krankengeschichte aus Bonet's Sepulchretum [1]), welche besonders von französischen Schriftstellern häufig citirt worden ist.[2])

Die Brustdrüsen einer Nonne, welche an beständigen Respirationsbeschwerden gelitten hatte, erschienen steinhart; die Haut über denselben war ausserordentlich gespannt. Die vom Körper abgelöste Mamma stellte eine halbkugelige, durchaus verknöcherte und so feste Masse dar, dass sie mit einem scharfen Messer nicht durchschnitten werden konnte (globum hemisphaeralem sed totum osseum et tam durum, ut cultro meo quantumvis acuto discindi nequiverit). Mit der umgebenden Cutis war dieselbe untrennbar verwachsen. — Daneben fand sich ein beiderseitiger, hochgradiger Hydrothorax.

So unvollständig diese Beobachtung auch erscheinen mag, so kann man doch aus ihr entnehmen, dass es sich um einen malignen Tumor, vielleicht (wie Klebs[3]) meint) mit Metastasenbildung in der Pleura, gehandelt haben muss. Dies ist auch seit Velpeau[4]) von allen Autoren anerkannt worden. Die Frage, ob diese Geschwulst ein ossificirendes Sarkom oder ein Krebs mit ausgedehnten Kalkablagerungen gewesen sei, lässt sich natürlich mit Sicherheit nicht entscheiden. Doch neige ich mich der ersten Annahme zu, da eine so grossartige Infiltration eines obendrein doppelseitigen Carcinoms mit Kalksalzen bei weitem ungewöhnlicher sein dürfte, als ein bösartiges Osteoid der Milchdrüse.

Der einzige unzweifelhafte Fall, welcher mir aus neuerer Zeit bekannt geworden ist, rührt von Heurtaux her.[5])

Frau M., 52 Jahre alt, bittet am 24. October 1861 um Rath wegen eines Tumors der linken Brust. Keine hereditären Verhältnisse. Patientin hat 9 Kinder gehabt; sie hat alle mit Ausnahme eines einzigen selbst genährt. Die Menopause ist vor 3 Jahren eingetreten. — Vor 24 Jahren bildete sich während des Stillens ein Abscess in der linken Brust aus,

---

erwähnen. Auch diejenigen Beobachtungen, in welchen sich bei Tumoren anderer Art Beimengungen von Knochengewebe fanden, sind nicht berücksichtigt worden. So spricht Billroth von einem „Myxosarkom" mit Knötchen aus wahrer Knochensubstanz (l. c. S. 48). Die von Leloir beschriebene Geschwulst (Gazette méd. de Paris. 1878. p. 645), welche Orth (Virchow's Jahresbericht 1878. I. S. 269) referirt, stammt von einer Hündin.

1) Lugduni 1700. Tom. II. p. 522.

2) Zuerst von A. Bérard, Diagnostic différentiel des tumeurs du sein. Paris 1842. p. 87.

3) Handbuch der patholog. Anatomie. I. S. 1193.

4) Traité des maladies du sein et de la région mammaire. 1854. p. 295.

5) Mémoires de la Société de Chirurgie de Paris. Tome VII. p. 1—49.

welcher nach der Eröffnung in 12 Tagen heilte ohne eine Spur zu hinterlassen. Gegen die nämliche Drüse erhielt die Kranke vor 8 Monaten einen Stoss von einem Ochsen; da die durch denselben verursachten Schmerzen bald verschwanden beachtete sie die Contusion nicht weiter. Sie bemerkte dann zufällig 8 Wochen später eine kleine Geschwulst in der Brust, welche von dieser Zeit an rasch wuchs und seit 2 Monaten schmerzhaft wurde. Das Allgemeinbefinden blieb ungestört.

Status praes. Beweglicher orangengrosser Tumor in der linken Mamma. Die Haut über demselben ist gut verschieblich. Die Warze nicht eingezogen.

An der Oberfläche der Neubildung bemerkt man 3 oder 4 sehr harte Höcker. Keine Schwellung der Achseldrüsen.

Amputation der Brustdrüse am 31. October 1861. Fieberfreier Wundverlauf. Heilung.

Am 15. Februar 1862 kommt die Kranke wieder. Sie will seit 5 oder 6 Tagen eine Schwellung der Lymphdrüsen in der Achselhöhle wahrgenommen haben. Daselbst finden sich zwei nussgrosse, knochenharte, aber bewegliche Knoten. Die Operation wird verweigert. Im Juni traten kleine Recidive in der Narbe auf. Unter der zunehmenden Vergrösserung aller dieser Neubildungen kam die Kranke mehr und mehr herunter; der Tod erfolgte am 26. September 1862, also ungefähr $1\frac{1}{2}$ Jahre nachdem der Tumor zuerst bemerkt worden war. Die Autopsie wurde nicht gestattet.

Die Geschwulst der Brustdrüse bestand aus einem Kern von „wohl charakterisirtem scirrhösem Krebsgewebe", in welchen kleine Knochenplättchen und einzelne Knorpeltheilchen eingelagert waren. In den peripherischen Partien des Tumors fanden sich etwa 10 eiförmige, abgeplattete Massen, welche das Aussehen spongiöser Knochensubstanz hatten. Die mikroskopische Untersuchung des aus dem Centrum ausdrückbaren Saftes liess viel freie Kerne und grosse, zum Theil mehrkernige, runde und unregelmässig geformte Zellen erkennen. Die in diesen mittleren Theilen befindlichen Knorpelstückchen bestanden aus Faser- und hyalinem Knorpel. Die osteoide Substanz bildete ein zierliches Netz verkalkter Balken, welche weite Räume begrenzten. Heurtaux nimmt an, dass dieses Gewebe aus dem Knorpel hervorgeht, indem sich die Grundsubstanz mit Kalksalzen infiltrirt und indem die Zellen fettig degeneriren.

Ich habe diese interessante Beobachtung in ausführlichem Auszuge wiedergegeben, weil sie bis jetzt in die deutsche Literatur keinen Eingang gefunden hat und selbst von Billroth (l. c.) in seiner neuen Bearbeitung der Brustdrüsenkrankheiten nicht berücksichtigt worden ist. Dieselbe ist in allen wesentlichen Punkten den oben mitgetheilten Fällen (1 u. 2) analog. Ich glaube auch trotz der etwas mangelhaften Beschreibung der feineren Structur diesen Tumor als Sarkom bezeichnen zu dürfen, weil das bei der frischen Untersuchung als auffälligstes Moment constatirte Vorkommen zahlreicher freier Kerne bekanntlich für derartige Geschwülste einigermaassen charakteristisch zu sein pflegt.[1])

1) Vgl. Virchow, Geschwülste. II. S. 204.

Im Anschluss an diese Erörterungen möchte ich noch die Frage aufwerfen, ob nicht die wenigen Fälle, welche durch Robin und Lancereaux[1]), Paget[2]), Billroth[3]) als Riesenzellensarkom der Brustdrüse bekannt geworden sind, in die hier behandelte Kategorie gerechnet werden müssen. Zur Begründung dieser Ansicht verweise ich auf meine dritte Beobachtung, in welcher sich die Geschwulst bei der ersten Betrachtung als Riesenzellensarkom präsentirte. Erst durch eine minutiöse Untersuchung und durch Berücksichtigung der Beschaffenheit des metastatischen Tumors konnte man die eigentliche Natur der Neubildung feststellen. Dazu kommt noch der Umstand, dass der Billroth'sche Fall einen malignen Verlauf genommen hat. Die Kranke von Lancereaux ist zu kurz beobachtet, um in dieser Beziehung angeführt werden zu können.

Was nun schliesslich die Diagnose der hier abgehandelten Geschwulstform angeht, so dürfte dieselbe in so prägnanten Fällen, wie in dem von Heurtaux und dem ersten, der von mir geschilderten keine grossen Schwierigkeiten darbieten. Vor Allem würde die grosse Härte bei dem raschen Wachsthum der Neubildungen in Betracht zu ziehen sein; auch das Fehlen von Lymphdrüsenschwellungen wäre natürlich von Wichtigkeit.

Dass im Hinblick auf die ausserordentliche Bösartigkeit dieser Gewächse eine möglichst frühzeitige und ausgedehnte Entfernung derselben angerathen werden muss, braucht schwerlich noch besonders hervorgehoben zu werden.

Erklärung der Abbildungen.

(Tafel V. VI.)

Fig. 1. Schnitt aus den jugendlichen Partien des als Fall 1 beschriebenen Tumors. Die das Drüsenläppchen durchsetzenden Rundzellen sind in der Zeichnung nicht wiedergegeben worden, um die Deutlichkeit des Bildes nicht zu beeinträchtigen. Hartnack III. 4.

Fig. 2. Knorpelsubstanz aus der als Fall 2 geschilderten Geschwulst. Hartnack III. 7.

Fig. 3. Isolirte Zellen desselben Tumors. Hartnack III. 8.

Fig. 4. Stellt die im Text genauer geschilderte metastatische Geschwulst des rechten Herzens dar. *f* epicardiales Fett.

Fig. 5. Theil eines mikroskopischen Schnittes aus dieser Neubildung. Die osteoiden Bälkchen sind etwas zu breit gezeichnet. Hartnack III. 7.

---

1) Bulletin de la société anatomique de Paris. 1860. p. 293.

2) Lectures on surgical patholog. 4. Edit. 1876. p. 543. Vielleicht gehört auch der p. 552 geschilderte Fall hierher. 3) l. c. S. 58.

IX.

Aus der Privatklinik des Dr. Rydygier in Kulm a. W.

1. Zur Sprayfrage.

Von

Dr. Rydygier
in Kulm a. W.

In neuester Zeit haben sich kurz hintereinander drei Autoren mit der Sprayfrage beschäftigt: ein Zeichen, dass dieselbe im hohen Grade das Interesse der Fachgenossen auf sich gelenkt hat. Alle drei Stimmen haben sich gegen den Spray erklärt: Trendelenburg[1]) und von Bruns[2]) auf Grund ihrer praktischen Erfolge; Mikulicz[3]) auf theoretische Erörterungen und Experimente gestützt.

Es sei mir gestattet, im Nachfolgenden Einiges zur Vertheidigung des Spray beizutragen.

Dabei will ich vorläufig die beiden Arbeiten von Trendelenburg und von Bruns unberücksichtigt lassen, da sich gegen dieselben nichts weiter sagen lässt, als was schon Maas[4]) in seinem Referate über die Trendelenburg'sche Arbeit angeführt hat, dass nämlich Trendelenburg — und ebenso auch von Bruns — dadurch nur zeigen, dass sie unter den Verhältnissen ihres Krankenhauses den Spray entbehren können, wie A. Bidder dies auch für die Verhältnisse seiner Privatpraxis angegeben hat. Trotzdem Trendelenburg[5]) später die durchaus nicht günstigen hygienischen Ver-

---

1) Ueber die Bedeutung des Spray für die antiseptische Wundbehandlung. Langenbeck's Archiv. 24. Bd. S. 779.

2) Fort mit dem Spray! Berlin. klin. Wochenschrift. 1880. Nr. 43.

3) Zur Sprayfrage. Langenbeck's Archiv. 25. Bd. S. 707.

4) Referat über die Trendelenburg'sche Arbeit im Centralblatt für Chir. 1880. Nr. 5.

5) Nachträgliche Notiz zu dem Aufsatz über die Bedeutung des Spray für die antiseptische Wundbehandlung. Langenbeck's Archiv. 25. Bd. S. 483.

hältnisse des Rostocker Krankenhauses darzulegen versucht, so gibt er uns gerade am Schluss jener Auseinandersetzung eine Waffe in die Hand, die wir später noch des Weiteren gegen die Gegner des Spray — wenigstens gegen die volle Gültigkeit des praktischen Beweises — ausnutzen werden, dass nämlich durch das stricte Durchführen der antiseptischen Wundbehandlung durch König, den Vorgänger Trendelenburg's, die inneren Verhältnisse des Rostocker Krankenhauses trotz der nicht besonderen äusseren Verhältnisse so brillant wurden („die Verhältnisse werden mit einem Schlage besser"), dass Trendelenburg jetzt sehr selten in der Lage ist, den Studirenden ein Erysipel zeigen zu können. Diese verbesserten Verhältnisse bestanden zur Zeit, als Trendelenburg ohne Spray anfing zu operiren; es ist sehr fraglich, ob Trendelenburg ebenso so gute Resultate, wie die publicirten, erzielt hätte, wenn er den Spray zu Zeiten, als die Verhältnisse der chirurgischen Klinik in Bezug auf Wundverlauf und Wundkrankheiten recht mittelmässige waren und Erysipele noch häufig und in sehr schwerer Form auftraten, fortgelassen hätte.

Eben dasselbe kann man auch von v. Bruns sagen: auch er fing erst den Spray an fortzulassen, nachdem er mehrere Jahre vorher in seiner Klinik den ganzen Lister'schen Apparat nebst dem Spray angewendet hat; den letzteren freilich mehr um blos „unbegründete Vorwürfe wegen Unterlassung des so wichtigen Carbolspray von meiner Klinik abzuhalten". Es wird mir ein Jeder zugeben, dass man in solchen Kliniken manche Unterlassungssünde gegen die Antisepsis begehen kann, ohne dass sie sich sofort rächt — doch davon noch später.

Jetzt wollen wir uns zuerst auf das theoretische Raisonnement einlassen und vor Allem die Arbeit Mikulicz's im Auge behalten. Ohne des Näheren auf seine theoretischen Auseinandersetzungen über Wundinfection im Allgemeinen einzugehen, wollen wir hier gleich zu Anfang hervorheben, dass die ganze Beweisführung Mikulicz's dadurch eine mangelhafte ist, dass er von vornherein jede andere Einwirkung des Spray ausschliesst resp. unberücksichtigt lässt, als die, welche der Spray auf die in der Luft suspendirten Infectionskeime hat. Um die Wichtigkeit des Spray herabzusetzen, führt er an, dass die Gefahr der Luftinfection gegenüber anderer Infection, wie der durch Hände, Pincetten, Instrumente u. s. w. eine minimale sei, und doch glaube ich, bestimmt behaupten zu können, dass gerade der Spray es ist, welcher in letzter Minute noch die Gefahr abzuwenden im Stande ist, wenn wir es verabsäumt haben, unsere

Hände u. s. w. genau zu reinigen oder sie zufällig während der Operation verunreinigt haben: die feinen Spraytropfen vereinigen sich zum Regen, der entweder die anhaftenden Keime abspült oder deren Lebensfähigkeit herabsetzt. Jeder von uns weiss, dass von der Wunde, den Händen und Instrumenten die Sprayflüssigkeit in bedeutender Quantität abfliesst, so dass sie wohl im Stande ist, die feinen Infectionskeime abzuspülen.

Eine Beweisführung gegen die Nützlichkeit des Spray, die blos die Luftinfection berücksichtigt, wie die Mikulicz'sche, ist also schon in ihrer Anlage mangelhaft.

Der Spray hat auf die „Contactinfection" entschieden hindernden Einfluss. Eine andere Frage ist die, ob man in dieser Beziehung nicht den Spray durch mehr oder minder häufige Irrigation vertreten könnte, ferner was für den Chirurgen von beiden lästiger und für den Kranken schädlicher sei. Doch davon später; gehen wir jetzt zur Frage über, welchen Einfluss der Spray auf die Luftinfection hat. Hierbei müssen wir eine doppelte Wirkungsweise desselben unterscheiden und im Auge behalten: 1) die mechanische und 2) die chemische. Die mechanische Wirkung besteht darin, dass der Sprayregen als solcher ohne Rücksicht auf das Desinficiens in Form feinster Tropfen auf die Wunde und deren Umgebung niederfällt. Diese Wirkungsweise ist selbstverständlich gar nicht durch die Irrigation, die sonst als Ersatz vorgeschlagen wird, zu ersetzen. Von ihr behauptet aber Mikulicz, dass sie der Wunde nichts nützt, sondern im Gegentheil schadet. Er sagt darüber S. 735 wörtlich Folgendes:

„Es kann keinem Zweifel unterliegen, dass der besprochene mechanische Act des Spray, wenn er in Rechnung kommen soll, an und für sich der Wunde nichts nützen, sondern nur schaden kann, indem er die Luftkeime, die sonst nur spärlich zur Wunde gelangen, in grosser Masse niederschlägt." Zu diesem Schluss ist Mikulicz in Folge einer Reihe von Experimenten gekommen: Kohlenstaub wurde in einem abgegrenzten Raum durch Blasebälge „continuirlich" in die Luft gestäubt. Am anderen Ende wurden acht flache Gefässe aufgestellt in gleicher Entfernung von der Staubquelle. Eine bestimmte Kohlenmenge wurde als Einheit angenommen und nach 5 Minuten betrug der auf die Gefässe niedergefallene Staub zwischen 5—10 Einheiten, im Mittel $8\frac{1}{2}$.

Darauf liess er den Zerstäubungskegel eines Handspray über die Reihe der Gefässe streichen und nun betrug die in 5 Minuten herabgefallene Staubmenge im ersten Gefäss 36 Einheiten, im zwei-

ten 29, in den weiteren 25, 21, 17, 12, 11 und 7. „Der Staubniederschlag war also unter dem Einfluss des Sprayapparates im ersten Gefässe ungefähr vervierfacht worden und nahm dann allmählich an Quantität ab; in den letzten ausserhalb der Sphäre des Zerstäubungskegels liegenden Gefässen, blieb die Menge ungefähr so gross, wie in der vorangehenden Versuchsreihe", d. h. als man die Menge ohne Einwirkung des Spray bestimmte. Daraus schliesst nun Mikulicz, dass die mechanische Wirkung des Spray für die Wunden nur nachtheilig sein kann, da dadurch noch mehr Infectionskeime aus der Luft heruntergerissen werden, als wenn kein Spray angewendet wäre. Und er scheint auf den ersten Blick Recht zu haben, seine Experimente beweisend zu sein. Ueberlegen wir uns aber die Sache näher und vergegenwärtigen wir uns, unter welchen Bedingungen der Spray gewöhnlich, d. h. bei der Operation wirkt und unter welchen Bedingungen ihn Mikulicz wirken liess, so werden wir bald uns überzeugen, dass seine Experimente keine Beweiskraft haben können, weil sie falsch angelegt wurden. Sie würden wirklich zutreffend sein, wenn während unserer Operationen irgendwo in der Ecke des Operationszimmers ein Kobold sässe, der „continuirlich" frische Infectionskeime in die Luft streute; dies trifft aber doch in Wirklichkeit glücklicherweise nicht zu. Im Gegentheil befindet sich im Operationszimmer nur eine bestimmte Menge von Infectionskeimen. Für gewöhnlich ist der Spray, namentlich der Dampfspray, schon einige Zeit vor dem ersten Schnitt in Thätigkeit. In den ersten 5 Minuten fallen in dem besprayten Operationsterrain wirklich mehr Infectionskeime herab, als dies ohne Spray geschehen würde; es sind dann im Operationszimmer — und namentlich in nächster Operationsnähe — so viel weniger Infectionskeime, als mehr herabgefallen sind, dies wiederholt sich in den zweiten 5 Minuten; in den dritten und folgenden 5 Minuten ist aber dadurch die Luft in der nächsten Umgebung der Wunde so gereinigt, dass trotz eines langsamen Zuströmens der Infectionskeime aus weiteren Regionen des Operationszimmers — wenn wir auch von dem durch den Spray erzeugten abwehrenden Luftstrom absehen — dennoch viel weniger Infectionskeime auf die Wunde herabfallen, als wenn der Spray nicht gewirkt hätte, ja, ihre Menge fast gleich Null wird.

Wäre nur Mikulicz bei dem Beispiel, das er am Eingang bei den Betrachtungen der mechanischen Wirkung des Spray gewählt, geblieben und hätte es richtig aufgefasst, so würde auch er ohne Weiteres die Richtigkeit obiger Deductionen eingesehen haben. Er bemerkt nämlich, dass der atmosphärische Regen die Luft durch

Herunterreissen der suspendirten Staubtheilchen reinigt und fügt hinzu, dass es jede Hausfrau auf dem Lande weiss, „dass das erste Regenwasser sehr bald zu faulen anfängt", und schliesst daraus, dass wenn der Spray mit Recht mit dem Regen verglichen wird, seine mechanische Wirkung nur zu Ungunsten desselben ausfällt, vergisst aber, dass nur das „erste" Regenwasser sehr bald zu faulen anfängt, während das nächste desto länger davon frei bleibt.

Um uns von der Richtigkeit unserer obigen Deductionen zu überzeugen, haben auch wir mit Kohlenstaub Versuche angestellt, dieselben aber entsprechend den bei der Operation gegebenen Bedingungen eingerichtet.

Erste Versuchsreihe.

Wir haben in einem Zimmer eine bestimmte Kohlenstaubmenge ausgestäubt. Am anderen Ende des Zimmers wurden nach einander fünf flache Gefässe je 3 Minuten in etwa 1½ Meter Entfernung von Dampfspray unter denselben aufgestellt. Zu gleicher Zeit wurden hinter den Spray auf gleiche Zeit je ein Controlteller aufgestellt und dann verglichen, wie sich die Kohlenstaubmengen auf dem der Wirkung des Dampfspray ausgesetzten Teller zu denen des Controltellers verhielten:

1. Nach den ersten 3 Minuten war auf dem Sprayteller entschieden mehr Kohlenstaub, wie auf dem Controlteller. (Stimmt mit den Mikulicz'schen Versuchen überein.)

2. Der Unterschied auf den die nächsten 3 Minuten aufgestellten Tellern an Kohlenstaubgehalt war häufig so gering, dass man nicht genau unterscheiden konnte, wo mehr war; in der Mehrzahl der Versuchsfälle schien etwas mehr auf dem Sprayteller zu sein. Ueberhaupt aber war auf jedem Teller weniger Kohlenstaub wie auf den ersten.

3. In dem die dritten 3 Minuten dem Spray ausgesetzten Teller war ganz entschieden weniger Kohlenstaub, wie im Controlteller, in beiden Tellern aber noch weniger Kohlenstaub als bei 2.

4. Auch bei den vierten 3 Minuten war noch wahrnehmbar, dass auf dem Sprayteller weniger Kohlenstaub, als auf dem Controlteller sich befand, — auf beiden aber überhaupt viel weniger, wie bei den vorigen.

5. Auf beiden Tellern ist schon so wenig Kohlenstaub, dass ein bestimmter Unterschied nicht mehr wahrnehmbar war.

Zweite Versuchsreihe

wurde in ähnlicher Weise mit dem Handspray angestellt. Die Ergebnisse waren hier dieselben, nur war in einigen Fällen der Unter-

schied erst beim vierten Tellerpaar am deutlichsten, was übrigens auch manchmal bei Anwendung des Dampfspray variirte.

Wenn es erlaubt ist, diese grob mechanischen Verhältnisse auf die feinen Infectionskeime zu übertragen, so beweisen sie zur Evidenz die Richtigkeit unseres obigen aprioristischen Raisonnements. — Eine gewisse Beweiskraft wird man ihnen nicht absprechen dürfen, da sie genau den im Operationszimmer gegebenen Verhältnissen Rechnung tragen.

Wir sind also durch theoretische Erwägungen und Experimente gerade zu der entgegengesetzten Ansicht, wie Mikulicz gekommen und dürfen, glaube ich, mit Recht behaupten, *dass die mechanische Wirkung des Spray der Wunde sehr wohl nützt, namentlich wenn — wie gewöhnlich — der Spray einige Zeit vor dem ersten Schnitt oder dem Fortnehmen der letzten Schicht des Verbandes in Thätigkeit gesetzt ist.*

Wir würden daraus zugleich den Rath entnehmen, dies immer zu thun. Diese Wirkungsweise des Spray ist, wie schon erwähnt, auch durch die häufigste Irrigation nicht zu ersetzen, also ist dadurch allein schon vom theoretischen Standpunkt aus bewiesen, dass der Spray nicht vollständig durch die Irrigation zu ersetzen ist.

Die zweite Frage ist nach der chemischen Wirkung des Spray.

Da unterscheidet Mikulicz (S. 737) ganz richtig eine doppelte antiseptische Wirkung:

1. Werden alle Luftkeime durch den Contact mit dem Antisepticum in ihrer Lebensfähigkeit an und für sich herabgesetzt noch ehe sie zur Wunde herabfallen; passiren also gleichsam ein antiseptisches Bad schon in der Luft.

2. Die Wunde wird mit einer gewissen Menge des Antisepticums imprägnirt und dadurch zu einem ungünstigen Boden für die Entwicklung der Infectionskeime umgestaltet.

Nach Mikulicz's Ansicht erfüllt genau denselben Dienst, wie der Spray, die einfache Irrigation.

Er glaubt nämlich nicht, dass es von Belang sei, dass die Luftkeime schon vor dem Auffallen auf die Wunde beim Anwenden des Spray von dem Antisepticum getroffen werden, weil er der Ansicht ist, dass die übliche Concentration desselben nicht ausreicht, einfach durch Contact die Entwicklungsfähigkeit der Luftkeime zu zerstören. Den Beweis dafür blieb er schuldig und dürfte es kaum glaublich erscheinen, dass das Bespülen der Luftkeime mit 2—3 proc. Carbollösung vollständig ohne hemmende Wirkung auf ihre Entwicklungsfähigkeit sein sollte, wenn andererseits oft schon „ganz ge-

ringe" Mengen eines Antisepticums hinreichen sollen, um den Nährboden, auf welchen die Pilze auffallen, für eine längere Zeit hindurch für die Keimung ungünstig zu gestalten; was Mikulicz durch eine Reihe von Experimenten nachgewiesen haben will. Nach diesen Versuchen fand Mikulicz, dass die halbstündige Einwirkung des Carbolspray bei alkalisirtem Urin die Entwicklung der Luftkeime verzögerte, und in Pasteur-Bergmann'scher Lösung in der Mehrzahl der Fälle vollständig verhinderte. Dieses soll die in die Nährflüssigkeit niedergefallene Carbolsäure bewirkt haben, deren Quantitäten 0,02—0,03 Proc. betrug. Mit Recht — glauben wir — fügt Maas dem Referat darüber (l. c.) hinzu, dass ein Zusatz von 0,02—0,03 proc. Carbolsäure nicht im Stande ist, die Entwicklung von Bacterien in einer Nährflüssigkeit zu verbinden.

Nach obigen Auseinandersetzungen wird man uns zugeben müssen, dass die chemische Wirkung des Antisepticums auf die Luftkeime vor ihrem Herabfallen auf die Wunde nicht vollständig ausser Acht zu lassen ist; und mag sie auch nicht besonders gross sein, so ist sie jedenfalls durch die nachträgliche Irrigation nicht zu erreichen.

Wir sind mit Mikulicz u. A. überzeugt, dass die Luftkeime mindestens mehrerer Stunden bedürfen zum Beginn ihrer Entwicklung und deshalb noch nachträglich durch die nachfolgende Irrigation erreicht werden könnten, wenn die Irrigationsflüssigkeit alle Winkel und Buchten der Wunde erreichen und aus ihnen die Bacterien immer sicher herausspülen würde; wenn es absolut nicht vorkommen könnte, dass eine Anzahl derselben entweder in einem Winkel unerreicht bleiben oder durch die späteren Operationsmanipulationen in die Tiefe der Gewebe hineingepresst werden könnte. Dieses wird in der Praxis vielleicht sehr selten zutreffen; wozu sich aber eines Sicherheitsmittels, wenn auch für die seltensten Fälle, berauben, zumal da es für mich jedenfalls noch zweifelhaft erscheint — wie schon oben erwähnt — was unbequemer für den Operateur ist: der Spray oder das Irrigiren — namentlich das häufigere während der Operation. — Vom theoretischen Standpunkte aus glaube ich bewiesen zu haben, dass die Irrigation auch in obiger Beziehung nicht im Stande ist, vollständig den Spray zu ersetzen.

Dazu kommt noch, dass bei einzelnen Wunden wie bei denen des Peritoneal- und Pleurasackes die nachträgliche Irrigation unstatthaft ist. Freilich behauptet Mikulicz, dass „das normale Peritoneum selbst unter gewöhnlichen Verhältnissen von der Luft aus überhaupt nicht inficirt werden kann"; den Beweis dafür will er bei anderer

Gelegenheit geben. Nun muss man aber zugeben, dass wir nicht selten gezwungen sind, die Peritonealhöhle zu öffnen, auch wenn das Peritoneum nicht „normal“ ist und häufig auch unter „nicht gewöhnlichen“ Verhältnissen. Ueberdies ist es nicht selten passirt, dass Eiterung in der Peritonealhöhle aufgetreten ist, nachdem man Exsudate derselben punctirt hat, und zwar punctirt hat mit Troikaren, die längere Zeit in 5 proc. Carbollösung lagen und nachdem man die Bauchhaut mit derselben Lösung abgewaschen hat, also eigentlich doch am wahrscheinlichsten blos angeregt durch die Infectionskeime aus der eingedrungenen Luft. In dem nachfolgenden casuistischen Beitrag werde ich zeigen, dass ich aus besonderen Gründen gerade bei Laparotomien während der Operation den Spray nicht anwende, aber da suche ich mich durch andere besondere Vorsichtsmaassregeln — ebenso wie viele andere Operateure — vor der Infection zu schützen.

Noch schwächer ist der Beweis für die Entbehrlichkeit des Spray bei Pleurawunden ausgefallen: Ein Fall von Kolaczek-Fischer wird angeführt und auf andere hingewiesen. Aber gerade bei gröberer Punction pleuritischer seröser Exsudate ist bei Luftzutritt erfahrungsgemäss häufig Vereiterung eingetreten, so dass man sich die grösste Mühe gegeben hat, Instrumente zu erfinden, welche den Luftzutritt sicher vermeiden liessen, weil man sich eben überzeugt hat, dass hier die blosse Desinfection der Instrumente nicht ausreicht.

Die theoretischen Deductionen, die dem erwähnten Beispiele folgen, haben keine Beweiskraft, weil sie etwas als bewiesen annehmen und zur Argumentation benutzen, was zu beweisen ist:

Mikulicz geht davon aus, dass der Spray auf die Infectionskeime in der Luft keinen Einfluss hat und blos dadurch wirkt, dass dessen Antisepticum auf den Nährboden sterilisirend einwirkt. Da aber durch eine kleine Oeffnung nur wenig des Antisepticums aus dem Sprühregen in die Pleurahöhle gelangen kann, so wird dieses auf der weiten serösen Fläche sehr rasch durch Diffusion und Resorption bis zur Unwirksamkeit verdünnt (wohl unter 0,02—0,03 Proc.). Gerade hier dürfte es einleuchtend sein, dass ein längere Zeit vor Eröffnung der Pleurahöhle auf die betreffende Stelle gerichteter Spray, der auch während der Operation thätig bleibt, sehr nützlich sein muss, seine oben besprochene Wirkungsweise segensreich entfaltet.

Ich glaube durch die vorangegangenen theoretischen Auseinandersetzungen und die angeführten Experimente hinlänglich bewiesen zu haben:

1) dass der mechanische Effect des Spray der Wunde nicht schadet, sondern nutzt; 2) dass die nachfolgende Irrigation wenigstens nicht in allen Fällen den Spray ersetzen kann, da sie nicht alle wirksamen Eigenschaften desselben vertritt und zweitens nicht überall angewendet werden kann.

Zum Schluss will ich nur noch mit kurzen Worten darauf aufmerksam machen, dass man die Wirkung des Spray nicht ausschliesslich auf den Schutz vor der Luftinfection beschränken darf und er dadurch noch mehr an Wichtigkeit gewinnt. Gerade bei den gewöhnlichen täglichen Operationen kommen wir so häufig während der Operation mit unseren Händen in Berührung mit Gegenständen, die wir nichts weniger als rein im aseptischen Sinne bezeichnen können: so mit den Kleidern, dem Operationstisch, Haaren u. s. w., die Instrumente, wie Pincetten legen wir nicht immer in das bestimmte Gefäss sondern nicht selten nebenbei auf den Tisch. Es könnte sich da nicht selten ereignen, dass bei dem nachherigen Manipuliren ein Infectionsstoff so tief und fest in die Wunde eingepflanzt würde, dass er nachträglich gar nicht abgeschwemmt werden könnte, während der fortwährend auf unsere Hand und Instrumente auffallende Spray die Infectionskeime, wenn nicht immer vor ihrem Gelangen zur Wunde abspült, so doch mit dem Antisepticum abwäscht, sie sterilisirt.

Der Zweck dieser Arbeit soll wenigstens der sein, dass man nicht allzu rasch mit dem Spray abrechnet. Die praktischen Erfolge Trendelenburg's und v. Bruns' sind sehr schön, aber man darf nicht — wie schon Eingangs erwähnt — vergessen, dass sie in Kliniken erreicht sind, in denen das antiseptische Verfahren seit Jahren streng geübt worden ist, wo seit langer Zeit accidentelle Wundkrankheiten gar nicht oder höchst selten vorgekommen, wo alle Räume mit Carbolsäure gleichsam überfüllt, wo endlich Operateur und Assistenten in bester Weise das übrige antiseptische System nach Fortlassung des Spray üben konnten und wollten. Da rächt sich so Manches nicht. Aber man denke sich ein überfülltes Kriegslazareth, wo häufig Wunden hinkommen, die nicht aseptisch sind, wo viel des Infectionsstoffes angehäuft ist; wo der Operateur nicht immer bei der Masse von Arbeit auf die minutiöseste Reinlichkeit der Instrumente u. s. w. achten kann, wo Assistenten und Wärter nicht immer vollständig bekannt sind mit dem aseptischen Verfahren und häufig — wenn sie es auch sind — nicht immer Zeit haben all' die nöthigen Cautelen anzuwenden — ich meine in solchen Verhältnissen wird nicht selten der Spray noch in der letzten

Minute die Correction übernehmen. — Und doch haben die neuesten Arbeiten auch den Zweck zu beweisen, dass gerade für den Krieg der Spray sehr lästig und nicht nöthig ist.

Deshalb möchte ich am Schluss meiner Arbeit ausrufen:

„Nur nicht allzu übereilt fort mit dem Spray!"

---

2. Zehn Fälle von Laparotomie.

Der nachfolgende casuistische Beitrag, dessen einzelne Fälle an und für sich einiges Interesse beanspruchen, soll zugleich zeigen, dass ich nicht einseitig zu Gunsten des Spray eingenommen bin und sollen dadurch den Werth der vorangegangenen Erörterungen erhöhen.

Wir haben bei all den in nicht ganz $1\frac{1}{2}$ Jahren unternommenen Laparotomien, deren Zahl 10 beträgt, den Spray während der Operation weggelassen, weil wir zu der Ansicht Derjenigen neigen, welche die Abkühlung der Baucheingeweide durch den Spray und die Reizung derselben durch die zerstäubte Carbolsäure fürchten.

Wir haben in keinem einzigen Falle bei unseren Operirten bestimmt Peritonitis als Todesursache beobachtet. Folgende Arten von Laparotomien sind angeführt:

1—3. Drei Ovariotomien: zwei mit sehr zahlreichen Adhäsionen neben ungewöhnlich grossen Tumoren.

4 und 5. Zwei totale Uterusexstirpationen, von denen eine letal endete.

6. Eine Castration.

7. Eine Exstirpation des carcinomatösen Pylorus mit letalem Ausgang.

8 und 9. Zwei Probeincisionen bei Abdominaltumoren.

10. Eine Fistula stercoralis geheilt durch Enterorrhaphie.

Von diesen Laparotomien sind also zwei gestorben, aber beide an Schwäche und nicht in Folge von Infection. Trotzdem bin ich weit entfernt, daraus den Schluss ziehen zu wollen: weil von 10 ohne Spray ausgeführten Laparotomien alle aseptisch verlaufen, so ist der Spray bei dem antiseptischen Verfahren unnöthig. — Im Gegentheil nur dadurch, dass ich mir wohl bewusst war von der Wichtigkeit desselben, glaube ich die guten Resultate in Bezug auf Asepsis erreicht zu haben; denn in Folge dessen führte ich beim Fortlassen des einen Schutzmittels desto peinlicher die anderen aus und suchte

noch überdies durch aussergewöhnliche Maassregeln das Fortlassen desselben gut zu machen.

In unserer Privatklinik ist ein besonderes Zimmer zu den Laparotomien bestimmt, welches mehrere Tage vor der Operation auf das sorgfältigste gelüftet und durch Aussprengen von Carbolsäure desinficirt wird. Ausserdem wird wenigstens schon 2 Stunden vor der Operation der Dampfspray in Thätigkeit gesetzt und erst kurz vor der Operation entfernt. Ferner werden die Instrumente und Hände mit einer sonst bei alltäglichen Operationen kaum jedesmal möglichen Sorgfalt reingewaschen, desinficirt und während der Operation vor Infection geschützt. Tische, auf denen die Instrumente etc. zu liegen kommen, sind mit antiseptischer Gaze bedeckt; der Patient wird mit einem carbolisirten wasserdichten Zeug zugedeckt, in dem sich ein entsprechender Ausschnitt, dessen Ränder mit Heftpflaster versehen sind, befindet. Dasselbe hat einen doppelten Zweck: 1. den Kranken vor allem starken Nasswerden und Abkühlen zu schützen und 2. zu verhindern, dass nicht irgendwie während der Operation unsere Hände und Instrumente mit unreinen Stoffen, wie Kleidern des Patienten etc., in Berührung kommen. Kurz vor der Operation werden die Instrumente, die in Carbolsäure gelegen haben, noch einmal einer gründlichen Prüfung in Bezug auf ihre Reinheit unterworfen, und da findet sich noch manchmal Manches zu corrigiren: namentlich sind die Arterienpincetten schwer so vollständig rein zu bekommen, dass in den Riffen und den unnütz tiefen Löchern am Ende der Branchen (wir benutzen die Langenbeck'schen Pincetten) auch nicht eine Spur vom anhaftenden alten Blut zu sehen sein würde.

Selbstverständlich werden — wie auch bei anderen Operationen — kurz vor Beginn der Operation Hände und Operationsfeld gründlich noch einmal gereinigt und desinficirt.

Haben wir in dieser Weise alles mit der grössten Strenge vorbereitet, dann sind wir auch vollständig sicher, dass die Asepsis gelingen wird und lassen ganz beruhigt den Spray während der Operation fort. Ich gestehe aber offen, dass ich es für unmöglich halte, dieselben Vorsichtsmaassregeln mit derselben Strenge bei allen Operationen durchzuführen, auch bei unserem nicht überaus reichen Material. Deshalb werden wir jedenfalls auch noch in der Zukunft bei den übrigen Operationen den Spray beibehalten, von dem wir in der ersten Mittheilung nachgewiesen zu haben glauben, dass er noch in der letzten Minute so Manches zu corrigiren im Stande ist. — Die Zimmertemperatur beträgt während der Operationen über 20° R.

Wir lassen jetzt die Beschreibung unserer Fälle in aller Kürze folgen.

I. Drei Ovariotomien.

Der erste Fall ist eine Ovarialcyste, die weiter kein Interesse beansprucht, höchstens das, dass ich durch äussere Verhältnisse gezwungen, die Operation am letzten Tage der Regel, die Abends vorher verschwunden zu sein schien, ausgeführt habe. Eine etwa 5 Mark grosse Verwachsung mit dem Netz wurde doppelt ligirt und durchschnitten, der Stiel in die Klammer gelegt; keine Drainage. Der Verlauf war ein sehr guter. Leider ist die Patientin vor vollkommener Heilung der unteren Wundpartie, wo der Stiel befestigt war, heimlich aus unserer Anstalt davongelaufen und hat gleich den nächsten Tag angefangen zu waschen und sich einen Bauchbruch dadurch acquirirt.

Mehr Interesse verdient der zweite Fall: D. Draszkowska, eine sehr elend aussehende Patientin, hat mehrmals geboren, fühlt sich seit etwa 8 Jahren krank. Das Nähere aus der Anamnese und dem Status praesens übergehen wir, als uninteressant. Am 9. December 1879 führten wir die Operation aus. Das gewonnene Präparat stellt einen soliden Tumor von 30½ Pfd. dar. Das Mikroskop zeigt, dass es sich um ein Myofibrom handelt. Makroskopisch sieht man, dass hin und wieder das Gewebe colloid erweicht ist. Dadurch hat der Tumor intra vitam und selbst noch nach seiner Herausnahme uns eine Pseudofluctuation vorgetäuscht. Seine Lage war zwischen den beiden Blättern des rechten Lig. latum, von denen das vordere in der ganzen Ausdehnung des Bauchschnittes, der 3 Querfinger breit über der Symphyse anfangend bis 5 Cm. über den Nabel reichte, mit der Bauchwand verwachsen, was die Operation sehr erschwerte. Mit dem kleineren Theil lag der Tumor im kleinen Becken, und was das Interessanteste ist — er liess sich ohne Anwendung von Instrumenten und ohne dass wir eine einzige Ligatur anzulegen gebraucht hätten, aus seinem Lager hervorheben. Es ist also ein ungestieltes Myofibrom, das in keinem Zusammenhang mit Uterus und Ovarien gestanden. Billroth hat bis vor kurzem 3 Myofibrome des Abdomens operirt, die ohne Zusammenhang mit Uterus und Ovarien waren. Der letzte Billroth'sche Fall, der von Buschmann[1]) beschrieben ist, endete am 5. Tage lethal. Er unterschied sich dadurch von dem unserigen, dass er sehr reichlich von der Niere aus mit Blutgefässen versorgt war, so dass dieselbe zugleich mit dem Tumor der Blutung wegen exstirpirt werden musste.

---

1) Exstirpation eines sehr grossen retroperitonealen Fibroms und der damit verwachsenen im Becken gelegenen linken Niere. Wiener medic. Wochenschrift 1880. Nr. 28.

Was unseren Fall höchst interessant macht, ist — wie erwähnt — der Umstand, dass ein so colossaler Tumor ernährt wurde, ohne dass wir bei seiner Exstirpation auch nur ein einziges Gefäss hätten zu unterbinden gehabt. Unser Erstaunen und unsere Freude war gross, als wir, noch immer von allerlei Sorgen gequält, wie dort tief unten im kleinen Becken den Stiel zu versorgen, plötzlich den ganzen Tumor frei in unseren Händen hatten. Bemerken will ich noch, dass auf der Gebärmutter zwei kleinere Geschwülste subperitoneal sassen: eine von der Grösse eines mittelstarken Apfels, die zweite kleiner. Vielleicht kann das die Ansicht bestärken, dass diese Fibromyome ursprünglich von der Gebärmutter ausgehen und erst später sich abschnüren. Zur Operation erwähne ich nur noch, dass Drainröhren sowohl in die Höhle, aus welcher der Tumor ausgeschält war, als auch in die Bauchhöhle hineingelegt wurden. — Nach 31 Tagen verliess Patientin geheilt die Anstalt.

Der dritte Fall (Anna Rick) betraf eine Frau von 66 Jahren, die 7 mal geboren hatte und schon seit 6 Jahren leidend war. Durch die Operation gewannen wir ein Cystom von ungeheurer Grösse, dessen Wandungen allein 20 Pfd. und die darin enthaltene Flüssigkeit über 30 Pfd. gewogen hat. Der Leib war selten stark ausgedehnt. Die inwendig im Sack hängenden Fetzen zeigen sehr deutlich, dass dieses jetzt uniloculäre Kystom durch Schwund der Zwischenwandungen aus einem multiloculären entstanden ist. Die Operation wurde erschwert durch sehr ausgebreitete Verwachsungen mit Netz und Darm; trotzdem war die Antisepsis vollständig gelungen; die Wunde heilte unter zwei Verbänden und Patientin wurde 20 Tage nach der Operation entlassen; die höchste Temperatur betrug 37,6° C.

II. Zwei Fälle totaler Uterusexstirpation nach Freund-Rydygier'scher Methode.

Den ersten Fall (Rosa Bukofzer), der letal endete, habe ich schon in der Berliner klin. Wochenschrift 1880. Nr. 45 näher beschrieben und dort die von mir an der Freund'schen Operation vorgenommenen Modificationen zu begründen versucht. Auch habe ich auf der Danziger Naturforscher-Versammlung das gewonnene Präparat gezeigt und bei der Gelegenheit auch die Operationsweise beschrieben. In den Referaten darüber, sowohl im Tageblatt, als auch im Centralblatt für Chirurgie 1880. Nr. 45 wird blos angegeben, dass ich die Fortlassung der dritten Freund'schen Ligatur vorgeschlagen habe, und doch halte ich die vorhergehende Umschneidung der Portio

vaginalis von der Scheide aus von nicht ganz geringer Bedeutung. Ich lasse die Beschreibung des zweiten Falles folgen.

E. Radacka, 50 Jahre alt, stammt aus einer Familie, wo erbliche Krankheiten nicht vorhanden waren, namentlich keine bösartigen Tumoren. Die Regel bekam sie im 17. Jahre und hatte sie mit Unterbrechungen durch sechs Schwangerschaften regelmässig bis zu ihrem 49. Lebensjahre. Darauf traten nach dreimonatlicher Pause unregelmässige Blutungen auf, die immer profuser wurden und bis jetzt anhielten; zwischen den schmutzig dunklen stinkenden Blutungen weisser Fluss von ebenfalls unangenehmem Geruch.

Status praesens: Patientin sehr stark anämisch, Schleimhäute vollständig blass; Haut schmutzig gelb.

Bei der Exploration der Geschlechtstheile zeigt sich das Corpus uteri stark vergrössert, charakteristisch hart, mehr nach der rechten Seite zu gelagert. Durch mehrmaliges Einführen von Pressschwamm gelang es den Gebärmutterhalskanal so weit zu erweitern, dass man nur mit Mühe die Gebärmutterhöhle abtasten konnte, wo sich Unebenheiten auf der Innenfläche zeigten; nach der Untersuchung bedeutendere Blutung. — Die übrigen Organe gesund. — Drüsen nicht geschwollen.

Diagnose: Carcinoma corporis uteri.

Die Operation wurde 14 Tage nach der Aufnahme der Patientin, die wir zur Kräftigung derselben benutzten, ausgeführt unter gütiger Assistenz der Herren Collegen Dr. Sanitätsrath Wiener, Chojnacki, Andryson und Wehr.

1. Act: Nach Abrasirung der Schamhaare und vorbereitender Desinfection Incision der Scheidenschleimhaut rings um die Portio vaginalis; darauf Tamponade der Scheide mit Salicylwatte und Transport der Patientin in das zu Laparotomien bestimmte — wie gewöhnlich vorbereitete — Zimmer.

2. Act: Bauchschnitt vom Nabel bis zur Symphyse; Umsäumung der Wundränder mit Peritoneum; Lagerung eines Theils der Gedärme in erwärmte, carbolisirte Servietten (seröse Flüssigkeit im Abdomen; Peritonealüberzug der Gedärme matt).

3. Act: Durchziehen einer starken seidenen Fadenschlinge durch den Fundus des um das Doppelte vergrösserten Uterus. (Nebenbei bemerken wir, dass der rechte Eierstock eine wallnussgrosse Cyste enthält.) Anlegen einer doppelten Ligatur aus Catgut beiderseits um das Lig. latum nach aussen von Ovarien und Tuba durch das Lig. rotundum durchstechend; Durchschneiden zwischen je zwei Ligaturen, so dass die Ovarien im Zusammenhang mit Uterus bleiben; Einschneiden der Bauchfelltasche zwischen Uterus und Blase, währenddem Dr. Chojnacki den Tampon aus der Scheide entfernt und den Katheter in die Blase einführt; tieferes Ablösen des Uterus

vorn von der Blase schwieriger, wie in unserem ersten Falle; es muss die Scheere häufig benutzt werden, wobei wir uns dicht am Uterus halten, weil die Blase sehr nahe anliegt; Dr. Chojnacki markirt uns mit seinem Zeigefinger in der Scheide die gemachte Rinne und hält sie entgegen, bis meine Finger mit den seinigen im Einschnitt in der Scheide zusammenstossen; ähnliches Verfahren hinten zwischen Mastdarm und Uterus. Darauf werden seitlich zuerst links und dann rechts die Arteriae et Venae uterinae aufgesucht und vor ihrer Durchschneidung isolirt doppelt mit Catgut unterbunden; Beendigung des Herauslösens der Gebärmutter auch seitlich durch mehrere Scheerenschnitte.

Während der ganzen Operation verlor die anämische Patientin kaum Spuren von Blut.

4. Act: Nach genauester Toilette des Beckens wird die Oeffnung unten durch quere Catgutnaht des Peritoneums geschlossen; Zurücklagerung der Gedärme; Catgutnaht der Bauchwunde; Listerverband mit Abschluss desselben an den Beinen mit 10 proc. Salicylwatte; ein Drainrohr in die Scheide; vorn in den Scheideneingang Salicylwatte.

Der Verlauf nach der Operation bietet nichts besonderes Bemerkenswerthes: keine Schmerzen im Leibe; nach 5 Tagen Stuhlgang. Die Temperatur ist entsprechend der bald in der Scheide auftretenden gutartigen Eiterung etwas erhöht, wird aber durch zwei- bis viersttindiges Ausspülen der Scheide in Schranken gehalten. Jetzt nach 16 Tagen befindet sich Patientin ganz wohl; sitzt im Bett auf; ist kräftiger wie vor der Operation; Temperatur normal.[1])

Im Anschluss an diesen Fall wollen wir einige kurze Bemerkungen zur Operationstechnik bei totaler Uterusexstirpation hinzufügen.

Wir haben schon in der Berliner klinischen Wochenschrift bei Beschreibung unseres ersten Falles darauf hingewiesen, dass durch die beiden von uns an der Freund'schen Methode vorgenommenen Modificationen: 1) Umschneidung der Portio vaginalis von der Scheide aus und 2) Fortlassen der dritten Freund'schen Ligaturen die Hauptgefahren, welche von früheren Autoren hervorgehoben worden sind, beseitigt werden. Dazu werden gerechnet

1) die lange Dauer der Operation bei geöffneter Bauchhöhle;
2) die schwierige und zeitraubende Anlegung der dritten Freund'schen Ligaturen;

1) Vor Kurzem (5 Monate nach der Operation) haben wir erfahren, dass die Patientin sich vollständig wohl befindet. (Bemerk. während der Correctur.)

3) die nicht selten bedeutende Blutung aus der Art. uterina trotz dieser Ligatur;
4) das Mitfassen von Ureteren und Verletzungen von Blase und Darm.

In Betreff der näheren Ausführung verweise ich auf meine obige Publication.

Im Nachstehenden will ich nur die Gründe angeben, welche mich bewogen haben in der oben geschilderten Weise zu operiren und nicht von der Scheide aus, wie es in letzter Zeit vielfach empfohlen worden ist, so namentlich auf dem letzten Chirurgencongress und der Naturforscherversammlung zu Danzig.

Als Vorzüge der letzteren Operationsmethode wurden angegeben:

1) die geringere Mortalität: Schröder starben von 9 Operirten 2, eine an innerer Verblutung (Danz. Versamml.), ferner starben Schede von 2 Operirten beide; Baum von 4 zwei; Billroth von 3 eine; Langenbeck d. A. von 2 beide (freilich in vor-antiseptischer Zeit); Czerny blieben beide Operirte am Leben und ebenso eine Pawlik (Chir.-Congr.).

Wenn wir uns die Mühe geben wollten, die Mortalitätsstatistik für beide Operationsmethoden aufzustellen, so würde sie entschieden ungünstig für die Freund'sche Methode ausfallen, indessen sind die Zahlen noch zu klein und wir können uns die Mühe sparen, zumal da ich überzeugt bin, dass durch entsprechende Verbesserungen der Freund'schen Methode und genaue Auswahl der operationsfähigen Fälle die Statistik eine viel bessere werden muss. Diese Ueberzeugung stütze ich auf folgende Deductionen: Schröder sagte auf der Danziger Naturforscherversammlung, dass seine supravaginale Amputation vollständig ungefährlich sei. Ebenso ungefährlich sei die Péan'sche Operation — ja, man könne eventuell die innere Schicht des Kanals im zurückbleibenden Stumpfe ausschneiden ohne die Gefahr zu vergrössern. Da sehe ich denn nicht ein, warum die Freund'sche Operation um so sehr viel gefährlicher sein soll, bei welcher doch im Vergleich zur letzten Operation nur ein geringes Plus (die Entfernung des ausgehöhlten Uterusstumpfes) fortgenommen wird. —

Freilich will ich nicht behaupten, dass dieses Plus ohne Bedeutung für die Prognose wäre.

Dafür kommt aber ein sehr gewichtiger Grund zu Gunsten der Freund'schen resp. modificirten Freund'schen Methode hinzu, nämlich der, dass wir viel sicherer die Antisepsis durchzuführen im Stande sind. Der Operateur kommt mit seinen Händen und überhaupt gar nicht mit der Krebsjauche in Berührung, denn er kann die Umschnei-

dung der Portio vaginalis von der Scheide aus auch von einem Assistenten ausführen lassen. Aber wenn er sie auch selbst ausführt, kann er sich sehr wohl seine Hände rein erhalten (Muzeux'sche Zange — langgestielte Messer). Dahingegen muss der Operateur, wenn er die Exstirpation von der Scheide aus wählt, mit seinen Fingern viel und lange in der Krebsjauche arbeiten und nachher damit in den Peritonealsack eingehen — wie leicht ist da eine Infection möglich! Auch bei der grössten Mühe wird man ein jauchendes Carcinom nicht aseptisch machen können. Führt doch Schede (IX. Chirurgencongress) an, dass er vorher ein Evidement gemacht, dann vier Tage hintereinander täglich einmal mit 10proc. Carbollösung und täglich dreimal mit gewöhnlichem Salicylwasser Uterus und Scheide hatte ausspülen lassen und dennoch sein Finger, als er unmittelbar vor der Operation das Krebsgeschwür noch einmal mit 10 proc. Carbollösung ausrieb, nach Carcinomjauche roch.

Seine beiden Fälle sind auch an septischer Peritonitis gestorben. Es sind zwar auch viele nach Freund Operirte an septischer Peritonitis zu Grunde gegangen; ich glaube aber, dass sich das sicher vermeiden lässt — soweit man überhaupt von sicherem Ausschluss der Infection sprechen kann — wenn man genau nach der von mir angegebenen Modification verfährt. Ich mache hier noch aufmerksam auf die genaue Naht des Peritoneum am Beckenboden, die ja schon auch von anderen Seiten anempfohlen ist, über deren Zulässigkeit aber auch bis jetzt die Meinungen getheilt sind und bei dem bisherigen Verfahren auch getheilt sein konnten, die ich aber als unumgänglich nöthig zur Sicherung der Antisepsis halte. Es verhält sich mit dieser Naht ähnlich, wie mit dem Versenken des Stiels nach Ovariotomien: sind wir sicher, dass keine Infectionskeime in die Peritonealhöhle gelangt sind, dieselbe vollständig rein ist und keine Nachblutung zu befürchten, so können wir den Stiel versenken und brauchen auch keine Drainage, in demselben Falle können wir auch unten die Peritonealnaht anlegen; ja ich gehe noch weiter und behaupte: dann müssen wir diese Naht unbedingt anlegen, um vor einer nachträglichen Infection von der Scheide aus sicher zu sein: in kürzester Zeit sind die genähten Peritonealblätter verklebt und dann kann darunter in der Scheide der Heilungsprocess durch gutartige Eiterung vor sich gehen, wenn wir nur durch Drainage der Scheide und Ausspülungen für Abfluss sorgen, so haben wir nichts für die Peritonealhöhle zu befürchten. Selbstverständlich will ich hiermit gar nicht behauptet haben, dass auch bei Exstirpation von der Scheide aus die Peritonealwunde zu nähen sei — im Gegentheil halte ich da die

Drainage für sehr entsprechend, da wir nie ganz sicher sein können, ob nicht Infectionskeime in den Peritonealraum eingeschleppt und zurückgeblieben sind.

Die Sicherheit der Antisepsis ist ein grosser Vorzug der von mir modificirten Freund'schen Methode. Wenn ich auch dann weiter absehen will von der Sicherheit der Blutstillung — eine von der Scheide aus Operirte starb einem so geschickten und geübten Operateur, wie Schroeder an innerer Verblutung —, so muss ich doch zum Schluss noch hervorheben, dass die Exstirpation mit Laparotomie auch bei starker Vergrösserung des Uterus mit Erfolg ausgeführt werden kann, während sie von der Scheide aus nach Schröder selbst und Anderen dann unausführbar ist. Eine Operationsmethode, die für alle Fälle passt und für einzelne nur die allein mögliche ist, verdient schon deshalb alle Beachtung und muss zum Streben auffordern, sie möglichst zu vervollkommnen.

III. Ein Fall von Castration.

Der Fall unterscheidet sich wenig von anderen ähnlichen und deshalb will ich mich im Nachfolgenden ganz kurz fassen:

Fräulein C. R., 49 Jahre alt, stammt aus gesunder Familie; war nie schwer krank; bekam im 16. Jahre die Regel, die bis zum 36. Lebensjahr sehr stark war. Dann cessirten die Menses angeblich nach Erkältung und blieben 8 Jahre aus; stellten sich dann aber wieder ein. Sie klagt über Schmerzen im Kreuz und Unterleib und Krämpfe in der Brust: beides soll unerträglich sein. In Folge dessen ist sie missgestimmt, launisch, weinerlich, häufig „so schwer krank", dass sie zu Bett liegen muss. Trotz der mannigfaltigsten Therapie besserte sich der Zustand nicht, war in letzter Zeit im Gegentheil schlimmer geworden, so dass nur mit Morphiuminjectionen Ruhe geschafft werden konnte. Patientin ging deshalb mit Freuden auf den Vorschlag ihres Hausarztes ein, als letztes Mittel die Castration zu versuchen. Die thatsächliche Grundlage zu diesem operativen Vorschlag bildete eine ziemlich bedeutende Vergrösserung des rechten Ovarium, wo auch die grössten Schmerzen waren und von wo sie über den ganzen Körper ausstrahlten.

Die Operation wurde nach vorausgeschickter üblicher Vorbereitung in der gewöhnlichen Weise unternommen:

Bauchschnitt in der Linea alba etwa 7 Cm. lang; Umsäumung der Wundränder; Herausbefördern der Ovarien, was wegen der dicken, fetten und strammen Bauchdecken recht schwer war; Unterbindung derselben im mehreren Partien mit Catgut; Catgutnaht der Bauchwandungen.

Die Asepsis ist vollständig gelungen; die höchste Temperatur erreichte kaum 38,0° und fiel nach 3 Tagen zur normalen. Die

Schmerzen im Kreuz und Unterleibe, sowie die übrigen früheren Beschwerden sind augenblicklich verschwunden, den definitiven Erfolg in dieser Beziehung müssen wir aber erst abwarten.[1])

IV. Ein Fall von Exstirpation des carcinomatösen Pylorus.

Ist schon in dieser Zeitschrift (Bd. XIV Heft 3) beschrieben.

V. Zwei Probeincisionen bei Abdominaltumoren.

Der erste Fall betraf eine 56 Jahre alte Frau A. H., welche neben Bauchwassersucht einen Abdominaltumor hatte. Ihre Krankheit datirt sich seit 3 Jahren.

Bei der Incision fanden wir neben viel ascitischer Flüssigkeit einen grossen Carcinomknoten im Omentum maj. und Carcinosis des ganzen Peritoneum. Wir standen deshalb von der Exstirpation des Tumors ab, vernähten die Abdominalhöhle mit Catgut und entliessen die Patientin, mit einer Leibbinde versehen, nach 16 Tagen nach Hause.

Auch nicht die geringste Reaction ist diesem operativen Eingriff gefolgt.

Ebenso reactionslos verlief der zweite Fall, der insofern noch besonderes Interesse verdient, weil er als Pyloruscarcinom diagnosticirt wurde und die Diagnose ziemlich schwierig war.

Nachdem einmal durch den oben erwähnten Operationsfall unsere Aufmerksamkeit auf Pyloruscarcinome gerichtet war, hatten wir im Verlauf von 3—4 Monaten 3 Pyloruscarcinome zu sehen Gelegenheit; der beste Hinweis, dass die Operation der Pyloruscarcinome im hohen Grade Aufmerksamkeit verdient, wenn sich bei einem ca. 2000 aufs Jahr betragenden Ambulatorium in so kurzer Zeit 3 Fälle finden. Der in Rede stehende Fall ist kurz folgender:

J. Exner, 50 Jahre alt, verlor die Eltern an Altersschwäche; erbliche Krankheiten, namentlich Carcinome sind nicht in der Familie gewesen. Im 7. Lebensjahre hat er wahrscheinlich an Osteomyelitis femoris dextri gelitten (es haben Knochenstückchen sich entleert). Seit jener Zeit ist eine Fistel zurückgeblieben über dem inneren Condylus fem. d., die von Zeit zu Zeit Eiter secernirt, wie auch augenblicklich. Im April 1880 zeigten sich die ersten Anfänge der jetzigen Krankheit: Schmerzen im Abdomen und häufiges aber unregelmässiges Erbrechen namentlich nach schwerverdaulichen Speisen.

Status praesens am 4. December 1880: Schlecht ernährter Mann;

1) Nachträglich habe ich erfahren, dass die Beschwerden wiedergekehrt sind und Patientin mehrere Monate nach der Operation gestorben ist. Die Todesursache ist nicht bestimmt anzugeben, weil die Obduction nicht gestattet wurde. (Bemerk. während der Correctur.)

die ganze Haut bedeckt mit Pityriasis versicolor; Supra- und infraclavicular-Gruben sehr stark; rechts Spitzenkatarrh; Lebergrenzen normal; Herz gesund; am rechten Bein die besagte Fistel.

Das Abdomen wenig gespannt; bei der Palpation ganz wenig vermehrte Resistenz unter dem rechten M. rectus abd. undeutlich ausgesprochen, daselbst auch Schmerzen auf Druck.

Die Diagnose stellten wir auf Carcinoma pylori, aber mit Vorbehalt wegen der sehr undeutlich ausgesprochenen Symptome; namentlich war die zu fühlende vermehrte Resistenz so undeutlich, dass sie auch von einer stärkeren Anspannung des M. rectus hätte bedingt sein können. Aber der Umstand, dass sie bei den mehrmaligen Untersuchungen immer zu fühlen war — freilich bald mehr, bald weniger deutlich —; ferner der Schmerz an dieser Stelle, sowie das Erbrechen und endlich auch das kachektische Aussehen des Pat. (der zwar auch auf das Lungenleiden und die Eiter secernirende Fistel hätte zurückgeführt werden können) dies Alles bestimmte uns, die Diagnose auf Carcinoma pylori mit höchster Wahrscheinlichkeit zu stellen.

Bei der am 17. December 1880 vorgenommenen Probeincision stellte sich zwar heraus, dass unsere Diagnose richtig war, aber zu gleicher Zeit fanden sich zahlreiche Carcinomknötchen im Netz, so dass wir von der Pylorusexstirpation Abstand nahmen. Es stellte sich auch jetzt heraus, weshalb der Pyloruskrebs so undeutlich zu fühlen war: er nahm nämlich blos die hintere Wand des Pylorus ein und ging ein wenig auf die Curvatura minor über, während die vordere Wand noch intact war. — Am 23. December 1880 der erste Verbandwechsel, wobei sich zeigte, dass die ganze Wunde per primam geheilt war und Pat. wurde mit einer Leibbinde entlassen. Die höchste Temperatur betrug 37,6 °.

VI. Ein Fall von Fistula stercoralis geheilt durch Enterorrhaphie.

Zwar hat Polano [1]) schon im Jahre 1853 eine Kothfistel durch Enterorrhaphie geheilt, doch ist die Operation erst in neuester Zeit häufiger ausgeführt worden, nachdem das antiseptische Verfahren in Aufnahme gekommen ist.

Die bis dahin veröffentlichten Fälle sind noch so wenig zahlreich, dass es schon deshalb geboten wäre, unseren Fall mitzutheilen.

Ottewski, Johann, 46 Jahre alt, ist bis dahin nie krank gewesen. Im Mai vorigen Jahres schleuderte ein Baumstamm gegen seine rechte Leisten-

1) Enterorrhaphie wegen einer Kothfistel im Bruchsacke. Centralblatt für Chirurgie 1880. Nr. 35.

gegend, worauf daselbst eine faustgroesse Geschwulst entstand. Druck auf dieselbe soll Brechneigung hervorgerufen haben. Bis zum September vorigen Jahres soll die Geschwulst ohne Veränderung bestanden haben und dann geplatzt sein, worauf sich eine grosse Menge (ein voller Teller) stark stinkenden Eiters entleert hat. 8 Tage später bemerkte Patient, dass Speisereste aus der Oeffnung hervortraten. 14 Tage darauf sucht Patient unsere Anstalt auf.

Status praesens: Ziemlich gut ernährter, aber sehr deprimirter Mann. In der rechten Leistengegend unter dem Lig. Poupartii gerade über den grossen Schenkelgefässen findet sich etwa ein markstückgrosser Hautdefect, an dessen oberem Rand die Darmschleimhaut lippenförmig befestigt ist; der übrige Theil ist mit Granulationen bedeckt; in der Umgebung die Haut vielfach excoriirt. In die Darmöffnung lässt sich das dickste Bougie einführen und verfolgt die Richtung nach oben; eine andere Richtung — etwa dem abführenden Darmende entsprechend — lässt sich nicht entdecken, auch bei den späteren Untersuchungen nicht. — Aus der Fistel fliesst fast ununterbrochen Darminhalt in kleinen Portionen; der Stuhlgang erfolgt regelmässig per anum.

Als sich die Oeffnung trotz mehr als viermonatlicher Behandlung nicht schliessen wollte, schritten wir zur Darmresection mit nachfolgender Enterorrhaphie:

Nach gehöriger vorgängiger Entleerung des Darmes und Desinfection der Fistelumgebung führten wir einen etwa 7 Cm. langen Schnitt von der Fistelöffnung nach oben, Haut, Muskel und Lig. Pouparti durchtrennend. Nachdem die Blutung gestillt war, Eröffnung des Peritoneums und Umsäumung der Wundränder. Ablösen der Darmschlinge, an deren convexer Fläche sich die Fistel befand, von den Weichtheilen. Da sich herausstellte, dass ein Glätten der Fistelränder und Längsnaht nicht möglich war, weil eine Stenose entstanden wäre, so wurde das betreffende Stück Darm resecirt: Abbinden des Mesenteriums in mehreren Portionen mit Catgut und Durchtrennen zwischen den Doppelligaturen; Anlegen unserer elastischen Compressorien beiderseits jenseits der Darmfistel; Catgut-Naht der beiden Darmenden nach Czerny (ungefähr 40 Nähte wurden angelegt). Die durchschnittenen Darmlumina passten genau auf einander; Abspülen der Schlinge mit 2½ proc. Carbolsäure; Zurücklagern in die Nähe der Bauchöffnung; Catgut-Naht des Peritoneum, dann der Muskelschicht und Haut so weit, als nach unten möglich war; Einlegen eines Drainrohrs unten in den Gang, durch den die fistulöse Darmwand vorgestülpt gewesen war (das Drainrohr geht aber nicht bis in die Bauchhöhle); Lister-Verband. Das herausgeschnittene Darmstück hat eine Länge oben (concave Seite) von 4 Cm., unten (convexe) von 6 Cm. Pat. fühlt sich nach der Operation wohl, hat nicht erbrochen,

keine Schmerzen im Abdomen und doch steigt die Temperatur auf 38,8°, deshalb Wechsel des Verbandes am 3. Tage; nicht die geringste Reaction an der Wunde zu bemerken. — Winde gehen schon am 2. Tage per anum; der Stuhlgang erfolgt am 7. Tage. — Nach 4 Wochen ist Patient vollständig wieder hergestellt.

Wir haben auch in diesem Falle, wie erwähnt, unser elastisches Compressorium benutzt und hat sich dasselbe vollständig bewährt: auch nicht die geringste Spur von Darminhalt ist ausgetreten; die Darmwandungen lagen glatt nebeneinander, so dass deren Vereinigung mit Nähten sehr bequem war (wir fingen die Nähte am Mesenterialansatz an anzulegen). Nachdem die durchschnittenen Darmenden zusammengenäht waren und wir die Compressorien abgenommen, war auch nicht die geringste Einschnürung an der Stelle, wo sie lagen, zu sehen.

---

3. Zur Aetiologie der Handgelenkluxation.

Handgelenkluxationen gehören unstreitig zu den Seltenheiten, so dass C. Hueter in seiner Klinik der Gelenkkrankheiten (S. 501) von ihnen mit Recht sagen konnte: „und wenn auch kein Zweifel erhoben werden kann, dass eine wirkliche Luxation des Radio-Carpalgelenks vorkomme, so ist jedenfalls ihr Vorkommen eine klinische Curiosität.“ Ganz ähnlich spricht sich König in seinem Handbuch (S. 714) aus. Tillmanns hat im Archiv der Heilkunde (XIV. Bd.) 24 Fälle von Handgelenkluxationen zusammengestellt, von denen 13 dorsale und 11 volare waren; es sind jedoch nur 14 Fälle reine Luxationen ohne Fractur gewesen. In Betreff der Häufigkeit beider Arten von Luxation führt auch König (l. c.) an, dass die dorsale die häufigere sei.

Auch der von uns beobachtete Fall gehört zu den dorsalen Luxationen.

Schon wegen der Seltenheit dieser Fälle wäre seine Publication gerechtfertigt, sie erscheint mir aber um so mehr wünschenswerth, als gerade in unserem Falle die Entstehungsweise sehr klar vorliegt.

Madrzejewski Franz, 19 J. alt, Arbeiter, stellt sich am 18. Jan. 1881 in unserem Ambulatorium vor und klagt, dass er sich etwa vor ½ Stunde eine Handverletzung zugezogen habe. Bei näherer Nachfrage erfahren wir, dass er in einem schmalen Gange zwischen zwei Häusern einen zurückrollenden beladenen Wagen auf-

halten wollte und seine Hand dorsalflectirt gegen den Wagen anstemmte. Er konnte jedoch den Wagen nicht aufhalten und wurde sein auch im Ellbogengelenk flectirter Vorderarm schräg gegen eine Wand angedrückt. Er fühlte plötzlich einen Knack im Handgelenk und mit Mühe gelang es ihm, seinen Arm zu befreien.

Bei der Untersuchung fanden wir, dass die obere Reihe der Carpalknochen auf dem Dorsum des Radius stand: die Gelenkfläche der Carpalknochen dorsalwärts, sowie vorne die des Radius und des Proc. styloideus radii volarseits waren durchzutasten, da die Gegend noch gar nicht geschwollen war; der Proc. styloideus ulnae war an der normalen Stelle.

Die Diagnose machte in diesem Falle keine Schwierigkeiten und war unzweifelhaft, namentlich eine Verwechselung mit Fractur unmöglich.

Die Reposition gelang durch einfachen Zug an der Hand und entsprechenden directen Druck. — Die einmal reponirten Knochen blieben in ihrer Lage: also noch ein Beweis mehr, dass es sich um eine Luxation handelte.

Was die Entstehungsweise anbetrifft, so ist sie ja oben deutlich angegeben. Wir stellen uns vor, dass die im Handgelenk zusammenstossenden Knochen gleichsam herausgeschraubt worden sind durch den von der Seite und schräg andrängenden Wagen bei Fixation des oberen Endes des Vorderarms durch die Wand. König gibt an, dass diese Art von Handgelenkluxation durch übertriebene Volarflexion bewirkt werden soll. In unserem Falle ist sie umgekehrt bei Dorsalflexion entstanden; wir wollen aber gar nicht behaupten, dass dies das Häufigere wäre. Im Gegentheil glauben wir, dass in unserem Falle die schraubenförmige Herauspressung dazu viel beigetragen hat, dass bei solcher Stellung der Hand eine Dorsalluxation entstanden ist.

X.

Ein Endoabdominalabscess.

Von

Dr. von Krans,
Oberstabs- und Regimentsarzt in Frankfurt a. M.

Musketier Müller der 1. Compagnie des 113. Regiments erkrankte am 24. December 1879 unter heftigen Schmerzen in der Regio lumbalis rechts und ging Nachmittags deshalb dem Garnisonlazareth zu Freiburg i. B. zu.

Die Inspection dieser Gegend ergab daselbst eine Geschwulst, welche sich aufwärts bis zur 11. Rippe, abwärts bis zum 3. Lendenwirbel und lateralwärts bis 10 Cm. von der Wirbelsäule entfernt, erstreckte. Die Haut über der senkrecht ovalen und im Hinblick auf die correspondirende Gegend der andern Seite, zwischen 4 und 5 Cm. erhabenen Geschwulst, war normal gefärbt, normal warm und durch Druck, der schon in mässiger Weise ausgeübt sehr schmerzhaft war, keine Fluctuation zu fühlen. Die Geschwulst war nicht teigig, vom Bauche war keine Geschwulst in der rechten Nierengegend zu fühlen. In der Gegend des rechten Poupart'schen Bandes war weder etwas Auffallendes zu sehen noch zu fühlen. Forderte man den Mann auf zu gehen, so ging er mit gekrümmtem Rücken, beugte dabei die Beine aber nicht abnorm im Hüftgelenk. Sofern man ihn sich hinsetzen hiess, setzte er sich vorsichtig auf beide Sitzknorren gleichzeitig. Auf die Aufforderung sich ins Bett und auf den Rücken zu legen, that er das unter lebhafter Schmerzäusserung und streckte alsdann die Beine. Auf die Aufforderung, sich so zu legen, wie es ihm am bequemsten sei, legte er sich auf die linke Seite und zog beide Beine, im Hüft- und Kniegelenk gebeugt, an den Leib an. Die am Abend gemessene Temperatur betrug 39,8° C. Der Urin war Abends blut- und eiweissfrei, hatte aber einen sehr starken ziegelrothen Bodensatz, welcher sich mikroskopisch als harnsaures Natron nachweisen liess. Die Behandlung wurde mit heissen Ueberschlägen auf die Geschwulst und Morphiuminjectionen eingeleitet. Am 26. December zeigte sich eine Ausbreitung der Geschwulst nach oben und unten hin, nicht lateralwärts; am 27. December war dieselbe noch deutlicher. Das Aufsitzen im Bette war ihm an diesem Tage äusserst schwer und klagt er dabei über Schmerzen in der rechten Brusthälfte. Die Auscultation und Perkussion des Brustkorbs ergaben weder rechts noch links abnorme Resultate, nur war die Athmung flach und bei tiefen Inspirationen stossweise. Am 29. December ist die Geschwulst nach oben bis zum 9. Brustwirbel

gewachsen, dessen Dornfortsatz bei Druck wiederholt als äusserst empfindlich bezeichnet wird, desgleichen die 9. Rippe an ihrem hinteren Ende, während ein wiederholter Druck auf den 8. und 10. Brustwirbeldornfortsatz stets als schmerzlos behauptet wird. Sehr weh thut sichtlich ein nur leiser Druck auf die Mitte der Geschwulst. Am 30. December fühlt sich diese zuerst teigig an und hat eine Ausdehnung vom Darmbein bis zur 9. Rippe. Lateralwärts ist sie nicht gewachsen. Der Harn ist an diesem Tage wie stets zuvor vom 25. December ab klar und von Eiweiss und Blut frei, p. p. 1 3/4 Liter in 24 Stunden; die Entleerung des Darms wie immer vorher ungestört. Beim Aufrichten wird ein zusammenschnürender Schmerz in der rechten Brusthälfte angegeben. Die Auscultation und Percussion des Brustkorbs ergaben auch am 30. December rechts wie links normale Resultate. Eine am Nachmittag vorgenommene Probepunction in die Geschwulst 3 Cm. tief, dicht unterhalb der 12. Rippe, sowie eine sich daran schliessende schichtweise trennende, 4 Cm. senkrecht abwärts reichende Probe-Incision mit dem Messer durch die Haut, den M. latissimus dorsi, den Serratus posticus inferior und das äussere Blatt der Sacrolumbalfascie lieferten keinen Eiter. Die Wunde wurde drainirt und mit 2 proc. nasser Carboljute verbunden.

Am 1. Januar 1880 ist der Druck auf sämmtliche Dornfortsätze, auch auf den 9., absolut schmerzfrei, der auf die Geschwulst sehr schmerzhaft. Dieselbe ist seit gestern auf ihre Ausdehnung vom ersten Krankheitstage zurückgesunken: Nach oben ragt sie nur noch bis zur 11. Rippe und nach unten bis zum dritten Lendenwirbel. Die Percussion und Auscultation des Brustkorbs ergaben RH absolute Dämpfung von der 4. Rippe abwärts, oberhalb der 4. Rippe relative Dämpfung gegen links, von der rechten Achselhöhle und bis zur Leberdämpfung tympanitischen Brustton. Auscultation: kein Reibegeräusch, RHU bronchiale Athmung, RHO vesiculäre Inspiration, bronchiale Exspiration, RVO schwaches Vesiculärathmen. Husten und blutiger Auswurf fehlen. Die beigefügte Temperatur-Curve besagt das Uebrige.

Am 2. Januar wird unter Chloroformnarkose und Carbolspray zuerst in die vorher nachhaltig desinficirte Haut ein 2 Stunden in 5 proc. Carbollösung gelegener Troikar von Rabenfederdicke dicht unterhalb der genau abgezählten 12. Rippe, 4 Fingerbreit rechts von der Wirbelsäule, 6 Cm. tief senkrecht eingestochen. Erst bei kräftigem Druck entleert sich ein Stück einer Abscessmembran und ein Tröpfchen gelben Eiters durch die Canüle. Nunmehr wurden dicht neben dem Troikar schichtweise mittelst eines senkrechten Schnittes nach unten Haut, Latissimus dorsi, Serratus posticus inferior und zwei Blätter der Fascia lumbo-dorsalis dicht am äusseren Rande des Extensor dorsi und am Rande des Quadratus lumborum durchschnitten. Jetzt entleerte sich dicker gelber, nicht übelriechender Eiter, und durch Compression auf die Umgebung der Incisionswunde solcher massenhaft. Zweien in die Abscesshöhle eindringenden Fingern der rechten Hand war es nicht möglich, dieselbe zu begrenzen. In der Tiefe drücken dieselben sich in klebriges Granulationsgewebe leicht ein. Man fühlt die glatte 12. Rippe, die glatte Spina ilei posterior superior und die glatten Körper sämmtlicher Lendenwirbel deutlich. Jetzt werden zwei grosse steife Gummidrains eingeführt und durch das eine so lange eine 2 proc. warme Carbolsäurelösung eingegossen, welche durch das nebenliegende Drain ausfliesst, bis sie relativ

klar ist. Sodann wird die Wunde mit 10 Proc. Salicylwatte und der nassen Carboljute, worüber Wachstaffet zu liegen kam, verbunden. Nach der Operation zeigten die Auscultation und Percussion des Brustkorbs dieselben Resultate wie am Morgen. Am 3. Januar 1881 heisst es bezüglich desselben im Journalblatt: Die Auscultation und Percussion des Brustkorbs ergaben im Wesentlichen dieselben Resultate wie am Operationstage. Am 4. Jan. wird keine physikalische Untersuchung des Brustkorbs vorgenommen. Am 5. Januar: Die Percussion ergibt eine scheinbare Abnahme der relativen Dämpfung RHO. Am 7. Januar: Die Percussion der Brust ergibt im Wesentlichen dasselbe Resultat wie am 5. Januar.

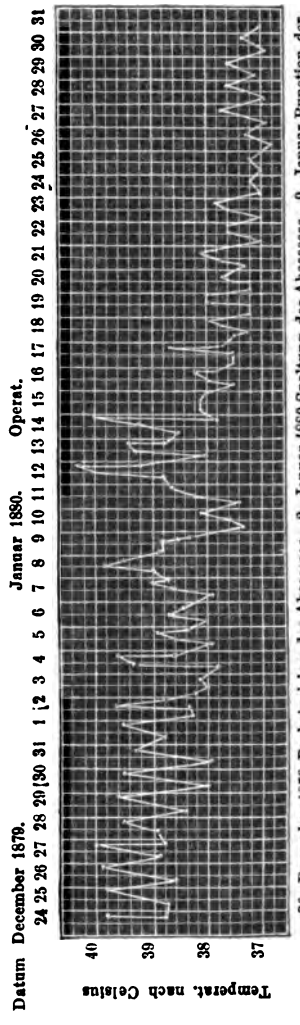

Am 8. Januar heisst es wörtlich: Die Auscultation und Percussion der Brustorgane ergaben im Wesentlichen dieselben Resultate wie früher: RHU von der 4. Rippe abwärts absolute Dämpfung; aufwärts relative Dämpfung. Von der rechten Achsel bis zur Leber absolute Dämpfung. Im Bereiche der Dämpfung Bronchialathmen, kein Tintement metallique, auch nicht während der Percussion, kein amphorisches Athmen. Bei der Succussion ist kein metallisches Plätschern zu hören. Der Pectoralfremitus ist stark abgeschwächt. Die Stimme des Patienten vernimmt der die rechte Brusthälfte Auscultirende deutlich. Athemnoth ist gering. Reibgeräusche sind nicht zu vernehmen. Ein Blick auf die Temperaturtabelle gibt nach dieser Richtung hin Aufklärung. In der ersten Zeit wurde täglich 2 mal, später seltener und immer seltener der Verband gewechselt und stets gespült. Sofern der Harn schwarz wurde, wurde an Stelle der warmen 2 proc. Carbolsäurelösung eine 1 proc. warme Salicyllösung substituirt, immer aber nach Aufhellen des Harns wieder auf die 2 proc. Carbollösung zurückgegriffen. Der Wechsel des Verbandes war äusserst schwierig. Derselbe wurde in der Weise vorgenommen, dass 4 kräftige Männer den nahezu 6 Fuss langen Kranken horizontal in der Schwebe hielten und das Verbandmaterial durch eine 2 Mtr. lange, 20 Cm. breite leinene Binde, welche in sich deckenden Touren recht fest einfach horizontal um den Leib angelegt wurde, befestigt. Am 9. Januar wurde die Punction des Brustkorbs im 7. Intercostalraum 9 Cm. rechts von der Wirbelsäule mittelst des Dieulafoi-

schen Aspirations-Apparates und einer mittelstarken Goldnadel vorgenommen und 950 Ccm. eines durchsichtigen und wenig getrübten dünnflüssigen, grünlich schillernden, serös-fibrinösen Exsudates entleert. Zwar hellte sich die relative Dämpfung auf und verkleinerte sich die absolute. Indess sank die Temperatur keineswegs, ebensowenig wie Puls und Athemfrequenz, und war das Allgemeinbefinden fortwährend ein schlechtes, wiewohl die Heilung der Incisionswunde der Abscesshöhle prächtig fortschritt. Einer am 13. Jan. wiederholten Punction der rechten Pleurahöhle an derselben Stelle wie zuvor, welche 110 Ccm. dünnflüssigen, immer noch durchsichtigen, aber stärker getrübten und jetzt penetrant riechenden, stark grün schillernden Exsudates entleert, weshalb wegen der Nutzlosigkeit dieser Entleerungsmethode der Pleurahöhle die Aspiration sistirt wird, folgt am 14. Januar die Eröffnung der Brusthöhle mittelst eines 6 Cm. langen Schnitts im 7. Intercostalraum 9 Cm. rechts von der Wirbelsäule, 4 Finger breit nach hinten von der Achsellinie. Das trübe, penetrant übelriechende Exsudat wird so lange ausgespült, bis das Spülwasser, eine warme 2proc. Carbolsäurelösung, klar abfliesst und eine silberne Canüle mit breitem Teller von 13 Cm. Länge und starker Krümmung mit abgestumpftem Ende bis an den Teller 13 Cm. lang in die Brusthöhle eingesenkt, sodann der Verband, in der untersten Schicht aus frisch in der Dispensiranstalt gefertigter 10proc. Salicylwatte, in der oberen aus dem Brun'schen Carbolcollophonium-Gazeverbande bestehend, in der früher beschriebenen Weise wie für die Lendenpartie, fest angelegt, in den ersten Tagen wegen profuser Secretion oft gewechselt, später mit Abnahme der Secretion länger liegen gelassen und jedesmal gespült. Als Spülwasser wurde im Princip die 2procentige warme Carbollösung angewendet. Vom 19. Jan. ab wird die silberne Canüle mit einem Drain aus einem untern Ende eines Nelaton-Katheters vertauscht. Nur wenn der Harn dunkel wurde, wurde an Stelle der Carbollösung eine durch Alkoholanwendung gewonnene 1proc. warme wässerige Salicyllösung substituirt. Der Verbandwechsel konnte in den ziemlich weit von einander gelegenen 2 Operationswunden, der einen in der rechten Lumbalgegend, der andern im 7. Intercostalraum, wegen der in der ersten Zeit nach der Operation noch sehr grossen Hinfälligkeit des Mannes nur unter sehr erschwerenden Umständen, perfect die Wunden abschliessend, angelegt werden. Der Patient wurde stets in der früher angegebenen Weise horizontal in der Luft schwebend gehalten und so verbunden. Frappant ist der Temperaturabfall vom Tage des Brustschnittes an, wie sich überhaupt von diesem Tage an das Allgemeinbefinden des Mannes rapid bessert. Vom 1. Febr. ab kann der Verbandwechsel im Sitzen des Patienten vorgenommen werden. Am 26. Febr. passirt Folgendes:

Der assistirende Arzt der Station nimmt den Verband ab und bemerkt erst nach Blosslegung der Wunde, dass der durch das Drainrohr gezogene und geknotete lange Faden ausgerissen ist und in der Jute liegt. Das Drain war nicht mehr sichtbar. Wie sich der Knoten gelöst hat, ist unaufgeklärt geblieben. Ich incidirte die Wunde sofort, konnte aber nur feststellen, dass das Drain zwischen den Rippen durch in die Brusthöhle geschlüpft war. Lange Versuche, dasselbe durch die Kornzange oder andere Instrumente zu extrahiren, welche mir augenblicklich nur in solcher Auswahl, wie ich sie nicht für ausreichend erachtete, zur Hand waren, be-

schloss ich vorläufig zu unterlassen, ebenso nahm ich vorläufigen Abstand von einer Rippenresection zum Behufe der Extraction.

Müller's Genesung schritt nun trotz dieses Zwischenfalls rapid vorwärts, jedoch schloss sich die Fistelöffnung nicht ganz, auch nicht nach einer Badekur im Bade Dürrheim vom 13. Juni bis 29. Juli 1880. Mit 145 Pfd. Körpergewicht reiste er ins Bad, mit 156 Pfd. kam er zurück. Am 12. October machte ich horizontal über die Fistel unter antiseptischen Cautelen und Spray einen etwa 6 Cm. langen Schnitt in die alte Narbe und eröffnete dadurch abermals den Brustkorb weit, mit der Intention, eine Rippenresection zur endlichen Extraction des die Fistel nicht zur Heilung kommenlassenden Drains folgen zu lassen. Eine gebauchte starke Zinnsonde zeigte den Weg des Ganges schräg medialwärts, etwas nach oben. Durch eine Exploration mittelst des Fingers wird das Drain vom Professor Dr. Maass, der mir bei diesem chirurgischen Eingriffe, welcher, wie gesagt, als eine Rippenresection geplant war, beistand, sofort gefühlt und ohne Schwierigkeiten mit der Kornzange extrahirt. Hiernach wurde von jedem weiteren chirurgischen Eingriffe, nachdem der Fistelgang mit in 5 proc. Carbolsäurelösung getauchten gestielten Schwämmen ausgerieben worden war, Abstand genommen und die Wunde in der früher angegebenen Weise nachbehandelt. Am 27. October ist die Wunde als vernarbt anzusehen, der antiseptische Verband wird sistirt und nur noch die Wunde zum Schutze gegen Reibung mit einem Heftpflaster bedeckt. Am 29. October wird Müller als geheilt aus dem Lazareth und, da er er seiner 3jährigen Dienstpflicht genügt hat, als Reservist in die Heimath entlassen. Am Tage der Entlassung war der Lungenbefund folgender. Inspection des Thorax ergibt:

p. Müller ist ein kräftig gebauter, doch noch etwas blass aussehender Mann.

Inspection des Thorax ergibt eine deutliche Abflachung nach der rechten Infraclaviculargegend, Einziehung der untern Thoraxpartie. Die Supraclaviculargrube R etwas mehr vertieft wie die L, der Sternaltheil der Clavicula prominenter wie L, Excursionsweite des Thorax in der Höhe der Mammillae 5—6 Cm., die R Hälfte weniger ausgiebig, bleibt bei tiefer Inspiration sichtlich zurück. Differenz mit L ca. 2—3 Cm. R Schulter tiefer stehend und bei Inspiration weniger gehoben wie L.

Wirbelsäule: ausgesprochene Scoliose mit der Convexität nach L (9. Brustwirbel), das Tieferstehen der R Schulter, besonders der steile Abfall der Regio supraspinata fällt noch mehr in die Augen, wenn Patient sich etwas nach vorn bückt. Perkussion: LU und H voller Lungenschall. Die Herzdämpfung (vicariirendes Emphysem?!) um weniges verkleinert. RVO und HO voller heller Schall, der jedoch H in der Höhe des Angulus scapulae allmählich kürzer werdend, in relative (zu L) Dämpfung übergeht. Dämpfung selbst nirgends absolut. RO im 5. Intercostalraum Schall ebenfalls etwas kürzer, leicht gedämpft, ebenso in der Axilla, hier etwas höher hinaufreichend. Die R Lunge rückt bei tiefer Inspiration in guter ergänzender Weise in ihren Complimentär-Raum (Lungenverschieblichkeit vorhanden). Athemgeräusch L allenthalben gut (scharf vesiculär), RV und und HO ebenfalls gute Athmung in der Mitte und UR abgeschwächt und etwas unbestimmt, kein Reiben, nirgends Rasseln. Herztöne rein, ziemlich laut, Action während der Untersuchung ziemlich beschleunigt, frequent.

Untere Lebergrenze eher etwas höher stehend. Der Fall ist hiernach als mit dem möglichst günstigen Resultat abgelaufen zu betrachten.

Am Schlusse dieser Beschreibung muss sich zuerst die Frage aufdrängen: wie war die Abscesshöhle am Rücken begrenzt. Zum Zweck der Beantwortung dieser Frage muss ich recapituliren. Bei der Beschreibung des Krankheitsverlaufes bis zur Spaltung des Abscesses zeigt sich, dass derselbe in achttägiger Dauer eine verschiedene Configuration annahm, dass die Geschwulst vom 24.—27. December, also in 3 Tagen, nach oben von der 11. bis zur 9. Rippe, nach unten vom 3. Lendenwirbel bis zum Darmbeinkamme, nicht aber lateralwärts wächst, dass sie am 1. Januar 1880 wieder in der Grenze des 24. December 1879 steht, dass am 30. December die Percussionsresultate des Brustkorbs normale Resultate zeigen, am 1. Januar aber mit Abnahme der Geschwulst die Anwesenheit von Flüssigkeit im linken Pleuraraume nachweisbar ist (am 31. December war eine physikalische Untersuchung des Brustkorbs nicht vorgenommen worden) und dass im ganzen Verlaufe der Krankheit, weder vor noch nach der Eröffnung des Abscesses, Psoas- oder Nierenerscheinungen aufgetreten sind, und dass auch nach der Eröffnung des Abscesses, bei welcher der Finger die Körper der Wirbel fühlt, ein Pneumothorax sich nicht bildete. Hieraus können wir wichtige Schlüsse ziehen. Betrachten wir zu diesem Zwecke das Verhalten der Fascia sacrolumbalis näher. Dieselbe umgibt den Extensor dorsi mit ihrem dorsalen Blatt der Art, dass sie fest mit ihm verwachsen und nur durch das Messer äusserst schwierig von ihm zu trennen ist. Dieses äussere Blatt adhärirt einestheils an den Dornfortsätzen der Rückenwirbel, andererseits schlägt es sich am äusseren Rande des Extensor dorsi auf dessen viscerale Fläche um und ist hier ebenfalls sowohl mit ihm als mit der dorsalen Fläche des Quadratus lumborum so fest verwachsen, dass bei der Trennung desselben sowohl vom Extensor als vom Quadratus Muskelfleischfetzen unzweifelhaft mitgenommen werden müssen. Anders verhält es sich mit dem 3. Blatte dieser Fascie, der Fascia endoabdominalis. Diese Fascie entspringt wie bekannt, ebenso wie die beiden Blätter der Sacrolumbalfascie aus den vereinigten sehnigen Ausbreitungen der drei Muskeln: Obliquus externus, Obliquus internus und Transversus abdominis. Aber ihr Verhalten zu dem Quadratus lumborum, dessen viscerale Fläche sie umkleidet, ist ein ganz anderes wie das Verhalten des 1. und 2. Blattes der Sacrolumbalfascie zu den von ihnen bekleideten Muskeln; es ist äusserst leicht etwa durch den Scalpellstiel oder den Finger vom Quadratus abzuheben. Man kann sich so eine Tasche

bilden, welche nach der Brusthöhle zu dehnbar ist, so weit als die Fascia endoabdominalis, dieses 3. Blatt der Sacrolumbalfascie, wie ich sie nach Prof. Wiedersheim in Freiburg wegen ihres gemeinsamen Muskelursprungs mit derselben nennen möchte, überhaupt vom Quadratus abhebbar ist; und das ist sie lateralwärts bis zu ihrem Ursprunge aus dem vereinigten fascialen Theile der genannten drei Muskeln und medialwärts bis zu ihrem Ansatze an die Seitenfortsätze der Rückenwirbel. Sie selbst ist zwar nicht dick, aber doch von einer grossen Festigkeit. Nach unten inserirt sie an die Crista ilei, nach oben an die dorsalen Flächen der 11. und 12. Rippe. Ermessen wir diese Construction und diese Grenzen der genannten Fascia und vergleichen wir mit ihr das Verhalten der Geschwulst, den Verlauf des Abscesses bis zu seiner Spaltung. Zwischen dem Extensor dorsi und dem Quadratus kann sich kein Eiter bilden durch die feste Verwachsung dieser Muskeln untereinander mittelst ihrer Muskelbinden. Der Eiter konnte, da er nicht oberflächlich, nicht dorsalwärts von der Sacrolumbalfascie lag, wie die resultatlose Incision am 30. December bewies, also nur dorsal- oder visceralwärts von der Fascia endoabdominalis liegen. Lag er visceralwärts, so war der Abscess ein perinephritischer. Das klinische Bild war aber keineswegs das eines perinephritischen Abscesses, wie Eingangs der Arbeit gezeigt ist. Lag er dorsalwärts, so ist es klar warum der Psoas unbetheiligt blieb. Es bedingten das die Construction, die Grenze und die Lage der Fascia endoabdominalis. Ebenso wären durch diese Annahme der ganze Charakter und Verlauf der Geschwulst und des Abscesses erklärt. Der zwischen ihr und der visceralen Fläche des Quadratus entstehende Eiter kann nicht unter die Fascia iliaca und weiter auf dem Psoas abwärts gleiten. Ihr Ansatz an die Wirbelquerfortsätze verhindert das. Auch kann ein Wachsen des Eitersackes lateralwärts unmöglich stattfinden, wegen der starken gemeinschaftlichen Vereinigung der drei Fascienblätter an Stelle der sehnigen Vereinigung der eben genannten drei Muskeln Es konnte also ihr Wachsthum, seitlich straff begrenzt, durch eine stärkere Füllung des Eitersackes bedingt, nur nach oben oder unten vor sich gehen, und hierdurch unterscheidet sich diese Art der Abscessbildung wesentlich vom perinephritischen Abscesse. Dieser, welcher visceralwärts von der Endoabdominalfascie zwischen ihr und dem Bauchfell, beziehungsweise dem den Psoas und die grossen an der Wirbelsäule liegenden Gefässe umkleidenden lockeren Bindegewebe der Fascia iliaca liegt, hat leichte Arbeit zwischen diesen leicht abzuhebenden Gebilden überallhin zu dringen, das klinische Bild der

Psoasbetheiligung hervorzurufen und sich bis unter das Poupart'sche Band zu senken; das kann der Abscess, wie er hier vorliegt, nie. Ein Blick auf die beigegebene Zeichnung beweist die Richtigkeit dieser Behauptung.

Eine zweite Frage muss die sein: Wodurch entstand die Exsudatbildung im rechten Pleuraraum? War sie abhängig vom Endoabdominalabscess und wie kam sie zu Stande.

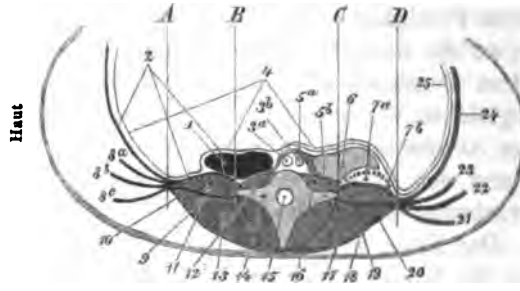

A B Linie durch die feste Vereinigung und feste Adhäsion der vereinigten Fascien: sacrolumbalis und endoabdominalis.
C D 2 Linien durch die feste Vereinigung und feste Adhäsion der vereinigten Fascien: F. endoabdominalis und F. sacrolumbalis.
1 Niere. 2 Fascia endoabdominalis. 3 *a b* Grosse Gefässe. 4 Peritoneum. 5 *a b* Fascia iliaca. 6 Niere. 7 *a* Eitersack mit der abgehobenen punctirten Fascia endoabdominalis. 7 *b* Nicht abgehobene dem Musc. quadratus lumborum aufliegende Fascia endoabdominalis. 8 *a b c* Sehnige Ausbreitung der drei Muskeln: Obliquus internus, Obliquus externus und Transversus abdominis. 9 Erstes Blatt der Fasc. sacrolumbalis. 10 Zweites Blatt der Fasc. sacrolumbalis. 11 Musc. quadratus lumborum. 12 Psoas. 13 Muscul. extens. dorsi communis. 14 Lendenwirbel. 15 Wirbelkanal. 16 Psoas. 17 Musc. quadratus lumborum. 18 Zweites Blatt der Fasc. sacrolumbalis. 19 Musc. erector trunci s. Extensor dorsi communis. 20 Erstes Blatt der Fasc. sacrolumbalis. 21 Sehnige Ausbreitung des Musc. obliquus externus abdominis. 22 Sehnige Ausbreitung des Musc. obliquus internus abdominis. 23 Sehnige Ausbreitung des Musc. transversus abdominis. 24 Fascia endoabdominalis. 25. Peritoneum.

Erwägen wir, dass die Endoabdominalfascie an die dorsalen Flächen der 11. und 12. Rippe inserirt und hier von der Pleura costarum nur durch die Zwischenrippenmuskeln getrennt ist, dass ferner die Abscesshöhle während ihrer stärksten Füllung prall gespannt war, so würde es auch nicht Wunder nehmen können, wenn wir einen Beweis für einen Durchbruch eines der umschliessenden Gebilde, etwa der Endoabdominalfascie entweder diagnostisch oder auf dem Sectionstische hätten entgegennehmen müssen. Offen gestanden war ich zuerst erstaunt, als ich unter der sicheren Hand Wiedersheim's später an Leichen sich das anatomische Bild, wie es sich bei der Operation durch die Exploration der Abscesshöhle mit den Fingern in mein Gedächtniss eingegraben hatte, die Zugänglichkeit der Körper der Wirbel, des Darmbeinkammes und der dorsalen Fläche der beiden untersten Rippen allmählich immer klarer und unzweifelhafter, dann zuletzt auch dem Auge sichtbar, sich ent-

wickeln sah, einmal, dass hier noch eine andere Abscesshöhle bestehen konnte, als die eines perinephritischen Abscesses, dann aber auch, dass die Endoabdominalfascie unter dem Drucke der prallen Füllung nicht zerrissen war, sofern bei Müller der Eiter zwischen ihr und dem Quadratus gelegen hätte. Sie schien mir zu dünn um einer solchen prallen Füllung des Sackes widerstehen zu können, die ein Oedem bis stark über seine Grenzen hinaus zur Folge hatte, wie die teigige Beschaffenheit bis zur Höhe des 9. Brustwirbels hinaus bewies. Versuche zur Feststellung der Widerstandsfähigkeit dieses anscheinend nicht sehr derben dritten Blattes der Fascia sacrolumbalis belehrte mich indess eines andern; sie reisst schwer durch Druck ein. Dorsalwärts, lateralwärts und medialwärts konnte der Eiter erst recht nicht aus seinem Sack hinaus; mächtige Muskelschichten von fester doppelter Muskelbinde umgeben, beziehungsweise feste Knochen versperrten ihm dahin den Weg. Die Pleura auf der 11. und 12. Rippe war vielleicht noch am ehesten zu überwinden. Indess ist auch sie entschieden fest genug, einer solchen hydrostatischen Presse gewachsen zu sein, wie sie hier vorhanden war. Sie riss nicht, wenn wir auch später ein seröses Exsudat im Pleuraraume finden. Wäre sie gerissen, so hätten wir nach Eröffnung des Abscesses vor der Thorakotomie einen Pneumothorax finden müssen, er ist positiv auszuschliessen. Ich denke mir aber, dass dennoch die Aetiologie des Exsudates auf den Abscess zurückzuführen ist, und zwar durch Vermittelung der Lymphräume. Zwar liegt mir kein Werk vor, welches über die Reichhaltigkeit der Lymphräume dieser Gegend und deren Grössenverhältnisse Aufschluss gäbe. Mir scheint, das Lymphgefässsystem könnte hier besonders ausgebildet sein, manches spricht dafür. Ich will indess die eventuelle Klarlegung dieser Frage andern dazu mehr Berufenen überlassen.

Eine Filtration des Eiters durch zahlreiche und weite Lymphräume von der Abscesshöhle aus in die rechte Pleurahöhle unter hohem Drucke der Art, dass der dicke Eiter in der Abscesshöhle zurückblieb, das Serum zum grössten Theile in den rechten Pleuraraum hinüber filtrirte, entspricht meiner Auffassung am ehesten.

Eine frühzeitigere Spaltung, etwa noch am 30. December, als physikalisch der rechte Pleuraraum sich noch leer von Exsudat erwies, hätte vielleicht den zweiten Theil des langen Krankenlagers ausschalten können. Warum die Spaltung so spät erfolgte, war durch Aeusserlichkeiten bedingt, die nicht hierher gehören.

Zum Schlusse dürfte noch die Beschaffenheit des 9 Cm. langen

Stückes vom Nélaton'schen Katheter englischen Fabrikats, welches als Drainrohr in die rechte Brusthälfte schlüpfte und 7½ Monate darin liegen blieb, erwähnungswerth sein. Bei dessen Extraction war es genau in der Verfassung, in welcher es hineingeschlüpft war. In Farbe, Consistenz, Festigkeit, kurz in seinem ganzen Verhalten unterschied sich das Katheterstück in nichts von dem andern, welches im Apparatenkasten aufbewahrt war. Von Resorption war keine Spur zu sehen. Die Resultate der Hallwachs'schen Versuche waren andere. Es sind dabei Drains, welche längere Zeit in Körperhöhlen lebendiger Thiere lagen, zerbröckelt und zum Theil resorbirt. Diese Drains müssen wohl anderen Fabrikats gewesen sein. In das Lumen des Draintheils, welcher der Rippenwand zugekehrt war, war ein Granulationspfropf hineingewachsen. Die später im hiesigen pathologischen anatomischen Institut vorgenommene mikroskopische Untersuchung des sofort in absoluten Alkohol gelegten und darin belassenen Granulationspfropfes ergab ein von massenhaften neugebildeten jungen Gefässen durchzogenes, weiter nichts Eigenthümliches bietendes, gleichmässig construirtes Granulationsgewebe augenscheinlich jungen Datums.

XI.

Ein merkwürdiger Fall von Phlebektasie.

Von

Dr. Lindner
in Waren (Mecklenburg).

Der nachstehende Fall ist so eigenthümlich, der Verlauf durch die anfangs bestehenden schweren Erscheinungen und deren rasche Beseitigung so von dem Gewöhnlichen abweichend, dabei die Frage der Aetiologie so dunkel, dass ich denselben den Fachgenossen mittheilen möchte, in der Hoffnung, vielleicht durch Mittheilung noch weiterer Beobachtungen von anderer Seite über diese höchst interessante Sache Aufklärung zu erhalten.

Ich gebe zunächst die Krankengeschichte:

Herr K., 42 Jahre alt, stammt aus einer Familie, die, im Uebrigen vollkommen gesund, schon mehrere Mitglieder durch Apoplexie verloren hat. Er selbst war immer gesund, ist nie syphilitisch gewesen, hat besonders auch nie an Husten gelitten. Ich kenne ihn seit beinahe zwei Jahren und habe ihn in dieser Zeit nur einmal wenige Tage wegen einer leichten Pleuritis sicca behandelt, sonst hat er mir stets den Eindruck eines robusten vollkommen gesunden Mannes gemacht. Der Patient hat einen etwas kurzen breiten Hals, doch kann man von einem Habitus apoplecticus nicht eigentlich sprechen, er sah stets sehr roth im Gesicht aus, so dass er fälschlicherweise im Rufe eines Potators stand, obwohl er gerade im Trinken äusserst mässig ist. Seit etwa 2—3 Monaten bemerkten seine Bekannten zuerst ein etwas gedunsenes Aussehen des Gesichts, seit etwa drei Wochen begann er selbst Beschwerden zu spüren, Andrang des Blutes zum Kopf stellte sich ein, Sausen im rechten Ohr, Schwindel beim Bücken und lästiges Brennen im Gesicht, im Uebrigen fühlte er sich ganz gesund und achtete daher auf diese Beschwerden nicht recht. Seit einigen Tagen erst begann die rothe Farbe mehr ins

Blaue zu spielen, das gedunsene Aussehen nahm zu. Am 11. Januar hatte er sich von einem seiner Knechte wegen „Herzspanns" den Hals tüchtig kneten lassen, erst am 12. Januar cr. schickte seine Frau zu mir, weil sie an der rechten Seite des Halses eine Geschwulst bemerkt hatte. — Bei der Untersuchung fand sich folgender Status:

Das Gesicht ist hochgradig cyanotisch, Lippen und Ohren geradezu dunkelviolett, dabei fällt ein stark gedunsenes Aussehen auf, besonders an den Augen, deren Bulbi fast ganz von den Lidern verdeckt werden, eigentliches Oedem dagegen ist nirgends zu sehen. In allem sind die Erscheinungen an der rechten Körperhälfte stärker ausgesprochen, deren Farbe überall um einige Töne dunkler und stärker blau. Die Venen der Brust, besonders rechts, wo sie theilweise geschlängelt verlaufen, sind ziemlich stark gefüllt und auch etwas erweitert, an der vorderen Begrenzung der rechten Achselhöhle liegt ein grosses Convolut hochgradig varicöser Venen. Auf beiden Seiten des Halses sieht man die Jugularis externae als Stränge von Bleifederdicke schon von weitem auffallend hervortreten. Die rechte Supraclaviculargrube wird von einem für die Inspection über hühnereigross erscheinenden Tumor eingenommen, der am hinteren Rande des Sternocleidomastoideus beginnt und sich fast bis zur hinteren Muskelgrenze der Grube erstreckt. Die Haut über demselben ist unverändert, sichtbare Pulsationen nicht vorhanden. Etwa von der Mitte seiner oberen Contour kann man die erweiterte Jugularis externa nach oben verfolgen. Bei der Palpation fühlt man keine Fluctuation, ebenso keine deutlichen Pulsationen, bei etwas tieferem Druck fühlt man den Puls der Carotis. Drückt man auf die Geschwulst, so verschwindet sie vollständig, während die Vene über ihr anschwillt, der Patient verspürt dabei ein lästiges Sausen im Ohr, lässt der Druck nach, so erscheint der Tumor sofort in alter Grösse wieder. Führt man die Finger hinter die Clavicula, so kann man, soweit dieselben eindringen können, die Fortsetzung des Hohlraumes weit in den Thorax hinein, deutlich constatiren. Auscultatorisch ist ein Schwirren nicht mit Sicherheit zu constatiren. — Links findet sich ein ähnlicher, aber kaum halb so grosser Tumor, der dieselben Symptome darbietet. Die Untersuchung des Herzens ergibt nicht die geringste Anomalie desselben, keine Vergrösserung, keine Klappenveränderungen, auch keine Veränderung des zweiten Pulmonaltons. Alle übrigen Functionen normal, am ganzen übrigen Körper keine Anomalie der Circulation, der Puls nicht frequent, vollkommen regelmässig, die Arterie von mittlerer Füllung.

Meine Verordnung bestand zunächst in Empfehlung strengster Ruhe und Auflegen einer Eisblase auf die Geschwulst rechts.

13. Januar. Die Nacht war sehr unruhig gewesen durch Kopfschmerz und Athemnoth, die auch, wenn schon mässiger, noch fortbestehen. Tumor etwas kleiner und härter. Die Verordnung blieb dieselbe, ausserdem wurde noch eine Eisblase stundenweise auf den Kopf gelegt.

In den nächsten Tagen besserten sich die subjectiven Beschwerden in Etwas, während die Cyanose noch zunahm.

Am 18. Januar begann ich mit subcutanen Ergotininjectionen und spritzte täglich eine halbe Spritze (0,5) einer Lösung von

Extract. Secal. corn. dialysat. 4,0,
Acid. carbolic. 1,0,
Aq. destillat. 30,0

abwechselnd einen Tag rechts, den andern Tag links unter die Haut über den Tumoren. In der Achsel wurde etwa jeden 5. Tag eine Einspritzung gemacht. (Den Zusatz von etwa 3 proc. Carbolsäure zu den Injectionsflüssigkeiten kann ich dringend empfehlen, ich habe nie wieder Entzündung und Schwellung an der Injectionsstelle, auch kein Verderben der Flüssigkeiten mehr erlebt. Auch die local anästhesirende Wirkung ist bei empfindlichen Patienten sehr angenehm.) Nach den Injectionen verlor sich die blaue Farbe von Tag zu Tage mehr und zwar ging diese Abnahme so rasch vor sich, dass schon am 23. Januar selbst die am intensivsten blau gefärbten Partien ihre normale Farbe wiedergewonnen hatten, auch das gedunsene Aussehen verschwand in derselben Zeit vollständig. Dabei wurden die Tumoren immer flacher und härter, die subjectiven Beschwerden waren nach etwa 8 Tagen fast ganz verschwunden. Jetzt (Mitte Februar) befindet Patient subjectiv sich vollkommen wohl, er bewegt sich fast den ganzen Tag ohne Beschwerden ausserhalb der Stube, nur beim Heben von etwas schweren Gegenständen und bei starkem Bücken fühlt er noch einen lästigen Blutandrang zum Kopf, doch nimmt auch diese Beschwerde immer mehr ab. Die Cyanose ist nicht wiedergekehrt, die Geschwulst der linken Halsseite und die Varicositäten der rechten Achselhöhle sind noch eben nachzuweisen, der Tumor der rechten Seite ist noch als etwa wallnussgrosser Hohlraum mit ziemlich dicken Wandungen zu erkennen. Seit circa 10 Tagen ist eine weitere Verkleinerung kaum mehr erfolgt. Der Patient ist aus der eigentlichen Behandlung entlassen, doch sollen der Vorsicht wegen die Injectionen noch mehrere Monate hindurch in etwas grösseren Zwischenräumen wiederholt werden.

Wir haben es in dem vorstehend mitgetheilten Falle mit einer colossalen sackförmigen Ausdehnung von Venen zu thun, welche gerade am allerwenigsten Neigung und Disposition zu dieser Erkrankung zu zeigen pflegen. Die Ausdehnung erreichte besonders an der rechten Seite einen solchen Grad wie wir ihn überhaupt nur in den seltensten Fällen und unter den begünstigendsten Verhältnissen an anderen Venen zu sehen bekommen. Dabei handelt es sich hier nicht um Blutsäcke, welche etwa seitlich dem Gefäss aufsitzen und vielleicht durch die darin stattfindende hochgradige Stockung des Blutes und die ungleichmässigen Druckverhältnisse in der Umgebung eher zu stärkerer Vergrösserung disponirt erscheinen, auch nicht um sogenannte cavernöse Tumoren, welche aus dem Zusammenflusse mehrerer neben einander liegender ektatischer Venen durch Atrophie der Wandungen entstanden sind, sondern um eine Ektasie eines ganzen Gefässabschnittes. Man konnte bei den ersten Untersuchungen deutlich die Existenz eines grossen Hohlraumes mit glatter Innenfläche ohne jede Andeutung von Scheidewänden oder leistenartigen Resten derselben constatiren.

Beim Durchsehen der mir zu Gebote stehenden deutschen Literatur habe ich einen analogen Fall nicht finden können. Die Lehrbücher der Chirurgie von König, Bardeleben, Albert, Hueter sowie mehrere grössere Lehrbücher der pathologischen Anatomie erwähnen das Vorkommen von Phlebektasien der Jugulares externae gar nicht. Förster (Handbuch der spec. pathol. Anat. S. 763) erwähnt eine secundäre Erweiterung der Jugulares externae bei Herzleiden, Struma und Halsgeschwülsten, also bei exquisiten Störungen der Circulation, welche in unserem Falle ganz fehlten. Follin (Traité élém. de pathol. extern. II. 541) sagt: „On a encore observé des varices sur les jugulaires", doch scheint er damit nicht die sackförmige Erweiterung eines ganzen Venenabschnittes, sondern Varices im engeren Sinne zu verstehen. Einzelne Beispiele führt er nicht an. Das Interessanteste an diesem offenbar äusserst seltenen Falle ist die Frage nach der Aetiologie. Wir vermissen die ätiologischen Momente, welche bei den am häufigsten vorkommenden Phlebektasien sich wirksam erweisen, in unserem Falle fast ganz. Bei den Venen der unteren Extremitäten, welchen zur Ueberwindung der Schwerkraft in den Aspirationsvorrichtungen und den Muskelbewegungen nur verhältnissmässig schwache Hülfsmittel zur Verfügung stehen, genügt ein geringes Minus hier oder Plus dort, um Störungen hervorzurufen und bei Wiederholung durch dieselbe allmählich die Gefässwandungen zur Ausdehnung zu bringen. Ausserdem fin-

den sich oberhalb dieser Venen und zwischen ihnen und dem Herzen so viele Organe, welche durch die Häufigkeit ihrer Erkrankungen und die daraus für die Circulation erwachsenden Hemmnisse den Extremitätenvenen verhängnissvoll werden können, dass die Häufigkeit der Phlebektasien an den unteren Extremitäten durch mehr als einen Grund erklärt erscheint. Bei den Halsvenen indess, in denen die Schwerkraft in der Richtung des Blutstromes wirkt, wo die Verbindung der Hauptstämme mit dem Herzen eine beinahe unmittelbare, nur durch ein Schaltstück von einigen Centimetern Länge vermittelte ist, kann eine hochgradige Stockung nur durch Krankheiten des Herzens selber oder solche in dessen unmittelbarster Nähe oder durch Geschwülste verursacht werden.

Letzteres kann ausgeschlossen werden, denn einmal spricht die Doppelseitigkeit der Erkrankung dagegen, dann aber auch der Sitz der Erweiterung an dem centralen Ende der Vene, da ja eine so tief im Thorax befindliche Geschwulst eventuell das Herz selbst nicht unbetheiligt lassen werde. Es bliebe also nur die Annahme, dass nahe dem Centrum ein Strömungshinderniss sich finden müsse, aber auch bei dieser Annahme würde nur die Doppelseitigkeit der Erkrankung bis in die allernächste Nähe des Herzens führen und am Herzen ist eine Veränderung durch die uns zu Gebote stehenden diagnostischen Hülfsmittel nicht zu constatiren gewesen, insbesondere hat sich keine Veränderung in der Functionirung des rechten Herzens nachweisen lassen, auch der übrige Kreislauf, der bei einem bedeutenderen Hinderniss für das Einfliessen eines so grossen Blutquantums ins Herz sicherlich nicht ohne Betheiligung bleiben könnte, hat nichts von der Norm Abweichendes dargeboten. Dazu spricht der prompte Effect der therapeutischen Maassnahmen, welche in wenig Wochen den ganzen alarmirenden Symptomencomplex zum Verschwinden brachten, doch sicher gegen eine bedeutendere central gelegene Veränderung. Als hauptsächlichen Grund aber gegen ein central gelegenes Canalisationshinderniss, welches secundär zu der uns beschäftigenden Affection führte, möchte ich die Form der Ektasie betrachten: eine secundäre Erweiterung der Vene würde sicher nicht eine sackförmige, nur um die Ausmündungsstelle sich findende, sondern eine mehr gleichmässig cylindrische eventuell mit Schlängelung verbundene sein. Diese selben Gründe sprechen auch gegen die Auffassung der Ektasie als einer compensatorischen, die Schaedel zur Erklärung seines Falles heranzieht.[1])

1) Schaedel (Langenbeck's Archiv XXIV. 521) beschreibt einen Fall von

Es bleibt also eigentlich nur die Annahme übrig, dass das Hinderniss in einer Erkrankung der Gefässwandung liegt, analog derjenigen, welche bei den Arterien die Disposition zur Aneurysmabildung schafft, die Annahme einer Endophlebitis chronica.

Birch-Hirschfeld (Lehrbuch S. 389) erwähnt das Vorkommen einer der chronischen Endarteriitis analogen chronischen Endophlebitis, setzt aber hinzu, dieselbe komme selten und nur in geringer Ausdehnung vor. Auch in anderen Lehrbüchern wird eine chronische Phlebitis dieser Art erwähnt.[1])

Fasse ich das bis jetzt Gesagte noch einmal zusammen, so glaube ich, dass die Doppelseitigkeit der Erkrankung, die ganze Form der Erweiterung und der Sitz derselben oberhalb der Klappe an der Ausmündung, welche durch chronische Entzündung verdickt leicht ein mühsames Abfliessen des Blutes bewirken könnte, ferner der prompte therapeutische Erfolg uns berechtigen, ein central gelegenes Hinderniss auszuschliessen und als letzten Grund der ganzen Erkrankung eine chronische Phlebitis anzunehmen, welche sich hauptsächlich an den Klappen localisirt und wahrscheinlich auch die anliegenden Partien der Venenwand so verändert hat, dass sie schon einem mässigen Druck von Seiten des über der veränderten Klappe stauenden Blutes nachgaben und ektatisch wurden. War der Beginn der Erweiterung einmal vorhanden, so mehrte sich ja natürlich die Stauung und der Circulus vitiosus war fertig. Anders als durch vorstehende Annahme wäre wohl auch die isolirte Erkrankung des einzelnen Gefässgebietes in der rechten Achsel kaum zu erklären.

Es würde sich also um eine primäre Erkrankung der Gefässwand handeln, nicht um eine chronische Entzündung nach Art derjenigen, welche an lange bestehenden und etwa öfteren Irritationen ausgesetzten Varicositäten secundär auftritt und für gewöhnlich mehr die äusseren Wandschichten betheiligt. Eine Analogie zu der hier vorliegenden Form würde in derjenigen Erkrankung der Venenwand gegeben sein, welche zu dem eigentlichen Varix, der partiellen Ausbuchtung, führt. Meines Wissens ist an den Venen eine so allseitige Erkrankung der Wand, wie sie ja an den Arterien nichts so Ungewöhnliches ist, bisher wenig oder gar nicht bekannt. Ob es

---

hochgradiger Ektasie der subcutanen Venen des Abdomen und führt als möglichen Grund dafür eine Thrombose der V. iliaca mit compensatorischer Erweiterung der Hautvenen an.

1) Förster (l. c.) spricht von einer chronischen Phlebitis mit starker Verdickung der Wand, die zur Erweiterung führen könne; ob aber nicht die Erweiterung immer das Primäre ist in diesen Fällen?

denkbar wäre, dass bei einer derartigen Affection wie die vorliegende, eine Erkrankung des Sympathicus die Ursache sein könnte, wage ich bei meiner geringen Erfahrung auf dem Gebiete der Nervenkrankheiten nicht zu entscheiden, für unseren Fall möchte doch der Erfolg der therapeutischen Maassnahmen den localen Charakter der Erkrankung kaum zweifelhaft erscheinen lassen.

Es wäre jedenfalls sehr interessant zu erfahren, ob ähnliche Beobachtungen wie die vorstehende auch anderweitig gemacht und wie sie von den betreffenden Beobachtern gedeutet worden sind.

Waren, 14. Februar 1881.

XII.

Chirurgisches aus dem Stadthospital zu Odessa.

Von

Dr. Bernhard G. Kleberg.

(Erste Fortsetzung.)

I. Veränderungen in den hygieinischen Verhältnissen des Hospitals.

In der ersten Abtheilung meines Aufsatzes „Chirurgisches aus dem Stadthospital zu Odessa“ [1]) habe ich geäussert, es solle das „venienti occurite morbo“ auch für den Chirurgen zum obersten Princip gemacht werden. Ich hatte es gesagt nicht als Phrase, sondern aus tiefster Ueberzeugung; denn ich hatte mich durch viel Schweres überzeugt, dass Wissen und Technik in der Chirurgie allerdings Viel sagen wollen, dass das Gelingen des Erstrebten aber nicht von ihnen, sondern von einem noch nicht ganz erkannten Etwas abhänge. Ich hatte Kranke nach meisterhaft vollführten Operationen sterben und andere, bei deren Operationen Fehler auf Fehler sich gefolgt waren, ohne besondere Zwischenfälle gesunden sehen. Meine Stellung zur Wundbehandlungsmethode hatte ich genommen und wollte fortfahren, an der mir anvertrauten chirurgischen Abtheilung die hygienischen Verhältnisse zu bessern. Da änderte sich ganz unerwartet meine Stellung zu dem gesteckten Arbeitsfeld: ich wurde zum Director unseres Hospitals, das mit seinen Filialen mittlerweile auf 1200 Betten gestiegen war, gewählt. Nach kurzem Zögern nahm ich mit innerem Herzensjubel die Stelle an; denn wusste ich auch, dass meine Einnahmen, meine Privatpraxis sich bedeutend verringern mussten — da das Hospital meine ganze Zeit in Anspruch nehmen würde — so hoffte ich dafür, dass es mir jetzt gelingen würde, das Lebensrettungsgeschäft en gros zu betreiben und zu beweisen, dass man Hospital- und Infectionskrankheiten besiegen kann. Jetzt sollte

1) Diese Zeitschrift. VI. Bd. 6. Heft. S. 557. 1876.

auch die operative Chirurgie aufblühen — kurz, ich kam der mir gestellten Lebensaufgabe: für die Menschheit zu arbeiten, um einen grossen Schritt näher. Es ist mir das denn auch auf diesem Posten gegönnt worden, in einem so ausgiebigen Maasse, dass ich mich dabei aufgerieben habe. Aber was ich erstrebt, wonach ich mich gesehnt, das habe ich erreicht — Vielen zu Freude und Segen, Vielen zu Neid und Aerger. Ich habe das Bewusstsein, nicht umsonst gelebt zu haben — mehr wollte ich nicht vom Leben.

Doch gehen wir zurück auf den Anfang des Jahres 1876. — Es war in hygienischer Beziehung für das Hospital seit Jahren eigentlich Nichts geschehen, und da ich die Absicht hatte, wirklich dauernd zu nützen und nicht nur momentanen Effect zu erzielen, so machte ich mir einen Plan, nach welchem im Laufe der Zeit langsam aber stetig und systematisch vorgegangen werden sollte, und fing pedantisch mit dem Boden an, auf dem das Hospital steht.

Dieser Boden war durch Hospitalabfälle seit Jahrzehnten infiltrirt. Stellenweise war er ganz kahl, nackter Kalkfelsen; stellenweise — wo das Regenwasser sich staute — fast sumpfig. Die wenigen Bäume, die hier und da standen, gaben keinen Schatten. Die durch den Hof- und Hinterhof, wie zwischen den einzelnen Gebäuden hinführenden Wege waren unerschöpfliche Schmutz- oder Staubreservoirs, je nach der Witterung. Der Staub war im Sommer, und in trockener Zeit auch im Winter, mitunter so arg, dass man nicht über den Hof hin die Gebäude erkennen konnte, und ich war nun einmal, auch schon vor Hiller's Arbeit, der Ueberzeugung, dass auch im Staube, und namentlich im Staube eines alten Hospitalhofes, viele schädliche Stoffe nicht nur für Kehlkopf-, Brust- und Lungenleiden, sondern nahezu für Jedermann enthalten sein müssten. Reste alter Pforten und Mauern (aus der Zeit der absoluten Trennung des Militairs vom Civil, der Männer von den Weibern, der syphilitischen von andern Kranken, auch im Hof) bildeten Hunderte von Winkeln, die, alle zu Pissoirs à la nature benutzt, mephitischen Gestank ausströmten.

Hier und da waren in den Boden grosse Holzkasten als Wasserreservoirs eingegraben — Vorräthe für die Bäder der Kranken; sie lagen in der Nähe der Abtritte. Wie oft hatten wir die Bemerkung gemacht, dass Kranke mit prächtigen Wunden am Tage nach einem Bade an Erysipel erkrankten. Hatte nun dort eine Granulationsverletzung stattgefunden und war das Erysipel durch diese oder in Folge einer Infection mit dem schlechten Wasser direct durch die Granulationen entstanden? Das Factum bleibt: auf ein Bad folgte in der

Regel Erysipelas — folglich wurde das Bad möglichst vermieden, gewiss nur zum relativen Nutzen der Kranken.

Ferner mündeten in die Höfe Oeffnungen grosser Latrinen, nur durch schlecht schliessende Holzluken abgeschlossen. Dicht neben diesen lagen die Cysternen, in denen das Regenwasser gesammelt wurde zum Trinken für die Kranken. Hier und da paradirten grosse hölzerne Kasten mit Küchen- und andern Abfällen. Wo es nur ein verborgenes Winkelchen gab — und ihrer gab es unendlich viele — da lagen alte schmutzige Verbände, Charpiebäusche etc. — So war der Boden des mit seinen Höfen etwa einen halben Quadratkilometer einnehmenden Hospitals. Was hätten da innere Reformen genutzt, wenn nicht erst Ordnung von aussen geschaffen wurde? — So stand es mit dem Boden — mit dem

2. Wasser sah es ebenso traurig aus. Die Stadt hatte prachtvolle Wasserleitung mit ganz ausgezeichnetem Wasser; im Hospital fehlte dieselbe. Hier wurde 1. Cysternenwasser zum Essen und zum Trinken, 2. Wasser aus einem im Hof befindlichen Brunnen und 3. zugeführtes, in den erwähnten Reservoirs gesammeltes Wasser gebraucht. Durchfälle waren unter den Kranken so häufig, dass das Doctorenconseil es nach langen Kämpfen durchgesetzt hatte, als Getränk für die Kranken im Hospital kohlensaures Wasser zu bereiten, womit eine jährliche Ausgabe von mehreren Hundert Rubeln verbunden war. — Sah es also mit dem Boden und dem Wasser schon traurig aus, so war es mit

3. der Luft noch trauriger. Vom Hofe aus stank es, von den Latrinen aus stank es. Das Dienstpersonal, zu träge, um das zur Erhaltung der Reinlichkeit nothwendige viele Wasser zu schleppen, begnügte sich mit möglichst geringen Portionen. Kurz, Dielen, Tische, Dielenlappen (Schwabber) starrten von Schmutz und stanken. Den armen Kranken war ausreichend Wasser zum Waschen kaum zugänglich. — Für Ventilation geschah Nichts. Es waren im Laufe der Zeit Tausende von Rubeln bald für diesen, bald für jenen Versuch weggeworfen worden, und man hatte sich überzeugt, dass es nun einmal im Hospital stinke, und glaubte sich damit beruhigen zu können, dass es wahrscheinlich in der Natur der Sache liege, dass es so sein müsse.

4. Die Lichtfrage? Ja, wer hat denn je darauf Gewicht gelegt, dass Kranke Licht brauchen?! Man hatte vom Vortheil der Talg-Stearinkerzen, des Petroleums oder des Gaslichtes gesprochen, ganze grosse Sitzungen darüber gehalten, hatte sich für Gas in den Hauptgebäuden und Petroleum in den Nebengebäuden (wahrscheinlich um

des kräftigen, nicht mit einem Mal los zu werdenden Geruches willen) entschieden und war zufrieden. Und jetzt spricht der neue Oberarzt von Mangel an Sonnenlicht! — Sonnenlicht — davon hat noch nie Jemand gesprochen! Der Kranke braucht Dämmerlicht — das beruhigt die Nerven. —

In einzelne Krankensäle kam nie ein Sonnenstrahl und doch hatten wir die Erfahrung gemacht, dass z. B. Knochenbrüche im dunklen Zimmer nicht heilen, dass auch der kräftigste Mensch, mehr als einen Monat lang in einen halbdunkeln Raum gesperrt, schon Zeichen von Scorbut zeigt, trotz der besten Nahrung.

5. Diese, die Nahrung der Kranken, war und ist in unserem Hospital von mustergültiger Güte. Das Einzige, was man ihr vorwerfen kann, ist eine unvermeidliche Gleichförmigkeit — die sich bei längerem Kranksein, so über zwei, drei Monate hinaus allerdings sehr fühlbar macht — und die Abwesenheit von Hülsenfrüchten und Hafer. Das russische und namentlich das kleinrussische Volk sieht mit Verachtung auf letzteren, da es ihn nur als Pferdefutter kennt.

Was die Kleidung der Kranken betrifft, so fand ich die Wäsche von grosser Güte und auch an Anzahl vollständig den hygieinischen Anforderungen entsprechend vor.

Bevor ich mich nun an unser inneres Hospitalleben machte, musste ich mich fragen, was ich thun konnte, um die in den vier ersten Punkten berührten Haupttübelstände zu bekämpfen — erwiese sich dieses als unmöglich, so hatte ich in mir beschlossen, ein Jahr als Probefrist zu opfern, dann aber in mein Privatleben zurückzutreten.

Nun lagen die Verhältnisse in der That möglichst ungünstig, insofern die Geldmittel der Stadt gerade damals erschöpft waren; es durfte also Nichts kosten, worum ich bat und wonach ich strebte. Andererseits war Eines ganz ungewöhnlich günstig: der Stadtverordnete, der dem Hospital vorstand, war ein hochgebildeter, wohlwollender Mann und die Curatoren des Hospitals gehörten der Blüte unserer Stadt an und waren um ihrer Stellung und Rechtschaffenheit willen allgemein anerkannt und geachtet. Ich hatte das Glück, das Vertrauen dieser Männer zu geniessen, sie hatten mich selbst zum Oberarzt gewählt, also mit Gott vorwärts! Ich wusste, man würde mir, wo man mir nicht helfen konnte, wenigstens keine Hindernisse in den Weg stellen.

Gleich der Anfang war sehr ermuthigend. Um einerseits das dem Hospital gehörige Terrain abzurunden, es andererseits der natürlichen Ventilation von Hof und Garten durch freien Luftdurchzug zu-

gängig zu erhalten, brauchte ich ein kleines, als Bauplatz in einer aufblühenden Stadt aber werthvolles Stück Land, welches einem wohlhabenden Privatmann gehörte und zwischen dem Hospital und einem öffentlichen Freiplatze gelegen war. Ich machte mich zu dem Besitzer auf, bat und erhielt das Stück Land für das Hospital geschenkt, d. h. eine nicht zu bezahlende Luftquelle. Möge dem Herrn Baron v. Mahs dieses Geschenk vergolten werden tausendfältig! Die Zukunft meines Luftreservoirs war gerettet — und es hatte Nichts gekostet.

Ferner hatte ich geplant, aus den freien, kaum hier und da mit halbvertrockneten Bäumen besetzten, das Hospital umgebenden Höfen Gärten, und zwar Baumgärten, zu schaffen, und wo dieses nicht ging, wenigstens Rasenplätze an Stelle der Sandwüste. Einer der Curatoren des Hospitals, Herr Stapelberg, schenkte mir tausend kleine Bäume aus seiner Baumschule, und schon im ersten Jahr war aus dem ganzen hintern Hof des Hospitals ein grosser, allerdings noch sehr niedriger Baumgarten geworden; jetzt, nach drei Jahren, bietet er schon schöne schattige und doch luftige Alleen, da nur Bäume und keine Sträucher gepflanzt worden, Akazien und Essigbäume, leider nur zu selten abwechselnd mit Ahorn. Bei dem Stecken der Bäume war — es war eben meine erste Erfahrung darin — stellenweise der Fehler gemacht worden, die kleinen Bäumchen zu nahe den Fenstern zu stellen, so dass sie jetzt schon den Krankenzimmern so viel Licht nehmen, dass der Mangel desselben sich als Schädlichkeit erweist. Ein Theil der Bäume musste umgegraben werden.

Nachdem ich die Aufmerksamkeit auf den Einfluss der Bäume auf Wohn- und Krankenzimmer gewendet und einige Jahre darüber Beobachtungen angestellt habe, möchte ich als Gesetz aufstellen: Bäume nicht näher an Wohn- und Krankenräume zu stellen als in der Entfernung von $^2/_3$ ihrer zu erwartenden Höhe, weil sich sonst der durch sie verursachte Lichtmangel und die verhinderte freie Luftströmung als schädlich erweisen. Dass Sträucher nicht in einen Hospitalgarten gehören, versteht sich von selbst, da sie Feuchtigkeit halten, Gelegenheit zur Verunreinigung des Bodens und Verstecke bieten, auch die Uebersicht des Terrains erschweren. Leider sind aber in unserem Hospitalgarten noch nicht alle ausgerottet, weil noch Bäume fehlen, sie zu ersetzen.

Unterdessen war denn auch, nach vielen Bitten und Erinnern, das Hospital mit einer, mit der städtischen verbundenen, Wasserleitung versehen worden. Die dazu gewährte Summe hatte aber nur hingereicht, um das Wasser in die Krankensäle zu leiten, nicht aber

zu Abzugsröhren. Ueber diesen letzteren Umstand war ich, so absurd es auf den ersten Blick erscheinen mag, herzlich froh. Aber hier die Erklärung: 1. der Hospitalboden war noch nicht drainirt worden — wo sollten die Abzugscanäle hingeleitet werden, wenn nicht wieder in stinkende Reservoirs? 2. Die Aborte waren nicht umgebaut worden; das schmutzige Wasser sollte aus den Krankensälen in dazu bestimmte Senkgruben getragen werden. Das geschah aber nicht, wie vorauszusehen war, sondern es wurde heimlicherweise in die Aborte geschüttet, was für die Bedienung viel bequemer war. Da half kein Bitten, kein Drohen, kein Strafen, und schliesslich war ich ganz zufrieden damit; denn dadurch, dass so enorme Mengen Wassers, wie sie in einem Hospital von 1000 Betten verbraucht werden, in die Abtritte geschüttet wurden, waren die Kosten der Abfuhr (50 Kg. pro Fass) so enorm und in die Augen fallend, dass ich sicher sein konnte, durch solche demonstratio ad oculos im neuen Jahresbudget eine Summe für Drainagirung des Bodens und Umbau der Aborte bewilligt zu sehen. Wie vorauszusehen, so geschah es: die Abtritte wurden überfüllt, liefen sogar über; ich bestürmte Stadt und Stadtverordnete mit officiellen Schreiben um Abhülfe, und das Resultat war: Bewilligung der zu diesem Zweck nöthigen Summe. 3. Das Verstopfen und die Verunreinigung der dünneren Abzugsröhren, wie sie für die einzelnen Krankensäle gebräuchlich sind, ist so unangenehm und gefährlich und eine Vermeidung fordert so viel Ordnungssinn von Seiten der Kranken und der Bedienung, wie ich ihn bei unserem Volke und der schlecht bezahlten Bedienung nicht erwarten durfte, dass ich die Bequemlichkeit gern der Vermeidung dieser Gefahr opfern sah. Durch Einführung der Wasserleitung konnte nun auch der Brunnen im Hof zugeworfen, die Waschwasserreservoirs und die schon längst schadhaften Cysternen verschüttet werden. Dadurch wurde dann wieder viel an Reinlichkeit und Uebersichtlichkeit des Hospitalhofes gewonnen.

Mitten in dieser friedlichen hygieinischen Arbeit — die Chirurgie war dabei nicht vernachlässigt worden, sondern blühte vielmehr in einem in Odessa und wohl nirgends in Russland dagewesenen Umfange, die Resultate wurden immer schöner; ich hatte zwei tüchtige Assistenten, die Herren Fricker und Donath, täglich wurden mehrere, manchmal bis 7 und 8 Operationen gemacht, die Zahl der Ambulanten wuchs enorm: kurz, es war ein freudevoller Abschnitt meines Lebens — traf mich die schmeichelhafte aber so gut wie peremptorische Aufforderung, einen Sanitätszug für Serbien zusammenzustellen und als Vorstand dorthin zu begleiten. — So sehr ich

mich darnach gesehnt hatte, einen Krieg mitzumachen — um den deutsch-französischen war ich durch eine schmutzige Intrigue gekommen — so kam mir doch gerade jetzt, im Moment höchster, segensvollster Thätigkeit, wo zu Allem eben nur erst das Fundament, und das noch locker, gelegt war, kam mir die wie gesagt beinahe zwingende Aufforderung im höchsten Grade ungelegen.

Drei Aerzte, vier ausgezeichnet geschulte Schwestern, ein als Mensch und Fachmann gleich tüchtiger Apotheker, Herr Strschalkoffsky, der in Serbien sich mir als immer zu Arbeit und Hülfe bereite treue Stütze und durch Wind und Wetter, Unbequemlichkeiten und Entbehrungen stets gleich gut aufgelegter Kamerad erwies; zwei Studenten, ein Feldscheer und ein Wächter, der zugleich auch Krankenwärter sein konnte: so verliessen wir Odessa, von der ganzen Obrigkeit der Stadt, von nach Zehntausenden zählenden Volkshaufen und der Geistlichkeit begleitet. Sämmtliche Schiffe im Hafen flaggten — kurz die Herzen meines Zuges schlugen hoch! — Nach 3½ Monaten trafen wir wieder in Odessa ein — und uns empfing der Diener eines Freundes, sonst Niemand! die Herzen meines Sanitätszuges schlugen sehr still. Um die jungen Leute that es mir leid, dass sie sich so früh schon davon überzeugen mussten, wie die Masse „lohnt".

Wir waren in Ub, einem kleinen Städtchen 50 Kilometer etwa von Belgrad, postirt gewesen, hatten gearbeitet, so viel oder so wenig es zu arbeiten gegeben hatte, und ich kann meinen Leuten wohl das Zeugniss ausstellen, dass sie das Ihrige gethan. Ein Mann, der vollgültig Zeugniss ablegen kann über meinen Hospitalcomplex in Ub, ist der Baron Mundy. Er ist der Einzige gewesen, der uns aufgesucht hat. Ich sage „Hospitalcomplex", denn ich hatte für 100 Betten 9 Häuser eingenommen. Durch diese Vertheilung der Kranken in 9 Häusern, glaubte ich, erreichten wir, dass Erysipelas, Pyämie und Septicämie nur in einzelnen, meist eingeschleppten Fällen vorkamen und ebenso Typhus und Dysenterie unter unseren Kranken nicht epidemisch wurden, da die mit Infectionskrankheiten behafteten Kranken sofort isolirt werden konnten. Diesem Principe huldigten auch die Charkowsche Ambulanz in Obrenowetz (Dr Schultz) und die kleinen Lazarethe in Uschitza — in beiden ging es sehr gut. Dort, wie bei uns blieb auch das ganze ärztliche und Hülfspersonal gesund.

Für mich war der serbische Feldzug von ungemeiner Bedeutung — weniger in chirurgischer als in administrativer und hygieinischer Beziehung. In chirurgischer Beziehung fiel mir die verhältnissmässig

grosse Anzahl am Leben gebliebener penetrirender Brustschüsse auf. Bei genauem Nachfragen hatten alle das Gemeinsame, dass sie gleich nach der Verwundung zusammengestürzt waren, dass sie für todt liegen gelassen worden und man sie erst am zweiten oder dritten Tage nach der Verletzung gefunden hatte. Der Fingerzeig war deutlich — die Lehre hiess: penetrirende Brustschusswunden bedürfen, um gut zu verlaufen, in den ersten Tagen gar keiner Behandlung, es sei denn der Aufenthalt in reiner Luft. Auf einer Revisionsreise, die ich zum Theil auf Befehl des Herrn Baron von Mundy durch die serbischen Spitäler der Donauarmee, zum Theil mit dem Chefarzt des russischen rothen Kreuzes zu Belgrad, durch die russischen Spitäler des rothen Kreuzes machte, fand ich diese Lehre so oft bestätigt, dass ich nach meiner Rückkehr nach Odessa den Muth fand, in der Privatpraxis in zwei Fällen von penetrirenden Brustschüssen weiter nichts zu thun als den Kranken bei offenen Fenstern und nur mit einem Stückchen Carbolwatte auf der Wunde liegen zu lassen. Das Resultat war brillant; doch komme ich darauf anderen Ortes zurück.

Die zweite Lehre, die ich bestätigt fand, war die, dass nur die grösste Sorge für viel reine Luft und viel weniger die Wundbehandlungsmethode Einfluss auf die Prognose der Wunden und Operationen hatte. In Swilainatz (Dorpatsche Ambulanz, Dr. Tilling) lagen die Kranken in einer viel mehr als luftigen Baracke, und es ging ihnen bei Carbolsäure und getheertem Hanf als Verbandmittel sehr gut. In Tschupria (Dr. Tauber) waren sie ebenso in einer kaum gegen Wind und Regen schützenden Baracke untergebracht, wurden mit einfachem Carboldruckverband behandelt, und die Resultate waren prächtig. Dagegen waren die Erfolge in den grossen prächtigen Steinhospitälern in Jagodina und Kolorenia entsetzlich: die Operirten starben beinahe alle. — Im englischen Hospitale in Belgrad, wo die Reinlichkeit wirklich mustergültig war, wo für die Kranken auf das Reichlichste gesorgt war, — im Gegensatz zu Tschupria und Swilainatz, wo es sehr ärmlich aussah, — waren die Resultate durchaus nicht genügende. Ich muss gestehen, ich glaube, die Kranken wurden dort zu sehr carbolisirt; es roch derartig nach Carbolsäure in den Krankensälen, Corridoren, selbst im Hof, dass auch Gesunden, an Carbolsäure Gewöhnten das Athmen schwer wurde. Da ist's wohl kein Wunder, dass die an frische Luft gewöhnten Kranken den Appetit verloren und anämisch und somit widerstandslos wurden. Die Aerzte schoben die Schuld darauf, dass die Kranken zu spät in ihre Hände kämen. Auch das war wohl

wahr. — Dieselben Erfahrungen repetirten sich in Rasuhan und Waljewo, wo grosse, feste Gebäude in Hospitäler verwandelt waren, wo Fenster und Thüren gut schlossen und man für die Wärme der Krankenzimmer besonders besorgt war: da herrschten Septicämie, Erysipelas, Pyämie und starben die Typhus- und Dysenteriekranken wie die Fliegen, trotz aller und jeder Mittel und Pflege. Wo sie der Luft ausgesetzt gewesen, da ging es ihnen, trotz der Klage, oft sehr lauten Klage über Kälte, gut.

Die dritte Lehre, die sich überall repetirende, war die, dass es den Kranken nur dort gut ging, wo die Aerzte und ihr Hülfspersonal zufrieden waren — und das war nur dort der Fall, wo Disciplin herrschte. Wo diese fehlte, — und sie fehlte an vielen Orten, — da stellten sich bald Unzufriedenheit und Intriguen ein, die sich dann nach oben oder unten fortsetzten und grosses Unheil anstifteten.

4. Barmherzige Schwestern und Feldscheeritzen taugen für die Kriegszeit nur, wenn sie gut disciplinirt sind. Je gebildeter sie sind, desto leichter finden sie sich in die Disciplin. Die schlimmsten sind die halb gebildeten und verbildeten.

5. Studenten sollten nur zu besonderen Aufträgen, z. B. zur Pflege bei Krankentransporten, zur Begleitung solcher und zur Pflege der Kranken nur in der Weise, wie es in den Kliniken gebräuchlich, benutzt werden, d. h. unter steter Controle als Studenten, aber nicht als Feldscheere und nicht als Aerzte. Zu Ersterem taugen sie nicht, weil sie zu schade für diesen Dienst, und zum Zweiten taugen sie nicht, weil die Kranken für sie zu schade sind. — Ausserdem kann das nur einen im höchsten Grade schlechten Einfluss auf ärztlichen Charakter, Verstandes- und Urtheilsbildung haben, die in Kriegszeiten oft nicht zu vermeidende Behandlung der Kranken en bloc. Es ist doch die Pflicht des Arztes, jeden einzelnen Kranken so zu sagen auswendig zu kennen und dem entsprechend zu behandeln. Man kann einem sehr begabten, gewandten, mit sehr gutem Gedächtniss ausgestatteten Arzte nicht mehr als 100 Kranke zu behandeln zumuthen, und das auch wohl nur auf kurze Zeit, weil er sonst flüchtig werden muss. Wie soll sich nun der unerfahrene Anfänger, wenn ihm solche Masse Arbeit zugemuthet wird, benehmen? Ist er ein ordentlicher Mensch, so geht er dabei zu Grunde, er arbeitet sich auf; ist er ein „fixer Kerl", wie die Carrieremacher, so lässt er's gehen „wie's Gott gefällt", — wobei es den Kranken oft sehr gut geht, er aber entweder moralisch in seinem Beruf, meist bis ans Lebensende, geknickt oder ein glücklicher Charlatan werden muss.

6. Wer im Kriege arbeitet zu Friedenszwecken, d. h. wer dar-

nach strebt Menschenleben zu erhalten, darf auf keinen Dank rechnen, er muss es thun um der Sache selber wegen. — Wer im Kriege Glück machen will, muss möglichst viel von sich reden machen, am Besten möglichst viel Menschenleben zerstören, sei er nun Officier, Soldat oder Arzt.

7. Wer als Arzt im Kriege viel nützen will, der soll sich als Motto den Bädecker'schen Reisespruch anstreichen:

Wer helfen will, Geh' steten Schritt,
Der schweig' fein still, Nehm' wenig mit,
Steh' auf am frühen Morgen
Und lasse heim die Sorgen. (Philander v. Sittewald.)

8. Bei grossen Herren erreicht man, was man will, am Besten, wenn man den eigenen Wunsch als ihren Befehl gelten lässt und wenn man von dem einmal auf diese Weise Befohlenen nie absteht.

9. Den Medicinvorrath zu verlieren ist ein relativ kleines Unglück, Mangel an Essen und Trinken für die Kranken das grösste Unglück, das dieselben treffen kann.

10. Es ist viel humaner, einen mit einer Infectionskrankheit behafteten Kranken unter freiem Himmel liegen zu lassen, als ihn zwischen noch nicht inficirte Kranke zu betten.

Ich könnte viele piquante und wohl auch interessante Anekdoten aus diesem serbischen Feldzuge erzählen; aber nicht das ist meine Aufgabe — derselbe soll hier nur insofern berührt werden, als er Einfluss hatte auf mein späteres Wirken und Walten in Odessa. Viel, viel Schreckliches habe ich in Serbien gesehen, das zu vermeiden in Odessa wohl nicht möglich gewesen wäre, wenn ich es eben nicht in Serbien gesehen und so bei Zeiten hätte vorbeugen können. Krankliegende Aerzte, ewig betrunkene Feldscheere, schmutzige Schwestern, in Pyämiefrost klappernde Kranke, Kranke mit zerschmetterten Oberschenkeln zwischen in ihren Excrementen schwimmenden Typhus- und Dysenteriekranken liegend, syphilitische Kranke auf Kosten des rothen Kreuzes splendid verpflegt, Officiere mit den leichtesten Verletzungen, welche einen Studenten nicht einmal am Besuch des Fechtbodens verhindert hätten, mit Orden bedeckt die sentimentalen Helden spielend und Aerzte und Hülfspersonal tyrannisirend: alles das war da zu sehen.

Die Schlacht bei Djunis war geschlagen, der Waffenstillstand octroyirt. Nun hielt's mich nicht länger in Serbien. Odessa musste seiner Lage zum russisch-türkischen Kriegsschauplatze nach ein Hauptsammelort für Verwundete und Kranke werden, an dem Ausbruche

eines Krieges konnte man wohl nicht zweifeln und dass dort Nichts vorbereitet war, das wusste Niemand besser als ich.

Ende November trafen wir in Odessa ein — was fand ich vor? was hatte sich im Hospital verändert? Das Traurigste war zunächst, dass mein treuer, liebenswürdiger College Kondratowitsch, einer der geschicktesten Operateure, die ich gekannt habe, und der mich auch als Oberarzt während meiner Abwesenheit vertreten hatte, durch ein Aneurysma der Anonyma arbeitsunfähig geworden war. (Er ist dann auch nach ein paar Monaten gestorben.) Der Schlag war hart, denn meine Assistenzärzte kannte ich wohl in Bezug auf ihre Zuverlässigkeit in der Nachbehandlung, zum Operiren aber waren sie noch wenig gekommen.

Das Zweitunangenehme war, dass Odessa einen neuen Gouverneur bekommen hatte, den man verstanden hatte tüchtig gegen mich einzunehmen, ohne dass er mich gekannt hätte. (Es war dies der Graf Lewaschew, der später als Präses der Abtheilung des rothen Kreuzes in Odessa mit einem Eifer und einer Treue mir bei meiner schweren Arbeit geholfen hat, dass ich ihm nicht nur das viele Unangenehme, welches er mir anfänglich bereitet, längst vergeben habe, sondern dass auch die Erinnerung an ihn sich in eine der angenehmsten meines ganzen Lebens verwandelt hat. Auch für ihn gilt das, was ich oben unter Punkt 6 bemerkt habe — mehr als ein Jahr ununterbrochener Riesenarbeit hat er gethan und bis jetzt hat noch Nichts verlautet, dass man sie ihm gedankt, oder dieselbe anerkannt hätte.)

Das Dritte war, dass dasselbe mit dem Hauptarzte der ganzen activen Armee, Dr. Priselkow, der Fall war, was sich auf Schritt und Tritt in störendster, kleinlichster Weise fühlbar machte. — Dafür aber hatte ich die Freude als Hospitalinspector, d. h. Director der Verwaltung für den nicht medicinischen Theil des Hospitalwesens, z. B. Geld- und Wirthschaftsfrage, Polizei- und Correspondenzsachen, einen von mir vorgeschlagenen Mann, Herrn Pawlowsky, ernannt zu finden, von dem ich wusste, dass er seiner Aufgabe gewachsen war. Er hat das in ihn gesetzte Vertrauen bewährt — das ist das höchste Lob, das ich ihm spenden kann, denn ich erwartete sehr viel von ihm.

Eine andere Freude war, dass es den Kranken gut ging. Dr. Kondratowitsch hatte noch als letzte Operationen eine Ovariotomie und eine Kniegelenkresection gemacht, welche beide fast fieberlos verliefen. Es war wohl Typhus, Recurrens, auch selten einmal ein Fall von Typhus petechialis im Hospital; aber diese waren als solche eingetreten und nicht erst im Hospital erkrankt. Jetzt war der Mo-

ment gekommen das: venienti occurrite morbo! in vollstem Maasse und mit Energie durchzuführen; denn jetzt, den Krieg vor der Thür, konnte ich wohl auf allgemeine Unterstützung rechnen!

Zunächst erhielt das Hospital noch zwei Filialen für Militärkranke, die eine von 300, die andere von 100 Betten. Die erste war so schlecht ausgesucht wie nur möglich, die zweite um Weniges besser. Ich hatte so mit den Filialen und Reservebetten 1700 Betten.

Dann wurde eine Schwesternschule am Hospital errichtet, für 30 dort constant wohnende und mindestens die doppelte Anzahl das Hospital regelmässig besuchende Frauen und Mädchen aus allen Ständen, nicht unter 20 und nicht über 40 Jahre alt, ohne Unterschied der Confession und Nationalität, — ausgenommen die Juden. (Ich habe auf mein Risico etwa zehn Jüdinnen mit den ambulanten Schülerinnen unterrichtet, in der Verbandlehre am Kranken und Krankenbett, nicht am Phantom, und kann nicht anders als bestätigen, dass sie alle sich durch Eifer, Fleiss und Genauigkeit auszeichneten, mit Ausnahme zweier aber einen gewissen Mangel an Gewandtheit zeigten, — freilich ist die Concurrenz mit den Slavinnen gerade in dieser Beziehung sehr schwer. Ich habe sie beinahe alle später als Feldscheeritzen verwandt und gefunden, dass sie als solche, also hauptsächlich zum Receptiren, Registriren, Portionen Berechnen sehr gut, selbst besser als die christlichen Schwestern, zu brauchen sind, während sie sich zur mechanischen ärztlichen Assistenz nicht bewährt haben.) Zu meinem grossen Kummer muss ich gestehen, dass auch die Deutschen im Allgemeinen den Slavinnen an Gewandtheit und Findigkeit bei der Assistenz und der mechanischen Arbeit nachstehen; dafür aber empfehlen sie sich für die eigentliche Krankenpflege durch ihre Pedanterie und Gewissenhaftigkeit ganz besonders.

Auf Anregung Ihrer Majestät der Kaiserin Maria Alexandrowna wurden auch Nonnen unter die Schwestern beordert. Von den wenigen Nonnen, die bei uns zu Schwestern geschult wurden, erwiesen sich zwei als ganz ausgezeichnet.

Vielleicht darf ich mir erlauben, meine Meinung über die Anwendung von Schwestern zu Kriegs- und Friedenszeiten auszusprechen, da man die von mir persönlich erzogenen Schwestern sehr gelobt hat und sie sich nicht nur im Hospital, sondern auch auf den Sanitätszügen, ja selbst auf dem Verbandplatze bewährt haben.

Das Erste, was eine Schwester verstehen muss, ist: zu vergessen, dass sie ein Weib ist, und sich doch dabei so zu benehmen, dass Niemand Anderes, weder Arzt noch Kranker, auch nur für einen

Moment daran erinnert werden, dass dem so sei. Diese Eigenschaft lässt sich dem erwachsenen Weibe nicht mehr anerziehn. Ich würde aber nie ein Weib zur Schwester annehmen, das diese Eigenschaft, d. h. Weiblichkeit, nicht besitzt. Zum Glück drückt ja gerade diese Eigenschaft den Frauen einen nicht verkennbaren Stempel auf.

Das Zweite ist: sie muss zu gehorchen verstehen, und zwar ohne zu raisonniren.

3. Sie muss schweigsam sein und darf nicht lügen. Diese Eigenschaft findet sich sehr selten; ich würde es aber für einen grossen Fehler halten, eine Schwester auf ihrem Posten zu belassen, die einmal bei einer Lüge ertappt worden.

4. Sie muss sauber sein und freundlich, aber nicht kokett.

5. Sie muss gesund, fleissig und gewandt sein. Als absolut zur Krankenpflege untauglich müssen die Frauen gelten, welche hochgradig kurzsichtig oder harthörig sind, da sie ganz ohne ihr Verschulden dem Kranken unendlich schaden können.

6. Sie muss zu lesen und zu schreiben verstehen, und

7. natürlichen Verstand besitzen.

8. Sie muss zur Noth zu kochen verstehen, und namentlich auch zu waschen, und kommt dazu

9. die Uebung, Verbände anzulegen und ruhig zu assistiren, so ist das Ideal einer Schwester fertig. Um das zu erreichen, bedarf es nicht jahrelangen Verbleibens in Schwesterschulen und Hospitälern — dazu gehört keine nur in klassischen Gymnasien zu findende Bildung, kein Salonschliff, sondern hauptsächlich eine bestimmte Naturanlage, ein warmes Herz und guter Wille. Das findet sich ja Gott sei Dank durch alle Stände, und um solche Schwestern unter den sich Meldenden herauszufinden, dazu braucht's eben nur ein wenig Menschenkenntniss und weniger Tage oder höchstens Wochen Probezeit am Krankenbett und in der Ambulanz. Wer keine Anlage für diesen Beruf mit sich bringt, aus dem wird nichts Richtiges, trotz aller Mühe. Man soll mich nicht missverstehen! Ich meine nicht, dass man eine Schwester in 6 Wochen zu einer idealen Schwester erziehen kann — o nein! — aber in dieser Frist kann man sicher beurtheilen, ob sie zur Schwester taugt und ob sie als solche aufgenommen werden darf. Um ideale chirurgische Assistenzschwestern zu erziehen, dazu gehört ein von denselben mitgebrachtes Talent und jahrelange gemeinsame chirurgische Arbeit. Daher sind solche ungemein selten. — Taugt aber eine Frau zur Pflege, so soll sie auch gleich damit anfangen; denn in der Arbeit wächst ja ihre Fertigkeit. — Nur nicht zu viel Arbeit! Immer und immer wieder muss

ich darauf zurückkommen, dass zu viel Arbeit den besten Menschen verdirbt, ja ihn sogar ganz untauglich machen kann. Sobald ein Mensch für mehr Arbeit, als er wirklich gut leisten kann, verantwortlich gemacht wird, geht er dabei physisch oder moralisch zu Grunde, oder gar Beides.

Die in kurzer Zeit aus Volontairinnen aller Stände am Krankenbett gebildeten Schwestern haben im Kriege nicht Geringeres geleistet, als viele der im steten Krankendienst eingeschlummerten Berufs- und Ordensschwestern. Auf Grund dieser von verschiedenen Seiten gemachten Erfahrungen würde ich den Vorschlag machen, statt in den sogenannten Schwesterschulen an jedem Hospital einen Complect von Schwestern praktisch zu erziehen, so viele als eben jedes Hospital an Schwestern bedarf, um so für den Kriegsfall ältere erfahrene Schwestern zu haben, die den dann rasch aufzurufenden und zu erziehenden Schwestern als Leiter und Rathgeber dienen können, — die Mittel aber, die jetzt für sogenannte Schwesterschulen ausgegeben werden, zu einem Pensionsfond für solche Schwestern zu sammeln, welche im Kriege arbeitsunfähig geworden sind — und deren wird es genug geben. Will sich eine Schwester bei besonderem Interesse oder besonderer Begabung weiter ausbilden, so findet sie dazu in jedem grösseren Hospital eo ipso Gelegenheit. Eine Schwester soll eben nur Schwester sein und dazu braucht sie keine theoretische Gelehrsamkeit, weder an Chemie, noch Physiologie oder gar mikroskopischer Anatomie, sondern die Hauptsachen der Anatomie, soweit sie zum Comprimiren der Gefässe sowie zu einzelnen kleinen Hülfsleistungen nöthig ist, und Diätetik, verbunden mit einfacher Hinweisung auf diese am Krankenbett, und dabei würde sie vor manchem höchst Lächerlichen, namentlich dieser entsetzlichen „Gelehrtheit" bewahrt bleiben.

Eine zweite wichtige Frage ist der Sold. — Sollen die Schwestern besoldet werden oder nicht? — Ja, und abermals ja! und zwar sollen sie anständig besoldet sein, damit sie sich musterhaft sauber kleiden können; denn das ist doch eine Forderung, die man an eine Schwester stellen kann und soll. Sauberkeit ist aber, wie bekannt, sehr theuer und Schuhwerk auch. Sie soll aber so besoldet sein, dass man es ihr vorrechnen kann, dass sie mit ihrem Sold Alles, was man von ihr fordert, und noch ein Geringes mehr, bestreiten kann. Wenn wohlhabende Frauen den Sold refüsiren, so mögen sie es thun; es darf aber deswegen zwischen ihnen und den besoldeten Schwestern kein Unterschied gemacht werden, ebenso wenig wie zwischen den besoldeten und unbesoldeten Aerzten.

Wem sind die Schwestern unterzuordnen? — In Allem und Jedem der Hospitalobrigkeit, und von dieser sollen sie auch besoldet werden. Die Schwestercomités bei den Gesellschaften des rothen Kreuzes können immerhin in stetem Verband mit den Schwestern bleiben, aber nicht mit Umgehung der Hospitalobrigkeit, weil sonst sofort Klatschereien, Zwischenträgereien und Disciplinfehler entstehen, die sich nirgend schlimmer rächen als in der Krankenpflege, zumal im Kriege. Um aber Disciplin im Kriege zu verstehen, muss man sie im Frieden gelernt haben.

Von grosser Tragweite ist auch die Nahrung der Schwestern, zumal während des Krieges, während grösserer Epidemien und sonstiger aussergewöhnlicher Anstrengungen. Die Nahrung soll ausgiebig, gut und rationell sein, darf aber nicht dem Gutdünken der Einzelnen überlassen bleiben, sondern muss vom natürlichen Vormund der Schwestern, d. h. der Hospitalverwaltung, normirt werden. Namentlich muss dafür gesorgt werden, dass die Schwestern während der Nachtwachen nicht ohne Excitantien, Thee oder Kaffee, bleiben, dass sie sich nicht aus übergrossem Eifer, wie es am Anfange des Krieges nach Empfang der ersten Krankentransporte meist geschieht, überhungern und überanstrengen. Dass man ihnen bei schwerer physischer Arbeit auch Wein und Bier geben lässt, versteht sich fast von selbst. Sonderbar genug ist, dass, da diese Grundsätze für den Soldaten und den Kranken schon längst als gut anerkannt und eifrig verfochten worden, nirgend der Aerzte und deren Hülfspersonals Erwähnung geschieht, und doch glaube ich nicht zu viel zu sagen, wenn ich meine, dass diese während des Kriegs mindestens eben solchen Anstrengungen und Gefahren ausgesetzt werden wie jene. Mit Freude und Genugthuung kann ich sagen, dass wir von den während des Krieges in unserem Hospital am Typhus erkrankten 62 Schwestern keine einzige durch den Tod verloren haben. Da ich später noch auf dieses Factum zurückkommen muss, so erwähne ich dessen hier nur, weil ich der guten körperlichen Pflege, welche wir den Schwestern angedeihen liessen, nicht nur an diesem Resultate viel zu gut schreibe, sondern es auch von diesem Umstande abhängig mache, dass es in Ausnahmefällen möglich wurde, das ganze Schwesternpersonal 24 Stunden hindurch in Arbeit zu erhalten, ohne dass besondere Nachtheile daraus entsprungen wären oder die allgemeine Ordnung gestört worden. Bäder, Wäschewechsel, Nahrung, Arbeitszeit, Dejourirzeit, Alles war auf das Pedantischste geordnet und controlirt. Hundertfältiger Dank dafür der Oberschwester unseres Hospitals, Fräulein Dietrich, Tochter des bekannten verstorbenen

Operateurs, jetzt Frau des Collegen Avenarius! sie hat mit höchster Selbstaufopferung sich diesem schweren Amte gewidmet und mir dadurch Vieles möglich gemacht, was sonst unmöglich gewesen wäre.

Dass man die Schwestern uniformirt, wenigstens in Kriegszeiten sie durch besondere Abzeichen von den Feldscheeritzen und anderweitig bei dem rothen Kreuze und in Hospitälern beschäftigten Frauen, als Correspondentinnen, Damen verschiedener Unterstützungsvereine, Cigarrenspenderinnen etc. (welche ich um Gotteswillen nicht mit den Schwestern verwechselt haben möchte) unterscheidet, halte ich der Ordnung, Uebersicht und Controlle wegen für durchaus nothwendig. Unterhalten, eingekleidet, besoldet wurden die Schwestern von der Verwaltung des rothen Kreuzes, und werde ich später Gelegenheit finden, meiner Stellung und der Stellung meines Hospitals dem rothen Kreuze gegenüber Erwähnung zu thun.

Noch einmal wiederhole ich, dass ich hier nur von Schwestern, und zwar Hospitalschwestern, nicht von Feldscheeritzen, Hebammen, Home-nurses und Aehnlichem gesprochen habe; dass z. B. an eine Home-nurse ganz andere Ansprüche gestellt werden müssen, versteht sich von selbst. Diese letztere muss die ganze Schwesternweisheit und den Schwesternsegen in ein fremdes Gebiet bringen, während die Hospitalschwester das Alles vorfindet und sich nur hineinzuleben braucht. Die Stellung der Pflegeschwestern ausserhalb des Hospitals, im Privathause, ist Das, was als zweite Stufe, als Lebensberuf, den Hospitalschwestern bleiben soll, worauf sie sich durch treuen Hospitaldienst ein Anrecht erwerben sollen, sobald sie eben ruhiger, älter, erfahrener geworden. Für diese Schwestern möge man eine Heimath schaffen, sog. Schwesternhäuser, die ihnen auch ein Asyl für ihre alten Tage eröffnet, z. B. nach 25jähriger Arbeit im Beruf. Gebildet aber sollen die Schwestern werden praktisch im Hospital, ohne den Firlefanz sogenannter Gelehrsamkeit. Vielleicht würde ich anders urtheilen, wenn ich auch nur einer einzigen „gelehrten" Schwester begegnet wäre, die als solche etwas getaugt hätte. Sie waren alle viel zu klug und wollten sein „wie Gott". Diese Rolle soll aber am Krankenbett, wenn schon überhaupt Jemand, so der Arzt, die Schwester aber die des Engels spielen, und wahrhaftig ist diese letztere dankbarer als die erstere!

Jetzt müssen wir zurück zu dem Zeitpunkt meiner Rückkehr aus Serbien.

Auf dringende Bitten und Vorstellungen bewilligte die Stadtverwaltung Gelder zur Drainirung des Hospitalbodens und zum Umbau der Abtritte, und machte unbegreiflicherweise nicht den Stadtarchi-

tecten, sondern mich für die Güte der letzteren verantwortlich. Das war ein unangenehmes Dilemma, — hätte ich diese Zumuthung von mir gewiesen, so wären monatelange Schreibereien die Folge gewesen und wir wären dann wohl noch heute in stadio quo ante. Nun kannte ich das alte Sprüchwort: Ne sutor ultra crepitum — Schuster, bleibe bei deinem Leisten — ganz gut; aber aus oben genannten Gründen machte ich mich selbst wieder an die Gesetze der Physik und Mechanik, soweit sie zur Beurtheilung der bei der Construction von Aborten beobachteten Principien nothwendig sind, studirte fleissig in den Handbüchern der Hygieine, und hatte das Glück, einen Ingenieur zu finden, der einsah, dass, wenn es uns gelänge, ohne Beihülfe von Heizung oder chemischer Mittel Aborte zu schaffen, in denen man mit geschlossenen Augen nicht errathen könnte, dass man in einem Aborte sei, — so stellte ich die Aufgabe — sein Renommée enorm steigen müsse. Durch diese Ueberzeugung war er zu mancherlei Proben bereit und so erreichten wir — nachdem manches schon Aufgebaute wieder zerstört worden — nach vielen Plackereien endlich doch das Gewünschte. Ich habe mir mit vielen, vielen Personen den Scherz erlaubt, sie mit geschlossenen Augen hineinzuführen, ohne dass sie bemerkt hätten, wo sie waren, — und das ist doch das beste Kriterium, welches wir bisher besitzen. Dabei bemerke ich nur meinen Collegen, dass das beste praktische Kriterium, ob ein Abtritt richtig construirt ist, das ist, dass die Zugluft, unbeeinflusst von allen Verhältnissen, in die Sitzlöcher hinein und nicht umgekehrt geht. — Zur Sicherheit wurden jedoch die enormen Zugröhren, das Hospital wie Fabrikschornsteine überragend, ausser mit entsprechenden Blechaufsätzen zum Aspiriren der Luft, noch mit besonderen Heizungsvorrichtungen versehen, die im Winter zugleich zur Erwärmung der Aborte dienten (ich gebe die schematische Zeichnung — Details gehören nicht hierher), bis jetzt aber auch nur zu diesem Zwecke benutzt worden sind, weil die Abtritte auch ohne Heizung geruchlos sind. Gegen Gegenströmungen von schädlichen Gasen aus den Hauptableitungsröhren der Stadt, wie sie nach starken Regengüssen und bei auf die Ausmündungen drückenden heftigen Winden vorzukommen pflegen, ist jeder einzelne Abort, jeder einzelne im Hospital angebrachte Ausguss, z. B. bei Küche und Anatomicum, durch drei zwischenliegende Syphons und einen Luftbrunnen geschützt. Ausserdem stehen die erwähnten Schornsteine unmittelbar vor und über dem letzten Syphon, so dass im Verlauf von 2 Jahren noch nicht ein einziges Mal die Wirkungen der Gegenströmungen im Hospital zu bemerken gewesen sind, während sie in der Stadt stellen-

weise unerträglich waren. Die Errichtung dieser Abtritte mit Schwemmsystem konnte mir aber nur dann reine Luft im Hospital und in den Krankenzimmern schaffen, wenn es mir auch gelang, die das Hospital umgebende Luft rein zu schaffen, und das wurde eben jetzt auch möglich; denn die alten Thürme, die zu Aborten gedient hatten, wurden rasirt und dadurch viel an Platz, Luft und Licht gewonnen. Zweitens wurden die alten, wirklich riesigen Cloaken, bis 60′ tief, zugeschüttet. Drittens wurden alle alten Reste unnützer Mauern und Pforten weggerissen, dadurch breite Strassen um das Hospital geschaffen und die vielen versteckten Winkel zerstört. Mit den Resten dieser Mauern wurden die Wege erhöht und die Sumpflöcher ausgefüllt. Viertens wurde eine grosse, hohe, das Hospital gegen das Meer abschliessende Mauer auch fortgerissen und durch einen durchbrochenen Zaun ersetzt, so dass die frische Meeresluft jetzt den ganzen Hof und die Gebäude bestreichen konnte. Die Anpflanzungen wurden erweitert, Rasenplätze gestiftet, Springbrunnen angelegt. Eucalyptus globulus kommt leider in unserem Klima nicht fort; der Essigbaum entzieht dem Boden freilich auch viel Feuchtigkeit, wächst aber verhältnissmässig langsam, so dass man zur Entfeuchtung einzelner Stellen immer wieder zur garstigen Sonnenblume seine Zuflucht nehmen muss. — Aus Küchen, Badezimmern, Badestuben, Douchen gingen die Abzugskanäle direct in die tiefen Drains. Kurz, der Hof lieferte keine Miasmen mehr und statt jener strömte aus den neuen Gärten frische, im Verhältniss zu früher kühle Luft in die Zimmer. Abzugsröhren für die einzelnen Krankenzimmer wurden aus oben angegebenen Gründen auch jetzt nicht eingerichtet.

Das war also Das, was für den Boden und die äussere Ventilation erreicht werden konnte. Jetzt kommen wir auf die innere Ventilation. — Dadurch, dass die Construction der Abtritte gelungen war, aspirirten diese die Luft aus dem Hospital und führten sie höher als das Hospital, und da Odessa fast nie windstill ist, so wurde diese Luft auch beständig fortgeweht. Das Zweite, was für die innere Ventilation geschehen konnte (wohlverstanden ohne zu budgetirende Geldausgaben), war: ein Princip, das sich in der chirurgischen Abtheilung seit fünf Jahren praktisch bewährt hatte, für das ganze Hospital durchzuführen, nämlich die Fenster für den Winter nicht zu verkitten, wie diese schreckliche Unsitte durch ganz Russland verbreitet ist. In dieser Beziehung stiess ich anfangs auf mancherlei activen und passiven Widerstand, leider auch bei einzelnen Collegen; endlich aber, als man sich überzeugt hatte, dass die Kranken wohl mitunter über Kälte klagten (und das wohl auch nur, weil sie sahen,

dass ungesetzlicherweise, gegen Sitte und Gebrauch, nicht verschmiert worden), sich aber nicht erkälteten, wurde es allgemein, nicht nur bei uns im Hospital, sondern auch in allen Hospitälern des rothen Kreuzes durchgeführt, mit Ausnahme eines einzigen, dessen Chef, aus dem hohen Norden stammend, wohl lieber sein Leben, als im Winter die Fenster offen gelassen hätte. Es war bei ihm eine Luft zum Ersticken; er meinte, sie sei gut und war an das Auftreten von Erysipelas, bösartigen Phlegmonen, Durchfällen und die fahle Gesichtsfarbe sämmtlicher Kranken und des Pflegepersonals offenbar so gewöhnt, dass er sie gar nicht bemerkte. Er war sehr zufrieden und sehr glücklich, — mancher Kranke ist's auch geworden, dem ein Stückchen irdische Unzufriedenheit noch auf einige Zeit vielleicht wünschenswerther geschienen hätte. — Es hat wohl auch Keiner allen Ernstes, sondern nur a priori, die Idee verfochten, dass die Kranken sich dabei erkälten würden. Ein anderer Einwand war der Kostenpunkt. Man glaubte, man würde bei diesem System unendlich viel mehr Heizmaterial verbrauchen — aber auch das erwies sich als irrig. Je trockener die Luft ist, ein desto schlechterer Wärmeleiter ist sie und umgekehrt. Dieses Factum war übersehen worden. Man denke sich einen Krankensaal mit 50 Patienten, mit möglichst hermetisch verschlossenen Fenstern und Thüren und möglichst durchfeuchteten Mauern; man rechne Wasserverdunstung durch Haut und Lungen auf jeden Tag, 540 durch die Lungen und 957 durch die Haut — 1497 Gr. = $3^3/_4$ Pfd. und rechne dazu etwa $^1/_4$ Pfd. pro Kopf von dem, was von den Speisen, Getränken, dem Waschwasser verdunstet, so hat man zwei Centner Wasser pro Tag, die im Krankensaal eingeschlossen bleiben. Wie viel Wärme ist nöthig, um diese Menge Wasser in der Luft suspendirt zu erhalten? Wenn x Pfd. Kohlen nöthig sind, um die Temperatur im Krankensaal auf 15^0 R. zu erhalten bei trockner Luft, und y die Menge Kohlen, welche nöthig ist, um zwei Centner Wasser als Wasserdampf von 15^0 + Réaumur zu erhalten, so braucht man also x + y, um die Luft im Krankensaale auf 15^0 R. zu halten. Dieses y allein erwies sich nun unter Umständen nicht nur geringer als das x bei verkitteten Fenstern, sondern sogar viel grösser als das x bei nicht verklebten Fenstern. Nun kommt noch der Umstand dazu, dass die trockene Luft von 13—14 Grad als warm empfunden wird, während sie feucht als kalt erscheint, so dass die Krankenzimmer bei verschmierten Fenstern manchmal bis auf 16, selbst 17 Grad erheizt werden mussten, damit die Kranken in der feuchten Luft nicht über Kälte klagten. — Um den Zug von den Fenstern nicht zu verhindern, ihn aber durch Zer-

streuung weniger fühlbar zu machen, legt man zwischen die Doppelfenster in der untern Hälfte ihres Umfangs grosse, lockere Wattekissen. Dasselbe auch für die obere Hälfte zu thun, hat keinen Sinn — Sand zwischen die Fenster zu streuen ebenso wenig.

Der dritte Einwand, dass dann ja auch die feuchte Luft von aussen in den Krankensaal komme, ist richtig! Und früher? da kam die Luft hinein, nachdem sie bei den stinkenden Abtritten vorbei durch die Corridore gegangen war — trockener war sie dabei wohl nicht geworden!

Diese Maassregel des nicht Verschmierens der Fenster wirkte aber durch die fortwährende, wenn auch scheinbar unbedeutende Luftbewegung Enormes. Einzelne Krankenzimmer, in denen die Feuchtigkeit geradezu nicht nur von Fenstern und Fensterbrettern, sondern von den Wänden floss, wurden trocken. Die natürliche Ventilation durch die Mauern wurde so selbstverständlich verstärkt. Die Luft wurde viel besser und der Zustand der Kranken besserte sich; z. B. in der Irren-Abtheilung (Vorstand Dr. Rosenblum), wo dieses Princip gleichzeitig wie in der chirurgischen Abtheilung eingeführt worden war, schwanden Scorbut und Durchfälle fast gänzlich. — Nun gab mir das Gesetz noch eine prächtige Ventilationswaffe in die Hand. Nach dem Gesetze darf in den Krankensälen nicht geraucht werden. Ich hatte sehr bald den Kranken begreiflich gemacht, dass nicht der Tabaksgebrauch als solcher untersagt sei, sondern nur insofern, als durch den Rauch die Luft in den Zimmern verdorben und schädlich werde, und dass es meine Pflicht sei, darauf zu achten, dass nicht geraucht werde, so unangenehm es mir auch sei. Die Folge war: es wurde ebenso fleissig geraucht wie früher, aber viel fleissiger die Fenster geöffnet, weil ich jedesmal, wenn ich Tabaksrauch vorfand, sofort alle Fenster öffnen liess, was den Kranken denn doch unangenehm war, abgesehen von Vorwürfen und Bitten, selbst Strafen meinerseits.

Eine weitere Verbesserung der Luft wurde herbeigeführt durch Einführung Meidinger'scher Oefen. — Die ersten Oefen hatten ich und Pawlowsky aus eigner Tasche und auf eignes Risico gekauft für eine im Garten aufgestellte Baracke, die bei 10° R. Kälte bis 28 Pud (also 2½ Centner) Kohlen täglich in 8 Oefen verbrauchte, um 12° Wärme zu halten. Wir erreichten dieselbe Temperatur durch 2 Meidinger und verbrauchten den dritten Theil Kohlen (das Pud Kohlen kostete damals 40 Kop.). Nachdem das nun schwarz auf weiss bewiesen werden konnte, so gestattete man uns überall dort, wo neue Oefen wegen Unbrauchbarkeit der alten gestellt werden mussten,

das alte System riesiger Kachelöfen durch Meidinger zu ersetzen. — Dadurch erlangten wir 1. gleichmässige Temperatur, 2. Ventilation durch Tag und Nacht, 3. eine Menge Luft und Licht (die alten, enormen Oefen nehmen nicht nur sehr viel Platz weg, sondern auch viel Licht und bildeten dadurch die in Krankensälen so gefährlichen dunkeln Winkel und Verstecke, ganz abgesehen von dem enormen Staubreservoir auf dem Ofen selbst) und 4. einen wunderbaren Controllapparat für die dejourirenden Schwestern und Krankenwärter, denen eingeschärft war, darauf zu sehen, dass die Oefen nicht ausgingen und dass eine bestimmte Temperatur (in den Typhus-Palatten 11°) eingehalten wurde. (So nützlich und angenehm der Meidinger'sche Ofen im Hospital und in anderen Räumlichkeiten, wo viele Menschen, d. h. viele Feuchtigkeitsquellen vorhanden sind, sich erweist, so unerträglich ist er in an und für sich schon trockenen Privatwohnungen. Das Aufstellen mit Wasser gefüllter Schaalen bessert den Uebelstand wohl, aber hebt ihn nicht ganz auf. — Der Meidinger'sche Ofen ist in Privatwohnungen schon desshalb nicht passend, weil er, um gleichmässige Wärme zu entwickeln, continuirlich brennen, also auch bewacht werden muss, was namentlich Nachts in den seltensten Fällen möglich sein wird.) Wenn sich Jemand recht fest davon überzeugen will, welche enorme Menge von Feuchtigkeit von den Menschen exhalirt wird, so verbinde er einen Meidinger'schen Ofen mit einem horizontalen Abzugsrohre, das lang genug ist, um beim Austritte aus dem Zimmer schon abgekühlt zu sein; er kann dann, da die durch den Ofen streichende Luft dann schon erkaltet, die Wasserdämpfe als Wasser ausscheidet, ganze Schaalen voll auffangen lassen, und zwar entsprechend der Zahl der im Zimmer sich aufhaltenden Menschen. Derselbe Ofen, der bei leerem Zimmer und sonst gleichen Verhältnissen kein Wasser liefert, beginnt damit schon einige Stunden nach der Besetzung des Zimmers mit Kranken.

Ferner wurde, um die Luft möglichst trocken zu halten, anbefohlen, die Dielen nur mit feuchten Tüchern und nicht, wie früher, mit patschnassen Schwabbern aufzunehmen. Wie gefährlich dieses letzte Verfahren ist und wie man nicht streng genug in Hospitälern auch auf die scheinbar kleinsten hygieinischen Maassregeln sehen muss, demonstrirte ein Vorfall ad oculos. Mitten im Winter wurde in dem im Parterre gelegenen Comptoir die gewölbte Decke feucht, und bei genauerer Untersuchung ergab sich dann, dass neue, noch nicht dressirte Krankenwärter im Eifer für die gute Sache die Dielen im oberen Stock nicht nur recht feucht aufgenommen, d. h. einfach

Wasser über die Diele gegossen, sondern dabei auch übersehen hatten, dass sich Spalten in der Diele befanden, vermittelst deren sich an einer Stelle geradezu ein Sumpf zwischen Decke und Diele gebildet hatte. In einer chirurgischen Palatte gab es eine Bettstelle, wo alle Kranken an Durchfällen oder Wechselfieber erkrankten. Mehr als ein halbes Jahr hatte ich mich umsonst bemüht, die Ursache zu finden. Nach dem oben erwähnten Erlebniss nun liess ich auch hier die Diele untersuchen und es fand sich, dass ein Brett, welches dicht an der Mauer nicht fest geschlossen hatte, Wasser hatte durchfliessen lassen, so dass es nicht nur selbst total verfault war, trotzdem es von aussen ganz unversehrt aussah, sondern dass sich auch eine grosse modrig riechende Stelle unter demselben gebildet hatte. Nach Wegräumung alles Verfaulten und Modrigen schwanden auch Fieber und Durchfälle. — Ebenso habe ich die Beobachtungen Reyher's, dass sich Infectionen mit Krankheitskeimen an einzelne Möbel knüpfen können, zwar nicht im Hospital, wohl aber in der Privatpraxis überzeugend bestätigt gesehen. In der Privatpraxis sind mir wohl Dutzende von Fällen vorgekommen, wo ganze Familien dem Aussterben nahe gebracht wurden und wo die Aerzte nicht müde wurden, täglich Medicamente bald gegen das Wechselfieber, bald gegen Darmkatarrh und Bronchialkatarrh, Bleichsucht etc. zu verschreiben, ohne die Aufmerksamkeit des Familienvaters auf den modrigen Geruch in seiner Wohnung, dessen Ursache und Consequenzen zu lenken. Es ist wahr, in den meisten Fällen hätten sie tauben Ohren gepredigt, ja hätte wohl auch dieses oder jenes Haus sich einen bequemeren Hausarzt angeschafft als solch einen. „Raisonneur", der wo möglich „zu faul ist, um Recepte zu schreiben". Dafür hätten sie aber auch nicht nur manches Menschenleben retten können, sondern auch Glück und Heiterkeit in die Familien zurückführen.

Die letzte, mehr oder weniger eingreifende Maassregel zur Verbesserung der Luft, die wir noch (immer auf dem Wege der Oekonomie) einführen konnten, war die Entfernung aller unnützen Zwischenwände in den Krankenzimmern selbst und die Ausschneidung grosser Bogen (soweit dieses eben möglich war, ohne der Stabilität des Gebäudes zu schaden) in die grossen, manche Krankensäle ganz unmotivirter Weise trennenden, meist später eingestellten Mauern, so dass wir ausser freierer Luftbewegung auf diese Weise auch Beleuchtung von zwei Seiten für viele Krankenzimmer erzielten.

Dann wurde der Flächeninhalt aller Krankensäle von Neuem vermessen und der Raum pro Bett nicht nach cubischem Inhalt (wir haben einzelne Krankensäle von über 20′ Höhe, in diesen kamen

nach cubischer Berechnung, zu 2½ Cubikfaden laut Gesetz, beinahe Bett an Bett zu stehen), sondern nach 80 Quadratfuss pro Bett bestimmt und diese Zahl ein für alle Mal für jeden einzelnen Krankensaal festgestellt.

So war denn für Boden und Luft, soweit es eben ohne neue Ausgaben ging, nach Kräften gesorgt worden. Mit der Beleuchtungsfrage, namentlich in den nach Norden gelegenen Krankensälen, sah es aber sehr traurig aus und da konnte ich Nichts ersinnen, was ohne grössere Geldmittel irgend radicale Aenderung und Besserung hätte bringen können. Alte, dem Gebäude zu nahe stehende, dieses schädigende und ihm Licht nehmende Bäume, deren waren aber nur sehr wenige, wurden weggeschlagen. Durch Forträumung der enormen alten Oefen — in manchen Sälen waren deren 4—8 — durch Ausschlagen hoher, fast bis an die Decke reichender Bogen und durch die Abräumung der kolossalen Thürme, die zu den Aborten gedient hatten, war Alles in Allem wohl ein Wesentliches erreicht, im Vergleich zu Dem, was Noth that, aber lange nicht genug. Als ein Fortschritt, fast lächerlich, aber bezeichnend für die stumpfsinnige Kleinkrämer-Wirthschaft, die im Hospital eingerissen war! — auf diesem Gebiet ist noch zu nennen, dass die Glasscheiben, die zufällig zerschlagen wurden, von jetzt ab durch weisseres Glas, und zwar in ganzen Stücken, ersetzt wurden. Es war der entsetzliche Gebrauch eingerissen, die Glasscheiben zu flicken, so dass sie oft aus 3, selbst 4 Stücken bestanden.

(Für die Zukunft war projectirt, die Fenster auf der Südseite bis auf den Boden auszuschneiden, während jetzt der untere Rand sich etwa 4′ über dem Boden befindet, auf der Nordseite die Fensterscheiben möglichst gross zu machen und in den die Corridore von den Krankensälen trennenden Wänden hohe, fast bis auf den Boden reichende Bogenfenster auszuschneiden.)

II. Die Stellung des Oberarztes zu den ihm untergeordneten Collegen.

Bevor ich weiter gehe, will ich einige Worte über dieses Thema, das nun einmal besprochen werden muss, weil von überall Klagen über Missverständnisse zwischen Oberarzt und Ordinatoren laut werden, verlieren und halte mich dazu für berechtigt, da ich mit meinen Collegen und meine Collegen mit mir im Ganzen gut ausgekommen sind, und weil ich selbst Ordinator gewesen, dann Oberarzt und endlich nach eigenem Wunsche ein Zwischending zwischen Beiden, Consultant für Chirurgie, geworden bin.

Gegen Dummheit streiten Götter selbst vergebens. Dass also irgend ein Dummer den Oberarzt so zu sagen aus Princip chicanirt, d. h. ihm alle nur möglichen Unannehmlichkeiten bereitet, weil nicht er, sondern Jener Oberarzt ist — und leider gibt es solcher Dummen manche, das ist in der ganzen Welt und in jeder Branche so —, diese Glücklichen ziehen sich ihre Schlinge selbst über den Hals und werden sehr bald sehr still. — Wenn einzelne Aerzte die Stellung eines Oberarztes für nicht mehr zeitgemäss halten und sich nur einem Collegium unterordnen wollen, so liesse sich darüber sprechen und es wäre Alles ganz gut, wenn die Praxis nicht bewiesen, dass, sobald es eben dazu kommt, sich diesem Collegium unterzuordnen, es Niemand thut, noch weniger als dem Oberarzt. Ich glaube nicht, dass Jemand von meinen Odessaschen Collegen, nach den Erfahrungen, die wir gemacht haben, mir darin widersprechen wird. — Dann gibt's noch eine Gattung Aerzte, die dem Oberarzt Unannehmlichkeiten machen oder zu machen suchen, um jeden Preis, jedoch nur, wo sie sich durch Protection gesichert wissen, und eigentlich nur zu dem Zwecke, von sich reden zu machen. Das sind Faiseurs. Sie machen meist für kurze Zeit Carriere, werden Mode-Aerzte, heirathen reich und geben dann Geld gegen hohe Procente. — Ferner gibt's Lauerer, die dafür sorgen, dass jedes Versehen, jeder Fehler des Oberarztes in der Leute Mund gebracht werde. Das sind Leute, die gern selbst Oberarzt werden möchten, es aber nie werden, weil sie von Niemandem mehr verachtet werden als gerade von Denen, die ihnen am liebsten zuhören. Und endlich gibt es Solche, die dem Chef Unannehmlichkeiten machen, nach bestem Wissen und Gewissen, nur da, wo es sich um die Sache selbst handelt. Gott segne diese Collegen! mit ihnen zu arbeiten ist eine wahre Freude. Kein Mensch braucht das αὐτὸς ἀνὴρ mehr als der Arzt, und mit Männern ist's schön zu kämpfen. — Ich erwähne dieser Widerwärtigkeiten nur, damit die Collegen bei Uebernahme von Oberarztstellen daran erinnert werden, dass der Kampf mit ihnen unvermeidlich und die widerlichste Seite der Stellung ist. Möge ihnen auch für den schlimmsten Tag der Trost bleiben: Impavidum ferient ruinae!

Nach meiner Idee braucht jeder Mensch eine directe Obrigkeit, und in einem Hospital, zumal in einem so grossen Hospital, muss eine Controlstation existiren, der sich der Einzelne in allen Administrationssachen ohne Widerspruch zu fügen hat, wobei ja jedem Einzelnen das Recht der Klage und Appellation bleibt. Am Krankenbett kann der Oberarzt bei dem heutigen Stande der Wissenschaft keine andere als consultirende Stimme haben, wobei seine Stimme

bei gleicher Stimmenzahl ausschlaggebend ist, aber nur pro forma, weil ja doch etwas beschlossen werden muss. Der Oberarzt ist eben der Specialist für Hygieine und Diätetik am Hospital, hat ferner die sämmtliche Correspondenz in Medicinalangelegenheiten zu führen und zu überwachen — wovon auch viel mehr abhängt, als man auf den ersten Blick meint, denn diese Correspondenz fordert nicht nur feste Gesetzeskenntniss, sondern mitunter auch medicinische Specialkenntnisse, denen der Oberarzt nur mit Hülfe seiner Collegen zeitgemäss entsprechen kann — und er hat leider auch die Controlle über seine Collegen, die ja doch einmal Jemand haben muss. Ihm daraus einen Vorwurf machen oder es ihm persönlich verargen, dass er, seine Pflicht thuend, sie wirklich auch ausübt, beweist nur, dass man ein rohes, undisciplinirtes Gemüth nicht nur, sondern auch einen ganz wesentlichen Mangel an Allgemeinbildung und Selbstachtung besitzt. Ein Mann muss wissen, dass er, wenn er seine Pflicht nicht erfüllt, im selben Momente auch die Consequenz auf sich nimmt. Das Kind bittet um Erlassung der Strafe — thut es ein Mann, so ist er mindestens kindisch. — Dann kommt noch Etwas dazu: der Oberarzt hat neben der Pflicht der Rüge auch die Aufgabe, seine Collegen zu Belohnungen vorzustellen. Soll man daraus einen leeren Popanz machen oder soll nur das wirkliche Verdienst geehrt werden? Für den gewissenhaften Oberarzt ist dieses keine leichte Frage. Wie soll man denn zur Beurtheilung seiner Collegen kommen, ohne sie zu controlliren? und wie ist dieses möglich, wenn sie z. B. durch Unpräcision des Hospitalbesuches es unmöglich machen, sie bei ihrer Arbeit zu besuchen, andererseits die Krankenbogen derartig geführt werden, dass man in ihnen Nichts sehen kann als ein Genügen der Form, jedenfalls keine wissenschaftlichen Arbeiten, — wenn sie jedem Besprechen medicinischer Angelegenheiten im Conseil aus Faulheit ausweichen oder diesen nur dazu benutzen, um langwierige, häusliche, nur den zehnten Mann interessirende Specialarbeiten vom Stapel zu lassen, weil sie sonst laut Reglement nicht gratis gedruckt werden können — Arbeiten, die mit Hospital und Hospitalarbeit gerade so viel gemein haben, wie ein in Paris gepresster Buchdeckel mit einem in Japan erscheinenden Werke über japanesische Zustände von einem Augenzeugen! Nun kommt aber dieser Umstand im gegebenen Falle bei der Beurtheilung der einzelnen Person in ganz wesentlichen Betracht, nämlich weniger Das, was sie leistet und wie ihre Fähigkeiten sind, sondern was sie für das Hospital leistet, und so kann ich nach bestem Wissen sagen: „Es gibt im Hospital einen Arzt, der sehr tüchtig ist, sogar sehr viel arbeitet, aber nur für sich, für seinen

wissenschaftlichen Specialzweck, — und das hat für das Hospital gar keinen oder nur sehr geringen Werth.“ Man denke sich eine Autorität wie Virchow, Frerichs, Pirogoff, welche — irgend eines persönlichen Vortheils wegen — Ordinator an einem Hospitale werden und nichts Anderes thun wollte wie Beobachtungen über Cysturien im Gehirn anzustellen. Sie würde alle Energie darauf verwenden, für ihre Krankenzimmer Cysturien im Gehirn zu sammeln. Das Endresultat wäre vielleicht eine epochemachende Arbeit; aber viele Hunderte von Kranken hätten Hülfe finden können und Heilung, währenddem dass dort die Cysturien beobachtet wurden! und die Aufgabe, die Hauptaufgabe, des Hospitals ist: in möglichst kurzer Zeit möglichst vielen Kranken Heilung zu bringen. In Anbetracht dieses Zweckes fallen exclusiv wissenschaftliche, nicht die Hospitalarbeit direct fördernde Bestrebungen dem Hospital mehr zur Last, als sie ihm Nutzen bringen. Dass man auch bei strenger Einhaltung der Hospitalordnung und des Hospitalzweckes tüchtige wissenschaftliche Arbeiten auf Grund des Hospitalmaterials liefern kann, wird wohl Niemand leugnen wollen, und solche Arbeiten allein kommen nach meiner Idee als Verdienst des Hospitalarztes in Betracht.

Jede That trägt ihre Consequenz in sich selbst. Man hat den Oberärzten das Leben herzlich schwer gemacht und die Consequenz ist Unzufriedenheit der Herren Ordinatore über sich selbst und unter einander. Wir haben Zeiten gehabt im Hospital, die schwer zu tragen waren, nur durch die Collegen, und umgekehrt Zeiten, die erträglich wurden, nur durch die Collegen. Ich nehme hier die Gelegenheit wahr, meinen Collegen und Ordinatoren öffentlich und laut meinen herzlichsten Dank auszusprechen für die Arbeitstreue und den Eifer, die sie während des Krieges bewiesen haben. Insonderheit aber hat unser Prosector, Dr. Stroganow, so viel geleistet, auch am Krankenbett — er war der erste Freiwillige für die Typhi exanthematici und die schwersten Dysenterien, die uns vom Kriegsschauplatz zugeführt wurden — dass ich nicht wüsste, wie ihm zu danken: Orden und Medaillen scheinen mir in solchen Fällen einfach Lappalien. Ebenso haben Dr. Pogrebinsky, Dr. Fricker und Dr. Donat wohl weit, weit über den Rahmen der Pflicht hinaus gearbeitet. Möge ihnen das stolze Bewusstsein, für eine erhabene Idee gearbeitet zu haben, den Lohn geben, den ich ihnen wünsche!

Nun hat der Oberarzt aber noch eine schwere moralische Aufgabe, das ist: seine Collegen schützend zu vertreten, dem Publikum und dem Gesetze gegenüber. Meine Herren Collegen! wenn Sie Dieses lesen, dann, bitte, seien Sie dessen eingedenk, dass dieser Aufgabe

gerecht zu werden nur dann möglich ist, wenn der Oberarzt selbst sich von seinen Collegen gestützt weiss und wenn er durchdrungen ist von Achtung für dieselben.

Und meine Endmeinung ist: Wo die Aerzte eines Hospitals sich mit gegenseitiger Achtung gegenüberstehen, wo die Hochachtung des Standes als Heiligthum betrachtet und darüber ängstlich gewacht wird, wo man seine Ehre in der gethanen Pflicht sucht, da macht sich die richtige Stellung zwischen Arzt und Oberarzt von selbst, — wo das nicht der Fall ist, da herrscht jener niederträchtige, intriguirende Beamtengeist, wie er eben nur möglich ist unter Menschen niederer moralischer Stufe, einerlei ob es nun Aerzte sind oder ob sie einem anderen Stande angehören. Da hört der College auf und da bleibt nur Vorgesetzter und Untergebener, sowie das Gesetz als einzig Maassgebendes.

Als Vorbereitung für den schweren Hospitaldienst und die Kriegszeit insonderheit hatte ich mir vorgenommen, auch als Oberarzt den genannten Anschauungen gerecht zu werden, wenigstens deren Erzielung anzustreben. Mögen Andere beurtheilen, ob ich dabei glücklich gewesen bin. Diese Principien haben mich jetzt 18 Jahre lang im Hospitaldienst begleitet und ich kann von ihnen nicht abgehen, weil ich sie für die einzig richtigen halte.

III. Das Stadthospital in seinen Beziehungen zum rothen Kreuze.

Im türkisch-russischen Kriege, namentlich während der ersten Hälfte desselben, war die Thätigkeit dieser beiden Institute so eng mit einander verknüpft, dass ich hier, um später Irrungen und Unklarheiten zu vermeiden, ihre gegenseitige Stellung erklären muss.

Den ersten Anknüpfungspunkt bildete schon im Jahre 1869 die von der Odessaer Gesellschaft des rothen Kreuzes an die Hospitalverwaltung ergehende Aufforderung: auf Kosten der ersteren eine bestimmte Anzahl Frauen und Mädchen im Hospitale zu placiren und zu Schwestern des rothen Kreuzes für den Kriegsfall zu erziehen. Die Hospitalverwaltung stellte das der Stadtverwaltung vor und diese ging darauf ein, erklärte sich bereit, 8 Frauen gegen Unterstützung vom rothen Kreuze aufzunehmen und stiftete auch von sich aus vier Schwesterstellen am Hospital für eigene Rechnung. Diese Schülerinnen wurden auf je 2 Jahre ins Hospital aufgenommen, dann nach Empfang eines Zeugnisses entlassen und unterschriftlich gebunden, sich im Kriegsfall zur Disposition zu stellen — was sie, wie sich voraussehen liess, mit Ausnahme von sehr wenigen, nicht gethan haben. Wie sollte man sie zur Erfüllung ihres Versprechens zwin-

gen? und selbst, wenn man es könnte, was nützten wohl gegen eignen Wunsch dienende Schwestern? Dennoch war dieses Unternehmen ein sehr praktisches und segensreiches. Die besten Schülerinnen, die ihren Beruf in der erwählten Lebensstellung fanden, blieben im Hospital, bildeten sich mit der Zeit zu Feldscheeritzen oder Hebammen nicht nur, sondern auch zu ausgezeichneten Assistentinnen aus. Andere wurden als Schwestern oder Feldscheeritzen bei andern Hospitälern untergebracht, und für Diejenigen, die diesen Beruf wieder aufgaben, heiratheten oder anderweitige Beschäftigung fanden, werden wohl die Früchte der Hospital-Disciplin und der regelmässigen Beschäftigung nicht ausgeblieben sein.

Um die Erziehung und Beaufsichtigung dieser Schwestern kümmerte sich naturgemäss, als ihr directer Vorstand, der Oberarzt des Hospitals und wurde ex officio Mitglied des Schwestercomités. Als ich Oberarzt wurde, existirte nun kein besonderes Schwestercomité und wurden die Angelegenheiten der Schwestern direct von der Verwaltung der Gesellschaft des rothen Kreuzes, deren Präsident derzeit der Geheimrath Basili war, geleitet. Im Mai 1876 wurde ich zum Mitglied dieser Verwaltung gewählt. Im Herbst 1876 führte ich dann, wie oben erwähnt, den von der Odessaer G. d. r. Kr. ausgerüsteten Sanitätszug nach Serbien, um nach meiner Zurückkunft wieder als Mitglied der Verwaltung einzutreten und in allen jetzt folgenden, mit grossem Eifer von dem neuen Präsidenten, Grafen Lewaschew, geführten Verhandlungen theilzunehmen. — In den ersten Monaten des Jahres 1877 wurde die ganze Thätigkeit der G. d. r. Kr. für die im Rücken der Armee, in Rumänien, Podolien, Bessarabien, organisirten Hospitäler und Sanitätszüge und die Ausrüstung (die hierzu nöthigen Mittel waren eine Gabe des schon oben erwähnten Baron Mahs) eines Odessaer Eisenbahn-Sanitätszuges in Anspruch genommen. Angefangen von Aerzten, Schwestern, Brüdern und geendigt mit Binden und Waschgeschirr, Alles wurde für jenen Rayon, an dessen Spitze Herr Abasa stand, in Odessa in Vorrath gestellt und auf Forderung dorthin abgesandt. Für Odessa selbst wurden durchaus gar keine Vorbereitungen getroffen, da auf wiederholentliche Anfragen nach Petersburg immer dieselbe Antwort kam, dass Odessa ganz ausser dem Rayon der Reservehospitäler liege und dass nie weder Verwundete noch Kranke nach Odessa kommen würden. Ich habe mir damals viele Schnödigkeiten sagen lassen müssen, weil ich trotzdem nicht müde wurde, immer und immer zu mahnen, sich auf viele Tausende gefasst zu machen. Das ging so bis in den August. — Eines Tages schickte Mittags der Graf Lewaschew

nach mir und theilte mir sehr aufgeregt mit, dass morgen Mittag 250 vor Plewna Verwundete per Sanitätszug eintreffen würden. Nun — mich alarmirte diese Nachricht nicht im Geringsten, denn ich hatte mich im Stillen nicht nur auf 250 vorbereitet, sondern hatte mit Herrn Pawlowsky einen Plan ausgearbeitet, nach welchem wir sogar 700 Mann in unserem Hospital und seinen Filialen placiren konnten — ad interim, bis sonst Platz geschaffen würde. (Dieser Plan war ja auch sonst nothwendig, da die Möglichkeit eines Bombardements für Odessa nicht ausgeschlossen werden konnte und in solchem Falle das Hospital ja die erste natürliche Zufluchtsstätte für die Verwundeten bieten musste.) — Ich verlangte nur vom Grafen Lewaschew, als dem Kriegsgouverneur, die schriftliche Ordre, die Kranken aufzunehmen — da sie Militairkranke waren, somit von ihrem Ressort ans Krankenhaus gewiesen sein mussten — und die Einwilligung des Bürgermeisters. Beides ging mir zu. Am andern Tage empfing ich dann 250 Mann — nach 10 Tagen noch ebenso viel. — Die blutigen Tage von Plewna hatten so viel Kranke geliefert, dass das rollende Material der Eisenbahnen nicht ausreichte, um sie in kurzer Zeit in entferntere Provinzen zu transportiren; sie mussten in relativer Nähe untergebracht werden. Jetzt erging denn auch von der Hauptverwaltung des rothen Kreuzes in Petersburg an die Odessaer Gesellschaft d. r. Kr. zunächst der Auftrag, ein Hospital von 200 Betten — in kurzer Zeit ein zweites für 500 — bald darauf ein drittes für 700 Kranke einzurichten. Gleichzeitig trat die Stadtverwaltung 500 Betten in unserem Hospital ab. — Und damit sind denn alle Beziehungen zwischen rothem Kreuz und Stadthospital gegeben. Das Stadthospital unterhielt für das rothe Kreuz 500 Betten und lieferte alle Medicamente, auch für die andern Hospitäler des rothen Kreuzes, zum Selbstkostenpreis. Im Stadthospital befand sich die Schwesternschule des rothen Kreuzes. Im Stadthospital erhielten die Brüder des rothen Kreuzes ihren praktischen Unterricht. Ein Theil der Aerzte des Hospitals diente auch beim rothen Kreuze. — Das rothe Kreuz dagegen lieferte für das Stadthospital Verbandmaterial, Wein, Schnaps, Cigarren und Anderes für die 500 Kranken, — stellte Schwestern, Pflegekräfte, Apothekergehülfen, kurz Alles, was nicht in das Hospitalbudget aufgenommen und doch für die Pflege der 500 Mann nothwendig war. — Unterdessen war ich zum Chefarzt der Gesellschaft des rothen Kreuzes in Odessa ernannt worden. Gleichzeitig war ich ja Oberarzt des Stadthospitals. Ich hatte die Ernennung der Aerzte und Oberärzte für die zu eröffnenden Hospitäler zu besorgen. Das wird hinreichen, um zu zeigen,

wie eng die Thätigkeit unseres Hospitals mit dem rothen Kreuz verknüpft war. Dass ein und dieselbe Person an die Spitze des Mutterstaates (Stadthospital) und dessen späterer Colonien (die einzelnen Spitäler des rothen Kreuzes) gestellt war, glaube ich, war gut; wenigstens glaube ich nicht, dass sich die Hospitalthätigkeit d. r. Kr., welches Ende October über 2000 Betten verfügte, so harmonisch, so geräuschlos, so eo ipso hätte entwickeln können, wenn dieses nicht der Fall gewesen wäre.

IV. Venienti occurrite morbo.

„Miss Nightingale found the death-rate in the barrack-hospitals at Scutari 60 per cent and reduced it to 1,5."

Schon vor vielen Jahren las ich diesen Satz und er hat sich meinem Gedächtniss fester eingeprägt als das Memento mori. Von jenem Momente an begann mein Streben in hygieinischer Richtung. Wer im Kriege stirbt, der stirbt gemordet — sei es lorbeerbekränzt durch Kugel oder Schwert, sei es kaum erwähnt den Gifttod der Infectionskrankheiten. Aufgabe des Arztes ist es, die Wunden zu heilen und die Wirkung des Giftes abzuschwächen — Aufgabe der Cultur, Beide zu vermeiden.

Es würde nicht dem Zwecke dieses Aufsatzes entsprechen, wollte ich mich jetzt in detaillirte Schilderung der einzelnen Hospitäler einlassen; ich will nur zeigen, wie unser Hospital den Kampf mit den Infectionskrankheiten während des Krieges aufnahm und durchführte.

Durch Telegramme und Schreiben hatte die Verwaltung der Gesellschaft des rothen Kreuzes wiederholentlich gebeten, man möge sie wenigstens 2 Tage vor Absendung eines neuen Krankentransportes nach Odessa von Zahl und Qualität der Kranken, ob Verwundete, interne, syphilitische Kranke, und über die Zeit der Ankunft des Zuges benachrichtigen. Das geschah aber leider fast nie, so dass alle speciellen Maassregeln immer erst nach Ankunft des Zuges getroffen werden konnten. Wie sehr Kranke und Hülfspersonal darunter litten, können Sie sich vorstellen. Ich erwähne z. B. nur die Essenfrage. Kommen die Leute hungrig oder satt? und zu welcher Tageszeit? Dysenterien oder Verwundete? — Den Zug empfing ich jedesmal selbst, ebenso wie ich persönlich bei der Absendung der Transporte zugegen war. Fast ohne Ausnahme war auch der Graf Lewaschew anwesend, und wer Menschen kennt, der weiss, was die Gegenwart einer so mächtigen Persönlichkeit dazu beiträgt, um Ordnung und Gehorsam zu schaffen, wenn diese Persönlichkeit selbst dazu geeignet — und der Graf war es.

Beim Empfange sortirte ich gleich die Kranken nach der Krankheit und der Schwere der Erkrankung für die verschiedenen Hospitäler nicht nur, sondern auch für bestimmte Krankenzimmer und Aerzte. — Anfänglich herrschten Verwundete vor. Von diesen wurden die schwersten, Operationen fordernden Fälle sofort ins Stadthospital gebracht, ebenso die Typhi exanthematici und schweren Dysenterien, sowie Erysipelas, Pyämie, Septicämie. Diese Massregeln hatte ich getroffen, weil diese Kranken im Stadthospital von älteren, schon an das Hospitalleben gewöhnten Aerzten und eben solchem Hülfspersonal behandelt wurden — es ist mir auch, Gott sei Dank, kein Arzt während des Krieges gestorben — und weil ich dort die infectiösen Kranken separiren konnte.

Gleichzeitig erliess ich, um für den Fall eines Versehens von meiner Seite den Fehler gleich gut zu machen, folgende Ordres:

Anschlag: Die Herren Dejourärzte werden ersucht, auf das Strengste darauf zu sehen, dass die mit Infectionskrankheiten behafteten neu eintreffenden Kranken nur in den für sie bestimmten Krankensälen untergebracht werden.

Ordre für die Oberärzte der Spitäler d. r. Kr.: Die Herren Oberärzte werden ersucht, strenge darauf zu sehen, dass die bei ihren Abtheilungen eintreffenden, mit Infectionskrankheiten behafteten Individuen, wenn anders ihr Zustand nur einen Transport gestattet, sofort in das Stadthospital transportirt werden, wenn dieses aber nicht möglich sein sollte, sie an Localität und Pflege vollständig von den anderen Kranken zu isoliren.

Während der warmen Monate ging es mit dem Empfange und dem Sortiren der Kranken verhältnissmässig leicht; je rauher aber die Luft wurde und je mehr Regen- und Schneewetter dazu kam, desto schwieriger wurde es, so dass man schliesslich sämmtliche Kranke in ein Hospital aufnahm, dem dann die Aufgabe des Sortirens der Kranken zufiel, wobei in dem Aufnahmehospital nur diejenigen Kranken zurückbehalten wurden, die mit dem nächsten Transport weiter geschickt werden sollten. So erklärt sich z. B. der Umstand, dass in diesem Hospital während der ganzen Zeit seiner Thätigkeit nur drei Menschen aus vielen Tausenden von Kranken starben, was in dem Berichte als Druckfehler oder als crasse Lüge gelten könnte. Es durfte in diesem Hospitale eigentlich Niemand sterben. Es starben auch nur Gesunde, d. h. die Kranke gewesen waren und dann plötzlich starben, einer an Gehirnapoplexie, ein anderer an foudroyanter Peritonitis nach Zerreissung einer im Typhus acquirirten Darmnarbe u. s. w.

Die sämmtlichen chirurgischen Infectionskrankheiten, Erysipelas, Pyämie, Septicämie (natürlich meine ich damit nur jene schweren, mit jauchenden Wunden begleiteten Fälle; denn wenn man sonst streng ist, so ist ja jeder Verwundete, der durch seine Wunde fiebert, ein Septicämiker) behandelte ein Arzt, der selbst mit seinem Hülfspersonal zu den anderen chirurgischen Kranken in gar keiner Beziehung stand. Gewiss verdient Herr Dr. Donat für diese entsetzliche Arbeit den höchsten Dank, doch auch den Trost, dass man unmöglich ein tüchtiger Chirurg sein kann, wenn man sich nicht tüchtig mit diesen Erzfeinden gebalgt hat. — Mit jedem neuen Krankentransporte wurde die Zahl der Verwundeten kleiner, die Zahl der Dysenterien und Typhen grösser. So reichten bald die 500 Betten im Stadthospital nicht mehr aus und es wurde das in der ehemaligen Quarantaine neu eingerichtete Hospital des rothen Kreuzes für 200 Betten fast ausschliesslich Typhushospital.

Dann kamen schon im October diese entsetzlichen Transporte mit Hunderten zu Krüppeln Gefrorenen. Da war es sehr schwer Rath zu schaffen — und doch haben die Aerzte und Schwestern mit Chlorzink, Ferrum sesquichl. und Carbolspray beim Verbinden es fertig gebracht die Krankensäle so zu halten, dass man ihnen nicht nur es nicht anmerkte, dass sie ausschliesslich mit gangränösen Kranken belegt waren, sondern dass auch keine Infectionskrankheiten ausbrachen.

Ein Krankentransport mit Verwundeten macht einen traurigen aber zugleich erhebenden Eindruck, ein solcher mit Typhus, Dysenterie und anderen Krankheiten (nur nicht Syphilis) einen traurigen und niederschlagenden, aber ein Transport von jungen, in der Blüthe der Jahre hoffnungslos, ohne Ruhm zu Krüppeln Gefrorenen einen so traurigen und so erbitternden Eindruck, dass man nicht weiss, ob Einem die Thränen vor Mitleid oder vor Zorn in die Augen treten. — Ein Krankentransport mit Syphilitischen macht einen einfach lächerlich-widerlichen Eindruck: c'est un malheur, mais un malheur ridicule! —

Für das Aufnahmezimmer wurde als Regel festgestellt, dass alle Kleider der mit infectiösen Krankheiten Behafteten sofort in den Desinfectionsofen gesteckt wurden. Der Ofen arbeitete Tag und Nacht, Monate hindurch. Die mit Infectionskrankheiten beschäftigten Schwestern erhielten besondere Costüme, die sie nur während der Dienstzeit trugen und die nach jeder Dejour in den Desinfectionsofen wanderten. Die Dejourzeiten wurden auf je 4 Stunden festgesetzt. Die Schwestern bekamen volle Weinrationen. Es wurde aufs

Strengste darauf gesehen, dass in ihren Wohnräumen so viel als möglich ventilirt wurde, dass sie selber fleissig badeten, tüchtig spazieren gingen, und doch sind fast ausnahmslos alle, sei es an Recurrens oder Typhus exanthematicus erkrankt — aber keine einzige gestorben. Freilich sorgte Dr. Stroganow, der sie, wiederum als Freiwilliger, behandelte, aufs Beste für sie. Die Maassregeln, die für die erkrankten Schwestern getroffen wurden, waren dieselben wie für die übrigen Typhuskranken: Tag und Nacht stand, auch während des Winters, ein Fenster im Krankensaal offen; Getränk, Wein und Wasser, ad libitum; so lange es Magen und Darmkanal erlaubten, möglichst kräftige, concentrirte Nahrung; kalte Abreibungen — sehr selten Bäder; Medicamente wurden von einzelnen Aerzten sehr viel, von anderen fast gar nicht verordnet. Die Resultate waren dieselben. — Fernere Maassregeln: sobald durch Absendung eines grösseren Krankentransportes es möglich wurde, einzelne Krankensäle ganz zu leeren, so wurden diese ausgiebig durch Verbrennen von Schwefel desinficirt, und wo nur immer Zeit genug war, von Neuem mit Kalk geweisst, der mit Carbollösung getränkt worden. Ich ziehe diese Desinfectionsmethode allen anderen deswegen vor, weil sie eine absolut insectenverheerende ist. Es ist unglaublich, welche Tausende, wenn nicht Millionen von Insecten sich nach den Schwefelräucherungen, namentlich in Holzbaracken, auf der Diele finden, Wanzen, Flöhe, Läuse, wo man namentlich die letzteren durchaus nicht vermuthete. Die Vertilgung von Insecten ist aber gewiss von ungeheurer, vielleicht viel grösserer Wichtigkeit, als ihr heute beigelegt wird. Unser gewesener Prosector, Prof. Muench, sprach einmal die Idee aus, bei Gelegenheit des Febris recurrens, dass Flöhe oder Wanzen, selbst Läuse die Infection mittheilen mögen. In der That, dieser Idee lässt sich nicht widersprechen; wenn Rotz und Milzbrand durch Fliegenstiche, warum sollten die Typhen nicht durch den Biss obengenannter Insecten verbreitet werden können?

Das Stroh aus den Bettstellen der Kranken, mit Ausnahme nicht inficirter Verwundeter, wurde verbrannt. Die wollenen Decken wanderten in den Desinfectionsofen, die Wäsche wurde selbstverständlich gewechselt. Auf Reinlichkeit der Betten sahen Aerzte und Schwestern mit solcher Strenge, dass ich kaum je Gelegenheit gehabt habe, eine Rüge auszusprechen. Es würde wohl auch nicht schaden, wenn die Kleidungsstücke, namentlich die wollenen, der Soldaten, zumal während des Krieges, reglementarisch von Zeit zu Zeit solchen Räucherungen würden unterworfen werden. Ich habe Fälle von hoher Anämie gesehen, entstanden bei gutem Essen und

ohne Ueberanstrengung, die offenbar von nichts Anderem herrührten als von einem Consum durch Millionen von Läusen, denn die Erholung begann vom Tage des totalen Kleiderwechsels. Es waren dieses zwei Fälle, welche junge Leute aus guter Familie betrafen, die von diesem Feinde gar keine Ahnung hatten, gegen, nach Meinung ihrer Aerzte, durch Malaria entstandenes Nesselfieber und dadurch verursachte Schlaflosigkeit Mengen von Chinin und Morphium geschluckt hatten und vollständig anämisch geworden waren. Als ich nun bei ihrer Ankunft bei der genauesten Untersuchung keinen körperlichen Anhaltspunkt für ihr Kranksein fand, fiel mir ein, dass ich schon einmal einen ähnlichen Fall im Kaukasus an einem jungen Manne, der denselben bereiste, erlebt hatte, wo ich damals das Corpus delicti entdeckte; dadurch wurde ich veranlasst, die Kleider zu untersuchen und so fanden sich denn auch hier nicht Hunderte und nicht Tausende, sondern Hunderttausende feiner, kaum zu erkennender weisser Punkte, die sich bei genauerer Untersuchung als Läuse erwiesen und alle Falten, Maschen, Säume in volkreichen Colonien besetzt hielten. Die Schlaflosigkeit schwand nach ein paar Tagen, es stellte sich ein wahrer Wolfshunger ein, und schon nach 14 Tagen eilten die jungen Leute, deren ganze Carriere auf dem Spiele stand, zur Armee zurück.

Neuangekommene Kranke wurden alle sofort in reine Wäsche gesteckt, ihnen die Haare geschnitten und rasirt, wenn sich Insecten in denselben zeigten, was bei den bettlägerigen Kranken fast ausnahmslos der Fall war.

Als Hausgesetz für unser Hospital galt, dass der Kranke an Speisen nicht mehr kosten dürfe als 17 Kop. pro Tag, eine Ziffer, die für gewöhnliche Zeiten als Durchschnittspreis auch genügend war. Es war aber unmöglich diese Summe einzuhalten, z. B. bei Reconvalescenten nach Typhus, Dysenterie und nach schweren Verwundungen. Namentlich die Ersteren wurden melancholisch, bekamen Heimweh, wenn man sie nicht tüchtig fütterte, und die Kost für Reconvalescenten von diesen Krankheiten gerade ist die theuerste. Kurz, es blieb nichts Anderes übrig als den Aerzten einen Uebergriff im Consum nachzusehen. Dasselbe galt für Wein und Schnaps. Und gerade in diesen Dingen zeigte sich wieder klar, in welchen Krankensälen wirkliche Aerzte und in welchen diplomatisirte Handwerker agirten. Bei den Aerzten, wo einzelne Kranke bis zu zwei Flaschen Rothwein pro Tag und andere gar keinen erhielten, wurde weniger verbraucht und liefen keine Klagen ein, während bei den Handwerkern trotz des riesigen unmotivirten Consums die Klagen an

der Tagesordnung waren. Natürlich! — Bei einem Arzte konnte ich nur Ordnung schaffen dadurch, dass ich den murrenden Kranken, meist Reconvalescenten nach leichten Verwundungen, die ersten, blumenbeworfenen, verwöhnten Helden von Plewna, den Wein und Branntwein zur Strafe ganz entzog — der Arzt hatte nicht den Muth gehabt, ihnen klar zu machen, dass diese Getränke nur für Schwerkranke da seien und dass sie selbst nur dazu gekommen durch den ersten Jubel des Publikums, das ihnen damals beim Empfang eine bestimmte Quantität geschenkt, die schon längst ausgetrunken war.

Ich habe in diesem Kriege durchaus die Ueberzeugung gewonnen, dass wir die schönen Heilresultate bei Typhus und Dysenterie fast ausschliesslich dem Wein und den bei uns ganz besonders guten Suppen verdanken. Wenn ich von der Behandlung mit Wein spreche, so muss ich, um Irrungen zu vermeiden, gleich hinzufügen, dass ich von kleinen ängstlichen Dosen nie etwas Gutes gesehen habe, und dass eine Flasche Rothwein, Medoc z. B., pro Tag für einen erschöpften, früher an Branntweingenuss gewöhnten dysenterischen oder typhösen Soldaten eine kaum genügende Mittelportion ist. Ich mache diese Bemerkung um einen Wink zu geben für Berechnung des Bedarfs und zur Feststellung der Vorräthe. Ist die Dysenterie mit hohem Fieber verbunden, so habe ich gesehen, dass Soldaten auch drei Flaschen am Tage ausgetrunken, ohne die geringste Spur von Betrunkenheit zu zeigen. Solche grosse Dosen nur bringen den ersten, mehrere Stunden dauernden Schlaf zu Wege in jenen Fällen, wo Opiumpräparate, auch in hohen Dosen, sich als ganz machtlos erweisen. Dasselbe gilt für von Schlaflosigkeit begleitete Typhusfälle, bei denen ja viele Aerzte sich vor grösseren Dosen von Narcoticis, wie mir scheint nicht mit Unrecht, fürchten. Dass das mit grösseren Portionen rothen Weines eingeführte Tannin auch eine auf das Localleiden günstigere Wirkung ausüben wird, als wenn es in Pulver oder Pillen verordnet wird, lässt sich auch kaum anzweifeln.

Gott sei Dank, an Branntwein und Wein und gutem Essen hat es uns in Odessa nicht gefehlt und dafür war die Sterblichkeit in den Typhusabtheilungen unseres Hospitals nur eine sehr geringe.

Eine weitere Verbesserung in der Behandlung der Dysenterie scheint mir die fast gänzliche Abschaffung der Klystierspritze und Ersatz derselben durch den Esmarch'schen Krug. Den Mangel perirectaler Phlegmonen — meines Wissens ist kein einziger Fall vorgekommen — schreibe ich diesem Umstand allein zu. (Wo geringe Mengen von Medicamenten in das Rectum gebracht werden sollten, wurden leichte Gummispritzen oder Glasspritzen gebraucht.) Die

directe Behandlung des Rectum, der Flexura sigmoidea und eines grossen Theils des Dickdarms durch Abspülungen und zwar nicht verletzende Abspülungen mit Hülfe des nach Bedarf höher oder niedriger gehaltenen Esmarch'schen Kruges, die Billigkeit der Ansatzstücke, die es gestattet, jedem Kranken sein eigenes zu geben, mögen auch viel dazu beigetragen haben, die Uebertragung der Krankheit von einem Individuum auf das andere zu verhüten, den Procent der Heilungen von dieser für Kranke und Wartepersonal schrecklichsten Kriegeskrankheit zu erhöhen und den Uebergang katarrhalischer und croupöser Formen in diphtheritische, resp. gangränöse in vielen Fällen zu vermeiden.

Fernere Maassregeln, um die Luft in den mit Dysenterie oder mit bewusstlosen Typhösen belegten Palatten rein zu erhalten sowie den Decubitus zu verhüten waren folgende: Als Unterlage unter die Kranken wurde nur von beiden Seiten belegte Guttaperchaleinwand gebraucht, die nach jedesmaliger Verunreinigung von beiden Seiten abgewaschen wurde. Wenn andere vorkam, so geschah es, weil aller Vorrath von der ersteren Gattung in Odessa ausgegangen war, — die einseitig belegte Guttaperchaleinwand ist in praxi, namentlich im Hospital, zu gefährlich zu gebrauchen und gewiss mit einer der häufigsten Infectionsverbreiter. — Auf das Strengste wurde darauf gesehen, dass zwischen den Kranken und der Guttapercha oder dem Wachstuch ein in mehrfache Lagen zusammengelegtes Leintuch gelegt wurde. Die Application von die Hautfeuchtigkeit nicht durchlassenden Stoffen direct auf die gedrückte Haut ist wohl mit das beste Mittel, um den Decubitus nicht zu verhüten, sondern ihn in kurzer Zeit zu erzeugen.

Wo irgend möglich, wurde statt der Guttaperchaleinwand einfaches Wundpapier gebraucht, welches bei jedem Wechsel der Unterlage, wenn beschmutzt, verbrannt und durch neues ersetzt wurde. Das ist nach meiner Meinung die beste, sicherste und, Alles genau erwogen, wohl auch billigste Unterlage.

Auf das Strengste wurde bei Infectionskrankheiten der Gebrauch der Haarmatratzen untersagt und nur Strohsäcke gestattet.

Sollten diese trotz obligatorischer Unterlage beschmutzt werden, so müssen sie sofort gewechselt und das Stroh verbrannt werden. Die Steckbecken und Nachtgeschirre mussten nach dem Gebrauch sofort aus dem Zimmer entfernt und rein ausgewaschen ausserhalb desselben verwahrt werden.

Das Wechseln der Bett- und Leibwäsche war bei jeder, auch der geringsten Verunreinigung obligatorisch.

Die Kranken wurden täglich gewaschen, Gesicht und Hände nicht nur, sondern namentlich auch Rücken und Hüften, wobei man die Schwestern nicht streng genug darauf aufmerksam machen kann, dass die Kranken nicht nur gewaschen, sondern auf das Sorgfältigste auch abgetrocknet werden müssen, was scheinbar selbstverständlich ist, in praxi aber meist sehr schlecht besorgt wird. Täglich mehrere Male musste den Kranken der Mund mit einem feuchten Handtuche geputzt werden. (Eine Zeit lang konnten wir sogar jedem Kranken eine Zahnbürste schenken, was gewiss sehr wünschenswerth, nur müssen dieselben durchaus sehr weich sein.)

Dank den Herren Collegen, den Schwestern und Oberschwestern und ihrer unaufhörlichen Controlle wurde es uns so möglich, den Typhuspalatten allen ihnen sonst anhaftenden Schrecken und selbst den Zimmern der Dysenteriker den Gestank und das Widerliche zu nehmen. — Man hat mir den Vorwurf gemacht, dass ich nicht genug in Carbolsäure, Chlorlösung oder andere Desinficientien getränkte Leinwandstücke in den Krankenzimmern ausgehängt habe. Ich bin durchaus ein Gegner dieses Verfahrens, dessen Nutzen noch nicht bewiesen, dessen Schaden: das Verdecken sonstigen Geruchs und Gestankes und das Erfüllen der Luft mit irrespirablen Gasen, auf der Hand liegt. Wo man in einem Krankenzimmer Nichts riecht, ist die Luft jedenfalls besser, als wenn es in ihm nach Carbolsäure riecht. Das Einzige, was ich habe thun lassen, war das Ausstellen grosser Gefässe mit Lösung von Kali hypermang. und die Ordre, solche in die Steckbecken und Nachtgeschirre zu giessen, bevor sie zum Gebrauch gereicht wurden. Der im englischen Hospital in Belgrad empfangene Eindruck und die an mir selbst und Anderen gemachte Erfahrung, dass ich nach längerem Einathmen von Carboldämpfen den Appetit verlor, liessen mich von diesem Räucherungsverfahren absehen. Ich muss hier hinzufügen, dass die Giftigkeit der Carbolsäure wohl auch eine Contraindication für die leichte Zugänglichkeit derselben in Krankenzimmern, zumal solchen mit delirirenden, sehr starke Schmerzen leidenden oder irren Kranken, abgibt. So starb bei uns ein Irrer plötzlich, obgleich der Krankendiener ihm den Lappen, der zur Desinfection des Zimmers ausgehängt werden sollte und an welchem der Kranke sog, fast in demselben Momente entriss, in dem er ihn in den Mund steckte. Die Zahl der zufälligen Vergiftungen mit Carbolsäure ist so gestiegen, dass man zur Vorsicht wohl gezwungen wird.

Zu den freundlichsten Erinnerungen meines Lebens gehört der Eindruck, der mir vom täglichen Besuch unserer Typhuspalatten zur Kriegszeit geblieben ist. „O wär' ich doch ein Königssohn", ist mir

oft eingefallen, um die Menschen, die solche Arbeit zu Wege gebracht, zu belohnen! So haben sie gearbeitet um Gotteslohn — möge der Gott in ihrer Brust ihnen lohnen! — In Betreff des Durchliegens der Kranken bin ich nach 18jähriger Hospitalpraxis und nach häufigen Besprechungen mit anderen Collegen über diesen Gegenstand zu der Ueberzeugung gebracht, dass dieses am Besten vermieden wird durch den Gebrauch der Strohsäcke, und dieses wahrscheinlich dadurch, dass sie 1. die aufliegenden Theile relativ kühl halten; 2. dass sie beinahe von Stunde zu Stunde, fast bei jeder stärkeren Bewegung des Kranken ihre Form verlieren, somit die Druckverhältnisse zwischen Lager und Kranken stetig geändert werden; 3. dass sie, wenn sie befeuchtet werden, die Feuchtigkeit am raschesten durchlassen und 4. weil man sie des Preises wegen am häufigsten wechseln kann. Gute Rosshaarmatratzen sind den Kranken natürlich viel angenehmer, nehmen aber leider schon in wenigen Tagen den Formen des Körpers mehr oder weniger entsprechende constante Abdrücke auf und werden dann schädlich, abgesehen davon, dass sie, wenn sie einmal durchnässt werden, rationeller Weise nicht mehr gebraucht werden dürfen, und das käme doch auch dem reichsten Hospitale zu theuer. Ausgezeichnet scheinen auf den ersten Blick die englischen Drahtnetze, auf denen nur eine Flanelldecke und das Betttuch unter den Kranken gebreitet werden — trotz ihrer vielfachen Belobigungen und Anpreisungen auch in englischen medicinischen Journalen kann ich nur sagen — ich habe mir selbst solch ein Bett kommen lassen — man liegt, wenn man keine Matratze darauf thut, auf einer blossen Decke ebenso hart, wie auf dem Strohsack, und das Stroh ist, wenn verdorben, leicht zu ersetzen, das mit Zinn überzogene Drahtnetz, wenn einmal verdorben, jedenfalls viel schwerer. Die Preisdifferenzen zwischen Stroh und verzinnten Drahtnetzen mögen allerdings bei uns um Bedeutendes grösser sein als in England, wo ersteres verhältnissmässig viel theurer und letztere wohl fünfmal so billig, als sie bei uns zu stellen sind.

V. Die chirurgische Abtheilung während des Krieges.

Da alle die in den früheren Capiteln beschriebenen Maassregeln zur Erhaltung guter hygieinischer Verhältnisse auch für die chirurgische Abtheilung gültig waren, so erübrigt mir nur einzelner Details zu erwähnen. — Zu Anfang des Jahres 1876 hatte mir der Zufall zwei ausgezeichnete Handspray- und einen sehr guten Dampfsprayapparat in die Hände geführt, und ich fand in ihnen Das, was meinen in meinem Aufsatz (S. 555) ausgesprochenen Wünschen ent-

sprach: einen continuirlichen zarten Berieselungsapparat. Als solchen betrachte ich diesen Apparat auch noch heute, nachdem ich ihn jahrelang gebraucht, glaube einer Tag für Tag regelrechten Anwendung bei allen Wunden im Krankensaal ausserdem einen sehr guten Einfluss auf die Miasmen im Zimmer zuschreiben zu müssen, und suche diesen eben in der Eigenschaft des Spray, die in der Luft suspendirten Staubtheilchen niederzuschlagen. Ich habe unter Anwendung des Spray allerdings Heilresultate als Regel gesehen, wie ich sie früher nur als Seltenheit betrachtet habe, bleibe aber dabei, dass jeder Fall seine eigene Methode bestimmt haben will. Offene Methode einerseits und Lister'sche Methode andererseits, und jedenfalls kommt man mit beiden weiter als mit einer allein.

Wenn ich von Lister'scher Methode und deren jetzt fast allgemeiner Anwendung in unserem Hospital spreche, so spreche ich nicht von der Anwendung Lister'scher Verbandstoffe — von diesen haben wir uns von vorn herein emancipirt und es nicht bedauert. Ein Lister'scher Verband ist eben ein unter Anwendung des Spray von desinficirender Flüssigkeit auf desinficirtem Verbandgrunde (Wunde, Geschwür) applicirter Occlusionsverband mit desinficirten und desinficirenden Verbandstoffen in solcher Menge, dass die durch Capillarität und Drainageröhren nach aussen geschafften Wundsecrete von ihnen aufgesogen, ohne von der atmosphärischen Luft beeinflusst zu werden. Wenn man das Catgut auch zu den Lister'schen Verbandstoffen rechnen will, so muss ich auch von ihm sagen, dass es eben nur eine charmante, aber entbehrliche Erfindung ist. Man kann ohne dasselbe auskommen, wie ja Praxis und Experiment bewiesen, in manchen Fällen steht es in Sicherheit der gut carbolisirten chinesischen Seide entschieden nach — aber es ist dafür charmant, eine Herniotomie z. B. oder eine Unterschenkelamputation mit einem einzigen Verbande zur Ausheilung bringen zu können. Hier ist jedoch nicht der Ort, näher auf alle diese Dinge einzugehen. Ich erwähne dessen nur, um zu sagen, dass wir, d. h. ich, meine beiden damaligen Assistenten Dr. Fricker und Dr. Donat — jetzt selbstständige Ordinatoren an der chirurgischen Abtheilung — und die bei derselben angestellten Schwestern uns tüchtig auf antiseptische Verbände nicht nur, sondern auch auf die pedantischste Sauberkeit — und hier liegt meiner Ueberzeugung nach der Schwerpunkt — eingeübt hatten. Mit rücksichtsloser Strenge wurde die letztere geübt und dafür ging es so gut, dass wir während des Krieges im überfüllten Hospitale unsere Ovario-, Utero- und andere -tomien nicht nur mit ebenso gutem, sondern noch mit besserem Erfolge als früher fortsetzen konnten. Nicht

ein Fall von Pyämie ist im Hospital ausgebrochen — Septicämie war leider noch mitunter die Todesursache. — Man muss eben nicht müde werden; es gibt immer und immer noch nicht nur zu bessern, sondern einfach aufzupassen, dass das ABC der Hygieine aufrecht erhalten werde, denn gerade gegen dieses wird am meisten gesündigt und diese Sünden rächen sich am härtesten! — Zum ABC der chirurgischen Hygieine gehört vor allen Dingen die pedantischste Sauberkeit der Instrumente. Wie leicht namhaftes Unglück durch eine Vernachlässigung dieser Regel entstehen kann, davon habe ich während des Krieges Gelegenheit gehabt, mich zu überzeugen. Es war ein neuer, mir in seinen Details unbekannter Arzt angestellt worden. Er operirte eine Blasenscheidenfistel mit seinen eigenen, ihm gewohnten Instrumenten. Die Scheide wurde diphtheritisch. Gleichzeitig brachen in der ihm anvertrauten Abtheilung für Gebärende an zwei Patientinnen septicämische Fieber aus. Seine Instrumente und seine Abtheilung sind sofort von Neuem desinficirt worden und es kam zu keiner Entwickelung einer Epidemie. Ich schiebe die Schuld auf seine Instrumente, da ich mich von der höchsten Unsauberkeit derselben habe überzeugen können, und weil bei uns seit Jahr und Tag kein Fall von Wunddiphtherie vorgekommen war, wie auch nach durchgängiger Reinigung seiner Instrumente die Diphtheritis verschwand. — Ich kenne in Odessa eine sehr hübsche Wundspritze, die ich dreimal, an verschiedenen Localitäten, habe anwenden sehen und deren Thätigkeit alle drei Mal von Diphtheritis gefolgt war. Wenn man so Etwas gesehen, dann glaubt man, auch als ein Thomas geboren, an directe Infection der Wunden durch Instrumente, Hände resp. Gegenwart bestimmter Personen. Der glückliche Besitzer jener Spritze glaubt nicht daran — was in solch einem Gehirn vorgeht, ist mir nicht ganz begreiflich — er wundert sich nur darüber, dass ihm gewisse Operationen und gerade die, bei denen nach seiner Meinung tüchtig abgespritzt werden muss, z. B. Staphiloraphien, Blasenscheidenfisteln, nicht gelingen, trotz seiner Geschicklichkeit. Nachdem ich seine von ihm über Alles geschätzte Spritze kennen gelernt, wundere ich mich nicht mehr.

Sehr schwierig ist es bei der Administration eines grossen Hospitals immer wieder an diese sogenannten Bagatellen denken zu müssen, und doch gehört das Auffinden von dergleichen Kleinigkeiten und deren Entfernung zu den Hauptaufgaben des Oberarztes. Es ist das ein nach aussen sehr undankbares Feld der Thätigkeit. Es ist viel leichter und vortheilhafter entweder sich in den Mantel tiefer Gelehrsamkeit zu hüllen oder am passenden Ort Vorträge über zeitgemässe humane

Gegenstände zu halten. Die Hospitäler brauchen aber weder sogenannte Gelehrte, noch sogenannte Schöngeister, sondern Aerzte mit gesundem Menschenverstand, reellem Wissen und mit nicht ermüdendem Streben darnach, die Aufgabe des Hospitals zu erfüllen, d. h. zu heilen! —

Dass es gerecht ist, vom Chirurgen zu verlangen, er solle mit mehr als einer Wundbehandlungsmethode vertraut sein, möchte ich hier durch ein recht crasses Beispiel bekräftigen. — Ein Fall von offener Behandlung. — Grenadier X. bekommt einen Pistolenschuss mit gehacktem Blei auf 2 Schritt Distance in die rechte Lunge, stürzt sofort besinnungslos zusammen, bleibt in diesem Zustande wahrscheinlich länger als einen Tag, findet sich beim Erwachen in einer Blutlache und verliert sofort wieder die Besinnung. Er bleibt in diesem Zustande, ohne Speise und Trank, 4 Tage auf offenem Felde liegen, wird nach seinem Auffinden sofort, ohne in ein Lazareth zu kommen, in den Eisenbahnwaggon gebracht (Pirogoff hatte damals eben den Rath gegeben, alle Schwerblessirten sofort weiter zu transportiren) und gelangt am 8. Tage nach seiner Verletzung nach Odessa (Dr. Gorsky). Er gibt an, man hätte ihn zweimal verbinden wollen, aber er hätte sich den Verband gleich abgerissen, weil derselbe ihm schreckliche Schmerzen und Beängstigungen gemacht. Status praesens: 1 Zoll nach aussen von der rechten Brustwarze sieht man ein 1½" im Durchmesser haltendes Loch in der Thoraxwand. Die Ränder desselben sind zackig ausgefressen und unterminirt. Quer über dieses Loch ziehen sich zwei schmale, dunkelblaue Hautbrücken. Zwischen diesen pfeift eine schrecklich stinkende Luft aus der Wunde. Nach vorsichtigem Beiseiteschieben dieser Hautbrücken sieht man im Grunde der Wunde verschiedene unbestimmbare, missfarbene Gegenstände.

Nach langem Bitten gestattet Patient eine genauere Untersuchung. Mit dem kleinen Finger in die Höhle eindringend, findet man im Grunde derselben mehrere harte, eckige, rauhe, doch fast unbewegliche Körper, die man für Knochen- und Bleisplitter, im zerfallenden Lungengewebe eingebettet, halten musste. Bei jedem Athemzuge strömt Luft in die Wunde, bei jeder Exspiration wird sie, mit Jauche vermischt, entleert. Puls 100 — Temp. 38,6, Resp. 40. — Dämpfung mit Bronchialathmen etwa eine Hand breit um das Loch; sonst kein Exsudat in der rechten Pleurahöhle nachweisbar und das Athmen, wenn auch kaum hörbar, so doch vesiculär. Patient, wachsbleich, scheint sehr viel Blut verloren zu haben, ist aber ein breitschulteriges, sehr muskulöses Individuum. — Behandlung: kräftige Diät, ½ Flasche Wein, zur Nacht Morphium; local: Nichts direct auf die Wunde.

Patient wird angewiesen, wenn er liegt oder schläft, auf der rechten Seite zu liegen, wobei er so gelagert wird, dass die Wunde in der Luft liegt und das Secret über Wundpapier in eine mit Carbolwasser gefüllte Schale abfliesst. Beim Sitzen muss er sich das Secret fortwischen. — Nach einigen Tagen gestattete der Kranke, die den freien Abfluss des Secrets hindernden Hautbrücken durch Zerstören mit Aetzkali zu entfernen. Am 15. Tage nach seiner Verwundung fielen 6 Stücke grob gehackten Bleies aus der Wunde. Ein etwa einen Quadratzoll grosser Tuchlappen konnte ohne alle Blutung entfernt werden. An die Knochensplitter wagte ich nicht zu rühren, wohl aber gestattete der Kranke, ein Stück der fünften Rippe, die über die Wundhöhle hinüberragte, zu entfernen. Das war 3 Wochen nach der Verwundung. — Von Zeit zu Zeit eliminirten sich jetzt aus der Wundhöhle noch kleinere Stückchen Blei, die Knochensplitter rückten so nahe, dass auch sie ohne alle Blutung entfernt werden konnten. Am Ende des ersten Monats sah man in eine etwa 2″ im Durchmesser haltende Höhle mit einer 1 Quadratzoll grossen Oeffnung, deren Wandungen theils mit guten Granulationen, theils mit getrocknetem Wundsecrete bedeckt waren. Im Grunde derselben sah man eine etwa 1‴ grosse Spalte, die in einen Bronchus führte und aus der noch immer bei der Exspiration die Luft herauszischte. Das Fieber war fast ganz geschwunden, der Allgemeinzustand sehr gut, Patient nur noch sehr kurzathmig. Nach zwei Wochen hatte sich die Bronchialfistel geschlossen. Es war noch eine ganz einfache, gut granulirende, von den Rändern aus vernarbende Wunde nachgeblieben. Der Kranke, blühend und frisch, konnte mit einfachem Deckverband nach Hause evacuirt werden.

Ich glaube diesen Fall hinstellen zu dürfen als einen Wegweiser der Mutter Natur, worauf mit deutlichen Buchstaben geschrieben steht: „Nur nicht schaden!“ — In der That, was für einen Verband hätte man dem Kranken machen sollen, um ihn rascher zu heilen und ihm ein grösseres Wohlbefinden zu schaffen? Von Desinfection der Wundhöhle konnte doch wohl nicht gut die Rede sein, ohne den Kranken directer Gefahr zu unterwerfen. Entfernung von Knochensplittern und scharfkantigen Projectilen aus der Lungensubstanz — mir fehlt zu solchen Dingen der Muth: ich habe zu viel der directen schlimmen Folgen unter andern Händen gesehen, als dass ich es nachmachen sollte. Den Zeuglappen, ja, den hätte ich allerdings früher entfernt, wenn ich ihn bestimmt als solchen erkannt und er frei gelegen hätte. Ein Verschluss der Wunde ohne Druck auf dieselbe war nicht möglich; mit Druck verursachte er Schmerzen und

war gefährlich durch Ansammlung von Secreten, Rückströmung derselben in den offenen Bronchus etc. Kurz, man denke sich selbst den günstigsten Fall: man fände diesen Patienten, unmittelbar nach der Verwundung, noch ohnmächtig und pulslos liegend und der ganze Lister'sche Apparat wäre zur Hand, mit allen Assistenten, was hätte man Besseres thun können als Nichts? Nichts! Es gehört auch zum Nichtsthun manchmal viel Muth und viel Wissen.

Das Studium der chirurgischen Casuistik zeigt uns immer Fälle, die ohne alle Kunsthülfe geheilt sind, die nach keiner bestimmten Behandlungsmethode unter Heilungsgarantie zu behandeln waren, während das Lister'sche Verfahren bis jetzt noch Nichts geliefert hat, was früher nicht auch schon, wenn auch ausnahmsweise, erzielt worden wäre. Und mir scheint es eine dankenswerthe Aufgabe, die minutiösesten Details solcher Ausnahmsfälle aufzusuchen und aus ihnen zu erforschen, worauf es denn eigentlich ankommt. Freilich dürfte das nicht ohne herkulische Arbeit abgehen und fordert es grosse praktische und theoretische Vorkenntnisse. Wo findet sich ein solcher Chirurg und Operateur, der seine ganze Existenz dieser Danaidenarbeit opferte? und der nicht nur das feine Ohr und das feine Auge hat, der Natur ihr Geheimniss in der Wundheilung für jeden einzelnen Fall abzulauschen, sondern der auch ausser der Fähigkeit der treuen Wiedergabe des Erlauschten die Opferfreudigkeit besitzt, Alles Andern mitzutheilen?

Dass bei uns ausser der antiseptischen und offenen Wundbehandlung auch die conservative Richtung der Chirurgie auf das Emsigste gepflegt wurde, brauche ich kaum hinzuzufügen. Wer unser Hospital besucht hat, wird sich gewiss mit Vergnügen unserer Gypsverbände und anderer Immobilitätsapparate erinnern. Unser Stolz bleibt aber der Gypsverband.

Der Gypsverband ist aber auch ein prächtiges Hülfsmittel. Nicht nur Fracturen, Luxationen, Gelenkentzündungen, Deformitäten der Extremitäten und der Wirbelsäule werden bei uns mit ihm behandelt, sondern auch fast alle schwereren complicirten Wunden der Extremitäten — und letztere wirklich mitunter mit dem überraschendsten Erfolge. — Zunächst einige Worte über den Modus der Application. — Man kann den Gypsverband, sei es, dass es sich um die Stütze für einen gebrochenen Finger, um eine Gypshose, ja noch weiter um ein Ruhebett kyphotischer und lordotischer Kranken oder eine Kappe bei Caput obstipum oder tiefen Halsverletzungen handelt, nach jeder der bisher gebräuchlichen Methoden machen. Wir gebrauchen hauptsächlich Gazebinden resp. Gazekataplasmen und zur Stütze derselben

mitunter die von Pirogoff empfohlenen Eisendrahtnetze. Letztere sind, in Gypskataplasmen eingeschlagen, namentlich bei wenig Assistenz sehr praktisch. Von den Unterlagen aus Flanell oder Watte habe ich mich, trotzdem ich selbst manchen Gypsverband ohne dieselben angelegt habe, nicht ganz lossagen können, und zwar aus zweierlei Gründen: 1. ist es in praxi sehr schwer, mit der feuchten, haltlosen Mullbinde einen Verband anzulegen, der nirgend drückt, weil beim Bestreichen derselben mit Gypsbrei einzelne Touren gar zu leicht verschoben werden und sich dadurch leistenförmige Erhabenheiten an der Innenseite des Verbandes bilden, die auf die Dauer dem Kranken unerträglich werden, wenn sie nicht schon von vorn herein Veranlassung zu Circulationsstörungen in den kranken Extremitäten geben und so bald genug zu einem Wechsel des Verbandes zwingen, und 2. trägt die Flanellunterlage, namentlich im Winter, viel zum Behagen des Kranken bei. Wenigstens haben wir Patienten, denen ich den Verband mit und ohne Flanell angelegt habe, wiederholentlich versichert, dass der Flanell ein grösseres Wohlbefinden erzeuge, weil der Fuss nicht so kalt würde. Watte erweist sich sehr nützlich in jenen Fällen, wo man den Gypsverband bei stark geschwellten Gliedern anlegt, muss dann aber in dicker Schicht verwandt und der Gypsverband darüber sehr fest und gleichmässig angelegt werden, wozu grosse Uebung und gute Watte erforderlich sind. Feste und gleichmässige Application der Binden wird durch die Pirogoff'schen Drahtnetze sehr erleichtert, da diese sich breit über die Watte legen und so das Terrain für die Binden ebnen.

Der Gypsverband ist ein heimtückischer Freund, der leicht zum Feinde werden kann (man erinnere sich nur der Dumreicher-Szymanoffsky'schen Fehde), wenn man ihm zu viel traut, ihn ohne Controlle lässt oder wenn man zu faul ist, ihn, wenn nöthig, öfter zu erneuern. Es ist das eine Bemerkung, die ich nicht unterdrücken mag, — ich bekenne mich ja auch schuldig; denn wäre ich nicht schuldig gewesen, so wüsste ich von diesen Fehlern Nichts. Es sind mir mancherlei Gedanken gekommen z. B. über die so häufigen Nachblutungen in den während eines Krieges angelegten Gypsverbänden; ja ich erinnere mich selbst eine solche gesehen zu haben bei einem complicirten Splitterbruche des Unterschenkels, wo das Bein des Kranken verbaliter im Blute schwamm. Die Zehen waren nicht kalt und nicht blau; die Weichtheile quollen nicht zu den Fenstern hervor; man konnte von oben her frei unter den Gypsverband, also konnte von einem zu engen Gypsverbande kaum die Rede sein. Als man, um die Blutung zu stillen, die gleichmässig aus der

Tiefe fortdauerte, das Fenster erweiterte, fand man die Arter. tib. antica und postica unverletzt und die Blutung dauerte trotzdem aus der Tiefe fort. Ich rieth nun, um sich mehr Licht und Raum zu schaffen, den Verband gänzlich zu entfernen; sobald dieses geschehen war, stand die Blutung von selbst und es erwies sich, dass der Verband dicht unter der Kniekehle eine leistenförmig vorragende Stelle bildete, die die Einschnürung verursacht und wahrscheinlich die Blutung aus den tiefer liegenden Venen bewirkt hatte. Absolute, totale Gangrän eines Fusses durch Gypsverband haben wir auch schon zu Gesicht bekommen, zum Glück aber nicht als unser Machwerk.

Das beste Mittel um den Pirogoff'schen Mephitismus, d. h. acute Verjauchung von einer frischen Wunde aus, zu erzeugen ist: sie undesinficirt möglichst fest zu bedecken und einen oberhalb der Wunde drückenden Gypsverband anzulegen; während ein guter Gypsverband eines der am meisten Vertrauen erregenden Präservativmittel dagegen ist. Kurz, der Krieg gegen den Gypsverband hat eben auch seine guten Gründe: man muss nicht nur den Gypsverband zu machen verstehen, sondern muss auch nicht müde werden, daran zu zweifeln, ob man ihn auch gut genug gemacht habe. Dabei spreche ich nicht von der Façon des Verbandes; er mag glänzen oder nicht, von aussen kantig oder rund sein, mit seidenen Schleifen geziert je nach dem Teint der Patientin von blauer oder rother Farbe (ich kenne einen sehr bekannten Chirurgen, der sich in der Praxis diesen Scherz, und nicht gerade mit Unglück, wiederholentlich erlaubte) oder nicht — das ist kein Moment von Wichtigkeit, obgleich Schönheit nicht schadet und ich sehr rathen muss bei der Erziehung seiner Assistenten mit darauf zu sehen. Die Hauptsache bleibt die Innenfläche. Ein Chirurg, der die Güte eines Gypsverbandes beurtheilen soll, muss denselben weniger von aussen, als nachdem er abgenommen ist, von innen betrachten; denn gerade hier finden sich die Klippen: eingekittete Haare, sonderbare Kanten und Vertiefungen, massenhafte Insecten, Eiter und Blutklumpen. Die eingekitteten Haare gehören wohl mit zu den Ursachen, die hier und da dem Renommé des Gypsverbandes geschadet haben, da das Zerren an den Haaren nach dem Abschwellen der eingeschlossenen Glieder geradezu als Tortur geschildert wird. Es kommt dieses nur in jenen Fällen vor, wo man keine Unterlage gemacht, sondern den Verband direct auf die Haut applicirt hat, ist aber auch dann, wie bekannt, sehr leicht zu vermeiden, indem man die einzugypsenden Körpertheile vorher dick mit Oel oder noch besser Pomade bestreicht.

Apparate zum bequemen Anlegen des Gypsverbandes sind schon

sehr viele angegeben worden; doch dürfte der in unserem Krankenhause bei Anlegen der Gypshose gebräuchliche noch sehr wenig bekannt sein. Da er sich mir als praktisch bewährt hat, da er die Zahl der Assistenten vermindert, mutatis mutandis unter allen Verhältnissen leicht herzustellen ist, dem Kranken viele Schmerzen, dem Operateur viele Unbequemlichkeiten erspart, so erlaube ich mir denselben in Fig. 1 beifolgend darzustellen und zu erklären.

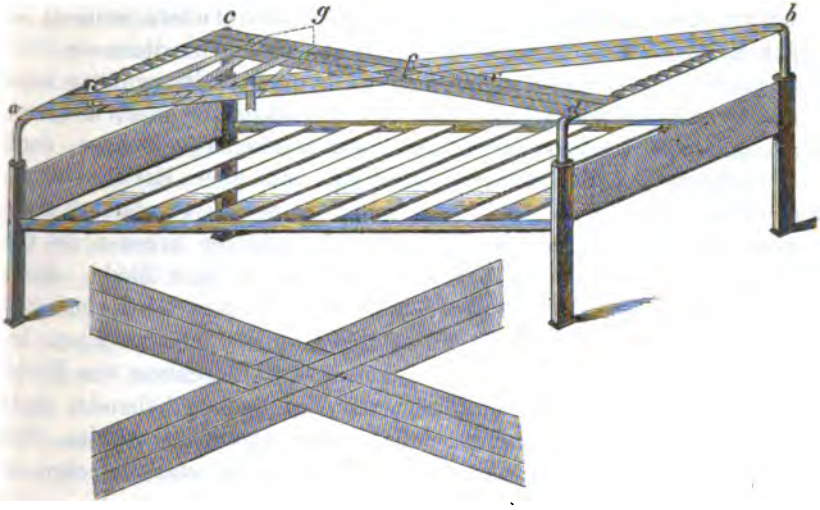

Der vorliegende Apparat ist ursprünglich eine Idee meines Collegen Kondratowitsch; die Praxis hat dann mancherlei Erleichterungen dazu geschaffen und seine jetzige mit dem Galgen combinirte Anwendungsweise gestattet dem Chirurgen, wenn es sein muss, auch nur mit einem einzigen Assistenten die zierlichste und stärkste Gypshose anzulegen.

Man sieht in Fig. 1 die oberen Enden der Bettlehnen ins Kreuz mit einander verbunden. Man befestigt eine kräftige leinene Binde bei *a*, führt sie nach *b*, befestigt sie dort durch ein paar fest angezogene Touren und führt dann die Binde nach *d*, von dort nach *c*, von *c* nach *a* u. s. w., indem man die Binde an der Kreuzungsstelle *f* zu einem Flechtwerk benutzt (Fig. 2). Dieses Flechtwerk dient zum Ruhepunkte des Beckens und kann je nach der Länge der Extremitäten des Patienten mehr zum Kopfende oder Fussende des Bettes verrückt werden, indem man die Abstände zwischen den Befestigungspunkten der Binde auf der einen oder der anderen Seite verkürzt. Am Kopfende *a* des Bettes sind die Bindentouren durch eine zweite

Binde in die Breite durchflochten; auf dieses obere Flechtwerk *g* legt man ein Kissen für den Kopf des Kranken. Von der Mitte des Kopfendes *a* läuft eine Binde über die der kranken Extremität entgegengesetzte Schulter, über den Rumpf des Patienten fort, um neben dem Scrotum längs der kranken Extremität unter das Beckenflechtwerk und von dort wieder zum Kopfende zurückgeführt um dort befestigt zu werden. Diese Binde, am Damm und in der Leistenbeuge mit Watte unterpolstert, dient zur Contraextension. Von Wichtigkeit dabei ist, dass der Punkt *x* zwischen die beiden Tubera ischii zu liegen komme, weil es sonst später nicht möglich ist diese als Stützpunkt für den Verband zu benutzen. Die unteren Extremitäten liegen auf *fb* und *fd* und werden von einem Assistenten oder, in Ermangelung eines solchen, durch zwei mit Schlingen versehene, durch Heftpflaster an den Füssen befestigte und über Rollen laufende Gewichte von 10 bis 20 Pfd. extendirt. Um das Flechtwerk *f* vor dem Nachgeben zu bewahren und so ein späteres Brechen des Verbandes zu vermeiden, hängt man dasselbe in eine Binde, die an einem über dem Bette stehenden Galgen befestigt wird, und zwar so, dass Kopf, Becken und Füsse des Kranken in einer Ebene liegen. Die Gypshose wird dann angelegt, mit Einschluss des Flechtwerks, der Contraextensionsbinde, der das Becken hebenden Binde und der Extensionsschlingen, falls solche gebraucht werden. Will man den Verband möglichst rasch und möglichst stark machen, so applicirt man, bevor man mit Gypsbindentouren beginnt, ein grosses Gypskataplasma (wenn nöthig mit Drahtgittern) um das Becken und zwei andere Gypskataplasmen auf die Vorderseite je einer Extremität. Zwischen das Becken, die Oberschenkel und das Flechtwerk kommt eine dicke Schicht Watte. Ist der Verband erhärtet, so werden die Oeffnungen für Anus und Penis geschnitten, dann eine Matratze und die nöthigen Bettstücke unter den Kranken geschoben und schliesslich sämmtliche Binden unmittelbar an der Gypshose abgeschnitten. Der Kranke ist dann vollständig gebettet. Die Adaption der Bruchenden wird durch diesen Modus ungemein erleichtert, natürlich durch gleichzeitige Chloroformnarkose noch bequemer gemacht.

Man möge mich entschuldigen, dass ich mich so breit über den Gypsverband ausgelassen; aber ich muss es thun, da ich mich auch während dieses Krieges wieder überzeugt habe, dass kein anderer Verband ihn zum Zwecke der Immobilisirung der Extremitäten ersetzen kann. Mit den riesigen Krankentransporten kamen auch die verschiedensten Apparate nach Odessa, von wunderbarer Leichtigkeit und Festigkeit, z. B. Holzschienen aus Dorpat, Drahtkörbe aus

Heidelberg, englische Blechschienen, sehr schöne Wasserglasverbände — welche wegen ihres geringen Gewichts dem Gypsverbande entschieden vorzuziehen wären, wenn sie nicht so langsam erhärteten — aber unter allen blieb ein guter Gypsverband in seinen Resultaten doch der beste. Der Einwurf, dass seine Anlegung zu viel Zeit kostet, ist richtig; aber auch in dieser Beziehung kann ein guter Wille und viel Uebung sehr viel helfen. Wir hatten z. B. zwei Schwestern, mit deren Assistenz ich in fünf Minuten einen gefensterten Gypsverband für einen complicirten Unterschenkelbruch anlegen konnte, während mit ungeübten Personen dazu auch eine halbe Stunde verbraucht wurde, wobei dann der Verband noch meist nicht fehlerfrei war. Mit Hülfe des oben beschriebenen Bindenapparates konnte ich mit den beiden Schwestern eine vollständige Gypshose auf beide Beine (eine einbeinige Gypshose erfüllt nie ihren Zweck) in einer halben Stunde, d. h. von der Lagerung des Kranken auf das Bindenkreuz bis zu seiner Lagerung ins Bett, anlegen. Dazu existirt ja die Musse des Friedens, damit man sich für den Krieg einexercire.

Es gibt kein Licht ohne Schatten! So ist's auch mit der conservativen Chirurgie. Viele Chirurgen und namentlich Therapeuten haben sich dabei so an das Abwarten gewöhnt, dass leider sehr oft die besten Momente für das Handeln verloren gehen. In keinem Gebiete der Chirurgie ist mir das so in die Augen fallend gewesen, wie bei den Abscessen, was doch seltsam, da sie wegen der durch sie verursachten Schmerzen meist doch von vornherein die Aufmerksamkeit und Hülfe der Aerzte beanspruchen. Mir scheint, es hat dieses eine dreifache psychologische Ursache. Erstens ist's einmal auch im Publikum so angenommen, dass jeder Arzt einen Abscess — eine so einfache Sache scheinbar — zu behandeln verstehen müsse; zweitens ist durch die Eröffnung eines Abscesses kein grosses Lob zu erringen, namentlich auch wieder in den Augen des Publikums; und drittens heilt ja auch hier die Mutter Natur sehr gut!? — o nein! sehr schlecht! — Wenn ich einen Chirurgen, resp. Operateur zu beurtheilen hätte, ich würde ihm als Probestein nur Abscesse vorführen! Es ist doch sonderbar — betrachten Sie unsere chirurgische Casuistik zum Beispiel: mit Stolz referirt der junge Arzt über seine erste Ovariotomie; mit grosser Genugthuung beschreibt schon der ältere College die Exstirpation einer Geschwulst am Halse, am Nacken; es werden auch neue erzählt, Gefässunterbindungen citirt — aber nirgends finden Sie die Beschreibung interessanter Abscesseröffnungen, und doch gibt es in der Chirurgie Nichts, worauf

der Operateur so mit Recht stolz sein darf, wie auf einen am lebensgefährlichen Ort rechtzeitig diagnosticirten und eröffneten Abscess! Ist nicht z. B. die Eröffnung eines beginnenden Abscesses in dem einen der grossen Gefässstämme umgebenden Bindegewebe technisch schwieriger als die Unterbindung des Gefässes am selben Ort? fordert sie nicht viel mehr Erfahrung, Kaltblütigkeit? gehört sie nicht auch oft zu den direct lebensrettenden Operationen? Trotzdem fehlen in der Casuistik solche Fälle, obgleich jeder erfahrene Operateur so Etwas erlebt — oder sollten wirklich alle die Unglücklichen, an denen die Abscesse nicht „zur Reife" gekommen, hülflos zu Grunde gegangen sein? —

Nélaton sagte einmal bei Eröffnung eines abgesackten Peritonealabscesses: „Messieurs, un chirurgien, qui sait distinguer la présence d'un abscès dans son commencement, a plus que la moitié de la chirurgie dans sa poche." Ich starrte ihn damals an, ich kam frisch von der Universität, den Kopf voll von Uranoplastiken, Blasenscheidenfisteln und anderen Errungenschaften, und glaubte ihn nicht recht verstanden zu haben — jetzt, jetzt wiederhole ich gern, was er damals sagte; denn einen je grösseren Theil meines Strebens ich gerade auf diese unscheinbare Arbeit verwandt habe, um so mehr habe ich einsehen gelernt, wie viel auf diesem Gebiet durch Abwarten an Leben, Gesundheit und Arbeitszeit der Patienten gesündigt wird. Da ist noch viel zu leisten, und hier, glaube ich, wird das Lister'sche Verfahren seine wirklichen und schönsten Triumphe zu verzeichnen haben. Auf diesem Gebiete gestehe ich ihm gern einen Vorrang vor allen anderen bis heute bekannten Verbandmethoden zu, und zwar deswegen, weil es gestattet ohne Schaden für den Kranken an eine Eröffnung von Abscessen zu denken in einer Periode, wo es früher, wenn auch nicht unmöglich, so doch für den Kranken sehr gefährlich war, nämlich in der Periode der noch schwankenden Diagnose und in der späten Periode der Abscessbildung, wenn der Umfang der Höhle so gross geworden, dass die durch Luftzutritt beim Eröffnen eintretende Jauchung den Patienten umbringen muss.

Ich bin zu dieser Abschweifung über Phlegmonen geführt worden durch den Zustand, in welchem viele von den transportirten Verwundeten, denen die Kugeln noch nicht extrahirt worden, sich befanden. Es fällt mir gar nicht ein, denen das Wort zu reden, die da meinen, die Kugel müsse à tout prix entfernt werden. Im Gegentheil, ich wünsche nur, dass man den armen Blessirten alle diejenigen Wohlthaten zu Theil werden lasse, die man den durch Phlegmone

auch aus anderen Ursachen Erkrankten gewähren kann, d. h. möglichst frühzeitige Eröffnung der Abscesse; ja ich rathe, dabei gar nicht nach der Kugel zu suchen, wenn dieses nicht mit der grössten Schonung für den Kranken geschehen kann — sie wird sich schon präsentiren und, wie es auf mich den Eindruck gemacht hat, um so rascher, je weniger man sich um sie kümmert. — Kranke mit colossalen Abscessen, mit Abscessen, wie ich sie in solchem Umfange aus dieser Ursache gar nicht für möglich gehalten habe, kamen hier an, ohne dass man Etwas gegen dieselben unternommen hätte. Man hat sondirt, keine Kugel gefunden und hat's dann so gehen lassen. (Woher rührt dieses Verfahren? aus Furcht des Operateurs „sich zu blamiren", d. h. dem Kranken die Kugel nicht finden zu können.) Zwei Beispiele: 1. Schusswunde, Eintrittsöffnung unmittelbar über dem oberen inneren Winkel der rechten Scapula. Eitersecretion sehr gering aus der Schussöffnung. Der ganze Rücken erscheint sackartig geschwollen, so dass nur an einigen Stellen gleichsam Einziehungen die Lage der Wirbelsäule vermuthen lassen. Diese Anschwellung erstreckt sich vom Nacken bis hinunter auf dass Gesäss. Die Haut merkwürdigerweise ganz normal gefärbt, sehr unbedeutend ödematös. Bei tieferem Drucke fühlt man aber beinahe über die ganze Ausdehnung des Rückens ein Schwappen. Patient gibt an nach seiner Verwundung seinen gleichfalls schwer verwundeten Zeltgenossen etwa zwei Kilometer weit auf dem Rücken geschleppt zu haben. — Acht Incisionen waren nöthig um dem unter der Fascia dorsalis angesammelten Eiter durch nach allen Richtungen eingeführte Drainagen freien Abfluss zu schaffen. Nach Abschwellung des Zellgewebes liess sich die Kugel genau über der Mitte des linken Darmbeinkammes schon nach einigen Tagen deutlich abtasten und excidiren.

Beispiel 2. Eintrittsöffnung im oberen Dritttheil des rechten Oberarmes an der hinteren Seite. Der ganze rechte Arm, die rechte Schultergegend und die ganze rechte Thoraxhälfte tüchtig ödematös geschwellt, gelbroth bis blaubraun gefärbt. — Erweiterung der direct auf den Knochen führenden Eintrittsöffnung, tiefe Incisionen in der Achselhöhle, zwei Incisionen in der Richtung der Art. thoracica longa bis auf den Thorax. Berieselung mit Carbolwasser während 24 Stunden. Fast vollständige Abschwellung; die Kugel präsentirt sich nach zwei Monaten unter dem linken Scapulawinkel, ohne auf der linken Seite des Thorax auch nur die geringsten Entzündungserscheinungen hervorgerufen zu haben.

Noch ein drittes Beispiel: Schusswunde — Eintrittsöffnung gegenüber der Spina post. oss. ilei dext. — Fast gar keine Eiterung

aus derselben. Grosser, schwappender, die ganze rechte Seite des Gesässes und die obere Hälfte des rechten Oberschenkels umgebender Eitersack. — Drei Incisionen am Gesäss, drei am Oberschenkel. Drainagen nach allen Richtungen. Die Kugel findet sich nach längerer Zeit im unteren Winkel der Fossa poplitea dextra, ohne in derselben Entzündungserscheinungen hervorgerufen zu haben.

Alle drei Fälle haben Das gemein, und das ist sehr wichtig, dass trotz Abscessbildung und Jauchung die Kugel doch nicht recht als Infectionsträgerin erscheint, sondern Eiterung und Jauchung entstanden sind durch andere Momente, wahrscheinlich durch das unnütze Sondiren. Wenn man doch die Sonden während der Kriegszeit confisciren könnte! Von hundert Malen, dass sie gebraucht werden, bringen sie vielleicht einmal wirklichen Nutzen, und wie viel Schaden? — Ich habe diese drei Fälle hier angeführt als Reliefbilder der einen Seite, der bis zum Extrem vernachlässigten Eröffnung von Abscessen, deren leichte Eröffnung durch das Lister'sche Verfahren so ganz gefahrlos gemacht wird, dass ich mich nicht erinnern kann, einen schlechten Verlauf als unmittelbare Folge der Eröffnung gesehen zu haben. In der Friedenspraxis sind mir Abscesse von solchem Umfange nur bei Wirbelcaries und im Wochenbette vorgekommen. Ich erwähne ihrer hier, weil ein Fall mir unvergesslich geblieben ist, nicht nur durch seinen traurigen Ausgang — es war noch vor Einführung des Lister'schen Verfahrens — sondern auch durch einen Zufall, welcher mich, der ich den Troicart zur Abscesseröffnung nie mochte, fast ganz von seinem Gebrauch zu diesem Zwecke absehen machte. — In den Handbüchern der Chirurgie wird gelehrt, die grösseren Gefässe wichen dem Troicart aus — das ist doch wohl nur bedingt so, d. h. wenn der Troicart recht stumpf ist und wenn man die Gefässe nicht senkrecht zur Achse trifft, wie mich später Leichenexperimente und leider jener Fall gelehrt haben. Ich wollte bei einem beinahe das ganze Becken und den rechten Oberschenkel umfassenden, im Wochenbette entstandenen Abscesse einen Drain durch die abhängigste Stelle des Abscesses am Oberschenkel ziehen, orientirte mich genau, um die grösseren Gefässe sicher zu vermeiden und war nicht wenig überrascht, bei Entfernung der Röhre das Blut in dickem Strahl, synchronisch mit dem Pulse, aus beiden Enden der Drainageröhre spritzen zu sehen. Zum Glück war Assistenz bei der Hand und ich konnte sofort die Arter. cruralis — dieses war die angestochene — oberhalb und unterhalb der Durchstichsstelle unterbinden. Der Stachel des

krummen Troicart hatte sich im Griffe gedreht und so der Stoss die Richtung verfehlt.

Als Reliefbilder des Gegenstückes, d. h. für jene Periode, wo ich wünschte, dass unter dem Schutze des Lister'schen Verfahrens auch bei unsicherer Diagnose operirt werde, möchte ich folgender, durch Kugeln verursachter Fälle erwähnen, denen ich ein paar Pendants, nicht durch Kugeln verursachter Phlegmonen, aus der Friedenspraxis zur Seite stellen werde:

Schusswunde aus weiter Distance, vor zwei Monaten. Eintrittsöffnung in der rechten Axillarlinie, im 4. Zwischenrippenraum, verheilt. Patient klagt über Abgetaubtsein im linken Arm. Puls an diesem Arm normal wie am andern. Bei genauer Betrachtung die Contouren der Muskelfurchen am linken Arm etwas verwischt, wie bei leichtem Oedem. Diese Ausgleichung der Contouren ist deutlicher oberhalb und unterhalb der linken Clavicula, namentlich findet sich genau über der Mitte der Clavicula eine etwa thalergrosse Stelle, die sich heisser anfühlt und deutliches Oedem zeigt. — In den nächsten Tagen nimmt das Oedem local zu; es zeigt sich beim Befühlen auf der Höhe der ödematösen Stelle eine Art Erweichung; das Oedem des linken Armes ist deutlicher geworden, Patient klagt jetzt über rasende Schmerzen, die nach allen Seiten hin über denselben weg schiessen. Mit Bewilligung des Patienten — aber ohne Versprechen, ihm die Kugel zu finden — machte ich ihm eine Operation, bei welcher ich genau so vorging, wie zur Unterbindung der Art. subclavia. Erst als ich diese deutlich unter meinem Finger pulsiren fühlte, entleerten sich in die Wunde einige Tropfen Eiter, deren Ursprung nachgehend der Finger auf eine harte Kantigkeit traf — ob Kugel, ob Knochenstück war zunächst nicht zu unterscheiden —, die mit der ersten Rippe in Verbindung zu stehen schien. Nach längerem, vorsichtigem Befühlen und Wegdrücken der Weichtheile konnte man den Rand der hinteren Fläche einer Bleikugel erkennen, die von innen her zwischen 1. und 2. Rippe eingekeilt sass und sich dann mit stumpfen Raspatorien herausheben liess.

In der Region der Subclavia habe ich vier diesem ähnliche Fälle gesehen; zweimal bildete sich das Oedem oberhalb der Clavicula (Professor Skliffasowsky operirte den 2. Fall) und zweimal unterhalb derselben. Von diesen letzten war es der erste, der durch seinen plötzlichen schlechten Ausgang mich überhaupt auf diese harmlos scheinenden und doch so gefahrvollen Fälle aufmerksam machte und mich später zu sofortigem Einschreiten auch bei zweifelhafter Diagnose zwang, was ich denn auch nicht zu bereuen gehabt habe. —

In diesem ersten Falle war nämlich im Verlauf von drei Tagen, in denen ich den Kranken nicht gesehen hatte, und ohne bestimmte Ursache eine rapide Jauchung eingetreten, die aber noch immerhin zum Glück ihren Weg nicht in das Mediastinum, sondern unter die Thoraxmuskulatur genommen hatte, so dass man ihr doch noch mit tiefen Incisionen entgegenkommen und freien Abzug schaffen konnte, wobei sich dann die Kugel unmittelbar unter der Arterie liegend vorfand. Der Kranke musste aber ein schweres und langdauerndes Bettlager durchmachen und seine Pfleger stündlich eine Blutung aus der Art. oder Ven. subclavia, die quer durch den Jauchenherd verliefen, erwarten — fürwahr eine peinliche Erwartung! — Ausser diesen Fällen ist es mir noch zweimal gelungen, durch frühzeitiges Entgegenkommen bei beginnender Phlegmone die Patienten von ihren Kugeln nicht nur, sondern auch von der durch diese ihnen drohenden Lebensgefahr zu befreien. Einmal lag die Kugel, nach einem Schusse in den Mund, hinter der Carotis commun. dextra, unmittelbar unterhalb der Kreuzung mit dem M. omohyoideus, und einmal, nach einem Schusse ins Gesäss, unmittelbar unter der Abgangsstelle der Profunda von der Cruralis dextra.

Aus der Civilpraxis möchte ich zweier Patienten erwähnen, bei denen eine kühne, bei nur einer Wahrscheinlichkeitsdiagnose gemachte Abscessöffnung, wie mir scheint, direct lebensrettend war.

N. N., 25 Jahre alt, hatte im Mai nach einem Zahngeschwür unter dem rechten Unterkiefer einen Drüsenabscess, der ihm geöffnet wurde und sich auch bald schloss. Nach drei Wochen erschien der Kranke bei mir, klagte über wiederholte Schüttelfröste und Schlingbeschwerden, die sich namentlich beim Schlucken durch Schmerz unmittelbar über dem Jugulum sterni äusserten. Bei Inspection der Fauces fand sich Nichts, dagegen erschien die ganze untere rechte Halspartie in ihren Contouren etwas verwischt. An der Haut war Nichts zu bemerken, kein Oedem; dagegen bei Druck oberhalb des Sternum starke Schmerzen und Brechbewegung. — Der Kranke willigte in eine Operation. — In tiefer Chloroformnarkose ging ich wie zur Unterbindung der Carotis commun. dextra in der untern Hälfte vor, fand aber selbst bei Blosslegung derselben noch keinen Tropfen Eiter, wohl aber Fluctuationsgefühl. Ich durchtrennte die hintere Wand der Gefässscheide und da quollen mir wohl zwei Unzen fürchterlich stinkenden Eiters entgegen. — Patient lebt noch heute.

Der zweite Fall war noch dringender und noch dunkler. Fürchterliche Erstickungsnoth, die ganze linke obere Hälfte des Halses bretthart geschwellt, ohne dass irgendwo eine Andeutung von Schmelzung

des Exsudats sich durch Weicherwerden an irgend einem Punkte gezeigt hätte. — Aus der Anamnese war ersichtlich, dass wahrscheinlich ein Furunculus des äusseren linken Gehörganges vorangegangen war. Patient bezeichnet einen Punkt links nach aussen und unten vom Kehlkopf, etwa vis-à-vis der Theilungsstelle der Carotis, als denjenigen, von welchem die Schwellung jetzt, und zwar erst gestern, nachdem es einen Tag vorher zu schmerzen begonnen, ausgegangen wäre. — Ich entschloss mich auf diesen Punkt vorzudringen, anatomisch mich aber nur soweit orientirend, als es bei der speckigen Infiltration möglich war, und kam, vorsichtig in die Tiefe gehend, bei sehr langer Incision und bei fortwährendem, vorsichtigem Drücken mit dem linken Zeigefinger in die Schnittlinie zur Verdrängung des Exsudats, so weit, dass ich das äussere Horn des Zungenbeins durchfühlen konnte. Von da ab legte ich das Messer fort und arbeitete nur mit einem Myrtenblatt, bis ich Pulsation fühlte. Bei vorsichtigem Vordringen auf diese, nur mit Nagel und Hohlsonde, stiess ich hinter dem äussern Horn des Zungenbeins auf einen Jauchenherd von höchstens einer halben Drachme. Ich liess den Kranken zu sich kommen und, da das beim Beginn der Krankenvisite war, so beschloss ich, trotzdem die Athemnoth noch nicht abgenommen hatte, mit der Tracheotomie noch etwas zu warten, liess aber Alles zu derselben bereit halten, da ich nicht glaubte, dass solche geringe Eitermenge, wie ich sie gefunden, die Ursache für diese enorme Schwellung hätte sein können. Schon nach anderthalb Stunden war die Athemnoth vollständig geschwunden und die Infiltration ganz weich geworden. — Patient genas ohne weitere Zufälle. — Man kann mir vielleicht sagen, eine Tracheotomie zu machen und den Abscess der Reifung zu überlassen, wäre viel einfacher gewesen. Ja, einfacher wohl — aber sicherer? nein! Zu gleicher Zeit mit jenem Kranken, durch das Gesetz der Duplicität der Fälle, kam ein anderer ins Hospital, dem der ganze Hals bis auf das Sternum bretthart geschwollen war und der im Ersticken war. Ich machte ihm eine mediane Incision bis auf die Trachea, die Tracheotomie, und er erstickte trotzdem, weil die Infiltration des submucösen Zellgewebes in der Trachea so bedeutend war, dass die Oeffnung der Trachealcanüle ringförmig so verlegt wurde, dass nicht so viel Luft durch dieselbe dringen konnte als nöthig war, den Kranken zu ernähren. Und die Ursache war ein Abscess, der kaum einen Fingerhut Eiter enthielt und an der Basis der Zunge gelegen war. Die Trachealincision verlief kaum eine Linie von demselben entfernt und nützte doch Nichts, denn nur: cessante causa cessat effectus. — Ich habe

diese Fälle aus der Kriegs- und Friedenspraxis erzählt, um meinen Herren Collegen Muth zum frühen Eingreifen in verzweifelten Fällen zuzusprechen und andererseits auch die Herren Collegen darauf aufmerksam zu machen, dass das Abscessöffnen nicht so ganz Barbiergeschäft sei (ein Chirurg hat mich allen Ernstes versichert, dass er nie einen Abscess selbst öffne, sondern das immer seinem Feldscheer überlasse — gratulor! — das wird wohl einer von den Fällen sein, wo der Feldscheer mehr Chirurg und der Chirurg mehr Feldscheer ist) und dass man sich bei den Abscessen am allerwenigsten auf die Mutter Natur verlassen darf. Was die Technik dieser Operation betrifft, so kann ich nur rathen, in gefährlichen Fällen dem Feinde gerade ins Gesicht zu sehen, d. h. um die Gefässe sicher zu vermeiden, sie erst aufzusuchen, und zwar nach allen Regeln, wie sie bei der Unterbindung der Gefässe gelehrt werden, und mit allen den Cautelen. Ich bin dieser Methode gefolgt und habe es nie bedauern müssen.

Was die Behandlung der Schusswunden anbetrifft, d. h. speciell das Verhalten zur Kugel, so ist mein Princip: sich gar nicht um die Kugel kümmern, jeder durch sie verursachten Störung aber so rasch und so energisch wie möglich zu begegnen, wobei sie Einem meist von selbst in die Hände fällt. Sie so recht eigentlich gesucht zu haben, erinnere ich mich gar nicht. Die sonstige Behandlung der Schusswunden unterliegt ja allgemeinen Principien der Wundbehandlung, namentlich der der Hohlwunden, bei denen die Drainage und die Antisepsis die hervorragendste Rolle spielen.

Mehr als medicinische, aber wahre Anecdote muss ich erzählen, dass hier einem Soldaten ein beinahe handgrosser Granatensplitter aus dem Gesäss gezogen wurde, ohne dass er vermuthete, von einer Granate getroffen, sondern nur angab, vom Pferde gestürzt zu sein.

Bei Erwähnung der conservativen Chirurgie sind wir auf das für diese wichtigste Princip „frühzeitige und ausgiebige Eröffnung der Abscesse, Ruhe und Antisepsis“ zu sprechen gekommen — jetzt erlaube ich mir nur noch in wenigen Worten unsere Behandlungsweise complicirter Fracturen und dann der Blutungen als mit der wichtigsten Factoren bei der conservativen Chirurgie zu besprechen.

Von vorn herein erkläre ich, dass ich Zerschmetterungen, Abreissungen und Zermalmungen der Gliedmassen, wie sie z. B. durch Kanonenkugeln oder Ueberfahren von Eisenbahnzügen hervorgebracht werden, obgleich sie ja eigentlich auch zu den complicirten Fracturen gehören, doch von diesen letzteren unterscheide; denn wo alle Verbindungsglieder für das obere und das untere Ende einer Extremität

durch Quetschung lebensunfähig geworden sind und der Schwächezustand derartig ist, dass man an eine Amputation nicht denken darf, da kann von einer conservativen Behandlung nicht die Rede sein. Ferner erkläre ich, dass ich diejenigen complicirten Fracturen, bei denen mit den Weichtheilen auch die Hauptarterie oder die paarigen Hauptarterien gleichzeitig zerrissen waren, zu den Zermalmungen rechne. Die einseitige Zerreissung einer der Hauptarterien, wie z. B. der Tibial. postica oder antica am Unterschenkel, oder Arteria ulnaris oder radialis am Vorderarm, geben keine Contraindication zur conservativen Behandlung. Diejenigen Fälle, wo neben zerbrochenen Knochen auch die Weichtheile rings um das Glied, wenn auch nur bis auf die Fascie, zerrissen waren, wurden nicht conservativ behandelt, sondern mit zu den Abreissungen gerechnet. Ich bin zu dieser Contraindication durch die zufällige Beobachtung von Ringwunden des Unterschenkels, einer Ringwunde des Oberarms, sowie ringförmiger, tiefgreifender Geschwüre des Unterschenkels gekommen. Das durch die aufgehobene Lymphcirculation gesetzte Oedem ist auch in horizontaler Lage, selbst nach vollständiger Heilung solcher Wunden und Geschwüre, für Monate kaum durch kräftige Bandagen zu überwinden, bei herabhängender Lage durch Nichts. Da eine möglichst freie Blutcirculation zur Heilung jeder einfachen, geschweige denn complicirten Fractur wohl unumgänglich nöthig ist, so habe ich da amputirt, wo es auf den ersten Blick sehr verlockend schien zu schonen, weil es später doch zur Amputation, wegen Elephantiasis symptomatica, kommen musste. Wo die Knochen in mehrere grosse Längssplitter zerbrochen waren oder wo ich neben einer verhältnissmässig kleinen Anzahl von Knochensplittern Längssprünge in den Knochen nachweisen konnte, habe ich amputirt, während begrenzte Zertrümmerung, wenn die Splitter auch unzählig waren, mich nie zur Amputation veranlasst hat. Es ist schwer, da die Grenze zu normiren. Ich habe z. B. einem Kranken im Verlaufe der Behandlung 18 Knochensplitter entfernt, das Bein ist um 1½" kürzer als das gesunde, aber der Kranke geht mit erhöhten Sohlen ganz gut. Einem andern Kranken habe ich die Tibial. antica doppelt unterbunden, von der Unterbindungsstelle aus sofort eine Drainageröhre nach hinten durch die ganze Dicke der Wade und ebenso eine solche an der correspondirenden Stelle der Fibula durch die Wade gezogen. Die Knochen waren schrecklich zertrümmert, aber die Splitter fielen grösstentheils gleich beim Auswaschen der Wunde heraus und es blieb ein grosser Defect an Knochen nach, aber mit relativ sehr glatten Knochenrändern, in denen weiter keine Splitterungen zu be-

merken waren. Der Kranke ist ohne alle Zufälle genesen. Ich glaube auch nicht, dass es möglich ist, für die Behandlung complicirter Fracturen für jeden Fall passende Grundsätze aufzustellen.

Mein Usus ist folgender: sobald ich bei der Untersuchung einer frisch zugekommenen complicirten Fractur bemerke, dass bei Bewegung des Beines Luft in die Wunde eindringt oder mit Luft gemischtes Blut aus der Wunde quillt, so erweitere ich vor allen Dingen die Wunde (meinem Principe treu: dass die Luft nur dann schädlich ist, wenn sie sich in der Wunde verfangen kann, während sie vollständig frei ein- und ausströmend nicht schadet) durch Haut und Fascien, so dass ich den Bruch möglichst übersehen kann. Was an losen Knochensplittern vorhanden ist, wird sofort entfernt; die festsitzenden oder auch nur an breiten Periostbändern hängenden Knochensplitter werden in der Wunde gelassen. Vor Allem aber muss der Grund der Wunde untersucht werden, ob dort nicht Knochensplitter tiefliegende Fascien durchbohrt haben; solche Knochensplitter werden sofort entfernt. Da mich die Erfahrung gelehrt hat, dass durchsägte Knochen in den Amputationswunden bei der offenen Wundbehandlung meist ohne Bildung von Knochenringen heilen, andererseits, wenn solche gebildet werden, sie ganz ohne nachtheiligen Einfluss für den Organismus abgestossen werden, so versetze ich die Knochenränder bei complicirten Fracturen unter möglichst ähnliche Verhältnisse, d. h. ich mache, wie schon erwähnt, von vorn herein lange Incisionen durch die Weichtheile in die Fractur und drainagire die Wunde, wo es nur immer möglich, in sagittaler Richtung, damit die Secrete ganz frei, wie bei Unterschenkelamputationen, in untergestellte, mit Carbollösung gefüllte Schalen abfliessen können. Es versteht sich von selbst, dass die Wunden während des Hantirens fleissig mit Carbollösung berieselt werden. Dann kommt der gefensterte Gypsverband und auf diesen ein antiseptischer Verband. Um aber die beiden Knochenenden in ähnlichen Verhältnissen zu erhalten wie nach der Amputation, bringe ich an das untere Ende des Gypsverbandes, wenn möglich, eine leichte Extension an. Die weitere Behandlung ist die antiseptische.

Das betrifft diejenigen complicirten Fracturen, wo der Knochen vielfach zerstückt ist, wo Knochensplitter entfernt worden sind, wo es, so zu sagen, einen Knochendefect gibt und wo die äussere Wunde direct aber schlecht, d. h. nicht ganz frei, mit der Knochenwunde communicirt. Wo die äussere Wunde von vorn herein grösser als die Knochenwunde und der Knochen nicht vielfach zersplittert ist, wenigstens nicht so weit, dass Defecte in demselben sind, da be-

gnüge ich mich mit tüchtigem Ausspritzen der Wunde, Application eines gefensterten Gypsverbandes und eines einfachen antiseptischen Carbolverbandes, der sofort ersetzt wird, sobald er irgend beschmutzt erscheint. Kommt es bei solchen Fällen zu hohen Fiebertemperaturen, so suchen wir den nächsten Weg zu den verletzten Knochen mit dem Messer und drainagiren — wir sind in der letzten Zeit mit complicirten Fracturen sehr glücklich gewesen. — Wo immer sich Abscesse bilden, werden sie möglichst weit geöffnet und drainagirt.

Nicht für unnütz halte ich es darauf hinzuweisen, dass es, sowohl bei einfachen wie bei complirten Fracturen, keinen Grad der Schwellung der Extremität gibt, der eine Fixation derselben im amobilen Verbande contraindicire. Man wird oft schon über Nacht Schwellungen zurückgehen sehen, wo scheinbar schon Gangrän drohte oder wo man mindestens tiefe Abscesse als Ursache vermuthete. Nur darf man es natürlich nicht versäumen nachzusehen und zu controlliren. — Der Fixationsverband kann nicht früh genug angelegt werden. Hat man einen Abscess diagnosticirt, so wird man ihn natürlich erst öffnen — ist man im Zweifel, so legt man den Verband an und schneidet ihn gleich auf, um am andern Tage um so bequemer nachsehen zu können. Mir hat's bis jetzt immer geschienen, als ob das Aufschieben des Verbandes mehr auf Faulheit als auf Ueberzeugung beruht hätte.

Gewiss ist es herzlich schwer irgend etwas über die Blutstillung zu sagen, was nicht schon gesagt worden wäre; da ich aber kein Lehrbuch schreibe, sondern referire, und da ich doch den Schlüssel geben muss zu den allerdings auffallend günstigen Operationsresultaten unseres Hospitals, speciell der chirurgischen Abtheilung desselben, und dabei jeder kleine Umstand von Bedeutung ist, so kann ich unser Verhalten der Blutung gegenüber nicht übergehen. — In neun Jahren chirurgischer umfangreicher Thätigkeit, auf gewiss mehr als 3000 blutige Operationen, alle Abscessöffnungen inclusive, habe ich nur zweimal Nachblutungen erlebt; denn seit den in meinem Aufsatz (553) erwähnten sind keine neuen zu verzeichnen gewesen. Das ist ein grosses Glück freilich; aber ein auf strenge Pedanterie begründetes und nachzuahmendes. — Bei jeder Operation und wäre es einfach die Eröffnung eines Panaritium, verlasse ich den Kranken nicht eher oder lasse ihn nicht eher ohne Aufsicht, als bis die Blutung vollständig steht, die venöse sowohl als die arterielle. So werden bei Amputationen, Geschwulstexstirpationen und grossen Operationen nicht nur alle Arterien, die spritzen, unterbunden, sondern, so weit die Anatomie es erlaubt, werden auch nichtspritzende aufge-

sucht und unterbunden, ebenso die blutenden Venen; die grossen Venen werden unterbunden, auch wenn sie nicht bluten, weil sie beim Stöhnen des erwachenden Kranken und bei Bewegungen desselben, namentlich aber bei den nach Amputationen ja häufig eintretenden krampfhaften Zuckungen der Extremität zu Blutungen Veranlassung geben, die stark genug sind um, wenn auch nicht das Leben des Kranken, so doch eine prima intentio und einen ungestörten Wundverlauf zu compromittiren. Ausser dem Streben nach sicherer Blutstillung geben wir uns alle nur mögliche Mühe, diese so rasch wie möglich zu besorgen, so z. B. irgend grössere blutende Gefässe während der Operation zu unterbinden, damit der Kranke möglichst wenig Blut verliere. Vor dem Schluss der Wunde wird diese noch einmal mit einer Wattekugel vorsichtig abgestrichen um zu lockere Thromben und Blutgerinnsel zu entfernen.

Die Esmarch'sche Binde, als Tourniquet, wird, wo nur immer möglich angewandt; als Expulsivbinde, d. h. um das Blut aus zu entfernenden Theilen in den Körper zu drängen, nur in solchen Fällen, wo diese Theile nicht durch Abscesse oder bösartige Neubildungen — Carcinome, Sarkome — durchsetzt sind. Ist dieses der Fall, so halte ich die Anwendung der Expulsivbinde für geradezu contraindicirt, da man wohl kaum ein besseres Mittel sich ausdenken könnte, um künstlich Thrombenverschleppung und Embolie zu erzeugen. — Hat die Operation lange gedauert, so ist nach Entfernung der Binde die Blutung aus den kleinen Arterien manchmal gleich Null, mitunter aber nicht nur sehr heftig, sondern auch lange dauernd. Was nun auch die Ursache dieser Blutung sei — ob Lähmung der Gefässmusculatur, verursacht von der durch die Abschnürung unterbrochenen Nervenleitung oder durch den andauernden Einfluss der Carbolsäure, ob erhöhter Blutdruck — wollte man in solchen Fällen Alles unterbinden, was spritzt, so würde der Kranke mehr Blut verlieren, als er ohne Anwendung der Esmarch'schen Binde verloren hätte, und wir haben in solchen Fällen rasch die Hautlappen auf die Wundfläche gedrückt und durch dieselben für einige Minuten eine Compression auf die ganze Wundfläche ausgeübt. Bei Wiedereröffnung steht dann die Blutung in der Regel fast vollständig. Dieses Verfahren vereinigt die für diesen Fall empfohlene Anwendung der Wärme mit dem Entfernen der Carbolsäure vor der Wunde.

Bei sehr anämischen Kranken ziehe ich dem Salicylspray den Carbolspray vor, da bei letzterem positiv weniger Blut verloren geht, wenngleich man dabei auch mehr Zeit braucht, um sich gegen Nach-

blutung durch Aufsuchen augenblicklich nicht blutender Gefässe zu schützen. Wo es angeht, wird beim Verband ein leichter Druck gegen die Wundflächen, um diese einander genauer zu adaptiren, ausgeübt, der Verband aber so angelegt, dass der venöse Abfluss ungehindert ist; eben so wird die verwundete Partie gelagert. Sollte sich das als unmöglich erweisen, so würde ich lieber gar keinen Verband anlegen. Chloroform wird bei uns immer bis zu voller Narkose gebraucht und haben wir bis jetzt keinen Todesfall durch Chloroform zu beklagen, obgleich einmal der Tod sein Opfer nur nach einem eine ganze Stunde dauernden Kampfe losliess.

In der Ambulanz meldete sich ein altes Mütterchen, das mit Thränen in den Augen bat ihren einzigen Sohn, der nun einmal durchaus Soldat werden wolle, von einer ihn daran hindernden Geschwulst über der linken Clavicula zu befreien. Diese, etwa eine halbe Hand grosse Geschwulst, ein Lipom, wurde denn auch sofort unter Chloroformnarkose und Carbolspray exstirpirt. Die Operation war bis auf die letzte Naht beendet, als die chloroformirende Schwester bemerkte, dass der Kranke aufgehört habe zu athmen. Herztöne waren da, aber kein Athmen. Nach einer halben Stunde künstlicher Respiration zwei tiefe Inspirationen des Kranken. Ermüdet traten wir einen Augenblick zurück, in der Hoffnung, dass der Kranke gerettet. Aber vergeblich! es trat keine Respiration ein und auch das Herz schlug nicht mehr. Nach einer halben Stunde stetiger, ruhiger künstlicher Respiration — und dann erst schlug nach einer tiefen Inspiration der Kranke die Augen auf, um wohl noch eine Viertelstunde lang von Zeit zu Zeit der Nachhülfe in der Athmung bedürfend, das Leben wieder aufzunehmen. Das war eine bange Stunde — und dabei die alte Mutter, um ihren einzigen Sohn bangend, draussen vor der Thür! Dem Herrn Dr. Fricker, der mir damals assistirte, weiss ich nicht Dankes genug, denn meine Kräfte hätten nicht ausgereicht, um eine ganze Stunde künstliche Respiration zu machen. Ja, aber eine ganze Stunde! also noch nach einer ganzen Stunde darf man die Hoffnung nicht aufgeben. Hoffentlich haben wir durch unsere Ausdauer nicht nur diesen Einen vom Tode gerettet, sondern manchem Collegen fällt in ähnlicher Lage ein, dass wir eine ganze Stunde nöthig hatten, und er wird nicht müde, auch mit den letzten Kräften zu arbeiten. — Während der Pausen, in denen ich unbeschäftigt war und Dr. Fricker den Scheintodten bearbeitete, hatte ich Zeit genug, mir alles Das ins Gedächtniss zurückzurufen, was in solchen Fällen angewandt worden, und ich fragte mich: „Was soll die Tracheotomie, wo kein mechanisches Hinder-

niss für die Athmung vorhanden? (Dass die Zunge in solchen Fällen zum Munde herausgezogen werden muss, setze ich als bekannt voraus.) Was die Elektricität, deren Wirkung durch unsere Hände ersetzt werden kann? was sollen reizende Dämpfe und Flüssigkeiten per os et anum, wo doch das im Blut circulirende Gift nur auf dem Wege der Athmung fortgeschafft werden kann? und wo ja gerade irrespirable Gase nicht durch andere irrespirable Gase, wie z. B. Ammoniak, sondern durch möglichst reine Luft vertauscht werden sollen. Und nun gar die schwachen und starken Hautreize, angefangen vom Kitzeln mit der Feder und endigend mit der schallenden Backpfeife, wie es an manchen Orten üblich! Oder endlich, handelte es sich nicht im gegebenen Falle um eine Chloroformvergiftung, sondern um Luftembolie? Das berüchtigte Geräusch hatten wir nicht vernommen; doch ist das kein Gegenbeweis. Und wenn es Luftembolie war? dann blieb doch wieder nur die einzige Hülfe: die künstliche Respiration, bis die embolirte Luft auf dem Wege der Diffusion und Endosmose aufgesogen und auf solche Weise das Respirations- resp. Blutcirculationshinderniss weggeschafft worden. Wer weiss, ob nicht mancher Fall des sogenannten Chloroformtodes oder des sogenannten Shok der Luftembolie und vice versa zuzuschreiben ist?! Im gegebenen Falle wird der Ort der Operation freilich ein Locus praedispositionis für die Embolie. Zum Glück ist für beide, oder für alle drei Fälle die Behandlung dieselbe.

Zu Ligaturen brauche ich mit Vorliebe die chinesische Seide und ziehe sie dem Catgut vor, weil sie mir bisher Alles geleistet, was ich von einer Ligatur verlange, d. h. sicheren Verschluss des Gefässrohres, ohne Eiterung und Jauchung. Zum Erfassen der Gefässe brauche ich am Emde kolbig geschwellte aber dennoch sehr spitzschnauzige Schieberpincetten, den Arterienhaken fast nie; in den Fällen, wo sich das Gefäss nicht gleich fassen lässt, präparire ich es mir so weit frei, bis die Pincette sicher fasst; dasselbe thue ich in den Fällen, wo das Arterienrohr so degenerirt ist, dass es riskant scheint es bei Zuziehung der Ligatur stärkerer Zerrung zu unterwerfen. Die Ligaturen schneide ich alle ganz dicht am Knoten ab, so jedoch, dass das eine Ende lang genug aus dem Wundrand hervorragt, um an der Haut fixirt zu werden, und da ich die Ligaturen sehr fest schnüre, so gehen sie meist schon am 4., bei grossen Gefässen am 5.—8. Tage ab — an der Cruralis meist um den 10. Tag. Nur bei kosmetischen Operationen schneide ich die Ligaturen an beiden Enden kurz ab, wobei sie denn auch fast immer ohne Eiterung zu erzeugen einheilen.

Das ist unser Verfahren bei selbstgemachten Gefässverletzungen. Bei aus anderen Ursachen entstandenen Blutungen in der Continuität der Gefässe ist mein Princip: das Gefäss, wenn nur eine Möglichkeit dazu vorhanden und sei es auch noch so schwierig, in loco und zwar doppelt, ober- und unterhalb der Verwundung, zu unterbinden und das Gefäss selbst zwischen den Ligaturen zu durchschneiden. Ein einzig Mal habe ich es nicht gethan — bei Unterbindung der Art. iliaca dextra externa über dem Poupart'schen Bande, wo ich Nachts bei miserabler Beleuchtung und miserabler Assistenz die Unterbindung machen musste, wegen einer durch Jauchung entstandenen Blutung aus der Profunda bei einem Syphiliticus — und hatte auch die Nachblutung am 10. Tage aus dem peripheren Ende und nachfolgenden Tod des Patienten zu beklagen. Nicht nur auf das doppelte Unterbinden, sondern auch auf das Durchschneiden der Arterie zwischen den Ligaturen lege ich ganz besonderes Gewicht; die beiden Enden ziehen sich dann weit zurück, es bilden sich gleich so feste Fibrinpfröpfe in den so gebildeten Hohlräumen oder Kanälen, dass beim geringsten Heiltrieb der Thrombus in seiner geschützten, so zu sagen fixirten, zur Ruhe gestellten Lage organisirt werden muss.

So sehr viel ist's freilich nicht, was ich unterbunden habe in der Continuität grösserer Gefässe:

Ligat. art.	ulnaris	8
„ „	brachialis	6
„ „	radialis	6
„ „	cruralis	8
„ „	iliaca externa	3
„ „	maxill. interna	1
„ „	carotis comm. sin. . . .	1
„ „	carotis externa sin. . . .	1
„ „	poplitea	1
„ „	tibial. antica	3
„ „	tibial. postica	2
„ „	dorsalis pedis	2

Dafür habe ich aber auch nur das eine Mal Nachblutung gehabt, und gerade in einem Falle, wo ich von meinem Princip abgegangen war. Was da mitunter für verzweifelte Jaucheherde waren, aus denen es blutete! Manchmal hat es Stunden gedauert, bis es gelang, im Jaucheherde die blutende Arterie zu entdecken und eine gesunde Partie derselben zur Unterbindung zu erreichen. Dabei musste die Jauchehöhle erst ausgewaschen, desinficirt werden; darnach war es mitunter nöthig, die schlaffen Granulationen ganz weg-

zuschaben in der Gegend, wo man die Arterie vermuthete — kurz, es hat Mühe und Kampf genug gekostet und man hätte unterdessen zehnmal dieselbe Arterie am gesunden Ort unterbinden können — als Lohn aber nicht ein einziges Mal Nachblutung nach der Gefässunterbindung! — Einmal bei Blutung aus einem infiltrirten Unterschenkel, im oberen Drittheil gelang es auf keine Weise die Blutquelle zu entdecken. Da ging ich denn direct auf die Theilungsstelle der Art. poplitea in tibialis antica und postica ein, präparirte diese nach abwärts und fand die beiden letzteren 1½ Zoll unter der Theilung durchschossen, unterband beide doppelt und hatte die Freude, den Kranken nicht nur gesunden, sondern mit erhaltener Extremität gut gehen zu sehen. Die Operation hatte freilich 1½ Stunden gedauert. — Das am schwierigsten zu Erreichende bei diesen Operationen ist die geduldige Ruhe, die nöthig ist, um von dem einmal gemachten Operationsplan bei grossen Hindernissen nicht abzugehen. Lässt man sich aber auch nur für einen Moment aus der Fassung bringen, so ist sicher, gerade in den complicirten Fällen, irgend Etwas verdorben und die ganze Satisfaction und Freude der Arbeit dahin.

Durch Seltenheit des Vorkommens und des im gegebenen Falle ungewöhnlichen Verlaufs verdient folgender, freilich nicht operativer Fall eines Aneurysma traumaticum arteriae vertebralis dextrae (rami subclaviae) die Beschreibung, zumal der Kranke auch ein Opfer des Krieges war.

X., ein bulgarischer Bauer, ca. 30 Jahre alt, trat ins Hospital ein wegen einer Geschwulst an der rechten Seite des Halses. Vor drei Monaten habe er einen Messerstich in den Hals bekommen, der, nachdem es schrecklich geblutet, zugeheilt sei, die klopfende Geschwulst aber als Folge nachgelassen habe. — Einen Zoll unterhalb des rechten Proc. mastoideus zeigt sich eine etwas unebene, in der Richtung des M. sternocleidomastoideus nach abwärts verlaufende, 1½ Zoll lange Narbe. Der ganze Raum zwischen Unterkiefer, Schädel und Wirbelsäule, bis etwa ½ Zoll von der Clavicula, ist durch eine tiefliegende, unbewegliche, etwa citronengrosse, pulsirende, deutlich schnurrende Geschwulst eingenommen. Die Hautdecken über derselben etwas ödematös, sonst normal. Bei Druck auf die Carotis hört weder das Pulsiren noch das Schnurren auf, nur wird das Erstere schwächer. Ebenso wird bei Druck auf die Subclavia weder Pulsation noch Schnurren aufgehoben, Letzteres aber deutlich schwächer. Während ich, durch diese eigenthümlichen Verhältnisse im höchsten Grade interessirt, noch den Kranken untersuche und ver-

suche, ob sich die Geschwulst durch Druck verkleinern, resp. zum Schwinden bringen lasse, hört bei mässigem Druck, nachdem die Geschwulst deutlich verkleinert worden, die Pulsation und das Schnurren zu meinem grossen Staunen und meiner grossen Freude vollständig auf. So blieb es einen ganzen Tag lang, ohne allen und jeden Verband. Am andern Morgen stellte sich das Schnurren und Pulsiren wieder ein, aber schwächer. Ich legte den Kranken bei der Visite gerade so wie den Tag zuvor, auf die linke Seite, mit etwas erhöhtem Oberkörper, empfahl ihm ganz langsam und ruhig zu athmen, legte wie gestern meine Finger flach auf die Geschwulst und drückte auf dieselbe, ganz schwach beginnend. Plötzlich knarrte Etwas unter meinen Fingern, es folgte unmittelbar ein Stöhnen des Kranken, eine Zuckung und er lag bewusstlos unter meiner Hand. — Nach wenigen Stunden starb er.

Bei der Section fand sich, dass bei der Verwundung die Spitze des Messers in das Foramen canalis vertebralis zwischen 3. und 4. Halswirbel gedrungen war und dort die Art. vertebralis angestochen hatte. Gleichzeitig hatte das Messer ein etwa linsengrosses, sehr scharfkantiges Stück von dem Process. transversus des dritten Halswirbels abgeschnitten, jedoch so, dass dieses Stück an einem Periostbruche hängen geblieben war. Dieses Knochenstück hatte in die Aneurysmahöhle hineingeragt. Beim Zusammendrücken des Sackes hatte es sich ventilartig in den Vertebralcanal hineingequetscht, das Loch in der Arterie verstopft und so temporär den Sack abgeschlossen. Am zweiten Tage ist das Knochenstück offenbar in anderer Richtung in den Sack gequetscht worden; dabei ist ein Fibringerinnsel losgelöst worden, welches als Embolus im Anfange der Art. basilaris festsass und den Tod des Kranken herbeiführte. War es möglich am Lebenden die richtige Diagnose zu stellen? wäre es in solchem Falle möglich gewesen, ihn von seinem Aneurysma zu heilen? (Unter dem Schutze des Carbolspray und der Erfahrungen über Nervenstreckungen — warum nicht? Resection der Querfortsätze des 3. und 4. Wirbels bis auf den Canalis vertebralis von hinten her und doppelte Unterbindung in loco: das wäre der einzig sichere Weg zur Rettung gewesen.)

Hätte die Unterbindung der Art. subclavia ausgereicht, um die Blutcirculation im Aneurysma zu verhindern? oder wenigstens genügend abzuschwächen, um eine Gerinnung und Formation seines Inhalts zu erlangen?

Wie weit ich gegangen bin, um vor Nachblutung sicher zu sein, habe ich durch die doppelte Unterbindung der Art. maxillaris interna

an der Stelle ihrer Verwundung bewiesen und zugleich auch, wie dankbar dieses Verfahren ist. Denn die Unterbindung sowohl der Carotis communis als auch der Carotis externa haben sich ja häufig genug als nutzlos bei den Verwundungen, namentlich den die Continuität nicht ganz aufhebenden Verwundungen ihrer Zweige erwiesen.

Bei Blutungen aus den Tonsillen nach der Tonsillotomie, beide Male nicht mit dem Messer, sondern mit dem Mathieu'schen (?) Tonsillotom ausgeführt, habe ich durch Dr. Fricker die Blutung auf sehr einfache Art durch directen Druck zum Stehen bringen sehen. Er schiebt die eine, an der Spitze mit Baumwolle umwickelte Branche einer mittelgrossen Kornzange in den Mund, fixirt die Spitze durch den Finger auf der blutenden Stelle, schliesst dann die Kornzange, die andere Spitze von aussen durch Wattebäusche unterpolsternd, bindet die Handgriffe so fest zusammen, dass die Blutung steht, und befestigt die Zange, damit sie nicht abgleite, durch einen Bindenverband um Stirn und Oberkiefer. In beiden Fällen liess er die Kornzange etwa 12 Stunden liegen und die Blutung stand, nachdem vorher schon der ganze therapeutische styptische Schatz vergeblich angewandt worden war.

Blutungen aus der Zunge zu stillen ist mir bisher noch immer in loco gelungen. Ist die Blutung aus den anderen Aesten der Lingualis und nicht aus der Profunda, so genügt wohl immer eine tiefgreifende, dichte Naht; wo das Gefäss aber so gross ist, dass man die Quelle der Blutung erkennen kann, muss man dieses selbst, wiederum doppelt, unterbinden. Dieses ist durch Anwendung des Esmarch'schen Schlauches, d. h. einer elastischen Ligatur, etwa einer Drainageröhre, sehr leicht gemacht worden. Ist der Sitz der Blutung sehr weit von der Mundöffnung — somit schwer zu erreichen — so chloroformirt man den Kranken, durchsticht die Zunge an ihrer Basis von vorn nach hinten mit einem Troicart und leitet durch diesen eine feste Seitenligatur, welche man zur Fixation einer kreisförmig angelegten elastischen Ligatur benutzt. An dieser Ligatur zieht man die Zunge aus dem Munde und kann dann leicht genug, weder durch Muskelzug der Zunge von Seite des Kranken, noch durch Blutung gestört, mit der grössten Ruhe das verletzte Gefäss aufsuchen. — Dasselbe Verfahren habe ich auch bei der Exstirpation von Geschwülsten aus der Zunge in Anwendung gezogen und sehr bequem sowie sicher gefunden. Die Totalexstirpation der Zunge, eine Operation, die das Schicksal hat, auch von den besten Chirurgen, entgegen allen für alle andern Organe acceptirten Regeln, fast immer dann gemacht zu werden, wenn es schon zu spät wäre, über-

haupt zu operiren — daher die geringe Zahl dauernder Erfolge — ist mit Anwendung dieser Methode eine der einfachsten und unblutigsten Operationen. Nur möchte ich dabei einen kleinen, vielleicht nicht Jedem bekannten Wink geben. Um sich gegen das Zurückziehen der Gefässe, welche in solchen Fällen aus der Schnittfläche ganz verschwinden können, zu schützen, durchschneide man sie vor der Abtragung der Geschwulst etwa 1/4 bis 1/2 Zoll vor der projectirten Abtragungslinie. Dieses Mittel habe ich sehr probat gefunden, nicht nur bei Abtragung der Zunge, sondern auch bei Amputation des Penis, bei der Castration, bei Bildung des Stieles von Uterus- und Eierstockstumoren. Bei letzteren und in solchen Fällen, wo man die Lage der Gefässe anatomisch nicht bestimmen kann, macht man die Abtragung zweimal: einmal 1/2 Zoll vor der projectirten Abtragungslinie und dann definitiv.

Wenden wir unsere Aufmerksamkeit auf die elastische Ligatur als Constrictor, Ecraseur und Amputator einerseits und auf den elastischen Schlauch, die Ansa haemostatica Esmarch's andererseits, so sehen wir, dass sie überhaupt noch viel zu wenig praktische Verwendung, namentlich aber in ihrer combinirten Anwendung, finden. Für den Operateur von Fach sowohl wie für den praktischen Arzt ist der elastische Gummischlauch resp. die Gummischnur wohl ganz unersetzlich, weil sie ihm gestatten, sehr Vieles sicher und ohne Assistenz und besondere Vorbereitung auszuführen, wo früher ein grosser instrumenteller Apparat nöthig war und ängstliche Ueberwachung folgen musste. Es folgt hier eine kurze Aufzählung derjenigen Krankheiten, bei denen ich sie mit gutem Erfolge angewandt habe. Hier stehen die Krankheiten des Gefässsystems obenan.

Bei zwei Poplitäalaneurysmen von Apfelgrösse ist es mir gelungen, in einem Falle dauernde, im anderen temporäre Heilung zu erzielen. Einwickelung der Extremität von unten auf mit einer elastischen Binde, mit Ausnahme des aneurysmatischen Sackes, und Abschneidung der Blutzufuhr durch die Esmarch'sche Schlinge. Sobald diese im oberen Dritttheil des Oberschenkels lag, nahm ich die elastische Binde wieder ab, applicirte noch einen Tampon oberhalb und unterhalb des Aneurysma, umgab das Knie mit gepolsterten Schienen, zwischen ihnen 4 zweifingerbreite Zwischenräume lassend, und fixirte dann den Tampon über die Schienen hinweg durch eine elastische Binde. Der Esmarch'sche Schlauch wurde dann alle fünf Minuten ganz wenig gelockert, so dass bis zu seiner vollständigen Entfernung mehr als eine Stunde verging. Unterdessen hatte ich den Kranken,

die sich über sehr lebhaften Schmerz beklagten, einen halben Gran Morphium eingespritzt und konnte sie so dazu überreden, den elastischen Tampon mehr als zwei Stunden zu ertragen. Darauf folgte von Neuem, noch vor Entfernung der Tampons, Einwickelung der Extremität, jedoch nur locker und nur bis an das Aneurysma von unten her. Dann Entfernung der Tampons. Die Pulsation hatte aufgehört, kehrte aber nach einigen Stunden wieder, jedoch schwächer. Nachdem drei Tage hindurch dieses Experiment Morgens und Abends für je eine Stunde wiederholt worden, sistirte die Pulsation gänzlich, die Aneurysmen schrumpften zu pflaumengrossen harten Knoten zusammen und die Kranken wurden nach Monatsfrist entlassen. Der eine kehrte mit einem Recidiv wieder. Ich unterband ihm die Art. cruralis — danach Heilung.

Von Teleangiektasien habe ich eine grosse Zahl durch die elastische Ligatur geheilt. Davon waren am Kopf zwei wohl 1½ Thaler gross, im Gesicht, auf der Stirn die grösste, etwa thalergross, am Unterschenkel eine mehr als eine halbe Hand gross. Das Verfahren war mit Ausnahme der für den Ort nöthigen Rücksichten überall dasselbe: Durchschiebung von langen, in Carbolöl getränkten Nadeln unter die Geschwulst von gesunder zu gesunder Haut und Abschnürung der ganzen Geschwulst durch unter die Nadeln geführte, vorher sorgfältig eingeölte elastische Ligaturen. Am andern Tage Punction der Geschwulst an mehreren Stellen zur Entziehung von Serum, wonach diese ohne allen Verband zu einem trockenen Schorf einschrumpft. Wenn man das Ganze mit 10proc. Salicylwatte bedeckt, so fällt die Geschwulst mitsammt den Nadeln fast ohne Eiterung in einigen Tagen ab, ja in zwei Fällen ist es ganz ohne Eiterung gegangen. — Am Unterschenkel blieb ein etwa 2 Zoll im Durchmesser haltendes Geschwür, das wie jedes andere unter gewöhnlichem Deckverband zur Heilung kam. — Bei kleinen flachen Teleangiektasien hat sich die vielfache Durchziehung derselben mit feinen Catgutfäden mit folgendem Druckverband als sehr praktisch erwiesen. — Bei einem Aneurysma cirsoideum der Kopfhaut am Hinterkopfe eines Erwachsenen, von der Grösse einer Kinderhand, gelang die Heilung auf dieselbe Art vollständig. — Zur Entfernung von Hämorrhoidalknoten habe ich die elastische Ligatur sehr häufig angewandt und mancher Kranke, der zu mir gekommen, sich über seine Blutung zu beklagen, hat gleichzeitig mit seiner Blutung auch die Quelle dazu verloren, ohne zu wissen, dass in dem Schmerz, den das Fassen des Hämorrhoidalknotens mit der Krückenzange verursacht, der Hauptschmerz der ganzen Operation bestand, vor der er sich so entsetzlich gefürchtet,

und in die er nie gewilligt hätte. — Eine mehr als apfelgrosse Lymphektasie am Thorax eines elfjährigen Mädchens wurde auch mit der elastischen Ligatur entfernt. — Eine mehr als kopfgrosse Lymphektasie der Clitoris — Hottentottenschürze — ebenso.

Aller Arten gestielte Geschwülste, Polypen, namentlich Uruspolypen, Ovarientumoren, Uterintumoren, Hodengeschwülste und Rectalprolapsus habe ich mit der elastischen Ligatur, dieselbe als Hämostator, Constrictor und Amputator zugleich gebrauchend, entfernt und würde sie nicht nur hier empfehlen, sondern sie auch bei folgenden, bis heute als noli me tangere geltenden Krankheiten als Heilmittel vorschlagen; nämlich bei der Spina bifida und, wenn sie sich auch bei dieser bewährt — woran ich gar nicht zweifeln kann, da physiologisch alle Verhältnisse zu zweckentsprechender Wirkung der elastischen Ligatur bei dieser Krankheit gegeben sind — so auch beim Gehirnbruch. Natürlich rathe ich dazu mit günstigen Fällen, d. h. bei kräftigen Kindern mit kleiner Spalte und unversehrtem Sacke, anzufangen.

Ueber die Neigung oder Abneigung der Rückenmarkshäute zur adhäsiven Entzündung ist nicht viel bekannt. Das Factum bleibt aber doch, dass mancher in das Rückenmark Verwundete am Leben geblieben ist und ebenso sehr Viele, denen das Gehirn in weitem Umfange mitsammt seinen Häuten verwundet worden war. So hoffe ich denn, dass wir auch auf diesem Felde mit den einfachsten Mitteln endlich Abhülfe finden werden, wenn auch nicht für alle, so doch für viele Fälle dieser so viel Kummer und Herzeleid mit sich bringenden Krankheiten.

Die elastische Ligatur ermöglicht uns aber nicht nur die Abtragung gestielter Geschwülste, sondern sie gibt uns auch das Mittel mitunter Stiele zu bilden, wo keine vorhanden. Wie mir das einmal bei einer Ovariotomie gelang, habe ich seinerzeit beschrieben (Petersburger medicinische Wochenschrift No. 35, 1877) — wie es für jeden einzelnen Fall auszuführen, lässt sich nicht erklären, es bleibt dabei immer viel der Findigkeit des Operateurs überlassen. Hier einige Beispiele.

Ein sehr messerscheues Individuum trug ein mehr als apfelgrosses Atherom hinter seinem Ohr. Als ich ihm aber versprach, das Ding ohne einen Tropfen Blutverlust und ohne besondere Schmerzen, so dass er es ohne Chloroform aushalten könne — Menschen aber, die das Messer und das Chloroform fürchten, können ganz enorme Schmerzen vertragen — zu entfernen, war er sofort bereit, namentlich da er kein einziges specifisch chirurgisches Instrument

zu Gesicht bekam. Zwei gewöhnlich lange, eingeölte sog. Stopfnadeln stiess ich ihm ins Kreuz unter die Basis des Atherom und führte unter dieselben eine elastische Ligatur, die ich circulär ziemlich stark zusammenzog. Bis zum andern Tage war der Stiel nur noch einen kleinen Finger dick, die ganze Geschwulst abgestorben, so dass sie ganz ohne Schmerzen einige Linien vor den Nadeln abgeschnitten werden konnte. — Ein anderes Mal gelang es mir, ein eigrosses Gebärmutterfibroid, über dem ich die Schleimhaut eingeschnitten hatte, das sich aber nicht herausschälen lassen wollte, in seiner Längsaxe mit einer stumpfspitzigen Museux'schen Zange zu packen und über diese eine elastische Ligatur zu schieben. In wenigen Stunden konnten Museux'sche Zange und Polyp entfernt werden, da die Ligatur das lockere, den Polypen mit dem Uterus verbindende Bindegewebe zu einem kaum bleifederdicken Stiel zusammengezogen hatte, den ich dicht vor der Ligatur abschnitt. Die Ligatur entfernte ich nach zwei Tagen.

Bei Ranula und bei den wie diese zu Recidiven neigenden Retentioncysten der Bartholini'schen Drüsen hat sich die elastische Ligatur als ausgezeichnetes Mittel bewährt, um einen offen bleibenden Kanal herzustellen. Man leitet mit Hülfe eines Troicart die elastische Ligatur durch den längsten Durchmesser der Cyste und schnürt sie nach Entfernung des Troicart über der Cystenwand leicht zusammen, so dass sie einen kaum Schmerz verursachenden Druck ausübt. In wenigen Tagen verwächst die Cystenwand mit der äusseren Haut und die Narbenumsäumung folgt dem Durchschneiden der Ligatur so auf dem Fusse, dass mit der Vollendung des Einen auch das Andere erreicht ist.

Bei Mastdarmfisteln wirkt die elastische Ligatur ebenso wie bei den vorigen Krankheiten und ist sie da namentlich bei Anämischen und Tuberculösen zu empfehlen. — Mit Aufzählung dieser Beispiele ist das Feld der Anwendbarkeit der elastischen Ligatur durchaus noch nicht erschöpft. Ich habe eben nur angeführt, worin ich sie erprobt und, mit Ausnahme der Spina bifida, bewährt gefunden. — Dass man die Ligaturen vor ihrer Anwendung jedes Mal auf Elasticität und dem gegebenen Zweck entsprechende Stärke prüfen muss, versteht sich wohl von selbst. Man kann darin aber, wo es sich um Gefässgeschwülste und zu fürchtende Blutungen handelt, gewiss nicht vorsichtig genug sein. Die Anwendung einer schlechten elastischen Ligatur ist jedenfalls noch viel gefährlicher als die Anwendung einer guten Seidenligatur in demselben Falle. Ebenso halte ich es für selbstverständlich, dass man den elastischen Knoten gegen spontanes

Aufgehen durch seidene Schnürknoten schützt. Man vergesse auch nicht, dass, wo auch immer man die elastische Ligatur anwende, sie von vorn herein so stark angezogen werden muss, dass ihr Druck genügt, um das Lumen der von ihr eingeschlossenen Gefässe zu vollständigem Verschluss zu bringen bis zum definitiven Durchschneiden, weil sonst ja ihre Wirkung der einer gewöhnlichen Ligatur gleichen würde.

Bevor wir die elastische Ligatur verlassen, will ich schliesslich noch versuchen zu erläutern, wodurch sich die Wirkung der elastischen Ligatur von der anderer unterscheidet und worin ihre Vorzüge den anderen gegenüber liegen. Mir scheint: in der continuirlichen, gleichkräftigen Weiterwirkung in der Richtung des zu Erzielenden. Jede andere Ligatur, jeder andere Schnürapparat bleibt im besten Falle bei der Erstwirkung stehen, wird aber gewöhnlich in seiner Wirkung durch die ihm entgegenwirkenden Naturkräfte, Blutdruck und Elasticität der Gewebe, beeinträchtigt, und die Consequenz davon ist, dass ein frisches Nachwirken der primären Kraft gefordert wird, z. B. weiteres Zusammenschnüren u. s. f. bis zum erreichten Zweck, was nicht ohne wiederholtes Rühren an den in Rede kommenden Körpertheilen und Instrumenten abgehen kann. Daraus folgt, dass die elastische Ligatur den erkrankten Theilen mehr Ruhe gewährt.

2. Die elastische Ligatur schützt durch das prompte Zusammendrücken aller von ihr umschlossenen Gefässe den Organismus gegen Infection von aussen und hört mit diesem Schutze erst auf, nachdem alle Gefässe definitiv geschlossen sind. Dadurch, dass bei andern Ligaturen und Apparaten Perioden vorkommen, wo die von ihnen umgebenen Gefässe nicht vollständig geschlossen sind, ist die Möglichkeit zur Aufsaugung von deletären Stoffen von der Wunde aus bei ihnen grösser.

3. Aus diesem selben Grunde, dem gleichmässigen, continuirlichen Drucke, bietet sie einen sichern Schutz gegen Blutung aus den von ihr umschlossenen Gefässen, während andere Ligaturen und die Apparate dagegen nicht schützen, weil die Druckverhältnisse sich fortwährend ändern und die Gefässwunden weder Zeit noch Ruhe finden, sichere Thromben zu bilden.

4. Ist der Stoff der elastischen Ligatur selbst leichter zu desinficiren als andere organische Ligaturen.

5. Ist die elastische Ligatur überall zu haben. Heute zu Tage findet man ja in jedem Dorfe schon einen Schuhmacher, der Halbstiefel mit Elastiques macht: die Gummifäden aus den letzteren reichen für viele Fälle aus.

6. Nimmt sie so wenig Platz ein, dass sie in jedem Taschenbesteck ein Unterkommen finden kann.

7. Dadurch dass der Blutzufluss zu den abgeschnürten Partien ein für allemal aufgehoben und kein Nachströmen von Blut in dieselben und vice versa zu befürchten ist, gestattet die elastische Ligatur sofort nach ihrer Application auch zur natürlichen und künstlichen Mumification der zu entfernenden Körpertheile — selbst durch giftige Stoffe, z. B. Chlorzink — zu schreiten. Durch Verhinderung der Verjauchung wird der Heilungsprocess befördert, dem Kranken und seiner Umgebung der Gestank der Nekrose erspart und die Heilung unter dem Schorf ohne Eiterung ermöglicht.

8. Haben die Kranken weniger Furcht vor der elastischen Ligatur als vor Instrumenten.

Wäre ich nur im Stande mich soweit zu bewegen, als wie das zu den einfachsten physiologischen Experimenten nöthig ist, so würde ich mich damit beschäftigen, eine Reihe von Exarticulations- resp. Amputationsversuchen an Thieren mit der elastischen Ligatur zu machen. Ich habe die Ueberzeugung, dass man ohne Blutverlust und ohne Gefahr quoad vitam selbst die Exarticulation eines Unterschenkels im Kniegelenk am Menschen mit ihrer Hülfe mutatis mutandis machen kann. Ich komme zu dieser Idee durch folgende zufällige Beobachtung. Während ich mit der Exstirpation einer kleinen Geschwulst beschäftigt war, stürzte in die Ambulanz ein Schlosserjunge, dem eben eine Maschine seinen Zeigefinger bis zur Hälfte zerquetscht hatte. Um den ziemlich stark blutenden Jungen zu beruhigen und meine Operation doch nicht unvollendet zu lassen, legte ich ihm rasch eine Drainageschlinge um den Finger und liess ihn warten. Nach zehn Minuten etwa wandte ich mich wieder zu ihm und liess mir seinen Finger zeigen. Die Drainageschlinge lag $1\frac{1}{2}$ Linien vor dem Köpfchen des erhaltenen ersten Fingergliedes, vor der Schlinge die zerschmetterten Knochen und die gequetschte Haut. Ich schob mit einem schmalen, stumpfen Raspatorium die Weichtheile längs den Knochensplittern nach oben, wobei ich in das Gelenk gerieth; ich trennte nun mit einem Messer vom Raspatorium aus die Kapsel und die Bänder rings um den Knochen des zu entfernenden Fingergliedes, und so wie das geschehen, egalisirte ich die vor der Röhre liegenden Weichtheile mit der Scheere und liess Alles in status quo, die Operation für beendigt betrachtend. Pro forma kam dann noch ein wenig Watte darauf. — Nach fünf Tagen hing die Drainageröhre nur an der Epidermis der inneren Fingerfläche, wurde mit dieser abgeschnitten und es blieb nur ein erbsengrosses Geschwür, das in wenigen Tagen heilte.

XIII.

Nekrolog.

Dr. med. Bernhard Gottfried Kleberg

geboren zu Riga den 4. März 1840, gestorben zu Odessa den 27. October 1879 — ein kurzes und doch auch, trotz Allem und Allem, ein köstliches Leben, denn es ist ein Leben voll Müh' und Arbeit gewesen!

Sohn eines Kaufmanns, erhielt Kleberg den ersten Unterricht in einer Rigenser Privatschule, befand sich alsdann einige Jahre hindurch in der Erziehungsanstalt eines Pastors im Innern Livlands, kam mit 15 Jahren nach Riga zurück und machte hier die beiden oberen Klassen des Krons-Gymnasiums durch. Im Januar 1858 bezog er die Universität Dorpat, genoss in vollen Zügen das deutsche Burschenleben, verabsäumte es aber auch nicht, sich tüchtige Fachkenntnisse zu erwerben, war ehrenhaft und tapfer und gewann sich viele Freunde. Im Jahre 1863 machte er sein Rigorosum, verbrachte alsdann mehrere Monate im Ausland, kehrte zu Anfang 1864 nach Dorpat zurück und promovirte daselbst am 10. März 1865. Seine Dissertation behandelte einen Fall von primärer partieller Osteomalacie.

Zunächst ging er nach Wien und liess es sich mehrere Monate hindurch in Hauptsache angelegen sein, dort seine chirurgischen Kenntnisse, zu denen die von ihm verehrten Lehrer Adelmann und Oettingen einen guten Grund gelegt, zu festigen und zu bereichern. Im Herbste desselben Jahres betrat Kleberg zum ersten Mal Odessa, und hier war es, wo Schreiber dieser Zeilen ihn alsbald näher kennen lernte. Unerquickliche Familienverhältnisse und dann seine Ueberzeugung, dass er seiner Gesundheit wegen nur in einem mehr südlichen Klima leben könne, hatten ihn in die „Fremde" geführt. Doch damals war er noch ein junger Mann von herkulischer Kraft und, wie es schien, von eiserner Gesundheit. Hochgewachsen, mit einem einnehmenden, scharfgeschnittenen Gesicht — einem blonden Charakterkopf — fest und offen trat er uns entgegen, und er hätte sich wohl fast jeden ordentlichen Menschen sofort zum Freunde gemacht, wenn nicht schon zu jener Zeit mitunter ganz unvermittelt und unbegründet etwas Hartes und Schroffes an ihm zu Tage getreten wäre.

Vorläufig litt es ihn noch nicht in Odessa. Nach wenigen Wochen ging er in den Kaukasus, woselbst er ein Jahr hindurch theils im städtischen Krankenhause zu Tiflis, theils auf dem Lande mit wenig befriedigendem Erfolge prakticirte. Im Winter 1865—1866 kehrte er wieder nach Odessa zurück und trat hierselbst als Ordinator in das Stadthospital ein.

Aber auch hier befriedigte ihn seine Thätigkeit sehr wenig. Er, der seine praktische Laufbahn unter dem schweren Druck einer nicht unbedeutenden Schuldenlast begonnen (nur mit fremder Hilfe hatte er sein Studium beenden können), musste zunächst auch in Odessa den harten Kampf um das Dasein fortsetzen, ohne die Befriedigung zu haben, sich vorzugsweise mit der Chirurgie, welche ihm mehr und mehr ans Herz gewachsen war, befassen zu können. Zwei lange und bange Jahre verbrachte er unter Verhältnissen, welche die Befürchtung gar nahe legten, dass auch im gegebenen Fall wieder einmal ein hochbegabter, mit tüchtigen Fachkenntnissen ausgerüsteter Mann ungünstiger äusserer Umstände wegen die ihm eigenthümlichen Kräfte und Fähigkeiten zur Entwicklung nicht würde bringen können. Da war es denn Kleberg wahrlich nicht zu verdenken, dass er uns im December 1868 mit Freuden verliess, um in das neue Krankenhaus zu Tiflis als älterer Ordinator der chirurgischen Abtheilung einzutreten. Zwei Jahre später kehrte er endgiltig nach Odessa zurück, wohin er nun endlich als Chirurg des städtischen Krankenhauses berufen worden war. Zum Glück, kann man ja wohl sagen, hat er die Gelegenheit, welche ihm seine sehr dürftige Privatpraxis zu Tiflis vollauf geboten, mit ausdauerndem Fleisse dazu benutzt, sein anatomisches und chirurgisches Wissen und Können noch bedeutend zu bereichern. Nun hatte Kleberg seine Lernzeit hinter sich, nun konnte er mit vollem Recht und gutem Gewissen seine Meisterjahre beginnen. Seine Collegen, bald auch die Bewohner unserer Stadt und ihres weiten Umkreises erkannten, dass ihnen in Kleberg ein durch und durch tüchtiger Chirurg und Arzt gegeben sei, dem man in Stunden der Noth unbedingtes Vertrauen entgegenbringen könnte. Denn wenn auch die Mutter Natur ihm ein gut Theil leichten Sinnes mit auf den Weg gegeben, so hatten doch auch ihn des Lebens Kämpfe und Sorgen nach der Richtung hin geläutert, dass er voll und ganz zur Einsicht gelangt war, er stehe im Dienste der Menschheit und er habe als Arzt vor Allem die Pflicht, sein Dasein dazu auszunutzen, seinen leidenden Mitmenschen möglichst grossen Vortheil zu bringen — und er ward bis zu seinem so frühzeitigen und so beklagenswerthen Ende ein pflichttreuer und gewissenhafter Arzt!

Auffallend war ja an Kleberg eine gewisse Unruhe, ein zum Oefteren zu Tage tretender Mangel an Stetigkeit der Ansichten und Handlungen, die ihm mangelnde Fähigkeit, sich dahin zu bescheiden, dass nun einmal auf dieser Welt ein absolutes Glück keinem Sterblichen zu Theil wird, dass wir aber auch mit dem Bruchtheil des Glücks, welches uns beschieden, uns abfinden, dass wir auch hiermit glücklich und zufrieden leben können. Um Kleberg's Charakter annähernd zu begreifen, um die Schattenseiten seines Lebens wenn auch nicht zu entschuldigen, so doch aber einigermaassen erklärlich zu finden, muss man sich vergegenwärtigen, dass er von früher Jugend auf fort und fort von schweren Schicksalsschlägen heimgesucht worden ist. Im frühesten Kindesalter hatte er seine Mutter an Tuberculose verloren; zwei Kinder, die ihm seine Frau geschenkt (im Jahre 1867 hatte er seine Cousine Rosa Kleberg geheirathet), wurden ihm sehr bald wieder entrissen — und die bedauernswerthen Eltern blieben fortan kinderlos.

Auch anderweitige schwere Prüfungen traten gar bald nach seiner Heim-

kehr nach Odessa an ihn heran. Inmitten seiner, ihn fast aufreibenden, ihn aber auch in hohem Grade befriedigenden Thätigkeit erschien ihm nur allzubald ein Memento mori in schlimmster Form. Schon im Jahre 1872 musste er sich einen kleinen Tumor entfernen lassen, der sich im Laufe einiger Monate in seiner linken Mamma entwickelt hatte. Das unerbittliche Mikroskop sprach sich nur allzu deutlich dahin aus, dass man es im gegebenen Falle mit Carcinom zu thun habe, und seine Freunde hatten nur geringen Erfolg mit ihren Bemühungen, den Unglücklichen über die Natur seines furchtbaren Leidens zu täuschen. Schon zu jener Zeit sprach er sich in Augenblicken der Missstimmung und der Verzweiflung dahin aus, dass sein Vater am Carcinom der Leber gestorben sei und dass er nun ebenfalls am Carcinom zu Grunde gehen müsse. Dabei arbeitete er rastlos weiter — bald überzeugten sich seine Collegen davon, dass ihnen in Kleberg nicht nur ein tüchtiger chirurgischer Handwerker, sondern vor Allem ein denkender und selbstständig schaffender chirurgischer Künstler gegenüberstand.

Schon im nächsten Jahr musste sich der Unglückliche ein locales Recidiv entfernen lassen.

Im Jahr 1875 wurde Kleberg zum Oberarzt unseres städtischen Krankenhauses gewählt und er nahm die ihn ehrende Wahl an unter der Bedingung, auch fernerhin seiner chirurgischen Abtheilung vorstehn zu dürfen. Da war er denn Oberarzt eines Krankenhauses, das mitunter bis 1400 Kranke beherbigte, bekanntester und gesuchtester Chirurg einer Stadt von 200,000 Einwohnern und ihrer weiten Umgegend, geschätzter Hausarzt vieler Familien, und nur mit der ihm eigenen geistigen und körperlichen Energie vermochte er es, den so vielfachen und so verschiedenartigen Anforderungen, welche an ihn gestellt wurden, vollauf gerecht zu werden. Ja, zu allgemeinem Staunen sollte er bald Gelegenheit finden, durch die That vollkräftig beweisen zu können, dass er selbst hiermit noch nicht an den Grenzen seiner Leistungsfähigkeit angelangt wäre.

Im August 1876 zog er an der Spitze eines Feld-Lazareths, welches hier in Odessa von dem hiesigen Zweigverein der Gesellschaft des rothen Kreuzes ausgerüstet worden war, nach Serbien. Nach wenigen Monaten kehrte er zurück, unzufrieden mit Dem, was er miterlebt und mitangesehn, empört darüber, dass sich weitaus nicht hinreichende Gelegenheit geboten, sein, seiner Hülfsärzte und seiner barmherzigen Schwestern Wissen und Können zu bethätigen. Sofort nach seiner Rückkehr übernahm er wiederum die Leitung des Krankenhauses, unterzog er sich unverdrossen und mit dem grössten Erfolg den sich immer mehr häufenden Mühen und Sorgen seiner gewaltigen praktischen Thätigkeit, die durch den bald darauf ausbrechenden Krieg gegen die Türkei sogar noch in erhöhtem Maasse in Anspruch genommen werden sollte. Schon seit einigen Jahren war er eifriges und thätiges Mitglied des Vorstandes des Odessaer Zweigvereins der russischen Gesellschaft des rothen Kreuzes und hatte sich besonders um die Schule der Schwestern des rothen Kreuzes, welche im städtischen Krankenhause gegründet worden, grosse Verdienste erworben, da war es denn ganz natürlich, dass besagter Vorstand unseren Kleberg zum Generalarzt sämmtlicher, hier am Ort zu errichtender Lazarethe erwählte. Er nahm die Wahl an, seine Freunde hatten aber hierbei nur das eine Bedenken, ob der

wackere Arzt seiner Gesundheit wegen, die doch schon sichtlich gelitten, sich auch noch dieser neuen und schweren Aufgabe gegenüber als gewachsen erweisen würde. Und das wahrhaft Unglaubliche geschah! Er wurde unser Generalarzt, Tag und Nacht mühte er sich ab im Dienste seiner Mitmenschen; er mochte fühlen, dass seine Tage gezählt wären und da wollte er sich wohl noch ein ganz besonders unvergängliches Denkmal errichten in den Herzen seiner Mitarbeiter, seiner Mitbürger, der Tausend und Tausend verwundeter und kranker Krieger, welche in jener sturmbewegten Zeit in den hiesigen Lazarethen des rothen Kreuzes verpflegt worden sind. Wohlverdiente Anerkennung und herzlichster Dank ist ihm ja auch reichlich geworden! — Was er in seiner letzten Arbeit: „Chirurgisches aus dem Stadthospital zu Odessa — Fortsetzung“ über diese seine Kriegsthätigkeit geschrieben, ist lautere Wahrheit, nur muss betont werden, dass man aus derselben auch nicht annähernd ersehen kann, welch gewaltige Anstrengungen des Geistes und des Körpers Kleberg zu bethätigen hatte, um der so schweren Aufgabe, welcher er sich mit Freuden unterzogen, gerecht zu werden, denn die entsetzliche Krankheit, welcher er zum Opfer fallen sollte, untergrub unbarmherzig von Tag zu Tag seine, ehemals so gewaltige Körperkraft. Schon im Jahre 1876 hatte er sich mehrere Drüsen-Tumoren aus der linken Achselhöhle entfernen lassen müssen; hinterher magerte er bedeutend ab, wurde fort und fort von einem trockenen Husten gequält, und sahen wir ihn doch während der Kriegszeit öfters in einem Zustand, welcher zuweilen schon damals das Schlimmste befürchten liess.

Im Sommer 1878 sah er sich in Rücksicht auf seine Gesundheit genöthigt, seiner Stellung als Oberarzt des Stadtkrankenhauses zu entsagen. Er that es mit schwerem Herzen, konnte er sich doch mit gutem Gewissen sagen, dass er in dieser seiner Stellung längst Versäumtes nachgeholt, dass er wenigstens sein Möglichstes gethan für das hygienische Beste des ihm anvertrauten Krankenhauses.

Im November desselben Jahres, nachdem er sich nochmals einen Tumor, dieses Mal aus der Kinngegend, hatte entfernen lassen, trat er eine Erholungsreise nach Sicilien an. Im April 1879 kehrte er in einem entsetzlichen Zustand zurück — ein Bild bedauernswerthesten Verfalls des ehemals so blühenden, so gewaltigen Körpers. Er war zum Gerippe abgemagert, konnte nur mit grosser Anstrengung einige Schritte gehn, war fast ganz aphonisch geworden, hatte einen Tumor innerhalb des rechten Brustkastens und mehrere starkgeschwollene Drüsen in der Halsgegend, zum Oefteren rasende Schmerzen längs der Wirbelsäule und in der Brust. Vieles an geistigen und körperlichen Schmerzen hatte der so entsetzlich schwergeprüfte Mann im Laufe der letzten Jahre ertragen müssen, und noch Schwereres wurde ihm fünf furchtbar lange Monate hindurch aufgebürdet. Der Aermste hing dabei am Leben, oft sprach er sich dahin aus, es wäre doch hart, so früh sterben zu müssen, wenn man zu sich das Zutrauen habe, der Menschheit noch nützlich sein zu können. Nach Stunden der Verzweiflung, da er den Tod als Freund mit Ungeduld anrief, kamen dann wieder Augenblicke der Ruhe, in denen er hoffte, die er mit nicht hoch genug zu preisender Energie immer und immer wieder dazu benutzte, sein vorstehendes wissenschaftliches Vermächtniss mit zitternder Hand niederzuschreiben, bis zu dem Augenblick, da einige wenige Tage vor seinem Hinscheiden der

Griffel seinen ersterbenden Fingern auf immer entfiel. Dank seiner schwergeprüften Frau, die ihm eine überaus gewissenhafte und treue Pflegerin war, konnten hinterher alle diese losen Blätter entziffert und geordnet werden, um dem Wunsche des Sterbenden gemäss der Deutschen Zeitschrift für Chirurgie zugestellt zu werden.

Dann schliesslich noch ein tagelanger, grausiger Todeskampf und — Kleberg war nicht mehr!

Ein hervorragender Chirurg, ein bedeutender Arzt war der Mitwelt nur allzu früh entrissen worden. Die Stadt Odessa ehrte sich, indem sie die Unkosten der sehr würdigen Trauerfeierlichkeiten für einen solchen Todten auf sich nahm. Nach Hunderten zählten Diejenigen, die unserem Kleberg das letzte Geleit gaben, nach Tausenden aber Diejenigen, welche ihrem treuen und zuverlässigen Helfer in der Noth ein tiefschmerzliches Lebewohl nachriefen. Die Hospital-Collegen stifteten in der chirurgischen Abtheilung eine Marmortafel zum Andenken an seine segensreiche Wirksamkeit im städtischen Krankenhaus zu Odessa.

Ehre dem Andenken des wackeren Arztes Bernhard Kleberg!

Odessa, den 22. Januar 1881.

Dr. med. W. Wagner.

Soweit mir die einschlägige Literatur bekannt, hat Kleberg ausser seiner Dissertation und seiner letzten Arbeit Folgendes veröffentlicht:

I. Im Archiv für klinische Chirurgie:
   1. Bd. 9: Penetrirende Bauchwunde — Vorfall des Pankreas — Abtragung desselben — Heilung.
   2. Bd. 24: Zur Casuistik der Hernien:
      1. ein eingeklemmter Darm-Appendix;
      2. eine Darm-Invagination in einer Hernie.

II. In der Deutschen Zeitschrift für Chirurgie:
   1. Bd. 3: Hernia interstitialis inguinalis dextra cum descensu testiculi.
   2. Bd. 6: Vier Ovariotomien, zwei geheilt, zwei mit tödtlichem Ausgang.
   3. Bd. 6: Chirurgisches aus dem Stadthospital zu Odessa.

III. St. Petersburger medicinische Zeitschrift:
   1. 1869: Eine Ovariotomie mit tödtlichem Ausgang.
   2. 1877: Zur Unterbindung der Maxillaris interna.
   3. 1879: Die Laparo-Uterotomie mit Anwendung der elastischen Ligatur.

IV. Arbeiten der Aerzte des Odessaer Stadthospitals:
   1. 1876: Zwölf Fälle von Vesico-Vaginal-Fisteln (11 mit, 1 ohne Erfolg).
   2. 1876: Zwei Ovariotomien mit günstigem Erfolg.

XIV.

Besprechungen.

1.

Ueber Elasticität und Festigkeit der menschlichen Knochen von Dr. Otto Messerer, I. Assistent an der chirurgischen Klinik in München. Mit 16 lithographirten Tafeln und einem Holzschnitte. Stuttgart, Cotta'sche Buchhandlung 1880.

Die uns vorliegende Arbeit Messerer's, welche Hrn. Prof. v. Nussbaum zu seinem 25jährigen Doctorjubiläum gewidmet ist, hat sowohl für den Anatomen als auch für den Chirurgen gleich grosse Wichtigkeit. — Die früheren Arbeiten über diesen Gegenstand gaben uns Aufschluss über die Elasticität und Festigkeit einzelner Knochen, so von Braun's Schraubstockversuche über die Elasticität des Schädels, oder es wurde an ausgeschnittenen Knochenwürfeln und Knochenstückchen die Festigkeit und Elasticität des Knochens an sich bestimmt, so die Arbeit von Rauber. Hier finden wir zum ersten Male eine sorgfältige und exacte Untersuchung über die Festigkeit und Elasticität des ganzen Knochens und fast aller Knochen (es fehlen nur die Untersuchungen an den kurzen Röhrenknochen und an den Hand- und Fusswurzelknochen); wir finden hier Angaben, welche Belastung ein Knochen aushalten kann, wie gross seine Elasticität ist, und wie weit der Knochen gedreht werden kann, ehe ein Bruch erfolgt, es wird das Gewicht angegeben, welches bis zum Bruche des Knochens nöthig ist, wie die Bruchlinie verläuft, je nachdem die Kraft auf den Knochen gewirkt hat, das Geschlecht und die Körperseite, links und rechts, wird berücksichtigt.

Zur Untersuchung kamen 500 Knochen von 90 Leichen („Schädel, Thorax und Becken als je ein Knochen gezählt"). Die Versuche wurden mit der Werder'schen Festigkeitsmaschine angestellt, deren genaue Beschreibung im Original nachzulesen ist. Messerer untersuchte nur völlig frische, von den Weichtheilen entblösste, normale Knochen, das Periost blieb an denselben belassen, um das Austrocknen während des Versuches zu verhüten.

Weder die im vorliegenden Werke ausführlichen Versuchsreihen, noch

die vom Verf. selbst kurz zusammengestellten Resultate können wir hier durchgehen und beschränken wir uns nur das Wichtigste und Interessanteste aus der Arbeit hervorzuheben.

I. Schädel. Durch Quer- oder Längsdruck lässt sich der Schädel bis zum Bruche in dem gedrückten Durchmesser verkleinern, die nicht gedrückten Durchmesser erleiden in den meisten Fällen eine stetige, mit dem Drucke zunehmende Vergrösserung, die sich aber nur mit besonderen, vergrössernden Messinstrumenten nachweisen lässt. „Die grösste beobachtete Veränderung in der Druckrichtung bis zum Bruche war 8,8 Mm., die grösste Veränderung eines nicht direct gedrückten Durchmessers 1,3 Mm." Die Formveränderung in der Druckrichtung bei Querdruck ist grösser als bei sagittalem oder Längsdrucke. Der Bruch des Schädels trat bei Sagittaldruck im Mittel bei einer Belastung von 650 Kg., bei Querdruck im Mittel bei einer Belastung von 520 Kg. ein. Der schwächste und sprödeste Theil des Schädels ist die Basis cranii, immer erfolgt hier der Bruch und verläuft die Bruchlinie parallel der Druckrichtung. Die niedrigste Belastung verträgt der Schädel bei der Druckrichtung von der Wirbelsäule aus, im Mittel erfolgt schon bei einer Belastung von 270 Kg. der Bruch, es werden die Condylen des Hinterhauptbeines, der Türkensattel und die Pyramiden des Felsenbeines nach innen getrieben, in den Schädeldurchmessern ist keine Veränderung zu constatiren. — Wird der Druck vermittelst Druckbolzen auf bestimmte Stellen des Schädels ausgeübt, so durchbohrt der Bolzen den Schädel, in der nächsten Umgebung der gedrückten Stelle sind keine Veränderungen zu bemerken, in einigen Fällen trat ein Schädelbruch ein.

II. Unterkiefer. Bei Druck von der Kinnspitze gegen die Gelenkfortsätze findet der Bruch am Kieferhalse, bei einer mittleren Belastung von 190 Kg. statt, ehe der Bruch eintritt, entfernen sich die Kieferäste um 13,3 Mm., im Maximum von einander. Bei Druck auf die Kieferwinkel bricht der Unterkiefer in der Mitte des Körpers bei einer Belastung von 60 Kg. im Mittel, „es erfolgt bis zum Bruche eine Annäherung der Kieferäste, welche bis zu 10 Mm. ausmacht."

III. Wirbel. Für die Wirbelkörper war bei senkrechtem Drucke die Belastung von den Hals- bis zu den Lendenwirbeln zunehmend. Die Druckfestigkeit der Spongiosa der Wirbelkörper lässt sich durch eine Mittelzahl nicht präcisiren, sie schwankt zwischen 22—92 Kg. pro Qcm.

IV. Thorax. Muskeln und Eingeweide werden vor dem Versuche aus dem Thorax entfernt, nur blieben die Mm. intercostales bestehen. Bei sagittalem Drucke konnte bei jungen Individuen das Sternum der Wirbelsäule vollkommen angelegt werden, ohne dass ein Bruch erfolgte, die Belastung betrug 60 und 100 Kg. Bei alten Personen kann das Sternum bis auf 2—3 Cm. der Wirbelsäule genähert werden, erst dann tritt Bruch

der Rippen im Rippenhalse ein, oder die Knorpelverbindung der Rippen mit dem Sternum reisst ab.

V. Becken. Durch Druck von der Symphyse gegen das Kreuzbein kommt ein symmetrischer Bruch der Schambeine zu Stande, bei einer mittleren Belastung von 250 Kg. Bei Querdruck auf die Crista ossis ilei erfolgt die Diastase einer Symphysis sacro-iliaca bei einer mittleren Belastung von 180 Kg. Bei Querdruck in der Höhe der Acetabula war das Mittel der Bruchbelastung 290 Kg., während des Druckes wird der Beckeneingang in ein Längsoval umgestaltet, es finden sich mehrere Bruchlinien an den schwächsten Stellen des Beckens, an den Schambeinen und am Kreuzbein. („Malgaigne's doppelte Verticalfractur.")

VI. Extremitäten. Messerer untersuchte hier die Zugfestigkeit, die Druck- und Streckfestigkeit, die Biegungselasticität- und Festigkeit, die Torsionselasticität- und Festigkeit. — Für die Zugfestigkeit der langen Röhrenknochen fand Messerer sehr hohe Zahlen: Der Oberarm eines 25jährigen Mädchens zerriss bei einer Belastung von 800 Kg., der Oberschenkel desselben Individuums bei 1550 Kg. — Die langen Röhrenknochen erhalten ausgedehnte Längsfissuren bei Druck seitlich auf ihre Mitte. Werden lange Röhrenknochen in der Richtung ihrer Axe belastet, so werden zunächst die Gelenkenden zusammengequetscht, wird dann die Belastung weiter fortgesetzt, so entsteht ein Splitterbruch in der Diaphyse. Für den Widerstand der langen Röhrenknochen gegen Zerknickung stellt Messerer folgende Scala mit abnehmender Festigkeit auf: Tibia, Femur, Humerus, Radius, Ulna, Clavicula, Fibula; die speciellen Angaben über diese Versuche sind im Original nachzulesen. — Die Biegungselasticität der Röhrenknochen untersuchte Messerer in der Werder'schen Maschine auf folgende Weise: Der zu untersuchende Knochen ruhte mit seinen beiden Enden auf, der Druck wurde vermittelst eines Keiles auf die Mitte des Knochens ausgeübt, der gedrückten Kante des Knochens gegenüber war zur Messung der Einbringung ein Metallhaken angebracht, der durch eine Schnur mit der Messvorrichtung in Verbindung stand. Der Bruch erfolgte in der Mitte des Knochens, er entstand „unter Krachen durch Zerreissung der Knochenfasern". Die genaue Anordnung des Versuches und die Resultate betreffend müssen wir auf das Original verweisen. Die Biegungsfestigkeit ist am grössten im mittleren Lebensalter. „Die normale Art des Biegungsbruches bei beiderseitiger Unterstützung" ist, wie Messerer auf S. 93 sagt, „das Auseinanderbrechen in drei Fragmentstücke, von denen das mittlere einen Keil darstellt, dessen Basis der Druckrichtung zugekehrt ist und der Stelle, an welcher die Kraft einwirkte, entspricht. Die Schrägbrüche, die bei Biegung entstehen, lassen sich darauf zurückführen, dass sehr oft nur auf einer Seite des Keiles die völlige Knochendurchtrennung erfolgte, während es auf der anderen Seite eine Fissur bleibt." Diese

höchst interessante Thatsache führen wir mit den eigenen Worten des Verf. an, weil diese Bruchform zeigt, dass der Knochen trotz seines complicirten Baues „ein gleichmässiges Gefüge hat und seine Masse eine völlig homogene ist". — Die Torsionselasticität und Festigkeit wurde mit einem Torsionsapparat angestellt. Es wurden bei diesen Versuchen spiralige oder schraubenförmige Fracturen erhalten, der Bruch erfolgte plötzlich und unter Krachen, in der Regel an der Stelle des schwächsten Querschnittes des Knochens. Das Genauere über diese Versuche siehe im Original.

Die Festigkeit der Knochen ist bei beiden Geschlechtern gleich, weibliche Knochen tragen, entsprechend ihren kleineren Dimensionen, eine geringere Belastung. Meistens war zwischen rechts und links kein Unterschied zu constatiren.

Dr. F. Fischer.

2.

Traité d'anesthésie chirurgicale par le docteur J. B. Rottenstein. Mit 41 Holzschnitten und 2 Curventafeln, 428 Seiten. Paris 1880. Germer Baillière et Co.

Der Verf. hat sich in dem vorliegenden Werke die Aufgabe gestellt, eine vergleichende Zusammenstellung und Würdigung der verschiedenen bisher in der Chirurgie und Zahnheilkunde in Anwendung gekommen Anästhetika zu liefern.

Er beginnt mit einer historischen Betrachtung, in welcher der besonders in Frankreich nicht nach Verdienst anerkannte Zahnarzt Horace Wells aus Hartford — dessen Bild dem Werke beigefügt ist — als der Entdecker der chirurgischen Anästhesie gefeiert wird, indem er zuerst im Jahre 1844 die anästhesirende Wirkung des Stickoxyduls erkannte und an sich selbst erprobte. Diese Entdeckung blieb lange Zeit fast unbeachtet, es wurde zuerst der Aether und dann allgemein das Chloroform zur Narkose verwandt, bis sie Colton seit den 60er Jahren in New-York zu grossem Ansehen brachte und in einem an den Verf. gerichteten Brief über eine Anzahl von mehr als 300000 Narkosen bei Zahnextractionen ohne einen einzigen Todesfall berichtet.

Die folgenden Capitel beschäftigen sich mit den chemischen und physiologischen Eigenschaften der Anästhetika. Verf. schliesst sich der Ansicht von Cl. Bernard an, wonach das Excitations- und Depressionsstadium bei der Narkose aus einer successiven Hyperämie und Anämie des Gehirns zu erklären ist.

Besonders eingehend werden an der Hand von Referaten über die einschlägige französische und deutsche Literatur die physiologischen Eigenschaften des Stickoxyduls besprochen. Die zunächst auffallende Erscheinung, dass

das Einathmen von mit Luft verdünntem Stickoxydul keine Anästhesie im Gegensatz zum Einathmen von reinem Gas hervorruft, musste die Frage anregen, ob die Folgen der Stickoxyduleinathmung nur auf dem Luftabschluss oder auf einer spezifischen Einwirkung des Stickoxyduls auf das Nervensystem beruhen. Obwohl schon Versuche evident erwiesen hatten, dass die durch Zuschnürung der Trachea erzeugte Asphyxie gänzlich von der Stickoxydulnarkose verschieden ist, so wurde die Streitfrage doch erst definitiv durch die Entdeckung P. Bert's gelöst, dass das Stickoxydul seine anästhesirende Wirkung nur zeigt, wenn es unter einem Druck von einer Atmosphäre eingeathmet wird und dass man dieselben Resultate wie durch Einathmung reinen Gases erhält, wenn man ein Gemisch von Stickoxydul und Luft unter einem entsprechend höheren Druck anwendet.

Für die Darreichung des Chloroforms empfiehlt Verf. besonders einen einfachen in der französischen Marine eingeführten Apparat. Er besteht aus einem 14 Cm. langen sich nach oben verengenden offenen Pappcylinder, welcher sich mit den Rändern seiner unteren Oeffnung genau der Oberfläche des Gesichts anpasst und 9 Cm. von der unteren Oeffnung entfernt ein aus Wollenstoff verfertigtes mit einer centralen Oeffnung für den Luftzutritt versehenes Diaphragma enthält, auf welche die anästhesirenden Flüssigkeiten gebracht werden.

Für die Anwendung des Stickoxyduls ist durch den Gebrauch von flüssigem Stickoxydul ein grosser Fortschritt gemacht worden, und man ist dadurch allerdings in der Lage in verhältnissmässig kleinen Apparaten alles zur Stickoxydulnarkose Nothwendige mit sich zu führen. Sehr empfohlen wird die combinirte Stickoxydul-Aethernarkose, welche das für Patienten wie Operateur gleich unangenehme Excitationsstadium vermeidet.

In dem folgenden Abschnitt über üble Zufälle bei der Narkose und deren Behandlung wird ein Brief von Marion Sims an den Verf. mitgetheilt, in welchem sich dieser sehr zu Gunsten des Stickoxyduls und Aethers ausspricht. Das Chloroform möchte er ganz aus der Chirurgie verbannt sehen und nur in der Geburtshülfe angewandt wissen. Für die Behandlung der Chloroformohnmacht empfiehlt Marion Sims an erster Stelle die totale Umdrehung des Kranken, welche er für wichtiger als die künstliche Athmung hält, in zweiter Linie diese, sowie Einathmen von Amylnitrit und die Elektricität.

Verf. stellt den Grundsatz auf, dass man nie eine, wenn auch kurze, schmerzhafte Operation ohne Anästhesie ausführen solle, sie müsste denn so unbedeutend wie das Setzen eines Schröpfkopfes u. ä. sein. Contraindicationen bez. Gefahren bei der Narkose werden nur durch Herz- und Lungenkrankheiten oder solche des Nervensystems gegeben. Angefülltsein des Magens stört nur die Chloroform- und Aethernarkose; Stickoxydul ruft kein Erbrechen hervor. In Capitel X bis XVI werden die Indicationen der

Narkose und die Wahl des Mittels in der allgemeinen Chirurgie, der Augenheilkunde, der Zahnheilkunde, der Kriegschirurgie, ferner zum Zweck der Aufklärung von simulirten Krankheitszuständen und in der chirurgischen Behandlung der Krankheiten der Harn- und Geschlechtsorgane abgehandelt; es schliessen sich daran einige Bemerkungen über das Verhältniss der Anästhesie zur Gewerbe- und Strafgesetzgebung.

Wenig günstig beurtheilt Verf. die combinirte Morphium-Chloroformnarkose; er tadelt an ihr, dass sie zu den Gefahren des Chloroforms noch die des Morphiums hinzufügt und glaubt, dass sie durch die Stickoxydulnarkose nach P. Bert verdrängt werden wird. Die Vortheile der Localanästhesie mit Richardson's Aether werden hervorgehoben, aber bemerkt, dass diese Methode schon an vielen Orten durch die Stickoxydulnarkose überflügelt sei.

Es folgt eine ausführliche Beschreibung der Methode von P. Bert. Wie schon erwähnt wurde, entdeckte P. Bert, dass man auch mit verdünntem Stickoxydul eine vollständige Narkose erzielen kann, welche noch dazu den Vortheil einer bedeutend längeren Dauer als die mit reinem Gas hat, wenn man den allgemeinen Luftdruck in dem Operationsraum um soviel erhöht, dass das Stickoxydul in der Mischung mit Luft oder Sauerstoff für sich allein unter dem Druck von einer Atmosphäre steht und eingeathmet wird. P. Bert liess Thiere in einem Cylinder, in welchem der Luftdruck um $^1/_5$ einer Atmosphäre erhöht war, ein Gemisch von $^5/_6$ Stickoxydul und $^1/_6$ Sauerstoff einathmen und erzielte eine vollständige Narkose von der Dauer $^1/_2$ bis 1 Stunde. Die ersten Versuche an Menschen wurden bei Patienten, welche Péan operirte, angestellt. Verf. nennt die Methode von P. Bert das Ideal der Anästhesie, doch wohl nur in theoretischem Sinne, denn die Ausführung ist leider eine sehr complicirte und theuere. Es wird in Paris ein Saal für 300 Personen projectirt, in welchem man die zur Herstellung der Narkose nach P. Bert nothwendige Druckerhöhung eintreten lassen kann; derselbe soll ca. 30000 Francs kosten; eine Glocke für 20 Personen 15000 Francs; auch das Stickoxydul ist vorläufig noch ziemlich theuer. Es wird eine Tabelle von 16 Fällen mitgetheilt, welche Péan in 4 Monaten in einer Glocke mit 5—6 Assistenten operirt hat, bei denen eine Narkose von 3 Min. 36 Sec. bis 26 Min. erzielt wurde. Es finden sich darunter eine Resection des Infraorbitalis und mehrere Exstirpationen von Mammatumoren.

Die Vorzüge der Stickoxydulnarkose nach P. Bert vor der Chloroform- und Aethernarkose bestehen in folgenden Punkten: „1. Abwesenheit jedes Excitationsstadiums im Beginn der Narkose. 2. Leichtigkeit der Controle der Quantität und des Mischverhältnisses des einzuathmenden Gases. 3. Rapide Rückkehr selbst nach langer Narkose in den vollkommen wachen Zustand. 4. Abwesenheit von Erbrechen. 5. Absolute Unschädlichkeit."

In der Geburtshülfe räumt Verf. dem Chloroform den Vorzug ein, was physiologisch näher begründet wird.

Nach einer kurzen Aufzählung der weniger gebräuchlichen Anästhetika handelt Verf. in den Schlusscapiteln über die relative Mortalität bei den verschiedenen Narkosen.

Sein Schlussresumé ist folgendes:

„1. Der Chirurg soll die Methode von P. Bert in jedem Falle, wo es möglich ist, anwenden.

2. und 3. Er soll das reine Stickoxydul bei allen kurzen Operationen und die combinirte Stickoxydul-Aethernarkose bei allen länger dauernden Operationen anwenden, wenn er keine Glocke mit comprimirter Luft zur Verfügung hat.

4. Er soll Aether allein anwenden, wenn er weder über Stickoxydul noch eine Glocke verfügt.

5. Er darf von dem Chloroform nur in Ausnahmefällen Gebrauch machen."

Dr. G. Ledderhose (Strassburg i. E.).

Soeben vollständig erschienen und durch alle Buchhandlungen zu beziehen:

GRUNDRISS

DER ANATOMIE DES MENSCHEN.

Von **Ad. Pansch,**

Professor an der Universität Kiel.

gr. 8°. 36½ Bogen mit 398 in den Text gedruckten Holzstichen.
Nach Zeichnungen des Verfassers gestochen von W. Aarland in Leipzig.
Preis geh. M. 13,50, dauerhaft in Halbfranz **geb. M. 15,00.**

Ausführliche Prospecte versenden auf Wunsch alle Buchhandlungen sowie der unterzeichnete Verleger.

Verlag von **Robert Oppenheim** in Berlin.

Im Verlag von **Jos. Ant. Finsterlin** in **München** ist erschienen:

Zur Aetiologie der Infectionskrankheiten mit besonderer Berücksichtigung der Pilztheorie. Vorträge gehalten in den Sitzungen des Aerztlichen Vereins zu München.

1. Hälfte 202 Seiten gross Oktav. Preis 4 M. (bei Einsendung des Betrages erfolgt frankirte Zusendung).

Inhalt: 1. **Prof. Dr. Hartig,** über die durch Pilze bedingten Pflanzenkrankheiten. 2. **Prof. Dr. O. Bollinger,** über Pilzkrankheiten höherer und niederer Thiere. 3. **Prof. Dr. H. Buchner,** über die Wirkungen der Spaltpilze im lebenden Körper. 4. **Prof. Dr. F. Bezold,** über Otomykosis. 5. **Dr. Port,** zur Aetiologie des Abdominaltyphus. 6. **Prof. Dr. Soyka,** über die Natur und die Verbreitung der Infectionserreger. 7. **Dr. A. Weil,** die Pilze der Zahnkrankheiten.

Ende dieses Jahres wird die zweite Hälfte erscheinen, enthaltend:

8. **Geh. Rath Dr. v. Pettenkofer,** über Verbreitungsart der Cholera. 9. **Prof. Dr. v. Ziemssen,** die klinisch wichtigsten Mykosen. 10. **Prof. Dr. Soyka,** die neueren Forschungen über Wechselfieber, Pest und Gelbfieber. 11. **Prof. Dr. Aug. v. Rothmund,** über septische Erkrankungen des Auges. 12. **Prof. Dr. Bollinger,** über Fleischvergiftungen und Abdominaltyphus. 13. **Ob. Med. Rath Dr. Kerschensteiner,** über infectiöse Pneumonie. 14. **Prof. Dr. Oertel,** über Diphtherie.

Diese Vorträge fixiren den gegenwärtigen Standpunkt der Forschung in referirender und kritischer Form und wird damit beabsichtigt, weitere Kreise anzuregen und zu belehren.

Behr'scher Malto-Kaffee

fabricirt unter specieller Leitung eines staatlich geprüften Apothekers und empfohlen von

Herrn **Dr. med. C. Hennig,**

Professor an der Universität Leipzig.

Verpackt in Blechdosen und Papp-Cartons. Proben gratis und franco.

Gebrüder Behr, Cöthen.

Verlag von **August Hirschwald** in **Berlin.**

Soeben erschien:

Leitfaden

für

OPERATIONSÜBUNGEN

am Cadaver

und deren Verwerthung beim lebenden Menschen

von Professor Dr. **E. Gurlt.**

Fünfte Auflage. 1881. **4 Mark.**

Im Verlage von **Ferdinand Enke** in **Stuttgart** ist soeben erschienen und durch alle Buchhandlungen zu beziehen:

SCHLEMMER, Dr., **Die Porro-Operation,** oder die neue Kaiserschnitt-Methode nach Porro und ihre moralischen Grenzen. Mit 1 lithogr. Tafel. gr. 8. M. 1. —

REMBOLD, Dr. Sigmund, **Ueber Verletzungen des Kopfes und der Glieder der Kinder durch den Geburtsakt selbst und durch Einwirkung äusserer Gewalt auf den Unterleib der Mutter während der Schwangerschaft und deren gerichtsärztliche Bedeutung.** Mit 1 lithogr. Tafel. gr. 8. M. 2. —

ABONNEMENT-EINLADUNG.

Aerztliches Intelligenz-Blatt.

Münchener Medizinische Wochenschrift.

Organ für amtliche und praktische Aerzte.

28. Jahrgang. 1881.

Preis 7 M. halbjährlich.

Verlag von **Jos. Ant. Finsterlin** in München.

Verlag von **August Hirschwald** in **Berlin.**

Die Krankheiten

des Halses und der Nase

von **Morell Mackenzie.**

Deutsch herausgegeben von Dr. **F. Semon.**

I. Band: Die Krankheiten des Pharynx, Larynx und der Trachea.

Mit 112 Holzschnitten. 1880. gr. 8. **18 Mark.**

XV.

Die chirurgische Klinik in Göttingen
vom 1. Oct. 1875 bis 1. Oct. 1879.

Von

Dr. Walzberg und Dr. Riedel.
Assistenten der Klinik.

(Schluss.)

II.
1877—1879.

A. Accidentelle Wundkrankheiten.

1. Erysipel, 14 Fälle, 2 gest.

Während im vorigen Berichte 82 Fälle notirt sind, beschränkte sich die Zahl der Erysipele jetzt auf 14 trotz beträchtlicher Vermehrung der Kranken, eine sehr geringe Anzahl, besonders wenn man berücksichtigt, dass noch von ihnen 4 direct von auswärts eingebracht wurden.

Von ihnen waren 2 leicht, 2 schwer; ein Fall (58jähriger Mann mit starker Phlegmone und Gangrän des Fussrückens) endete tödtlich am 5. Tage nachdem das Erysipel das Lig. Poup. überschritten hatte, durch Pneumonie.

Von den 10 im Hospitale entstandenen waren 4 schwer und 6 leicht, so dass die Dauer der letzten kaum 3 Tage betrug. Von den 4 schweren Fällen trat einer im September 1878 auf, als ein volles halbes Jahr lang kein Erysipel im Hospitale mehr gewesen war. Er war complicirt mit einer so schweren Nephritis, dass der 25jährige vorher und nachher nicht nierenkranke Patient Tage lang an urämischen Anfällen litt, welche sich alle 12 Stunden wiederholten. Im Urin fand sich sehr viel Blut nebst Eiweiss und Cylindern, die im Laufe der nächsten 6 Wochen bis auf Spuren verschwanden; dann gab es 6 Tage lang eine neue Attaque der Krankheit, die aber ohne urämische Anfälle rasch verlief; jetzt 2 Jahre später ist der wegen Fungus genu resecirte Patient ganz gesund und arbeitet den ganzen Tag.

Nachdem am 20. Januar 1879 ein Patient von auswärts mit leichtem Erysipel aufgenommen war, trat am 3. Februar 18 Stunden nach der Auskratzung eines resecirten fistulös gebliebenen Kniegelenkes ein schweres Erysipel bei einem 14jährigen Knaben auf, sofort mit 40^0 einsetzend, unter Delirien 10 Tage lang dauernd; ihm folgte Mitte April 1879 ein weiterer schwerer Fall von Erysipel des Kopfes und Rückens, das nach 12 Tagen

ebenfalls in Genesung endete. Ausgang April endlich trat — das einzige unter streng Lister'schem Verbande beobachtete — bei einem 68jährigen Manne, dem die Achselhöhle wegen eines Sarkoms ausgeräumt war, am 5. Tage ein schweres Erysipel auf, das am 8. Tage tödtlich endete. Beim Beginn des Erysipels war die Wunde nicht ganz tadellos, kurz vor dem Tode war sie jedoch wieder geruchlos. Section negativ.

Vom April bis zum October 1879 war wiederum eine ganz von Erysipel freie Zeit, so dass die Hoffnung berechtigt war, dass nun diese fatale Complication ganz beseitigt sei. Diese Hoffnung war eine trügerische, denn wir haben seit Anfang October 1879 wieder eine Anzahl von Erysipelfällen erlebt.

2. Septicämie.

a) Sichere Fälle: 9: 7 M., 2 W.

1. K. M., 70 Jahre alt, M., rec. 13. Dec. 1877 (T. L. Nr. 10). Vor 20 Stunden hatte Patient sich eine complicirte Comminutivfractur des Unterschenkels zugezogen, kommt mit horrend stinkender Wunde ins Hospital, wo alsbald die Exarticulatio genu vorgenommen wurde. Es trat Gangrän des unteren Endes vom vorderen Lappen ein, zugleich starker Geruch der Wunde mit nachfolgender Mortification der Muskeln, Patient verfällt rasch, ohne Fröste zu bekommen und stirbt 20. Dec. 1877.

Section: Ausser alten Schwielen am Herzen, leichter Verfettung der Leber, glatter Atrophie der Nieren nichts Abnormes. Milz nicht vergrössert; Thromben in der Vena femoralis sind nicht zerfallen.

2. R. W., 67 Jahre alt, M., rec. 18. Januar 1878 (Nr. 14). Amput. cruris im oberen Drittel, wegen Ulcus cruris im unteren Drittel 30. Januar 1878. Wunde ist schon am folgenden Tage nicht aseptisch; unter zunehmendem Geruche derselben, Somnolenz und Durchfall des Patienten, Erguss ins Kniegelenk tritt der Tod 7. Februar 1878 ein.

Section: Braune Atrophie des Herzens, Emphysem der Lungen. Muskatnussleber. Granularatrophie der Nieren.

In der Vena femoralis am Abgange der Profunda ein puriform zerfallener alter (?) Thrombus, sonst ist die Vene bis unten frei. Alte Thromben in einigen Zweigen der Vena femoralis; seröser Erguss ins Kniegelenk, nirgends Metastasen.

3. S. S., 48 Jahre alt, W., rec. 1. Febr. 1878 (Nr. 15). Mannskopfgrosser kalter Abscess an der Innenseite des rechten Oberschenkels, ins Becken führend, dort nicht weiter zu verfolgen. Ausgangspunkt unbekannt.

3. Februar 1878 Incisionen in den Schenkelabscess, Drainage, Lister. 5. Februar. Profuse Menstruation, so dass Patientin beständig im Blute liegt, der Verband von aussen durchtränkt wird; Wunde beginnt putride zu werden. 9. Februar. Wunden putride, starke Schwellung des Oberschenkels bis zum Knie. 11. Februar. Sensorium leicht benommen, Dyspnoe und Tod.

Section: Caries Vertebr. lumbalis III u. IV; rechts grosser, links kleiner Psoasabscess. Thrombose der rechten Vena femoralis (graurothe breiige Massen). Embolie beider Pulmonalarterien.

4. Ch. S., 60 Jahre alt, M., rec. 17. Februar 1878 (Nr. 17). Exstirpation eines ausgedehnten Rectalcarcinoms ohne directe Verletzung des Bauch-

felles. Naht von Haut und Schleimhaut möglich mit ausgiebiger Drainage 18. Februar. Unter zunehmenden Erscheinungen von Peritonitis Tod am 25. Februar.

Section: Leichte Peritonitis mit partieller Verklebung der Darmschlingen ohne freies Exsudat, starke retroperitoneale Phlegmone auch vorne rechts das Bauchfell weithin ablösend. Vereiterung der rechtsseitigen Beckendrüsen. Rechtsseitige eitrige Pleuritis, bedingt durch rechtsseitige bis über die Nierengegend hinaufkriechende Retroperitonealphlegmone.

5. W. F., 35 Jahre alt, W., rec. 3. Juli 1878 (Nr. 25). Amputat. mammae et exstirp. gland. axill. bei intacten Hautdecken 4. Juli 1878. Secret putride am 7. Juli mit nachfolgender fauliger Gewebsnekrose, am 9. Tage Schüttelfröste und Durchfall. Tod 13. Juli 1878.

Section: Wenig trüber Erguss in die rechte Pleurahöhle. Der Mamma gegenüber in der Pleura costalis mehrere flache Carcinome ebenso Knoten in Lunge, Milz, Leber, besonders zahlreich in den Nieren.

6. H. S., 55 Jahre alt, M., rec. 5. März 1879 (Nr. 48). Carcinoma recti hoch oben beginnend, 6 Cm. lang. 7. März Exstirpation mit Schonung des unteren Darmendes, Resection des Steissbeines, Eröffnung des Bauchfells in einer Länge von circa 3 Cm. Naht desselben mit Seidensuturen. Naht der Schleimhaut eben noch möglich, doch sinkt der obere Theil des Darmes nach einigen Tagen in die Tiefe zurück. Unter zunehmenden Erscheinungen von Peritonitis Tod am 18. März 1879.

Section: 10 Esslöffel voll Eiter im Bauche, Verklebung von Rectum und S romanum mit den umgebenden Darmschlingen, Phlegmone retrorectalis bis zum oberen Ende des Kreuzbeines. Loch im Peritoneum fest geschlossen. Beiderseits Schluckpneumonie in den unteren Lungenlappen.

7. A. H., 26 Jahre alt, M., rec. 25. März 1879 (Nr. 53). Resectio capitis femoris wegen Tuberculosis mit Abscessbildung vor dem Gelenke. 25. Juni Langenbeck's Schnitt. Aseptischer Verlauf bis zum 5. Juli, von da an beginnt das Secret zu riechen und Patient allgemein septisch zu werden trotz täglich wiederholten Verbandwechsels und Ausspülung der Wunde. Tod 22. Juli 1879.

Section klärt die Sepsis dadurch auf, dass ein grosser mit dem Gelenke communicirender Abscess, der bei der Operation noch nicht zu finden war, unter dem Iliopsoas existirt. Sonst keine Zeichen von Sepsis in den inneren Organen.

8. H. L., 31 Jahre alt, M., rec. 1. Juli 1879 (Nr. 71). Exstirpation eines zweifaustgrossen Sarkomes von der linken Seite des Halses (4. Juli 1879) mit Freilegung der grossen Halsgefässe. Wegen Dyspnoe, die schon in den nächsten Tagen auftrat, insufficienter Lister'scher Verband, bald bei zunehmenden Störungen der Respirationsorgane starke Putrescenz der Wunde. Tod 23. Juli 1879.

Section: Grosser Abscess im Mediastinum anticum bis zum Proc. ensiformis. Vena subclavia mit putriden Thromben gefüllt bis zum Abgange der Vena jug. inter., letztere zusammengeklappt und verwachsen.

Herzbeutel mit dem Herzen verwachsen. Frische Endocarditis ulcerosa. Putrider Embolus mit Infarctbildung in der rechten Lunge.

9. W. W., M., 60 Jahre alt, rec. 4. April 1879 (Nr. 58). Patient war vor 5 Stunden von fallenden Steinen so getroffen, dass der linke Unter-

schenkel subcutan dicht unter dem Knie gebrochen war; rechts bestand gut handbreit über den Knöcheln eine mit grosser Hautwunde complicirte Comminutivfractur beider Unterschenkelknochen. Zunächst aseptischer Verlauf, dann minimer Geruch bei fehlender Schwellung. Trotz meist geringen Fiebers hat Patient beständig harte trockne Zunge und verfällt zusehends. Endlich am 28. April wird als Grund des Fiebers die Vereiterung der linksseitigen subcutanen Fractur entdeckt, ebenso ist der Bluterguss im linken Kniegelenke vereitert. Spaltung der Abscesse, Drainage des Kniegelenkes wie der Fracturen, auch hier stellt sich mässiger Geruch ein, doch erholt Patient sich etwas, bis am 5. Mai Morgens eine abundante Blutung aus der linksseitigen Wunde erfolgte, welche zur sofortigen Ablatio femoris zwang (ein scharfes Fracturende hatte langsam die Art. tibial. postic. perforirt). Danach traten 7. Mai mehrfach Schüttelfröste auf mit intermittirendem Fieber, worauf Patient 9. Mai unter Respirationsbeschwerden starb.

Section: Lungen auf einer Seite unten ödematös, auf der anderen unten eitrige Bronchitis mit beginnender katarrhalischer Pneumonie. Nirgends Infarcte. Abdominalorgane gesund. Amputationsstumpf gut, ohne eine Spur von Venenthromben und Knochenentzündung; ebenso wenig rechterseits; hier geht von der Fracturstelle aus ein Sprung ins Fussgelenk, das neben den Residuen eines Blutergusses kaum einen Theelöffel voll Eiter enthält. Weder am Amputationsstumpf noch in der Umgebung der complicirten Fractur ist sonst Eiter vorhanden.

b) Zweifelhafte Fälle 3.

10. H. V., 17 Jahre alt, M., rec. 6. Novbr. 1877 (Nr. 8). Resectio coxae wegen Tuberculose des Hüftgelenkes mit Schwund des Kopfes, Perforation des Beckens zwischen Spina ant. sup. et inf. grosse Abscesse im Becken und Oberschenkel. 13. Nov. 1877 Wundverlauf nicht ganz aseptisch, weitere Abscessbildung im Oberschenkel, incidirt am 19. Nov. 1877. An demselben Tage Klagen über Luftmangel bei sonst ungestörtem Allgemeinbefinden. Plötzlich Nachts 12 Uhr starke Dyspnoe, Trachealrasseln, Tod nach 2 Stunden bei voller Besinnung.

Section: Linke Lunge mittelst stark ödematösen Gewebes überall angewachsen, Lunge selbst ödematös, nur partiell leicht infiltrirt, im rechten Cavum pleurae circa 150,0 leicht gelblich gefärbte Flüssigkeit. Vena femoralis zum Theil in einem Abscesse liegend, ist nirgends thrombosirt.

11. A. F., 14 Jahre alt, M., rec. 3. Januar 1878 (Nr. 16). Fungus genu dextri mit Abscessbildung, anfangs mit Injection von 50,0 Ccm. einer 5 procent. Carbollösung nach Punction des Gelenkes und Entleerung von käsigem Eiter, die zu starker ödematöser Schwellung des oberen Theiles vom Unterschenkel geführt hatte. Vier Wochen später zwang die erneute Ansammlung von Eiter im oberen Recessus mit Perforation in das umgebende Gewebe zur Incision 9. Februar 1878 in die mediale Seite des Gelenkes unter antiseptischen Cautelen; trotz sehr grossen vom Becken bis zum Fusse reichenden Lister'schen Verbandes zeigten die Drainrohre schon beim ersten Verbandwechsel 36 Stunden p. Incis. leichten Fäulnissgeruch. Auswaschung mit 5 procent. Carbollösung, ebenso am folgenden Tage. Am 12. Februar Eröffnung eines an der Aussenseite des Gelenkes

gelegenen, nicht direct mit demselben communicirenden Abscesses. 14. Febr. Starke Schwellung des Beins und ganzen Oberschenkels, Unterschenkel nicht geschwollen, Wunden putride. 15. Febr. Morgens Tod, nachdem Patient die ganze Nacht hindurch gebrochen hatte.

Section: In den Lungen alte Tuberculose, frisches Oedem, Milz klein; im Becken käsiger Abscess an der Linea innominata. Oedem des Oberschenkels, Vene frei von Gerinnseln. Uneröffneter Abscess am Condylus inter. femoris. Emphysem (?) der diesen zunächst gelegenen poplitealen Lymphdrüsen.

12. L. R., 8 Jahre alt, M., rec. 8. April 1879 (Nr. 53). Coxitis dextra mit grossem Abscesse im Oberschenkel. Resection 9. April 1878. Wunde ganz geruchlos 11. April. Plötzlich Schmerzhaftigkeit im linken Knie- und rechten Hand- und Ellenbogengelenk bei guter Wunde, hohes Fieber 15. April. Nachdem Patient die ganze Nacht hindurch getobt, gesungen u. s. w. hat, wird er Morgens 8 Uhr ruhig und stirbt.

Section: Brustorgane exc. verkäste Lymphdrüsen am Hilus der linken Lunge normal, ebenso Bauchorgane. Leichte Meningitis der Convexität mehr in Oedem bestehend mit einzelnen eingelagerten Eiterplaques. Beide Knie- und Ellenbogengelenke voll Eiter.

3. Pyämie.

a) Sichere Fälle, 32 M., 1 W.

1. H. D., 26 Jahre alt, M., rec. 5. Juni 1879 (Nr. 69). Seit 2 Jahren Coxitis chronica dextra, zu der sich alsbald Fungus genu dextri hinzugesellte, beide zunächst ohne Eiterung verlaufend. Seit 4 Wochen nach Fehltritt rasche Schwellung des Kniegelenkes, das jetzt voll Eiter ist, rechtwinklig flectirt, während die Hüfte in starker Flexions- und Abductionsstellung scheinbar ankylotisch ausgeheilt ist.

Amput. femoris im mittleren Drittel 16. Juni 1879. Zunächst guter Verlauf, Wunde aseptisch.

22. Juni. Stumpf etwas geschwollen in Folge von retinirtem geruchlosem Wundsecret, das entleert wird.

28. Juni. Trotz abnehmender Schwellung des Stumpfes tritt hohes Fieber ein, wofür kein anderer Grund ersichtlich ist, als eine Schwellung der rechten Hüftgegend.

1. Juli. Schwellung stärker, Patient leicht ikterisch.

4. Juli. Amputationsstumpf geruchlos, in Heilung begriffen, doch zunehmender Hüftschmerz und Icterus. Patient somnolent.

6. Juli. Tod im somnolenten Zustande.

Section: In beiden Pleurahöhlen spärliches Secret, leichte frische Pleuritis, Lungen ödematös mit Hämorrhagien durchsetzt, alte peribronchitische Veränderungen in den Lungenspitzen. Im Herzen frische Endocarditis ulcerosa der Klappen; auf den Rippen rechterseits ein frischer Abscess. Im Bauche Residuen einer alten Peritonitis, in der Milz kleine Infarcte.

Vereiterung des rechten Hüftgelenkes mit Perforation des Eiters in die Umgebung der Gefässe, von dort sich bis dicht an die Amputationswunde sich senkend; letztere gut aussehend, nur Spuren von Eiter unter

den Lappen, dagegen die vom Hüftgelenkseiter umspülten Gefässe thrombosirt und diese Thromben puriform zerfallen.

2. J. S., 49 Jahre alt, W., rec. 17. Juli 1879. Fungus genu sinistri, resecirt 23. Juli 1879. Wunde aseptisch bis zum 5. August, in den letzten Tagen Eiterung und Fieber bei starkem Bronchialkatarrh. Dauernd hohes Fieber bis zum 17. August mit einzelnen Schüttelfrösten besonders nach dem Verbande der stark eiternden Wunde.

Am 18. August starke Schwellung und Schmerzhaftigkeit des rechten Oberschenkels. Urin beständig Eiter und Cylinder enthaltend. 19. August Tod unter Erscheinungen von Dyspnoe.

Section: Lungen beiderseits ödematös, kleine circumscripte Stelle infiltrirt, nirgends Infarcte; Herz leicht verfettet, Muskatnussleber, sonstige Unterleibsorgane gesund. Linke Vena femoralis ganz intact, ebenso die Knochenenden der Resectionswunde. Dagegen in der Harnblase eitriger Katarrh, Thrombose der Venen am Blasenhalse nach der rechten Seite sich weiter fortsetzend. Rechte Vena femoralis thrombosirt vom Lig. Pouparti bis zur Kniekehle; die Thromben sind oben fest, unten vereitert, so dass keine Emboli in den Kreislauf gelangen konnten, daher die fehlenden Infarcte.

3. W. P., 19 Jahre alt, M., rec. 6. Sept. 1879 (Nr. 76). Carbunkel am Unterarme. — Patient stellte sich 4. Sept. in der Poliklinik vor mit einem Furunkel von mittlerer Grösse auf der Rückseite des rechten Vorderarmes. Der Furunkel wurde aufgeschnitten, ausgewaschen und antiseptisch verbunden.

Am nächsten Tage constatirte man in der internen Poliklinik, an die Patient sich wegen Brustschmerzen wandte, Pleuritis sinistra, ohne auf den Arm zu achten. Am 6. Sept. war aus dem kleinen Furunkel ein grosser Carbunkel geworden, der Arm enorm geschwollen, Patient fiebert sehr. Grosse Incisionen und Auswaschungen erwiesen sich als vergebens, der Kranke phantasirte Nachmittags und starb am nächsten Morgen.

Section: Multiple Infarcte in beiden Lungen, doppelseitige Pleuritis sicca, leichte fibrinöse Peritonitis; kleine Abscesse in den Nieren.

b) Zweifelhafte Fälle, 1 M.

4. L. F., 17 Jahre alt, M., rec. 14. Mai 1879 (Nr. 74). Resectio coxae sinistrae wegen Ankylose nach multiplem schweren Gelenkrheumatismus, der nur das rechte Schulter- und Ellenbogengelenk verschont hatte. Operation bestehend in Entfernung des Schenkelhalses und des grössten Theiles vom Kopfe 8. Juli 1879. Wunde beständig aseptisch ohne eine Spur von Eiter, trotzdem am 15. Juli leichte Schwellung und Schmerzhaftigkeit der rechten Hüftgegend bei hohem Fieber; 20. Juli deutlicher Abscess dort, Knie beiderseits stark geschwollen. 23. Juli Incision in den Hüftabscess, Eiter nicht riechend. Punction der Kniegelenke und Entleerung von Eiter. Von nun an verfällt Patient in einen eigenthümlichen Zustand, er schläft nicht, ist zeitweise sogar unruhig, liegt aber meist wie somnolent da, kennt keinen Menschen, spricht verkehrt, lässt unter sich gehen bei zunächst noch kräftigem Pulse, der aber allmählich immer schwächer wird, bis am 31. Juli der Tod erfolgt.

Section: Brustorgane gesund, nur steckt ein grosser blander nicht infectiöser Embolus in der Art. pulmonalis. Milz mit einzelnen keilförmigen verfärbten Stellen, die wohl Infarcte sind, in den Nieren einzelne Infarcte, beide Nieren fettig degenerirt. Concremente in einem Nierenbecken. Leber und Darm gesund. Gehirn ebenfalls normal.

Resectionswunde ganz ohne Eiter und aseptisch. Vereiterung des rechten Hüftgelenkes mit oberflächlicher Destruction des Knorpels, Perforation der Pfanne und grosser Psoasabscess. Thrombose der Vena femoralis dort, wo sie dem Abscess aufliegt, ohne dass Zerfall des Thrombus eingetreten wäre. Vereiterung beider Kniegelenke rechts mit Erhaltung des Knorpels, links ist der Knorpel in Folge der permanenten Extension nur am Condylus externus erhalten, während am Condylus int. tibiae et femoris der durch die Extension zusammengepresste Knorpel völlig geschwunden ist. Links der in der Pfanne steckende Rest vom Schenkelkopf nur bindegewebig verwachsen.

4. Tetanus, 5 Fälle, 3 M., 2 W.

1. L. G., 33 Jahre alt, M., rec. 29. Oct. 1877 (Nr. 7). Amput. cruris wegen Zerschmetterung des Fusses und unteren Theiles vom Unterschenkel. Am 10. Tage tritt bei nicht ganz aseptischem Wundverlaufe zuerst Trismus, dann leichte Spannung der Bauchmuskeln auf, zu denen sich am folgenden Tage Gesichtsmuskelverzerrung und Contractur des Amputationsstumpfes, einige Zeit später auch Opisthotonus hinzugesellten. Grosse Dosen Chloralhydrat bringen die Muskelstarre zum Verschwinden. Tod am 9. Tage nach Beginn des Tetanus, zu dem sich schliesslich eine katarrhalische Pneumonie hinzugesellte, bei in Heilung begriffener Wunde. Temperatur 1 Stunde p. mort. 41,3, kurz vor dem Tode 40,2.

Section: Einige kleine Hämorrhagien in der Substanz des nicht infiltrirten Nervus ischiadicus, leicht röthlich hyperämische Verfärbung der Seitenstränge des Rückenmarkes und der grauen Substanz des Gehirnes. Katarrhalische Pneumonie.

2. Fr. H., 67 Jahre alt, W., rec. 6. Mai 1878 (Nr. 23). Fractura olecrani subcutanea mit weiter Diastase der Fragmente. Incision und Catgutnaht der Knochenenden. Bei ganz aseptischem Verlaufe entwickelt sich am 7. Tage Trismus, am 8. Contractur der Bauchmuskeln und Opisthotonus. Patientin stirbt schon am folgenden Tage unmittelbar nach dem Verbandwechsel, der heftige Reflexcontractionen auslöste. Temperatur post mort. 40,1.

Section: Völlig negativ, Nervus ulnaris unverletzt.

3. H. K., 37 Jahre alt, M., rec. 26. Nov. 1878 (Nr. 39). Ausgedehnte Verletzung der Weichtheile an der hinteren Seite des linken Oberschenkels durch eine Schrotmaschine handbreit oberhalb des Kniegelenkes vor 4 Tagen. Nervus peroneus ganz, N. ischiadicus partiell zerquetscht. Am 9. Tage nach der Verletzung Trismus und beginnende Nackenstarre, am 12. tetanische Verzerrung des Gesichtes; 2 Tage später Tod.

Section: Im Brusttheile des Rückenmarkes eine etwas weichere Stelle, bräunliche Verfärbung der hinteren weissen Substanz. Nervus ischiadicus leicht infiltrirt.

4. K. B., 56 Jahre alt, M., rec. 4. Juni 1879. Resectio genu

wegen Fungus genu 14. Juli 1879. Bei ganz aseptischem Verlaufe ohne eine Spur von Eiter stellt sich am 23. Juli, also 9 Tage post op. Trismus ein, dem sofort Opisthotonus und Gesichtsverzerrung folgen. Die am nächsten Tage vorgenommene Amputat. femoris und energische Dehnung des N. ischiadicus waren erfolglos, die Krankheit nahm einen rapiden Verlauf, jede Berührung löste Krampfanfälle aus, Patient erlag noch in derselben Nacht, 16 Stunden p. Amput.

Section negativ in Betreff der Nerven, dagegen fand sich Tuberculose der Nieren und ein tuberculöser Herd in der Wirbelsäule.

5. A. D., 14 Jahre alt, W., rec. 4. März 1878. Resectio genu wegen Fungus genu 14. Mai 1879. Am 25. Mai traten bei aseptischer, wenn auch etwas eiternder Wunde nach voraufgehender Stomatitis die ersten Zeichen von Trismus ein, zu dem sich bald heftige Respirationskrämpfe hinzugesellten mit Opisthotonus. Erstere hielten gewöhnlich $^1/_2$—1 Minute an, bis die Muskeln in Folge der Kohlensäureintoxication erschlafften. Chloral per os und per anum, Morphiuminjectionen machten nur die Anfälle seltener, verhinderten aber nicht ihre Rückkehr. Patientin starb unmittelbar nach einem derartigen Anfalle 2. Juni 1879.

Section nicht ausgeführt.

5. Carbolintoxication.

a) Tödtliche.

α) Sichere Fälle, 1 M.

1. C. R., 14 Jahre alt, rec. 10. Mai 1879. Resectio genu wegen Fungus mit Abscessbildung am oberen Recessus 20. Mai 1879 an der blutleer gemachten Extremität unter Dampfspray. Nach einmaliger schliesslicher Ausspülung mit 3 proc. Carbolsäure Lister's Verband und T-Schiene. Patient bricht viel nach der Operation, auch in der Nacht.

21. Mai Verband gewechselt, Wunde gut, keine Ausspülung. Patient auch in dieser Nacht sehr unruhig, bricht noch immer, sieht 22. Mai Morgens sehr collabirt aus und hat sehr schlechten Puls, klein, frequent. Urin ohne Eiweiss mit starkem Barytniederschlag bei Zusatz von Essigsäure und Chlorbaryum. Nachmittags wird der Kranke etwas unbesinnlich. Respiration tief und langsam bei fehlendem Radialpulse trotz stürmischer aber unregelmässiger Herzaction. Gegen 7 Uhr Abends werden die Pupillen weit, Patient wird ganz unbesinnlich, cyanotisch und stirbt.

Section: In den Lungen beiderseits starke Blutfülle, Blut sehr dunkel, Gehirn normal mit Blut versehen. Alle Organe gesund, excepto zwei käsige Bronchialdrüsen.

β) Zweifelhafte Fälle 3: 2 M., 1 W.

2. A. St., 12 Jahre alt, W., rec. 16. Mai 1879. Congenitaler Pes varus. Keilexcision aus dem Fussrücken am 21. Mai 1879. Befinden in den ersten Tagen nach der Operation gut. Verbandwechsel am 2. und 4. Tage, Wunde gut.

Am 26. Mai trat Appetitlosigkeit ein, dann am 27. Mai Nachmittags plötzlich unter starkem Herzklopfen und raschem kleinen Pulse kühle Extremitäten, starker Collaps. Sofort wird der Verband entfernt und ein

Salicylverband applicirt. Nach einer Stunde bei dauernd heftigem Herzklopfen schreit Patientin plötzlich laut auf, die Bauchmuskeln contrahiren sich krampfhaft; nach kurzer Pause derselbe Anfall, zu dem jetzt Opisthotonus hinzukommt, dann Krampf der Gesichtsmuskeln, Patientin wird cyanotisch und stirbt.

Section: Stenose der Valv. mitralis in Folge alter Endocarditis mitr. Frische verrucöse Endocarditis mitr. Starke Hypertrophie und Dilatation des linken Ventrikels, braune Induration der Lungen, eitriger Bronchialkatarrh. Erguss von gelber Flüssigkeit in beide Pleurahöhlen, chronischer Magendarmkatarrh.

3. H. S., 27 Jahre alt, M., rec. 3. Mai 1879 (Nr. 64). Resectio genu wegen Fungus genu 8. Mai 1879. Patient zuerst nach der Operation stark collabirt, erholt sich in den nächsten Tagen. Es tritt zunächst geringe Eiterung ein, die aber bald zu Senkungen führt, so dass mehrfache Incisionen nöthig werden; am 17. Mai ist wieder ein Abscess gespalten und ausgewaschen, worauf zunächst der Unterschenkel, dann auch der Oberschenkel zu schwellen anfangen; bei dem starken Oedem wird die Drainage schwierig und das Secret beginnt einen geringen Geruch anzunehmen. 26. Mai. Das Oedem hat noch mehr zugenommen, Scrotum stark geschwollen, Wunde ziemlich putride, deshalb Auswaschung derselben mit Salicylwasser, dann 5 proc. Carbollösung injicirt. Alsbald beginnt bei kleinem Pulse continuirliches Erbrechen, das die ganze Nacht und den nächsten Tag dauert. Urin, wie immer, ohne Eiweiss, dunkelgefärbt aber mit starkem Barytniederschlag. Abends wird die Respiration erschwert, Patient sitzt die halbe Nacht im Bette immer noch brechend, profuse transpirirend, bei vollem Bewusstsein nur klagend, dass ihm ganz eigenthümlich zu Muthe sei. Eine halbe Stunde später starb der kräftige Mann, fast bis zum letzten Augenblicke bei Bewusstsein bei immer kleiner werdendem, schliesslich unfühlbarem Pulse Nachts 1½ Uhr.

Section: Völlig negativ, wenig Eiter in der Umgebung der Wunde, grosse Milz älteren Datums.

4. J. M., 20 Jahre alt, M., rec. 12. Mai 1879 (Nr. 61). Osteomyelitis femoris. Dem kräftigen Manne fiel vor 8 Tagen ein Brett gegen das Knie, so dass eine kleine Hautabschürfung entstand. Trotz der alsbald eintretenden Schwellung des Knies hat Patient noch den nächsten Tag gearbeitet, dann sich gelegt, stark gefiebert und delirirt unter zunehmender Schwellung des Knies. Dasselbe ist zur Zeit stark fluctuirend geschwollen, Haut leicht ödematös. Unterschenkel wenig, Oberschenkel anscheinend gar nicht geschwollen.

15. Mai. Phlegmone hat Ober- und Unterschenkel ergriffen, in dem oberen Theile des letzteren an der Innenseite der Tibia Fluctuation, am Oberschenkel nirgends Fluctuation. Incision in den Abscess und in das Kniegelenk; aus beiden Entleerung von geruchlosem Eiter.

19. Mai. Der Ausfluss des Eiters aus dem Kniegelenk erscheint insufficient, deshalb beiderseits Incisionen ins Gelenk, einmalige Auswaschung des Gelenkes mit 3 proc. Carbolsäurelösung in Chloroformnarkose. Von jetzt an beginnt Patient zu erbrechen, die Nacht hindurch ebenso den folgenden Tag und Nacht; am 21. Mai wird bei ganz aseptischer Wunde der Puls immer kleiner, Patient bricht noch immer, collabirt Abends und

stirbt Nachts 12 Uhr. Der im Laufe des letzten Tages entleerte Urin enthält Spuren von Eiweiss, braune Cylinder wie bei der Fractur, aber es bildet sich bei Zusatz von Chlorbaryum starker Niederschlag von schwefelsaurem Baryt.

Section: Beiderseits in den hinteren Lungenlappen starkes Oedem, ausgedehnte Fettembolie, sonst alle Organe normal, Vereiterung des unteren Endes vom Oberschenkelmark in circumscripten Partien, dicht oberhalb des Kniegelenkes hinten am Femur eine von Periost entblösste Stelle, von dort aus Perforation ins Kniegelenk.

b) Nicht tödtliche Carbolsäurevergiftung.

1. Th. W., 6 Jahre alt, M. Resection des Hüftgelenkes 3. März 1879 wegen Gelenktuberculose mittelst Schnitt von vorne, Drainage hinten durch die Glutäen, unter Spray. Abends Puls sehr frequent und kaum zu fühlen, fortwährendes Erbrechen; dieser Zustand dauert bei beständig subnormalen Temperaturen (33—35,0) bis zum 8. März, er zwingt den Lister'schen Verband fortzulassen, worauf das Kind sich bis zum 11. Mai langsam erholt. Urin normal.

Am 20. März beginnt die Wunde unter dem insufficienten Salicylwatteverband leicht putride zu werden, so dass wieder zum Lister'schen Verbande zurückgekehrt werden muss. Alsbald neues Erbrechen, zwei Tage später tritt an beiden unteren Extremitäten ebenso im Gesicht Oedem ein, das sich bald auf den ganzen Körper, ausgenommen die Arme, erstreckt, obwohl Eiweiss im Urin fehlt. In Folge dessen wieder Salicylwatteverband, das Oedem bestand aber trotzdem fort bis zum 15. April, an welchem Tage ganz rapide die Abschwellung erfolgte. Patientin lebt, wenn auch mit Fisteln, aber gut genährt noch heute 5. August 1880.

2. W. B., 32 Jahre alt, W., rec. 25. April 1879. Echinococcus hepatis. Incision auf die Cyste 1. Mai, Naht von Bauch- und Cystenwand. Patientin bleibt dauernd im Lister'schen Verbande bis zum 16. Mai (Incision in die Cyste), während sich nach und nach Oedem der Füsse einstellt, das am 17. Mai bis zum Oberschenkel hinaufgeht. Lister entfernt, Salicylwatteverband. Trotzdem schiebt sich das Oedem bei normalem Urin aufs Abdomen fort, das Gesicht wird ebenfalls ödematös, ein Zustand, der erst nach sechswöchentlicher Dauer fast bis zur Entlassung der Patientin dem normalen wieder Platz macht.

6. Delirium tremens, 9 Fälle, M.

Zwei Fälle bei Becken- und Oberschenkelfracturen auftretend, waren leicht, dauerten nur wenige Tage, sieben waren schwer, von ihnen endeten drei tödtlich.

1. H. B., 48 Jahre alt, rec. 8. Oct. 1878. Complicirte Unterschenkelfractur, 48 Stunden alt, putride. Conservative Behandlung im Listerschen Verbande. 9. Oct. Delirium, um 10 resp. 1 Uhr je 0,03 Morph. muriat. subcutan, wodurch die Aufregung gesteigert wird, um 5 Uhr wieder Morph., nach einer Viertelstunde acute Morphiumintoxication, enge Pupillen, 2 bis 3 Respirationen pro Minute, künstliche Athmung; Abends 9 Uhr Intoxication vorüber, Patient schläft ruhig die Nacht, um in den nächsten Tagen weiter zu deliriren. Am 14. October wegen zunehmender Putrescenz der Wunde, im Oberschenkel amputirt, Abends wieder Delirium, Tod Nachts 3½ Uhr.

Section: Hypostasen in den unteren Lungenabschnitten, spärliche Fettembolie der Lunge, Verfettung des Herzens und der Leber.

2. A. K., 50 Jahre alt, rec. 7. Januar 1878. Complicirte Fractur des Stirnbeines und des Oberkiefers, subcutane des Unterschenkels; Delirium 8. Januar, bekommt 3 mal 0,02 Morph. ohne Erfolg, dann nichts mehr, wird isolirt, geheilt 15. Januar 1878.

3. H. S., 54 Jahre alt, rec. 26. Januar 1878. Fractura mall., del. 28. Januar isolirt, geheilt 3. Februar.

4. L. B., 74 Jahre alt, rec. 24. März 1878. Fract. fem. subcut. Delir. 26. März. Abends Tod.

Section: Lobuläre Pneumonie beider unteren Lungenlappen, keine Fettembolie.

5. F. S., 36 Jahre alt, rec. 2. August 1879. Fractura cruris., delir. 3. August isolirt, geheilt 8. August 1879.

6. W. D., 52 Jahre alt, rec. 28. Mai 1879. Fractura compl. cruris, sofort amputirt im Oberschenkel. 29. Mai Delirium. Tod 30. Mai 1879. Section unmöglich wegen totaler Fäulniss nach 24 Stunden.

7. W. H., 52 Jahre alt, rec. 19. Sept. 1879. Fractura pelv. et rad., delir. 23. Sept. isolirt, geheilt 28. Sept. 1880.

Ein Rückblick auf die hier gegebenen Krankengeschichten ergibt, dass 30 Menschen, an Erysipel (2), Sepsis (12), Pyämie (4), Tetanus (5), Carbolintoxication (4) und an Delirium tremens (3) gestorben sind. Nicht erwähnt sind bis jetzt 7 Todesfälle an Sepsis: 1 nach Oberkieferresection, 1 nach partieller Unterkieferresection, beide durch septische Pneumonie zu Grunde gegangen; 1 von Septicämie nach Carotisligatur, auswärts entstanden, 3 Fälle von Sepsis, nach Prostatahypertrophie (mit putridem Urin aufgenommen), nach Boutonniere resp. Sectio alta wegen Blasensteins, schliesslich 1 Fall von Peritonitis nach Hernia incarcerata von der incarcerirt gewesenen Darmschlinge aus entstanden. Summa 37 Fälle.

Zwecks Gewinnung einer Mortalitätsliste unter Lister'schem Verbande müssen wir analog dem im vorigen Berichte geübten Verfahren ausscheiden

1. von Erysipel (2 Fälle) einen (aufgenommen mit Erysipel) = 1 Fall
2. von Sepsis (19 Fälle) jene 7 nicht specieller erwähnten und die beiden Fälle von Exstirp. recti, bei denen es sich ja höchstens um antiseptische Bestrebungen handelt, nicht um exacte Antisepsis . . . . . = 10 Fälle
3. von Pyämie (4 Fälle) Fall 1 pyämisch rec. . . . . = 3 „
4. von Carbolintoxication 0 . . . . . = 4 „
5. Tetanus und Delir. trem. fallen ganz aus. 18 Fälle

Es bleiben somit 18 Fälle, die einem mehr oder weniger exacten Lister'schen Verfahren zugänglich waren.

An Operationen, Verletzungen und Erkrankungen haben wir zu verzeichnen:

1. Amputationen und Exarticulationen: 47 Fälle, und zwar 1 Exart. humeri, 2 Amp. humeri, 6 Amp. antibr., 21 Amp. femor. (1 gest. an Pyämie), 2 Exart. genu (1 gest. an Septicämie), 9 Amp. cruris (1 gest. an Septicämie), 2 Amputationen nach Pirogoff, 1 Exarticulation nach Chopart, 3 nach Lisfranc resp. Amputation im Metatarsus.

2. Resectionen: 85 Fälle, und zwar 3 Resect. humeri, 19 Resect. cubiti, 2 manus, 18 coxae (davon starben 3 an Septicämie, 1 an Pyämie), 35 genu (davon starben 1 an Pyämie, 2 an Carbolvergiftung), 6 talo-cruralis, 2 pedis.

3. Keilförmige Osteotomien: 13, Pseudarthrosen operirt: 3 Fälle, Summa 16 Fälle, davon stirbt 1 an Carbolvergiftung.

4. Kniegelenkseröffnungen mit oder ohne Erkrankung desselben incl. Traumen: 12 Fälle, davon stirbt 1 an Septicämie.

5. Operationen von grösseren Geschwülsten unter antiseptischen Cautelen: 57, davon sterben 2 an Sepsis.

6. Eröffnung der Bauchhöhle: 10 Fälle (5 mal wegen incarcerirter Hernie).

7. Eröffnung sehr grosser Abscesse: 23 (15 vom Knochen, unter ihnen 13 vom Wirbel resp. Becken ausgehend), 8 von Weichtheilen.

8. Gefässligaturen in der Continuität: 2 Fälle, 1 Femor., 1 Carotis comm. (letztere wird ausserhalb des Hauses später septisch).

9. Complicirte Fracturen der grossen Röhrenknochen resp. des Schädels: 38 Fälle, von ihnen conservativ behandelt 27; von ihnen stirbt 1 an Septicämie.

10. Verletzungen der Lunge durch penetrirende Wunden: 3, Empyem: 1 = 4.

11. Aufmeisselungen der Markhöhle von grösseren Röhrenknochen: 5 Fälle.

12. Eitrige Tendovaginitis an Hand (5) und Fuss (1) = 6 Fälle.

13. Frische Osteomyelitis des Ober- und Unterschenkels mit Perforation ins Kniegelenk: 3 Fälle (1 gest. an Carbolintoxication).

Summa 296 schwere mit Lister'schem Verbande behandelte Fälle, wobei wieder complicirte Hand- und Fussverletzungen Nekrotomien u. s. w. wie früher nicht mitgerechnet wurden. Mortalität danach 6%.

Genauere Berücksichtigung der einzelnen Fälle ergibt Folgendes.

Ad I. Erysipel: der eine Fall ist bei günstigsten Wundverhältnissen unter strengem Lister'schen Verbande entstanden, der Tod des Patienten ist einzig die Folge des Erysipels.

Ad II *a*. Zweifellose Sepsis. Von den 7 an Septicämie unter Lister'schem Verbande gestorbenen Patienten boten 4 (Nr. 3, 5, 7 und 8) insofern günstige Chancen für die Operation, als intacte Hautdecken bestanden; dieser grosse Vortheil wurde aber durch ungünstige Nebenbedingungen mehr oder weniger geschmälert; am wenigsten im Fall 5, bei dem allgemeine Carcinose bestand, welche die Patientin weniger widerstandsfähig gegen Sepsis machte, als wenn ein gesundes Individuum gegen die Sepsis ankämpfte. Im Fall 7 bestand die Complication in der Existenz eines Abscesses im Becken, der bei der Resection des Hüftgelenkes nicht gefunden wurde; alle Versuche, die Resectionswunde zu desinficiren, mussten daran scheitern, dass dieser Abscess immer wieder putriden Eiter ins Gelenk ergoss, da ihm selbst nicht beizukommen war. Bei den beiden letzten Fällen 3 und 8 bestanden erhebliche technische Schwierigkeiten in der Anlegung des Verbandes, abgesehen davon, dass im Fall 3 die Diagnose auf Wirbelabscess im Leben nicht zu machen war, weshalb die Incision am oberen hinteren Beckenrande unterblieb. Der Abscess war somit insufficient drainirt, dazu liess sich kein exacter Lister'scher Verband machen, weil beständig profuse Menses den Verband durchtränkten.

Im Fall 8 endlich zwang Dyspnoe zu insufficientem Verbande, der ja bei Halswunden überhaupt nie so vollkommen applicirt werden kann, wie bei Verletzungen z. B. der Extremitäten.

Fall 9 steht in der Mitte zwischen der eben erwähnten Gruppe (intacte Hautdecken) und der folgenden (putride Wunden). 5 Stunden alte Verletzung links subcutan, rechts complicirte Zertrümmerungsfractur; der vierte Verband am 4. Tage angelegt, blieb 4 Tage liegen, weil Patient fieberfrei war; nach 4 Tagen wurde er gewechselt, weil Abends 38,0 Temperatur war; es zeigte sich ganz geringe Infection der Wunde, die aber nicht wieder herauszubringen war trotz aller Ausspülungen. Der Grund dafür wurde erst bei der Section aufgeklärt: es ging ein Sprung in der Tibia nach unten ins Fussgelenk hinein, das im Leben wenig oder gar nicht geschwollen war, trotzdem dass geringe Eiterung in demselben durch die Section nachgewiesen wurde. Hätte man durch stärkere Schwellung des Gelenkes eine Indication für den Gelenkschnitt finden können, so wäre der Verlauf ohne Zweifel ein anderer geworden, die Vereiterung der subcutanen linksseitigen Fractur wäre vielleicht unterblieben, ebenso die Blutung, zu deren Auftreten der entzündliche Process in der Nähe der verletzten Arterie ohne Zweifel beigetragen hat. Der völlig negative Befund am Amputationsstumpfe wie an der complicirten

Fractur macht wahrscheinlich, dass der Tod des Patienten hauptsächlich durch die eitrige Bronchitis mit beginnender katarrhalischer Pneumonie erfolgt ist, die sich mit der schädlichen Einwirkung der Sepsis verband.

Fall 1 und 2, wegen putrider Wunden amputirt, von denen die eine 14 Tage lang umsonst mit desinficirten Umschlägen behandelt war, hatten schon am ersten Tage nach der Amputation inficirte Wunden in Folge der ungünstigen Verhältnisse bei der Operation, bei Fall 2 trugen die alten Thromben oben in der Vena femoralis, die in Folge der Putrescenz der Amputationswunde eitrig zerfielen, eine gewisse Schuld an dem Tode des Patienten, ohne dieselben wäre Patient wahrscheinlich aber auch gestorben.

Ad II *b*. Zweifelhafte Sepsis. Die ersten beiden sind überhaupt nur deshalb unter dem Kapitel Septicämie untergebracht, weil sie zu einer Zeit starben, als ihre Wunden inficirt waren, d. h. in einem solchen Grade inficirt, dass Restitution durchaus noch möglich, bei längerem Leben der Patienten auch sicherlich erreicht wäre. Fall 10 starb so rasch, dass Embolie der Art. pulm. vermuthet wurde; woher das acute Lungenödem stammt, ist völlig unklar. Fall 11 starb viel mehr unter den Erscheinungen der Carbolintoxication, wie unter denen der Sepsis; erstere waren aber doch nicht ausgesprochen genug, um ihn unter Kapitel Carbolvergiftung mit Sicherheit unterbringen zu können. Fall 12 ist ganz unklar: Multiple Gelenkeiterung, Meningitis bei völlig aseptischer Wunde ganz rapide zum Tode führend 6 Tage nach der Operation.

Ad III. Pyämie: Im 1. Falle führte die unglückliche Complication von Coxitis mit eitriger Kniegelenkstuberculose zur completen Pyämie, es wurde ebenso wie in Fall 4 durch die am Oberschenkel gesetzte Wunde der Locus minoris resistentiae, hier das erkrankte Hüftgelenk, dort zahlreiche früher krank gewesene Gelenke zur Vereiterung gebracht, obgleich im Fall 4 die Wunde ganz aseptisch, ohne Eiterung blieb.

Im Falle 1 war die Wunde ebenfalls aseptisch, doch fand eines Tages in Folge nicht ganz correct angelegten Verbandes Retention einer ziemlich grossen Menge, wenn auch geruchlosen, Wundsecretes statt; aus dem Hüftgelenke ausgetretener Eiter hatte sich inzwischen bis in die Nähe der Amputationswunde gesenkt, es bedurfte gewiss nur einer geringen Menge von Infectionsstoffen, um diesen abgesperrten Eiter zu einer gefährlichen Noxe zu machen. Thrombose der im Abscess liegenden Vene, Zerfall dieser Thromben und Pyämie waren die Folgen davon.'

Im Fall 2 ist ohne Zweifel die Thrombose der Blasenvenen, die sich nach der Vena femoralis des gesunden Schenkels hin fortsetzte, der Grund der Pyämie; ihr Zerfall ist freilich wohl angeregt worden durch die eitrige Beschaffenheit der Kniegelenkswunde.

Ad V. Carbolintoxication: Wie eine schwere Epidemie brach Sommer 1879 besonders im Mai die Carbolintoxication über uns herein, vor- und nachher nur sporadisch beobachtet, jetzt schon seit längerer Zeit fast wie verschwunden. Die Cumulation der Fälle ist eine alte Erfahrung, ist aber dann besonders peinlich, wenn kein plausibeler Grund für die Häufung auffindbar, wenn die Carbolsäure aus der gleichen Fabrik wie früher bezogen, wieder und immer wieder geprüft chemisch rein, vielleicht zu rein (1 : 16 Wasser Löslichkeitsverhältniss) gefunden wird.

Ausführlicher sind nur 6 Fälle mitgetheilt, die Zahl der damals an Carbolvergiftung leidenden war aber eine viel grössere. Herzklopfen, frequenter kleiner Puls, langdauerndes Erbrechen, Collapszustände, leichte Oedeme, fast regelmässig zuerst an den unteren Augenlidern auftretend, während die unteren Extremitäten noch frei waren, wurden noch weit häufiger beobachtet, vielleicht allerdings, weil man durch die Todesfälle erschreckt, besonders genau darauf achtete, eventuell, wie gern zugegeben ist, Carbol- mit Chloroformwirkung verwechselte. Ist doch die Diagnose auf Carbolvergiftung, wie allerseits zugegeben wird, durchaus keine leichte; sie ist auch nicht erleichtert worden durch die Mittheilungen von Sonnenburg[1]), der im fehlenden Niederschlage beim Zusatz von Chlorbaryum zum angesäuerten Urin glaubte ein sicheres diagnostisches Kennzeichen geben zu können. Unendlich oft ist diese Probe hier angestellt worden, oft genug fehlte auch jede Spur von Niederschlag, aber die meisten Kranken befanden sich vorzüglich dabei, nur einige wenige waren leicht afficirt, während gerade in tödtlich verlaufenden Fällen, auch in dem absolut sicheren Falle Nr. 1 eine starke Trübung eintrat. Die Probe hat uns wenigstens völlig im Stich gelassen, so dass wir uns vorwiegend an die Störungen von Seiten des Herzens, die frühesten Erscheinungen überhaupt, gehalten haben. Eben wegen der Schwierigkeit der Diagnose einer Carbolvergiftung können wir auch nur Fall 1 als sicher bezeichnen; er ist um so bemerkenswerther, als die Extremität blutleer gemacht war, während der Operation also von der Wunde aus kein Carbol aufgenommen werden konnte; die Wunde wurde nach Entfernung des Schlauches einmal

1) Diese Zeitschrift. Bd. IX. S. 356.

mit 3 proc. Carbollösung ausgespült, dann nicht wieder; allerdings warf der jetzt lange abgesetzte Dampfspray seine Nebel weit über die abgeschnürte Extremität auf den Körper resp. in die Lungen des Patienten; ihm schreibt man wohl mit Recht den grössten Theil der Schuld am Unglücke zu.

Am unsichersten ist Fall 2, da schwere Veränderungen am Herzen existirten, wer aber das trotz des Herzfehlers blühend aussehende Mädchen gesehen, der muss doch annehmen, dass eine neue Schädlichkeit hinzugekommen sein muss, um ihr jähes Ende herbeizuführen. Fall 3 und 4 starben unter den exquisitesten Symptomen der Carbolvergiftung; die profuse Transpiration bei schneeweissem Gesichte, das consequente Erbrechen bei schnellem kleinen Pulse, dabei der eine fast bis zum Momente des Todes bei vollem Bewusstsein kämpfend gegen sein trauriges Geschick mit aller Kraft eines 24jährigen kräftigen Körpers, — das Bild passt nicht zur Sepsis, stricte beweisen lässt es sich aber nicht, man kann, wenn man will, immer noch Sepsis und Osteomyelitis ins Feld führen. Vollständig sicher sind ebenfalls die beiden nicht tödtlich verlaufenen Fälle, bei denen besonders das hochgradige Oedem die Diagnose sicherte.

Kehren wir nach dieser Abschweifung zu unserem Thema zurück, so haben wir nach Ausscheidung aller für strenge Antisepsis ungeeigneten, ebenso der unklaren Fälle zu verzeichnen folgende reine Fälle, in denen entweder das Lister'sche Verfahren völlig fehl schlug oder selbst als solches tödtlich wurde: 1. Erysipel 1 Fall, 2. Septicämie 3 Fälle, 5, 7 u. 9, 3. Pyämie 1 Fall, 4. Carbolvergiftung 3 Fälle, 1, 3 u. 4. Summa 8 Fälle, d. h. 2,7 Proc. Mortalität. Rechnet man ungünstige Bedingungen mit, so kommen von Septicämie noch 4 Fälle von Pyämie 2 Fälle hinzu, und die Mortalität stellt sich auf 4,2 Proc., davon kommen auf Infection 3,2 Proc., auf Carbolintoxication 1 Proc.

Den Mittheilungen über Tetanus und Del. trem. sind nur wenige Bemerkungen hinzuzufügen: Tetanus befiel Patienten mit aseptischen Wunden ebenso gut als solche mit inficirten Wunden, jegliche Therapie war nutzlos, selbst die Nervendehnung war ohne jeden Erfolg. Unsere Deliranten beruhigen sich in neuester Zeit ungemein viel leichter, als früher, seitdem nämlich jeder Delirant sofort isolirt wird und zwar gründlich, in ein allein stehendes Haus gelegt wird. Morphium in den ersten beiden Fällen noch in grossen Dosen injicirt, wird gar nicht mehr gegeben, Spirituosen in kleinen Dosen stets, in grossen erst, wenn Collapszustände drohen. Niemand ist froher über die Isolirung als die Patienten selbst; mehrfach verlangten sie nach

Beendigung des Delirium zurück in ihre einsame Behausung, sie hätten das Gefühl, als würden sie durch die Stimmen ihrer Umgebung zu neuen Wahnideen angeregt.

B. Tuberculose.

I. Der Knochen und Gelenke.

1. Kopf, 2 Fälle. 1. 14jähriger Knabe, seit 1 Jahr Schwellung der linken Nasenseite am Uebergange von der knöchernen zur knorpeligen Nase. Die Incision ergibt einen kirschkerngrossen Granulationsherd mit dünner Knochenschale ohne Sequester. Ausgekratzt.

2. 13jähriges, sonst gesundes Mädchen, seit 5 Monaten Anschwellung des linken Tuber frontale, jetzt deutlich fluctuirend. Die Incision entleerte fungöse Granulationen und käsigen Eiter. Einmarkstückgrosser Defect im Schädel, Ränder des Knochens rauh, Gehirn pulsirt. 6 Monate später ziemlich feste, am Rande Knochen enthaltende Narbe, in der Mitte noch Granulationen.

2. Thorax, 2 Fälle, beide Caries der Rippen, mit Auskratzung behandelt, einer ungeheilt geblieben, einer nach 1½ Jahren geheilt.

3. Wirbelsäule, 34 Fälle, Hals 3, Rücken 25, Lendenwirbel 5. Davon 14 Fälle im Alter von 2—10 Jahren, 7 im Alter von 11—20, 11 älter. Von ihnen kamen mit alten Fisteln 4, mit uneröffneten Abscessen 12 Fälle in Behandlung. Während einer von ihnen sich der Behandlung entzog, wurden 11 mal die Abscesse eröffnet, 9 mal unter Lister, während 2 retropharyngeale mit einfacher Incision im Halse behandelt wurden.

Die Incisionsöffnungen am Becken wurden so gelegt, dass neben der Incision am Lig. Poup. meist gleichzeitig eine Incision oberhalb der Spina post. sup. gemacht wurde, selbst dann, wenn hinten noch keine Fluctuation nachweisbar war, um möglichst freien Abfluss der Wundsecrete zu liefern. Zur Ausspülung der Abscesse gleich nach der Incision wurde meist Salicylsäurelösung, nur selten zuletzt 3 proc. Carbolsäure verwandt.

Gestorben ist in Folge der Abscesseröffnung eine Patientin, 48 Jahre alt an Sepsis (s. dort Nr. 3); hier war der Ausgangspunkt des Leidens unbekannt, es fand sich ein mannskopfgrosser Abscess an der Innenseite des Oberschenkels, von dem eine schmale Fistel ins Becken führte. Eine hintere Oeffnung oberhalb des Darmbeins konnte deshalb nicht angelegt werden.

17 Patienten wurden mit Thoraxgypsverband behandelt, der ebensowohl bei Fisteln als ohne dieselben applicirt wurde; bei Halswirbelleiden mit Glisson'scher Schwinge combinirt. Der Erfolg war fast stets ein relativ günstiger, so dass Patienten, die vorher wegen Schmerzen nicht gehen konnten, wieder frei sich bewegen, resp. ihre

Beschäftigungen wieder aufnehmen konnten. Das Auftreten von Lähmungen wurde nicht durch den Verband verhindert (2 Fälle); in einem verschwand sie wieder bei continuirlicher Anwendung des Gypsverbandes, beim zweiten musste die Behandlung aufgegeben werden.

Zwei Fälle starben in Folge von Erkrankungen innerer Organe, im Hause keiner, die Uebrigen sind fast sämmtlich noch in Behandlung.

4. Schultergürtel, 2 Fälle, 1 Fall mit Sequester im Akromion, einer Spina und Collum scapulae betreffend ebenfalls mit Sequester; in beiden Fällen grosse Abscesse, im Fall 2 ins Schultergelenk perforirt. Beide noch in Behandlung.

5. Obere Extremität.

a) Schultergelenk, 5 Fälle, davon wurden 2 ohne Operation entlassen, 3 wurden resecirt, davon geheilt 2, einer mit vorzüglichem Resultate (Fall 1 der Liste), das um so bemerkenswerther ist, als 3/4 Jahre nach der Operation der Arm ganz functionsunfähig erschien; der zweite hat einen wenig beweglichen zur Arbeit aber brauchbaren Arm bekommen, der dritte starb an Phthisis pulm.

b) Ellenbogengelenk, 20 Fälle, davon wurden zwei primär im Oberarm amputirt und geheilt (beide 60jährige Leute, in einem Falle Complication mit Fungus manus, beide Male synovialer Fungus, einmal mit kleinem Knochenherd ohne Sequester). Dreimal wurde das Gelenk ausgekratzt, einmal mit nachfolgender nach 3 Jahren noch sicher constatirter Heilung mit fast ganz beweglichem Gelenke (3jähriger Knabe mit Granulationsherd an der Innenseite des Olekranon). Das Schicksal der beiden anderen mit Fisteln entlassenen Patienten ist unbekannt geblieben. Ein Fall entzog sich der Behandlung. 14 mal wurde die Totalresection des Gelenkes vorgenommen (s. die Liste), darunter einmal wegen Ankylose. In 7 Fällen fanden sich Herderkrankungen im Knochen, darunter 2 mit Sequestern. Gestorben ist Niemand in Folge der Operation.

Geheilt mit beweglichem Arme sind bis jetzt 8 darunter einer mit geringem Schlottergelenke (61jähriger Mann), arbeitet mit Stützapparat. Ungeheilt sind 6, darunter 3 mit Schlottergelenk (darunter ein Phthisiker), 3 mit festem Gelenke, einer von ihnen zur baldigen Heilung tendirend.

c) Unterarm, 1 Fall. Tuberculose der Ulna bei einem 40jährigen Manne mit tuberculösen Lymphdrüsen am Halse; mit Fisteln nach Auskratzung entlassen.

d) Handgelenk, 10 Fälle, davon wurden primär amputirt 3, davon geheilt 2, von ihnen jedoch einer später von Lymphdrüsentuberculose befallen, ungeheilt 1, der später wegen Tuberculose des Stumpfes noch einmal dicht unter dem Ellenbogengelenke amputirt

wurde, auch jetzt keine Heilung, entlassen mit Tuberculose des Sterno-Clavicular-gelenkes und der Lungen.

Mit Auslöffelung wurden 3 Fälle behandelt, von ihnen einer sicher, die beiden anderen wahrscheinlich ungeheilt. Zwei wurden resecirt, von ihnen einer geheilt, einer ungeheilt. Zwei Patienten entzogen sich der Behandlung, von ihnen ist einer erwähnenswerth:

26jähriger Matrose, von gesunden Eltern stammend, selbst stets gesund, bekam vor 2 Jahren auf der See nach angestrengter Arbeit im Laufe von 6—8 Tagen eine Anschwellung des linken Handgelenkes mit Steifheit der Finger. Behandlung mit Jod des bald als Sehnenscheidenentzündung, bald als Gelenkentzündung bezeichneten Leidens war nur von vorübergehendem Erfolge; im October 1877 traten starke Schwellung, Schmerzen und Röthung auf, so dass Patient Spitäler aufsuchte, in denen er mit festen Verbänden, Carbolinjectionen und Jodtinctur behandelt wurde. Der 4. und 5. Finger wurde nach und nach fast steif, der 2. und 3. wurde wieder beweglich, während das Handgelenk fast ganz abschwoll. Kurz vor seiner Aufnahme entstand ein erbsengrosser Knoten unter der Haut vom Dorsum des zweiten Metacarpalknochens, verschiebbar. Bei der Aufnahme besteht auf dem Rücken des Handgelenkes circumscripte Schwellung kaum ein Markstück gross, genau wie ein Ganglion aussehend, der oben erwähnte Knoten und starke Verdickung der Köpfchen vom vierten und fünften Mittelhandknochen, so dass die entsprechenden Finger nicht flectirt werden können. Dazu ist der Unterarm sammt Hand etwas aber nur wenig atrophisch, kraftlos. Lues wird entschieden geleugnet; es fehlen auch alle Anhaltspunkte dafür. Die Diagnose wird auf Arthr. chronica gestellt, die Untersuchung in Chloroform ergibt, dass die Finger (4. u. 5.) nur stark federnd über die Metacarpalknochen hinübergeführt werden können, nachdem eine Anzahl Adhäsionen zerrissen sind. Die Untersuchung des exstirpirten Knötchens zeigt deutliche Tuberculose, Knötchen mit grossen Riesenzellen und allen sonstigen Charakteren eines Tuberkels. Patient begab sich von hier nach Wiesbaden, kehrte selbstverständlich ungeheilt von dort zurück.

e) Finger, 2 Fälle, einmal Daumen, einmal Zeigefinger betreffend, ersterer amputirt, letzterer ausgekratzt, beide ungeheilt.

6. Beckenring, 5 Fälle. Ausgangspunkt: in einem Falle das Kreuzbein, in 3 Fällen die Articu. sacro-iliaca (2 sicher, 1 unsicher), 1 Fall die Pfannengegend. Nur der zuletzt genannte Fall war ohne Eiterung, geht jetzt im Taylor umher, die übrigen 4 waren mit mehr oder weniger grossen Beckenabscessen complicirt, die unter Lister zunächst ohne Gefährdung des Lebens eröffnet wurden. Von ihnen starben 2 später an Phthisis pulm., bei einem trat später Caries vertebr. dorsi auf, nur eine Patientin erfreut sich noch heute 2 Jahre nach der Incision relativer Gesundheit; hat aber noch eine Fistel, womit sie den ganzen Tag arbeitet.

7. Untere Extremität.

a) Hüftgelenk, 35 Fälle, davon wurden 17 conservativ behandelt, Extension mit oder ohne nachfolgenden Gypsverband. Davon sind vollständig ausgeheilt: 2 Fälle so, dass alle Bewegungen frei und schmerzlos

waren (noch nach Monaten constatirt); so weit gebessert, dass die Patienten im Taylor'schen Apparat umhergehen konnten, waren 6 Fälle; 3 Fälle werden noch jetzt mit Gypsverbänden behandelt, unter ihnen einer, der einen grossen Abscess in jüngster Zeit (September 1880) bekam, im Gypsverbande, so dass er im November 1880 resecirt werden musste. Zwei Patienten entzogen sich bei beginnender Abscessbildung der Behandlung, einer liegt zu Hause mit Fisteln, das Schicksal des zweiten ebenso das zweier anderer ist unbekannt.

Resecirt wurden 15 Fälle, und zwar 12 mal nach v. Langenbeck's Methode, 3 mal mittelst vorderen Längsschnittes, Drainage nach hinten, 8 mal mit Entfernung des Trochanter major (1 mal nur die Spitze desselben), 7 mal Resection im Schenkelhalse. 6 mal war der Kopf total oder fast total zerstört, 2 mal fanden sich Sequester, einmal in der Pfanne, einmal im Trochanter major, 7 mal bestand synovialer Fungus bei relativ erhaltenem Kopfe. Einmal bestand Perforation des Beckens aber nicht in, sondern vor der Pfanne. Gestorben sind von den 15 Resecirten 10, und zwar 7 an Tuberculose, einer sicher an Septicämie, zwei wahrscheinlich daran (s. oben unter Septicämie).

Von den 5 Lebenden ist 1 Fall völlig geheilt mit ausgiebiger Beweglichkeit, 4 haben noch Fisteln, 3 gehen umher, einer mit starker Flexionscontractur trotz beständiger Extensionsbehandlung, zwei mit frei beweglichen Hüftgelenken; der vierte (Nr. 11 der Liste) ist noch dauernd ans Bett gefesselt, da sich der Allgemeinzustand des Kindes sehr gehoben hat, so ist die Ausheilung wohl wahrscheinlich.

In 2 Fällen wurde die keilförmige Osteotomie unterhalb des Trochanter gemacht bei ausgeheilter Coxitis mit hochgradiger Contracturstellung und Luxation. Einmal bei einem 18jährigen Mädchen mit Ankylose und starker Adductionsstellung des Schenkels bei 6 Cm. reeller Verkürzung (4 Cm. Trochanterhochstand in 2 Cm. Wachsthumsverminderung), geheilt nach 6 Wochen in guter Stellung; leider hat sich aber im Laufe der nächsten 2 Jahre die Adductionsstellung laut Brief wieder eingestellt; Patientin ebenso wie unsere übrigen mit Keilosteotomie Behandelten sehr unzufrieden, dass sie nicht sitzen kann. Im zweiten Falle bestand bei einem 12jährigen Mädchen Flexionscontractur im rechten Winkel (von da an Flexion im Winkel von 45° möglich), starke Adductionsstellung 9,5 Cm. reelle Verkürzung (5,0 Trochanterhochstand, 4,5 Wachsthumsatrophie); auch hier Heilung in guter Stellung, laut Brief 1½ Jahr später völlig geheilt geblieben. Einmal war Coxitis mit Fungus genu complicirt, Patient wurde, weil die Coxitis ausgeheilt zu sein schien, im Oberschenkel amputirt. Tod an Pyämie (s. d. L.).

Anhangsweise sei ein Fall von Caries femoris bei einem 4jährigen Mädchen erwähnt; der Process spielte in der Nähe des Trochanter minor und wurde durch mehrfache Auskratzungen zur Heilung gebracht.

b) Kniegelenk, 63 Fälle. Von ihnen wurden 15 conservativ behandelt, davon 4, die sich meist für die Amputation reif durch die Flucht der Behandlung entzogen; von den restirenden 11 ist ein Fall sicher geheilt, leider ein unsicherer (circumscripter tuberculöser Tumor am Lig. externum (?) mit Ignipunctur behandelt), drei sind anscheinend in Heilung begriffen, einer ist zu Hause an Phthise gestorben, die noch übrigen sechs sind in ihren Ausgängen zum Theil ungewiss, zum Theil sicher ungeheilt.

Die conservative Behandlung bestand in Compression mittelst Heftpflaster resp. im Gypsverbande. Carbolinjectionen, sowohl bei diesen als bei den später resecirten Patienten vielfach angewandt, haben in diesem Biennium, abgesehen von jeweiligen Temperatursteigerungen, kein nennenswerthes Resultat erzielt. 8 Fälle wurden mit Partialoperationen behandelt: theils wurde die Gelenkkapsel exstirpirt so weit als möglich (1 Fall, später amputirt, vgl. diese Zeitschrift X und XII. C. B.), in einem Falle ein tuberculöser Knoten entfernt (vgl. diese Zeitschrift XII. S. 473); einmal wurde ein käsiger Herd isolirt eröffnet; die Incisionswunde wurde nicht fistulös, sondern heilte zu, trotzdem dass Patient 26 Jahre alt ist, fünfmal wurde das Gelenk geöffnet und drainirt, einmal nach Entfernung multipler Corpora oryzoidea. Von diesen 8 Fällen sind 2 gestorben, der eine in räthselhafter Weise bald nach der Incision der Abscesse (vgl. zweifelhafte Sepsis A. Fricke), einer zu Hause längere Zeit nach dem Eingriffe an innerer Krankheit mit noch ungeheiltem Knie; einer wurde, wie oben erwähnt, durch die Amputation geheilt, einer mit dem isolirten Herde scheint der Heilung entgegenzugehen, die restirenden 4 sind bis jetzt sämmtlich ungeheilt, so dass das Verfahren im Gegensatz zu den Erfolgen (!) an anderen Kliniken keine erfreulichen Resultate erzielt hat, wohl nur für Kinder beizubehalten ist.

33 Fälle wurden resecirt, 13 mal mit Bogenschnitt, 20 mal mit Querdurchsägung der Patella. Als Aetiologie des Leidens wurde 10 mal Trauma angegeben, 9 mal fand sich Phthisis pulm. in der Familie. 4 Patienten waren selbst phthisisch resp. der Phthise verdächtig; nur in 5 Fällen traf das Trauma Leute aus phthisischen Familien, worauf die Krankheit im Knie entstand; 5 mal erkrankten Individuen aus ganz gesunden Familien nach dem Trauma. Der pathologische Befund erwies sich als ein höchst mannigfaltiger, vom leichtesten synovialen Fungus mit Bildung nur einzelner Stränge in dem sonst intacten Gelenke bis zur ausgedehntesten Tuberculose mit

oder ohne Herderkrankungen im Knochen. 18 mal waren letztere vertreten, 10 mal fanden sich Sequester darin in allen Stadien zu beobachten, von der beginnenden weisslichen Verfärbung des sklerosirten Gewebes bis zur völligen Lösung des todten Stückes. 13 mal bestand rein synovialer Fungus.

Das Resultat früher schon einmal mitgetheilt (Centralblatt für Chirurgie. Nr. 17. 1880) durch einzelne Heilungen, aber auch durch Amputationen verändert, stellt sich jetzt $^3/_4$ Jahr nach jener Mittheilung folgendermaassen: fest geheilt definitiv so, dass nur noch 3 Patienten Stützapparate gebrauchen, sind 11 Fälle; fest geheilt, aber noch mit Fisteln sind 7 Fälle, von ihnen haben zur Zeit 4 sicher noch Fisteln, 3 haben sich längere Zeit, seit Jahresfrist, nicht vorgestellt, sie sind wahrscheinlich ausgeheilt, da die Fisteln nur oberflächlich waren.

2 sind lose geheilt mit noch wenig secernirenden Fisteln, arbeiten im Stützapparate, einer geheilt mit sehr wenig beweglichem Gelenke, eine Fistel führt zur Patella (18 der Liste).

7 sind nachträglich amputirt worden, davon 4 gestorben, und zwar einer sofort an Tetanus, der die Amputation indicirte (s. dort Burchard). 3 nachträglich, 2 an Phthisis pulm. resp. renum, 1 an Nephritis. Von den drei noch lebenden Amputirten ist einer geheilt, zwei haben noch Fisteln.

5 sind gestorben, 2 an Carbolintoxication, 1 an Tetanus, 1 an Pyämie von der Blase aus (s. die betreffenden Kapitel), einer 3 Monate nach der Operation an Phthisis.

Ungefähr die Hälfte der Resecirten hat durch die Operation somit brauchbare Glieder erlangt; leider hat sich bei 3 Patienten, die fest geheilt sind ohne Fisteln und bei einem fest geheilten mit Fisteln, nachträglich eine mehr oder weniger starke Flexionsstellung ausgebildet; dreimal fast unter unseren Augen, der dritte Fall hatte sich der Behandlung entzogen, während die Knie der drei ersteren lange Zeit in Schutzverbänden gehalten wurden. Rechne ich dazu den unten beschriebenen Fall von Kniegelenksresection wegen Rheumatismus (Grosse), ferner einen privatim operirten Fall (Prof. König) (abgelaufener Fungus von 10jähriger Dauer, deform. geheilt, gerade gestellt durch Resection, 13jähr. Mädchen), die ebenfalls beide starke Contracturstellungen in Flexion bekommen haben, endlich den von Baum übernommenen Fall (erstes Biennium S. 42), der sich allerdings gänzlich der Behandlung entzogen, kürzlich 5 Jahre nach der Resection mit rechtwinklig ankylotischem, nicht im Wachsthum zurückgebliebenem Knie vorstellte, so sind das 7 Fälle, ausschliesslich Individuen im

kindlichen (2) oder jugendlichen (5) Alter; der älteste Patient war 18 Jahre. Bei keinem ist durch die Operation die Epiphysenlinie verletzt worden. In allen Fällen trat die Verkrümmung ein während des Umhergehens, 2 mal sehr rasch im Laufe eines halben Jahres, während dessen die Patienten kaum gewachsen waren (Nr. 28 u. 32), obendrein stand das Knie des einen von diesen beiden gar nicht in der vorgeschriebenen leichten Flexionsstellung, sondern in ganz extendirter Stellung, wurde beständig durch einen festen Verband gestützt, trotzdem die Verkrümmung. Berücksichtigt man dass die Verkrümmung im Umhergehen entstand, dass sie sich bei zweien sehr rasch entwickelte, so wird man sehr geneigt sein, den Druck des Körpergewichts als einziges ätiologisches Moment aufzufassen; dem widerspricht aber, dass nicht ein einziger unserer erwachsenen Patienten bei der gleichen Behandlung im Laufe der Zeit ein gekrümmtes Knie bekommen hat, ebenso wenig die Majorität der jugendlichen; die Frage, ob Wachsthumshemmung, ob Körperdruck der Grund der Verkrümmung sei, wird also durch unsere Fälle auch nicht beantwortet.[1])

7 Fälle sind primär amputirt, sämmtlich erwachsene zum Theil sehr alte Leute. 3 mal zwang der Allgemeinzustand, Phthise, Albuminurie, hohes Alter (72 Jahre) zur Amputation, 4 mal die excessive Ausdehnung des localen Leidens, Wadenabscesse u. s. w. 4 mal fanden sich kleinere oder grössere zum Theil sehr grosse keilförmige Sequester in den Gelenken, die mehrfach viele Jahre krank gewesen waren, 3 mal bestand synovialer Fungus mit starker Eiterung. 3 Patienten wurden definitiv geheilt, leben noch heute, einer mit Fisteln entlassen starb nach Jahresfrist an Phthise.

2 Patienten starben bald nach der Amputation bei gutem Zustande der Wunden an Nephritis mit excessiven Durchfällen resp. an Pneumonie; einer (Complication mit Coxitis) starb an Pyämie (s. dort und bei Coxitis).

Anhangsweise erwähne ich 2 Fälle von Tuberculose der Patella in Gestalt zweier kleiner Granulationsherde ohne Sequester bei einem einjährigen Knaben und einer 43jährigen Frau, beide mit Auskratzung behan-

1) Dem oben erwähnten (S. 412, Z. 2 v. u.) Mädchen wurde im Sommer 1881, 4 Jahre nach der ersten Resection wegen starker Flexionsstellung des ankylotischen Kniegelenkes ein grosser, oben bis zum Schaft des Femur reichender Keil aus dem Knie entfernt; es zeigte sich, dass die Epiphysenknorpel sowohl am Femur wie an der Tibia vollständig fehlten. Da sie bei der ersten Operation ganz bestimmt nicht entfernt wurden (es wurden nur flache Knorpelscheiben abgetragen), so ist anzunehmen, dass sie vor der ersten Operation durch die Krankheit zerstört werden; trotz ihres Fehlens trat also Verkrümmung des knorpelig fest verheilten Gelenkes ein.

delt; ersterer ist nach 8 Monaten definitiv ausgeheilt mit beweglichem Kniegelenke; bei der zweiten entwickelte sich binnen kurzer Frist Tuberculose des Kniegelenks; Amput. fem. verweigert, Tod an Phthisis pulm.

Ferner 2 Fälle von Tuberculose der Tibia, einmal bei einem sehr kräftigen 20jährigen Mädchen. Die Krankheit hatte sich in Form einer haselnussgrossen Schwellung circa 5 Cm. unterhalb des Kniegelenkes an der Vorderfläche der Tibia entwickelt. Die Incision ergab, dass von dort aus ein feiner mit tuberculösen Granulationen ausgefüllter Gang sich bis dicht unter den hinteren Theil des Gelenkknorpels hinaufzog, in schräger Richtung die Tibia durchsetzend. Patientin wurde durch Ausmeisseln des Ganges für einige Zeit geheilt, stellte sich aber nach Jahresfrist wieder mit einem Ulcus an genannter Stelle vor. Ein zweiter Fall, 3jähriges Mädchen mit Herderkrankung der Tibia dicht oberhalb des Fussgelenkes hat sich zwei Jahre nach der ersten Auskratzung kürzlich ungeheilt vorgestellt.

c) Fuss.

1. Sprunggelenk, 13 Fälle.

Davon wurden conservativ mit Gypsverbänden behandelt 4 Fälle, von denen einer nach 1½jähriger Behandlung (18jähriges Mädchen) ein völlig abgeschwollenes Gelenk bekommen hat, das aber trotzdem ungemein empfindlich vorläufig zum Gehen wenig brauchbar ist; 2 andere, seit 2½ Jahren in Behandlung, im Alter von 22 resp. 50 Jahren sind laut Brief ungeheilt, haben noch stärkere Schwellung bekommen; ein vierter Fall ist unbekannt in seinem jetzigen Zustande.

1 Fall wurde durch Partialoperation geheilt, ein Resultat, was um so bemerkenswerther ist, als es sich um eine 33jährige Frau handelte, deren 4 Geschwister an Phthis. pulm. gestorben waren, während die Eltern allerdings ein hohes Alter erreichten und nicht an Tuberculose starben. Es wurden drei kleine Sequester aus der Tibia extrahirt, dann schwoll das Gelenk ab und Heilung trat nach 1½jähriger Behandlung mit beweglichem Fussgelenke ein.

6 Fälle wurden resecirt. Das Leiden entstand in 2 Fällen durch Umknicken mit dem Fusse bei Leuten die aus gesunden Familien stammten.

Nur 2 mal wurden Knochenherde beobachtet, 1 mal mit, 1 mal ohne Sequester.

Einer von diesen Patienten ist ganz geheilt, ein zweiter geht gut im Schienenschuh, hat aber noch eine kleine wenig secernirende Fistel, ein dritter ist noch in Behandlung mit Fisteln.

2 wurden amputirt, weil keine Heilung eintreten wollte, 1 starb an Miliartuberculose bes. der Meningen.

1 Fall wurde primär amputirt und geheilt (50jähriger Mann).

1 Fall entzog sich der Amputation durch die Flucht.

2. Calcaneus, 7 Fälle.

Sämmtlich circumscripte Herderkrankungen, 3 mal mit, 2 mal

sicher, 2 mal höchst wahrscheinlich ohne Sequester; 1 mal bestand gleichzeitig Tuberculose ossis metatarsi I. Die Behandlung bestand 2 mal in energischem Ausbrennen des Herdes mit dem Thermokauter bei Kindern von 9 resp. 12 Jahren, beide geheilt und zwar definitiv. 4 mal wurden die Herde ausgekratzt zum Theil mit Entfernung der Sequester. Drei von diesen Patienten sind ungeheilt (einer von ihnen geht aber schmerzlos), des vierten Schicksal ist unbekannt.

Einmal wurde nach langen vergeblichen Bemühungen, mittelst Ignipunctur resp. Auskratzungen den Herd zur Heilung zu bringen, der ganze Fersenfortsatz exstirpirt; mit Fisteln entlassen starb Patientin ein halbes Jahr später.

3. Fuss exc. Calcaneus, 15 Fälle.

Davon betrafen 6 die Fusswurzel und zwar 3 das Os naviculare und Umgebung, 1 das Cuboides, 2 das Lisfranc'sche Gelenk. 7 Fälle betrafen den Mittelfuss, 2 die Zehen. 8 mal wurden Granulationsherde constatirt, 2 mal mit Sequestern, 5 mal handelte es sich um synovialen Fungus.

Zwei Patienten wurden conservativ behandelt mit Gypsverband (Lisfranc), der Process war scheinbar ausgeheilt. In 9 Fällen wurden Partialoperationen versucht (s. die Liste); 2 mal waren es ausgedehntere Resectionen (s. Nr. 5 u. 6) bei Erkrankungen des Os naviculare, es musste dabei das Os cuboides selbstverständlich mit entfernt werden, da auf totalen Ersatz des Os naviculare nicht zu rechnen war. In beiden Fällen blieb die Heilung aus, so dass einmal Pirogoff's Amput., einmal Amput. cruris mit tödtlichem Ausgange, bedingt durch das Allgemeinleiden, gemacht werden musste.

Auch von den übrigen 7 Partialoperationen, sämmtlich energische Auskratzungen resp. einmal Ignipunctur, ist nur einmal Erfolg zu verzeichnen, Fall 2 durch Ignipunctur geheilt. Ein Fall wurde nachträglich amputirt (Bona) und fast geheilt entlassen, die übrigen 5 sind bis jetzt ungeheilt, zwei können aber ziemlich schmerzlos gehen.

Primär amputirt wurden 4 Fälle, 1 mal im Chopart'schen Gelenke, fast geheilt starb Patientin an Phthisis pulm.; einmal wurde das Os metatarsi II. in der Mitte sammt der 2. Zehe entfernt, geheilt völlig, aber ebenfalls nach 6 Monaten an Phthis. pulm. gestorben. Zwei Exarticulationen von Zehen heilten. Ein Patient mit Fungus im Lisfranc'schen Gelenk entfloh.

Anhang: Multiple Caries, 8 Fälle (2 schon bei den einzelnen Extremitäten verrechnet). Von den restirenden 5 starb einer nach der Entlassung aus dem Hospitale an Nephritis, an der er schon damals litt, 2 wurden fast geheilt, 2 sind unsicher in Betreff des Endausganges.

II. Der Weichtheile.

1. Gesicht. 3 Fälle von circumscripter Hauttuberculose, einer die Nasenspitze, zwei die Wangen betreffend; ein Fall durch Exstirpation total geheilt, die beiden anderen durch Auskratzung gebessert.

2. Hals. 9 Fälle, 8 mal die Lymphdrüsen betreffend, einmal den Kehlkopf. Nur einmal war die median vor dem Kehlkopf gelegene Lymphdrüse betroffen, sonst immer die seitlich am Halse gelegenen. 5 mal wurden dieselben in toto exstirpirt, geheilt, 2 mal ausgelöffelt.[1]) Bemerkenswerth ist ein Fall: 24jähriger Mann, seit 4 Jahren Schwellung einer Drüse, die entfernt sich als kleinapfelgrosser, total nekrotischer, von Bacterien wimmelnder Tumor erwies. Die Kehlkopftuberculose führte zunächst zur Tracheotomie, später zur Laryngofissur mit Auskratzung des Kehlkopfes, dieser Eingriff wurde zunächst gut vertragen, doch starb Patient einige Monate später an allgemeiner Tuberculose.

3. Brustwand. 2 Fälle von faustgrossen Abscessen incidirt, Ausgangspunkt nicht zu eruiren; ein Patient starb bald an allgemeiner Tuberculose, der zweite wird fast geheilt entlassen.

4. Mamma. 2 Fälle, darunter ein unsicherer.

1. 25jähriges Mädchen, deren Vater und Schwester an Phthisis laryngis starben, bekam seit einem Jahr unter starker Abmagerung Schmerzen in der linken Mamma, seit einigen Monaten war der Knoten fühlbar am Uebergange in die Achselhöhle; beide Mammae sind stark entwickelt, fühlen sich knotig an, wie bei der Lactation. Der kleine Tumor exstirpirt, zeigte sich als verkäste tuberculöse Lymphdrüse; der Schluss scheint gerechtfertigt, dass es auch in der Mamma selbst sich um Tuberculose handelte, doch lebte Patientin noch 3 Jahre später ohne Beschwerden.

2. 37jährige Frau, leidet seit $^3/_4$ Jahren an einer Geschwulst in der Achselhöhle; seit 4 Wochen erst bemerkte sie einen kleinen Knoten in der entsprechenden Mamma. Die Exstirpation desselben ergab, dass es ein in der Mitte zerfallener tuberculöser Tumor war, der ohne Zweifel die ebenfalls tuberculös entarteten Achseldrüsen inficirt hatte.

5. Bauch. 1 Fall von tuberculösen Geschwüren der Bauchdecken, wahrscheinlich vom tuberculösen Darm ausgehend, da die Fisteln in die Bauchhöhle führten, ungeheilt entlassen.

6. Hoden. 3 Fälle, einer mit Tuberculose des gesammten Urogenitalapparates complicirt, stirbt unoperirt. Einmal war die Tuberculose bei einem aus gesunder Familie stammenden Manne in unmittelbarem Anschlusse an eine Epididymitis gonorrhoica entstanden, die er vor einem Jahre acquirirte; in Folge davon blieb eine Verdickung des Nebenhodens zurück, die nach $^3/_4$ Jahren zur Abscessbildung führte. Im zweiten Falle waren beide Hoden krank, doch wurde nur einer vorläufig entfernt.

7. Obere Extremität und Achselhöhle. 6 Fälle, 3 mal die Lymphdrüsen der Achselhöhle betreffend. 1 Fall ist ätiologisch interessant: Ein 12jähriger scrophulöser Knabe hatte sich eine Verletzung des rechten Daumens zugezogen, die zu acuter Schwellung der entsprechenden Cubital- und Axillardrüsen führte; die Schwellung blieb und nach $^1/_2$ Jahr zeigten sich die Drüsen

1) Im Sommer 1881 angestellte Recherchen ergaben, dass sämmtliche Patienten dauernd gesund geblieben sind; einer machte allerdings 1 Jahr nach der Operation eine erneute Drüseneiterung durch, doch trat schnelle definitive Heilung ein.

tuberculös entartet. Dieser, ebenso ein 2. Fall durch Exstirpation der Drüsen geheilt, ein dritter, allgemein tuberculös, wurde als inoperabel entlassen.

3 Fälle betreffen Unterarm resp. die Hand. Einer ist ätiologisch sehr interessant: 36jähriger, aus gesunder Familie stammender, sehr kräftiger Schlachtermeister schnitt sich vor 6 Jahren in das Gelenk von 2. und 3. Phalanx des rechten Zeigefingers; er arbeitete, ohne viel auf die Wunde zu achten, weiter, wobei letztere heilte. 4 Wochen später entwickelte sich ein kleines ulcerirtes Knötchen auf dem Dorsum des Zeigefingers, heilte mehrfach, um von Neuem aufzubrechen; bald kamen neue Knötchen in der Umgebung hinzu; so wanderte die Ulceration, hinten meist verheilend, 3 Jahre lang auf dem Finger umher. Dann traten Knötchen am Unterarm auf, heilten ebenfalls wieder. Vor 2 Jahren trat stärkere Schwellung des Unterarmes auf, die zu grösseren Abscessen führte, bis zum Ellenbogengelenke hinauf, so dass mehrfache Incisionen nöthig wurden. Auch diese Abscesse heilten wieder, während der Finger dauernd wund blieb. Nachdem noch vielfach Ekzem am Unterarm bestanden hatte, trat vor 8 Wochen neue Eiterung auf, so dass zur Zeit der ganze Unterarm von tuberculös aussehenden Fisteln durchsetzt ist; der Zeigefinger präsentirt sich als eine ulcerirende Fläche von papillärem Aussehen. Vielfache Incisionen und Auskratzungen besserten bald den Zustand, doch noch jetzt, 2 Jahre nach der ersten Vorstellung, bestehen Fisteln, entwickeln sich Abscesse. Die ausgekratzten Granulationen vom Unterarm enthielten deutlich Tuberkel. Der Gedanke liegt nahe, dass es sich um eine Infection mit Tuberkelvirus handelte, der Patient ja in Folge seiner Beschäftigung als Schlachter hinreichend Gelegenheit hatte sich auszusetzen.

Bemerkenswerth ist auch der zweite Fall: Tuberculöse Entartung des grossen Flexorenschleimbeutels der linken Hand bei einem blühend aussehenden aus gesunder Familie stammenden 19jährigen Manne. Vor ½ Jahr hatte sich zunächst eine Schwäche in der linken Hand gezeigt, dann war leichte Schwellung oberhalb des Handgelenkes eingetreten, die sich nach einiger Zeit auch auf die ulnare Seite der Vola manus erstreckte und noch jetzt besteht; 5. Finger ganz, 4. fast ganz kraftlos. Die Incision 10. Jan. 1879 führte auf einen dunkelblaurothen Sack mit sehr dicken Wandungen, einen kleinen Reiskörper enthaltend; der Sack erstreckt sich unter das Lig. carp. vol. prop. durch. Exstirpirt zeigte er ein derbfaseriges Gewebe mit einzelnen rundlich weissen Partien; sie enthalten massenhaft Tuberkel in ein derbes Gewebe eingelassen, analog dem früher beschriebenen Falle von tuberculösem Tumor des Kniegelenkes (diese Zeitschrift XII. S. 474, Fall 2. Patient ist jetzt 1½ Jahr nach Exstirpation des Tumors noch völlig gesund und hat ein total bewegliches Kniegelenk). Die Heilung erfolgte zunächst ziemlich prompt, doch trat ein Jahr später Recidiv an der Hand ein, das dem Patienten aber so wenig Beschwerden macht, dass er beständig mit der Hand arbeitet. Der dritte Fall betrifft einfache Hauttuberculose ohne wesentliches Interesse.

8. Untere Extremität. 4 Fälle. 1 Fall von tuberculösen Lymphdrüsen der Leistengegend, ausgekratzt, der Heilung nahe entlassen.

Erwähnenswerth ist folgender Fall von Tuberculose des Präpatellarschleimbeutels: 19jähriges kräftiges Mädchen, in deren Familie mehrfach Fälle von Tuberculose vorgekommen sind, hat vor 7 Jahren einen Messer-

stich auf die Kniescheibe bekommen. Die Wunde heilte gut aus. Seit 3/4 Jahren traten periodisch Schmerz und Schwellung an der früher verletzten Stelle auf. Jetzt haselnussgrosse Geschwulst im Präpatellarschleimbeutel, seitlich davon eine Narbe deutlich sichtbar. Die Untersuchung des exstirpirten Tumors ergibt deutliche Tuberculose, im Centrum desselben eine gelbbraune amorphe Masse, vielleicht Rost, zurückgeblieben vom Messer vor 7 Jahren.

Resectionen wegen Tuberculose

I. Obere Ex

a) Schulter

Nummer	Name	Körpertheil	Dauer	Aetiologie	Status praesens	Operation
1	Robert Kraus, 15 Jahre.	Links.	14 Wochen.	Pat. fiel mit der l. Schulter geg. eine Wand, bekam Tags darauf Schwell. u. Schmerz; 8 W. spät. wurde Eiter drch. Punction entleert.	Gegend des Deltoideus ziemlich stark geschwollen. Hinten fluctuirend. Bewegungen unmöglich. Patient sehr kräftig.	Resection des Caput humeri durch vorderen Längsschnitt 14. November 1877.
2	Louise Willich, 38 Jahre.	Links.	4 Jahr.	Unbekannt.	Starke Beweglichkeitsbeschränkung der stark abgemagerten Schulter. Fisteln vorne am Gelenke und unter dem Arme.	Resectio capit. humeri durch vorderen Längsschnitt 6. Aug. 1878.
3	Johanna Hewel, 16 Jahre.	Rechts.	1/2 Jahr.	Unbekannt.	Schulter stark abgeflacht. Bewegungen sehr beschränkt.	Resectio capit. humeri durch vorderen Längsschnitt 18. März 1879.

b) Ellenbogen

1	Otto Hirsch, 17 Jahre.	Links.	4 Jahr.	Unbekannt.	Abscess am Epicondyl. med. Gelenk wenig geschwollen.	Resectio cubiti totalis durch hinteren Längsschnitt 1. Nov. 1877.
2	Bernhard Wagner, 14 Jahre.	Rechts.	3 Jahr.	Unbek. Der Affection d. Gelenkes gingen Schmerzen in der Schulter und der Hand voraus.	Wenig geschwollenes Gelenk mit vielen Narben.	Resectio cubiti durch hinter. Längsschnitt. totale, 14. Mai 1878.
3	August Heinicke, 8 Jahre.	Rechts.	1/4 Jahr.	Ohne äussere Veranlassung.	Starke elastische Schwellung des ganzen Gelenkes. Aussen am Olekran. deutliche Fluctuation, weiter unten eine Fistel.	Resectio cubiti tot. 15. Mai 1878, hinterer Schnitt.

Zwei Fälle betreffen Tuberculose und zwar sehr ausgedehnte, einmal der Tibialis post.- und Flexor hall.-Sehnenscheide (34jähriger Mann), im anderen Falle der Peronealsehnenscheide (12jähriger Knabe). Beide nach multiplen Incisionen und Auskratzungen im Laufe von $1^1/_2$ Jahren geheilt.

vom 1. Oct. 1877 bis 1. Oct. 1879.

tremität.

gelenk.

Anatomischer Befund	Verlauf	Resultat	Complication	Hereditär belast.
Gelenkkopf v. ziemlich intactem Knorpel überzogen; am Rande des Knorpels und im Kopfe selbst 2 erbsengrosse Knochenherde. Eiter im Gelenke.	Verlauf aseptisch.	Entl. 8/1.78. mit kleiner Fistel, d. sich nach 6 Woch. schliesst. Jan. 1880 hebt. Pat. d. Arm fast bis z. senkrechten, hat normale Kraft im Arme, Bewegungen nach allen Richtungen hin frei.	—	Vater soll längere Zeit gehustet haben.
Kopf v. Knorpel entblösst, z. Th. zerfress., z. Th. mit d. gleichfalls entblössten Pfanne am hinteren Umfange verwachsen. Kleiner tuberculöser Sequester am Kopfe.	Verlauf aseptisch, später nach der Entlassung mehrfache Abscesse.	31. August entlassen. Januar 1880: Geheilt, arbeitsfähig, doch nur geringe Beweglichkeit im Gelenke.	—	Unbekannt.
Kopf gänzl. zerstört. Einige Reste desselben mit der Pfanne verwachsen. Ein tuberculöser Sequester im Gelenke.	Verlauf zunächst aseptisch, dann Eiterung bei fortschreitender Lungenphthise.	27. Mai 1879 ausgeheilt, schwerkrank entlassen.	Phthisis pulmonum.	Mutter starb an Phthisis pulmon. Schwester hat Fungus genu.

gelenk.

Alter fast verheilter Fungus, complicirt durch frische Eruptionen. Herd in der Tibia.	Aseptisch; schon 14. November 1877 zur poliklinischen Behandlung entlassen, dann sehr langsame Heilung.	Erst seit Anfang 1879 völlig geh., active Flexion im Winkel v. 90°, geringe Pro- u. Supination, arbeitsfähig.	—	Vater starb an Phthisis pulm.
Im Humerus und Olekranon Knochenherde, in letzterem ein Sequester.	Aseptisch, Heilung ohne Störung; Patient entzieht sich nach 6 Woch. bei Versuchen den Arm zu bewegen, der Behandlung.	Laut brieflich. Nachricht v. Febr. 1880 geheilt, beweglich, aber zu schwerer Arbeit wenig brauchbar.	—	Unbekannt.
Synovialer Fungus. Kein Knochenherd, Knorpel zum Theil zerstört.	Aseptisch, Arm schwillt rasch ab, dann treten neue Wucherungen von fungösen Granulationen auf.	15. Sept. 78. entführt. Laut Nachricht vom Febr. 1880 geheilt mit Beweglichkeit v. leicht flectirter Stellung.	—	—

Nummer	Name	Körpertheil	Dauer	Aetiologie	Status praesens	Operation
4	Minna Schulze, 19 Jahre.	Rechts.	8 Jahr.	Ohne äussere Veranlassung.	Ankylose in leicht flectirter Stellung.	Durch zwei hintere H-Schnitte Resection eines keilförmig. Knochenstückes 20/5. 76.
5	August Müller, 61 Jahre.	Rechts.	1 Jahr.	Ebenso.	Gelenk stark geschwollen, von Fisteln durchsetzt, nach allen Richtungen verschiebbar.	Resectio cubiti totalis nach L. 15. Mai 1878.
6	Michael Schieber, 52 Jahre.	Links.	2 Jahr.	Ebenso.	Starke Schwellung des Gelenkes. Senkungsabcess im Verlaufe des Radius.	Resectio cubiti totalis nach L. 13. Januar 1879.
7	Emil Männer, 9 Jahre.	Rechts.	Unbekannt.	Stoss gegen den Ellenbogen.	Arm rechtwinklig flectirt, Gelenk stark geschwollen, besonders neben dem Olekranon.	Resectio cubiti totalis nach L. 31. Januar 1879.
8	Johann Rüsch, 23 Jahre.	Links.	10 Jahr.	Ohne äussere Veranlassung.	Arm stumpfwinklig flectirt, colossale Schwellung des von Fisteln durchsetzten Armes; kaum noch resectionsfähig.	Ausgedehnte Resect. cub. totalis nach L. 26. Februar 1879.
9	Sophie Flüger, 32 Jahre.	Rechts.	1 Jahr.	Ebenso.	Starke Schwell. des Gelenkes u. d. ganzen Vorderarmes. Grosser Abscess an der Dorsalseite unterhalb des Gelenkes; Fistel an der Innenseite.	Resectio total. cubiti 4. März 1879 nach L.
10	Christoph Riebeul, 24 Jahre.	Rechts.	5 Jahr.	Ebenso.	Starke Schwellung des nach allen Seiten winkligen Gelenkes.	Resect. cubiti total. nach L. 17. März 1879.
11	Karl Scheff, 17 Jahre.	Links.	1/2 Jahr.	Ebenso.	Starke Gelenkschwellung, spitzwinklig flectirt, mehrfache Fisteln.	Resect. cubiti total. nach L. 6. Mai 1879.
12	Sophie Schuster, 40 Jahre.	Rechts.	1/2 Jahr.	Pat. datirt ihr Leiden von einer Ohrfeige her, die sie ihrem Kinde geben wollte, wobei sie aber fehl schlug.	Starke Schwellung des ganzen Gelenkes, an der Aussenseite des Vorderarmes ein Abscess.	Resectio cubiti total nach L. 16. Mai 1879.

Anatomischer Befund	Verlauf	Resultat	Complication	Hereditär belast.
Knöcherne Ankylose.	Rasche Heilung bei aseptischem Verlauf.	2. Aug. 1878 entzieht Pat. mit etwas beweglichem Arme sich der Behandlung.	—	Unbekannt.
Synovialer Fungus. Knorpel zum Theil zerstört, Knochen gesund.	Anfangs leichte Putrescenz der Wunde, die bald schwindet. Multiple Nekrosen des Sägerandes.	Laut Brief vom Januar 1880 geheilt mit Schlottergelenk, Arm in Schiene zur Arbeit brauchbar.	—	Unbekannt.
Synovialer Fungus.	Aseptisch aber ohne Tendenz zur völligen Ausheilung trotz primärer Heilung des Schnittes.	Januar 1880. Arm ziemlich fest, doch bestehen noch Fisteln und Schmerzen.	—	Unbekannt.
Synovialer Fungus, Knochen und Knorpel intact.	Aseptisch; anfangs per pr. geheilt, nachher klafft die Wunde wieder, ungestört Heil. durch Granulation.	Mitte Mai 1879 geheilt mit activ im Winkel von circa 80° flexionsfähigem Arme.	—	Unbekannt.
Ausgedehnte Zerstörung der Ulna und des Humerus. Mehrfache Sequester.	Nicht ganz aseptisch zuerst bald günstiger Verlauf, worauf Patient sich der Behandlung entzieht Mai 1879.	Aug. 1880 bestehen noch immer Fisteln u. zwar sehr tiefe, stark eiternde. Schlottergelenk, activ kann d. Unterarm nicht gehoben werden. Allgemeinbefinden gut.	—	Vater leidet an chronischem Husten.
Synovialer Fungus. Knorpel total zerstört, keine Knochenherde.	Aseptisch zunächst, später mehrfach Abscesse.	Entzieht sich Anfangs April der Behandlung, ist im Sommer 1880 noch nicht geheilt.	—	Keine.
Starker Fung. synov. Knorpel abgehoben; in der Rotula ein kleiner Knochenherd.	Aseptisch zuerst, dann Entwicklung v. schwammigen Granulationen mit Abscessbildung.	Januar 1880. Arm ungeheilt. Patient im letzten Stadium der Phthise.	Spontanluxation der Hüfte. Phthisis pulmonum.	Unbekannt.
Ulna stark zerstört, Proc. coronoid. ganz geschwunden. Kleiner Herd in der Ulna, Humerus zum Theil von Knorpel entblösst, sonst gesund.	Aseptisch, Pat. steht am 3. Tage auf, Heilung per primam, dann platzt die ganze Wunde wieder auf, Fisteln bleiben, Patient entzieht sich vielfach der Behandlung.	August 1880 noch immer fistulös. Arm sehr wenig beweglich in fast gestreckter Stellung.	Tuberculöse Lymphdrüsen am Halse.	Unbekannt.
Knorpel gänzlich zerstört. Oberflächliche Knochenherde. Der Abscess führt zum Capit. radii, dessen Knorpel abgehoben, sonst intact ist.	Aseptisch zunächst, dann Entwicklung schwammiger Granulationen und Abscesse, geheilt im December 1879.	Aug. 80. Keine Knochenneubild., Gelenkenden stehen nicht an einander, sondern bewegen sich in fibrösem Gewebe. Active Flexionsfähigk. im Winkel von 60°, Pro- und Supination im Winkel von 30°.	Spitzenkatarrh der rechten Lunge.	Keine.

Nummer	Name	Körpertheil	Dauer	Aetiologie	Status praesens	Operation
13	Catharine Fröbe, 13 Jahre.	Rechts.	1 Jahr.	Ohne äussere Veranlassung.	Spindelförmige Schwellung des Gelenkes. Rechtwinklige Flexionsstellung.	Resectio cubiti total. sehr ausgedehnt nach L. 27. Juni 1879.
14	Auguste Ehlers, 27 Jahre.	Rechts.	3 Jahr.	Ebenso.	Rechtwinklige Flexionsstellung. Sehr mässige Schwellung, am meisten nach aussen vom Olekranon. Sehr schmerzhaft.	Resectio cubiti total. nach L. 7. Juli 1879.
						c) Hand
1	Louise Bodenhagen, 29 Jahre.	Rechts.	½ Jahr.	6 Wochen nach der letzten Entbindung entstanden.	Starke Schwellung, viele Fisteln.	Resection der erster Handwurzelknochenreihe, es bleiben Os multang. maj., Theil v. Os hamat., das Tri. mit Os pisiforme 20 November 1878.
2	Konrad Wunert, 50 Jahre.	Links.	½ Jahr.	Starke Contusion des Handgelenkes.	Starke Schwellung des Handgelenkes; Hand nach allen Richtungen verschiebbar.	Resection der sämmtlichen Handwurzelknoch. exc. Multang. maj. u. pisif. Untere Ende des Radius entfernt 9. Mai 1879.
						II. Untere Ex
						a) Hüft
1	Emilie Siebert, 13 Jahre.	Links.	3 Jahr.	Unbekannt.	Starke Flexion. 1½ Cm. reelle Verkürz. Beckenhebung um 2 Cm. durch Adduction. Gelenkgegend stark geschwollen und sehr schmerzhaft. Geringes Fieber.	Resectio cap. fem. c. trochant. nach L. 19. October 1877.
2	Elise Bönnig, 18 Jahre.	Links.	½ Jahr.	Keine äussere Veranlassung.	2½ Cm. Abduct. Schmerz im Hüft- u. Kniegel. Anfangs mit Extens. behandelt, später Abscess an der Vorderseite des Gelenkes.	Resectio cap. fem. c. trochant. maj. 2. October 1877 nach L.
3	Heinrich Vetter, 17 Jahre.	Rechts.	4 Jahr.	Angeblich nach einer acuten Lungenkrankheit entstanden.	Rechtwinklige Flexion, leichte Adduction. Spontanluxation. Hinterer Pfannenrand verdickt. Abscess im Becken und vorne am Oberschenkel.	Resect. cap. fem. c. troch. maj. nach L. 13. Novbr. 1877. Incision oberhalb des Lig. Poup. und durch die Adductoren.

Anatomischer Befund	Verlauf	Resultat	Complication	Hereditär belast.
Knoch. total destruirt. Vom Olekranon ist nur eine schmale Spange geblieben. Ulna im ob. Drittel aufgetrieben u. ausgehöhlt, mit Granulat. gefüllt. Proc. cubit. humeri u. Radiuskopf von Granulationen zerfressen.	Aseptisch; schnelle Heilung ohne Störung.	October 1879 geheilt entlassen. Gelenk beweglich im Winkel von 30°.	Tuberculöse Geschwüre der Haut des Gesichtes und des Vorderarmes. Spina ventosa am Finger.	Keine.
Synovialer Fungus mit Reiskörpern. Knorpel abgehoben. Knochen intact.	Aseptisch; Entwicklung schwammiger Granulationen.	Es bestehen Sommer 1880 noch Fisteln, Arm zieml. fest, Herbst 1880 geheilt mit activ beweglichem Gelenke.	—	Keine.
gelenk.				
Ausgedehnte Zerstörung der Knochen; fungöse Granulationen in den dorsalen Sehnenscheiden.	Aseptisch. Partielle Nekrose der Sehne des Extensor poll. longus.	Entl. 14. Dec. 78. zur ambulatorischen Behandlung; stellt sich im October 1879 völlig geheilt vor; Hand ziemlich gebrauchsfähig.	Fungus im rechten Metatarsus, geheilt nach einmaliger Auskratzung.	Unbekannt.
Knochen malacisch, sonst nicht destruirt; überall von tuberculösen Granulationen umgeben.	Zunächst aseptisch, später Eiterung mit Nekrose der Sehnen vom Extensor poll. long. und Extensor carpi radial.	Januar 1880 noch nicht geheilt.	—	Keine.
tremität.				
gelenk.				
Kapsel sehr verdickt durch Granulationen. Hinterer ob. Pfannenrand zerstört. Knorpel vom Kopf abgelöst und mit der Pfanne verwachsen.	14 Tage lang aseptisch, dann leicht inficirt, ziemlich starke, dann geringe Eiterung.	2. Juni 1878 mit Taylor entlassen. Mai 79. vollständig geheilt mit ausgiebigen Bewegungen im Hüftgelenke vorgestellt.	—	Angeblich keine.
Kopf von Knorpel entblösst, in seiner Form erhalten. Synovialer Fungus.	Vom 3. Tage an nicht aseptisch, dann guter Verlauf, später Wucherung d. Granulationen, so dass mehrf. Auskrats. nöthig werden.	Mit Fisteln entl. 30/6. 1878, geht auf Taylor lange Zeit, hat jetzt Sommer 80. noch viele wenn auch wenig secernirend. Fisteln.	Wiederholt Hämoptoe geringen Grades.	Unbekannt.
Epiphyse des Kopfes fehlt vollständig; der Epiphysenknorpel bildet d. Oberfläche d. zurückgeblieb. Theiles. Pfanne nach ob. u. hinten gewand. Ein Loch im Becken zwischen Spina ant. sup. u. infer.	Seit 15. November Wunden nicht aseptisch. Abscesse an der Hinterseite des Oberschenkels; 21. November plötzliche Dyspnoe, die nach 1 Stunde zum Tode führt.	Gestorben 21. November 1877 (s. Septicämie).	—	Mutter gestorben, woran ist nicht zu ermitteln.

Nummer	Name	Körpertheil	Dauer	Aetiologie	Status praesens	Operation
4	Heinrich Francis, 11 Jahre.	Links.	—	—	Starke Schwellung der Gelenkgegend, hinten deutlich fluctuirend.	Resect. cap. femoris c. trochant. nach L. 26. Novbr. 1877. Incision auf den Abcess isolirt.
5	Lina Rottert, 5 Jahre.	Rechts.	3/4 Jahr.	Keine äussere Veranlassung.	Adductionsstell. 2 Cm. Innenrotation. Starke Flexionscontractur. Später nach Extensionsbehandl. Abductionsstellung, vorne und hinten am Gelenke grosse Abscesse.	Resect. cap. femoris c. trochant. nach L. 4. März 1878.
6	Joseph Schmidt, 37 Jahre.	Links.	4 Jahr, vor 3 J. Eiter., die 1 J. dauerte, worauf Pat. wieder arbeit.	Ebenso.	Leichte Flexionscontractur; Flexion bis zum rechten Winkel möglich, die übrigen Bewegungen gehindert. Vorne und hinten am Gelenke Fluctuation.	Resectio capitis sine trochanter nach L. 18. März 1878. Incision in beide Abscesse.
7	Karl Deisemann, 1 3/4 Jahr.	Rechts.	1 Jahr.	Ebenso.	Seit Dec. 77. mit Gypsverbänd. behandelt, zeigt sich bei Aufnahme im April 78. Adductionsstell. Schwell. an d. Vorderseite d. Gelenkes, später hier Abscess.	Res. cap. femoris sine troch. nach L. 16. Juli 1878. Abscess schon früher geöffnet, communicirt nicht mit dem Gelenk.
8	Dorette Kühn, 17 Jahre.	Links.	3/4 Jahr.	Ohne besondere Ursache.	Aufg. 8/6. 78. mit rechtwink. Flexionscontractur, fast ebenso starke Abduct. u. Rotation nach aussen. Während der Correctur durch Extension Abscess am Tensor fasciae.	Res. cap. fem. cum troch. nach L. 30. Sept. Incision in den nicht mit dem Gelenk communicirenden Abscess.
9	Wilhelm Sennheun, 38 Jahre.	Rechts.	3 Jahr.	Ohne äussere Veranlassung.	Flexionscontractur. Reelle Verkürzung 2 Cm. Fistel an der Aussenseite des Oberschenkels.	Resect. cap. femoris cum troch. nach L. 20. November 1878.
10	Hermann Buschlepp, 6 Jahre.	Links.	3/4 Jahr.	Ist gefallen und hinkt seitdem.	Hüftgel., mehr als rechtwinkl. flect., 2 Cm. Abduction, starke Aussenrotat. Nach 3/4jähr. Behandl. mit Extens. u. Gypsverbänd. Abscess i. d. Leistenbeuge.	Resect. capit. femor. sine troch. (vorderer Schnitt, Drainage nach hinten) 2. Februar 1879.
11	Therese Wenkemann, 6 Jahre.	Rechts.	—	Ohne äussere Veranlassung.	Rechtwinklige Flexionscontractur, starke Adduction, Rotation nach innen, 3 Cm. reelle Verkürzung. Abscess an der Vorderseite des Gelenkes.	Resect. capit. femor. sine troch. (vorderer Schnitt, hinten durch Drainage) 3. März 1879.

Anatomischer Befund	Verlauf	Resultat	Complication	Hereditär belast.
Im Gelenk wenig Eiter, hint. oben grosser Abscess, Kopf z. Theil mit der Pfanne verwachsen. In d. Pfanne ein Knochenherd.	Wunde bleibt nicht antiseptisch. Abscess am Oberschenkel, Schwellung des ganzen Oberschenkels. Schlaffe Granulationen.	25. August mit Taylor entlassen; es bestehen noch Fisteln im August 1880.	—	Keine.
Kopf zur Hälfte zerstört, Pfanne von Knorpel entblösst.	Wunde bleibt aseptisch, heilt anfangs per primam, klafft später wieder auf und heilt langsam durch Granulationen.	15. Nov. 1878 entl., hat Sommer 80. noch Fisteln, aber bewegliches Hüftgelenk, mit dem sie d. ganzen Tag umherläuft. Nov. 80. vorgestellt, geh. mit 6 Cm. Verkürzung, starke Flexionscontractur (Winkel v. ca. 80°), von da an alle Bewegungen frei.		Unbekannt.
Im vorder. Abscesse (Bursa?) viele Reiskörperchen. Kopf von dicker Bindegewebsschwarte überzogen, mit eingestreuten Knorpelresten. Pfanne nicht perforirt.	Monate lang aseptisch, dann entwickelt sich Beckenabscess, Thrombose beider Venae iliacae und schliesslich tuberculöse Peritonitis und Pleuritis.	Gest. 14/2. 79. Pfanne in d. ob. Hälfte nekrot., ebenso eine Nekrosenfläche der Beckenknochen mit Abscess. Allgemeine Tuberculose. Trochanter steht oberhalb der Pfanne trotz permanent. Extension.	—	Keine.
Kopf stark zerstört, steht in cariöser Pfanne.	Aseptischer Verlauf. Profuse Durchfälle.	Gestorben 29. Juli 1878. Ausgedehnte tuberculöse Darmgeschwüre.	Darmtuberculose.	Unbekannt.
Kopf nur oberflächlich zerstört.	Zunächst ganz aseptisch. Heilung d. Wunde per primam exc. Drainloch. Dann bricht d. Wunde wied. auf, schwam. Granulat., starke Eiterung, Durchfälle, Husten.	Gestorben 21. November 1879 an Tuberculose fast sämmtlicher Organe.	Phthitis pulmonum.	Unbekannt.
Wallnussgrosser Sequester im Trochanter. Kopf ohne Knorpel, partiell geschwunden. Pfanne mit flachen nekrotischen Knochenstücken bedeckt.	Wunde anfangs stinkend, wird dann geruchlos. Im Januar und Februar kein Fieber, dann hektisches Fieber. Vereiterung des Mittelohres, Durchfälle, Erbrechen.	Gestorben 30. April 1879.	Caries ossis navicular., alte Narben von tuberculösen Halsdrüsen.	Eltern gesund und noch lebend.
Kopf gänzlich zerstört, theilweise mit der cariösen Pfanne verwachsen.	Ganz aseptischer Verlauf, später Hervorquellen der Granulationen. Im October 1879 Entwicklung eines Beckenabscesses.	Hat Sommer 1880 noch Fisteln, geht im Taylor. Erneute Flexionscontractur.	—	Vater starb an Phthisis pulmon.
Käsiger Abscess mit dem Gelenke communicirend. Kopf total zerstört. Pfanne von Granulationen zerfressen.	Lister'scher Verband muss alsbald wegen starker Carbolintoxication aufgegeben werden, deshalb dauernd putride Wunde.	Liegt 15. Aug. noch mit stark riechenden Wunden im Hospitale, dennoch gutes Allgemeinbefinden bei langsamer Ausheilung der Wunden.	—	Keine.

Nummer	Name	Körpertheil	Dauer	Aetiologie	Status praesens	Operation
12	August Weimer, 27 Jahre.	Rechts.	1 Jahr.	Ohne äussere Veranlassung.	Ganze Trochantergegend von einem grossen Abcesse eingenommen. Abductionscontractur. Bewegungen, ausser leichter Flexion, sämmtlich aufgehoben.	Incision in den Abcess 15. Februar 1879. keine Communication mit d. Gelenke; hohes Fieber, deshalb Res. cap. s. troch. 10. März 1879 nach L.
13	Ludwig Reiter, 8 Jahre.	Rechts.	2½ Jahr.	Ebenso.	Grosser Abcess an der Aussenseite d. Oberschenkels. Bein in starker Flexions- u. Abductionsstellung u. Rotation nach aussen; stark reell verkürzt.	Resectio cap. fem. sine trochant. nach L. 9. April 1879.
14	August Heyer, 26 Jahre.	Links.	¼ Jahr.	Ebenso.	Flexionscontract. von ca. 30°. Abductionscontract. Bewegungen allseitig beschränkt. Anfangs mit Extension behandelt, nach 2 Monaten Entwicklung eines vorderen Abscesses.	Resectio cap. femor. sine trochant. (vorderer Schnitt, Drainage nach hinten). Incision des Abscesses 24. Juni 1879.
15	Louis Jouvenal, 7 Jahre.	Rechts.	2 Jahr.	Ebenso.	Mehr wie rechtwinklige Flexionscontract. Rotat. nach aussen um 160°, so d. d. Patella nach hinten, die Ferse nach vorne gerichtet ist. 3 Cm. reelle Verkürzung. Multiple Fisteln.	Resectio cap. femor. cum apice trochant. nach L. 24. Juli 1879.

b) Knie

1	Louise Engelmann, 11 Jahre.	Links.	¾ Jahr.	Fiel im Sommer 1877 aufs Knie, worauf 4 Wochen starke Schwellg. bestand, dann gute Funct. bis vor 4 W., wo sie v. Neuem fiel.	22. Jan. 77. aufgen. mit prall gefüllt. Gelenke, zuerst Punction, dann 1/3. 1877 Incision ins Gelenk mit Entleerung v. flockig. Eiter; keine Heil. der Fisteln, Tibia sinkt immer mehr nach hinten, Genu valgum, deshalb	Resectio genu 28. November 1877 durch Bogenschnitt. Patella sammt Kapsel exstirpirt, vom Femur viel, von der Tibia wenig entfernt.
2	Karoline Behrens, 33 Jahre.	Links.	¼ Jahr.	Ohne äussere Veranlassung.	Schwellung mit Fistel an der ober. Aussenseite des Kniegelenkes 24. Mai 77. Nach mehrmal. Auskrats. d. Fistel Jan. 78: an d. Innenseite mehr nach hinten Schwellung, die nach oben hin zunimmt.	Resectio genu mit Bogenschnitt 9. Jan. 1878. Femur oberhalb der Condylen durchsägt.
3	Alwin Reichenbach, 6 Jahre.	Rechts.	3 Jahr.	Ebenso.	Rechtwinklige Flexionsstellung. Knie stark geschwollen, Genu valg. Vom 24/8. 76. bis 27/2. 78 mit Gypsverb. behandelt, dann resecirt, weil Tibia stark nach hinten gesunken u. nach aussen rotirt ist. Gelenk sehr empfindlich.	Res. gen. durch Bogenschnitt. Patella durchsägt, d. unt. Ende entfernt. Von Femur und Tibia nur flache Scheiben abgetragen. Ober. Ende der Patella mit Tibia vernäht. 27. Februar 1878.

Anatomischer Befund	Verlauf	Resultat	Complication	Hereditär belast.
Knorpel vom Kopf abgelöst, Knochen gesund. Am Rande des Kopfes einige Osteophyten. Pfanne anscheinend gesund.	Wunde nicht aseptisch, doch kein hohes Fieber bis 19. April 1879, tuberculöse Meningitis.	Gest. 23. April 1879. Tubercul. d. Mening., der Lungen, in denen frische pneumon. Herde, Tuberculose d. Leber und Nieren. Nekrose der Pfanne.	—	Patient stammt von gesunden Eltern.
Kopf ganz zerstört.	Fast ganz aseptisch. Am 6. Tage Schmerzen in allen Gelenken, Delirien u. s. w. (s. zweifelhafte Sepsis).	Gestorben 23. April 1879 (Section s. dort).	—	Keine.
Kopf oberflächlich destruirt, Synovialtuberculose. Pfanne anscheinend gesund.	Anfangs aseptisch; vom 5. Juli fängt die Wunde an putrid zu werden, Patient bekommt Septicämie (s. dort).	Gestorben 9. Juli 1879 (Section s. dort).	—	Keine.
Kopf total destruirt, ist oberhalb der eigentlichen Pfanne angewachsen.	Anfangs aseptisch, Mitte October ward die Wunde riechend, Senkungsabscess im Bereiche des Oberschenkels, Incisionen dicht oberhalb des Kniegelenkes.	Gestorben 28. Febr. 1879 an tuberculöser Basilarmeningitis.	—	Keine.
gelenk.				
Im Condyl. med. tibiae tiefe Knochenherde. Knorpel überall geschwunden.	Aseptisch, Gangrän der Schnittränder, Nekrose d. Sägerandes am Femur. Klaffen d. Wunde. Langsame Heilung, wobei sich trotz Gypsverband d. Knie immer mehr krümmt, deshalb 13/9. 78. keilförmige Osteotomie, Basis n. vorne.	Juli 1880: Knie fast in geradsteifer Stellung. Wenig secernirende Fisteln.	—	Mutter starb an Phthisis pulmonum.
Im Cond. lat. femor. ein grosser Knochenherd, Gelenk intact etc. leichter Pannus.	Aseptisch, dann Wucherung von tuberculösen Granulationen, keine Heilung, deshalb Amput. femoris 13. Mai 1878. Heilung per primam.	15. Juli 78. mit Fistel am Amputationsstumpfe entlassen, die noch 15. Mai 1879 besteht. Gestorben Januar 1880 an Phthisis pulmonum.	Tuberculose d. Metatars. dext. nach Amputat. nach Pirogoff geheilt. Phthis. pulm. beiderseits tuberculöse Pleuritis.	Unbekannt.
Gelenk mit Narbengewebe, das Tuberkel eingeschloss. hält, gefüllt. Im Cond. med. femor. ein bis zur Epiphyse gehender Knochenherd, in Med. cond. tibiae ein kleiner Herd.	Aseptisch, afebril, Heilung per primam bis auf die Drainlöcher.	17. Aug. 1878 mit Gypsverband entlassen, in dem Patient einhergeht. Fisteln heilen im Jahre 1872, Knie fest.	—	Unbekannt.

Nummer	Name	Körpertheil	Dauer	Aetiologie	Status praesens	Operation
4	Heinrich Gerstenberg, 18 Jahre.	Links.	¼ Jahr.	Ohne äussere Veranlassung.	Hydrops mit starker Verdickung d. Kapsel 25/5.77. Injection von 5% Carbolsäure ohne Erfolg. Stärk. Schwellg., Gypsverb. 5/3. 78. Knie enorm empfindlich, geschwollen, Fluctuat. oberhalb d. ob. Recessus. Tibia zurückgesunk.	Resectio genu mittelst Bogenschnitt 5. März 1878. Patella sammt Synovialsack entfernt.
5	Franz Schneider, 53 Jahre.	Rechts.	2 Jahr.	Schwellung d. Knies entstand 4 Woch. nachdem ein Sack mit Rüben aufs Knie gefallen war.	Rechtwinkl. Flexionsstellung. Am Cond. lat. femor. leichte Schwellung und Schmerzhaftigk.; Geradstreckg. durch Extension. Fluctuation im oberen Recessus, Genu valgum deutlich hervortretend.	Resectio genu, Bogenschnitt. Patella und Synovialsack entfernt 11. März 1878.
6	Ferdinand Niedermeyer, 12 Jahre.	Links.	9 Jahr.	Ohne äussere Veranlassung.	Flexionsstellung v. 115°. Tibia zurückgesunken, etwas nach aussen rotirt u. abducirt, Fisteln in der Kniekehle.	Res. genu, Entfernung der Patella. Knochen mit Messer zugeschnitten 21. März 1878.
7	Heinrich Bruns, 24 Jahre.	Rechts.	6 Jahr.	Ebenso.	Ganze untere Partie des Femur in eine harte derbe Masse verwandelt. In der Kniekehle ein mittelgrosses Ulcus mit callösen Rändern. Gelenk mit Fisteln durchsetzt, ganz steif in gerader Stellung.	Resectio genu durch Bogenschnitt. Patella und Synovialkapsel exstirpirt 21. Mai 1878.
8	Christoph Fersemann, 35 Jahre.	Links.	5 Jahr.	Unmittelbar nach einem Pferdeschlag entstand bleibende Schwellung.	Leichte Flexionsstellung, starkes Genu valgum, Tibia nach hinten gesunken, Gelenk sehr stark geschwollen.	Resectio genu mit subperiostaler Entfernung der Patella. Synovialmembran exstirpirt 27. Juni 1878.
9	Karl Zefgen, 22 Jahre.	Links.	6 Jahr.	Ohne äussere Veranlassung.	Gelenk stark geschwollen und eiternd. Perforation der Innenseite in der Höhe des Cond. med. fem. Keine Stellungsanomalie.	Resectio genu durch Bogenschnitt. Exstirpation des oberen Recessus sammt unteren Theile des Quadriceps 9. Juli 1878.
10	Louise Herr, 13 Jahre.	Rechts.	12 Jahr.	Ebenso.	Spitzwinkl. Flexionscontractur. Beweglichkeit in einer Breite v. 15°. Tibia stark nach hint. gesunken, nach aussen rotirt. Patella auf d. Lat. cond. fem. luxirt und angewachsen Bein stark im Wachsthum zurückgeblieben.	Resectio genu durch Bogenschnitt. Patella bleibt. Tenotomie der Sehne vom M. biceps und Semimembranosus 19. Juli 1878.

Anatomischer Befund	Verlauf	Resultat	Complication	Hereditär belast.
Fungus der Synovialis, Knochen gesund, Knorpel nur an den Rändern zerstört.	Ganz aseptisch, am 24/5. bis auf d. Drainlöcher geheilt, Pat. geht Ende April umher im Gypsverb., dann neue Tubercul. d. Weichtheile, deshalb u. weil bedrohl. Erschein. v. Seiten der Nieren auftreten Amput. cruris 15. Juni 1878.	12. Juli 1878 geheilt entlassen. Gestorben October 1878 zu Hause an Tuberculose des Urogenitalapparates	—	Keine.
Sklerosirter Sequester im Cond. lat. femor. Im Cond. med. tibiae. Herd ohne Sequester.	Aseptisch bei hohem Fieber. Necrosis der Extensorensehne; 1 Jahr später Kniekehlenabscess.	Januar 1880. Lose Vereinigung der Knochenenden, 3 Fisteln mit wenig Secret, Patient geht im Stützapparate.	—	Keine.
Gelenk verödet. Knochen intact, aber weich.	Aseptisch. Nach 3 Verbänden geheilt.	Februar 1880. Bein völlig fest ohne Fisteln geheilt. Patient geht ohne Schiene.	—	Keine.
Knochenoberfläche durch Granulationen tief zerstört; keine Herderkrankungen.	Anfangs aseptisch und fieberlos, dann Eiterung, Entwicklung fungös. Granulationen. Im September Erysipel mit Nephritis und urämischen Anfällen, dann langsame Heilung.	23. Novbr. 1878 mit ziemlich festem Knie entlassen, keine Albuminurie. Febr. 1880 gesund und arbeitsfähig. Knie geheilt, fest.	—	Eltern gesund.
Cond. lat. tibiae fast ganz nekrotisch, tief in die Diaphyse mit kegelförmiger Spitze eingreifend.	Aseptisch, ohne Eiterung, so dass Pat. 12. Oct. 1878 im Gypsverbande, in dem er umhergeht, entlassen wird.	Sommer 1879: 2 oberflächl. Fisteln, Gelenk leicht bewegl. Patella neugebildet in Form eines platten 3 Cm. im Durchmesser haltenden Knochens.	Lupus faciei.	Unbekannt.
Ganzer Synovialsack tuberculös degenerirt, ebenso das untere Ende vom M. quadriceps femoris. Knochen nur oberflächlich arrodirt, sonst gesund.	Gangrän fast des ganzen ober. Hautlappens. Wunde etwas putride. Eitersenkung nach oben, durch Incision guter Verlauf, so dass Patient 15. Oct. 1878 im Gypsverbande gehend entlassen wird.	Januar 1880 völlig geheilt mit festem Kniegelenke. Patient arbeitet ohne Stützapparat den ganzen Tag.	—	Patient stammt aus tuberculöser Familie.
Gelenkenden bindegewebig verwachsen; wo sie zusammenstossen, sonst Knorpel erhalten.	Aseptisch; nach geringer Hautrandnekrose rasche Heilung; geht am 31. August im Magnesitverbande umher.	October 1878 ganz geheilt mit völlig festem Knie, dauernd geheilt geblieben.	Lupus faciei.	Unbekannt.

Nummer	Name	Körpertheil	Dauer	Aetiologie	Status praesens	Operation
11	Marie Wagner, 3 Jahre.	Links.	1 Jahr.	Ohne äussere Veranlassung.	Starke Schwellung mit Fisteln. Grosser Abscess unter dem Quadriceps, kleiner in der Wade.	Resectio genu durch Bogenschnitt. Patella bleibt. Knochen nur oberflächlich abgetragen 22. Juli 1878.
12	Georg Bammann, 23 Jahre.	Links.	17 Jahr.	Stiess sich im 6. J. ans Knie, welches sofort schwoll und nie wieder gesund wurde.	Multiple Fisteln führen in das geschwollene Kniegelenk. Tibia zurückgesunken. Leichte Genu valgum-Stellung.	Res. genu durch Bogenschnitt. Patella u. ob. Recessus exstirpirt. 2/8. 78. Synovialmembran auch ind. folgend. Fällen immer entfernt.
13	Alwine Zitz, 14 Jahre.	Links.	2 Jahr.	Fall aufs Knie.	Spitzwinklige Contractur, Bewegungen minimal und sehr schmerzhaft. Knie mässig geschwollen. Abscess oberhalb des Gelenkes.	Res. genu mit Querschnitt durch die Patella 6/9. 78. Femur in d. Epiphysenlinie, von d. Tibia schmale Spange resecirt. Tenot. des Semitendinosus und Semimembran.
14	Emil Rosenthal, 12 Jahre.	Links.	1½ Jahr.	Ohne äussere Veranlassung.	Spindelförmige Schwellung des Gelenkes; grosser Abscess oberhalb desselben, Fisteln im Cap. fibulae. Tibia wenig zurückgesunken, nach aussen rotirt.	Resectio genu mit Querschnitt durch die Patella 29. November 1878.
15	Fritz Fischer, 17 Jahre.	Links.	5 Jahr.	Ebenso.	Geringe Schwellung. Tibia stark nach hinten gesunken. Mässige Genu valgum-Stellung. Druck auf den Gelenkspalt sehr schmerzhaft.	Res. genu 14. Jan. 1879. Querschnitt über die Patella, Entfernung derselben exc. äussere obere Knochenschale vom Femur 1, von Tibia ½ Cm. entfernt.
16	Heinrich Borchard, 17 Jahre.	Links.	15 Jahr.	Ebenso.	Fast rechtwinkl. Flexionscontract. Tibia stark nach hinten gesunken, am Femur in d. Höhe gerutscht, dadurch starke Verkürzung der Extremität.	Res. genu 22/1. 1879. Querschnitt unterhalb der Patella, die bleibt. Femur und Tibia bis zur Epiphysenlinie entfernt.
17	Joseph Eckhardt, 10 Jahre.	Links.	2 Jahr.	Ebenso.	Knie rechtwinklig flectirt, stark spindelförmig geschwollen.	Resect. genu 5. März 1879. Querdurchsägung der Patella, vom Femur 2, von der Tibia 1 Cm. resecirt.
18	Heinrich Kreibaum, 35 Jahre.	Rechts.	12 Jahr.	Nach einem Fall aufs Knie blieb dauernd Schwellung und Schmerz.	Spindelförmige Schwellung d. Gelenkes. Leichte Genu valgum-Stellung. Knie fast unbeweglich, schmerzhaft, Fisteln.	Res. genu 20. März 1879. Querdurchsägung d. Patella, 4 Cm. vom Femur, 1 Cm. von der Tibia entfernt.

Anatomischer Befund	Verlauf	Resultat	Complication	Hereditär belast.
Zwei Sequester, einer im Cond. int. tib., der andere im Cond. ext. fem. Im Femur vorne tiefe Höhle. Knorpel und Lig. cruciata ganz zerstört.	Mässige Putrescenz bei geringem Fieber. 12/8. 78. Kind fortgeholt von d. Eltern; 11/9. 78. in rechtwinklig flectirter Stellung vorgestellt und wieder aufgenommen.	Februar 1881 völlig geheilt. Ankylose in ziemlich stark flectirter Stellung.	—	Unbekannt.
Theilweis knöch. Ankylose, Knorpel überall verschwunden. Kleine Knochenherde im Cond. inter. femor. und exter. tibiae.	Nicht ganz aseptisch. Eiterung im Gebiete des oberen Recessus, dann guter Verlauf, so dass Patient 8. Dec. 1878 im Gypsverband einhergeht.	Februar 1880 völlig fest geheilt, arbeitet den ganzen Tag ohne Stützapparat.	—	Patient stammt aus ganz gesunder Familie.
Synovialer Fungus. Knorpel des äusseren Gelenktheiles zerstört, des inneren intact.	Aseptisch; dann Abscessbildung; schwammige Granulationen, langsame Heilung nach oft wiederholt. Auskratzung, 7. Juni 1879 mit Gypsverband entlassen.	28. August 1879 geheilt vorgestellt, ohne Verband entlassen, geheilt geblieben.	—	Unbekannt.
In der Mitte des Femur hinten ein tiefer Herd. Knochen überall stark arrodirt.	Aseptisch, dann Abscessbild. in der Wade, Durchfälle, deshalb Amp. femor. 8. Febr. 1879, aseptischer Verlauf, aber keine Heilungstendenz. Patella fest verwachsen.	Knabe hat sich jetzt völlig erholt, aber Stumpf noch immer nicht geheilt (Juli 1880). Geh. Sommer 1881 ebenso die Erkrankung der Arme.	Multiple Tuberculose an d. Ulna, Handgelenk, Fingern beiderseits und am rechten Fusse.	Eltern gesund.
Grosser tuberculöser Sequester im Condyl. int. fem.	Primär im gefenst. Gypsverb. behand. Nicht ganz aseptisch. Eitersenkung. nach d. Oberschenkel zu. Nach Spaltung d. Abscesse schnelle Besserung, so dass Pat. im Magnesitverb. mit wenig eiternden Fisteln entlassen 28. Juli 1879.	20. Februar 1880 noch oberflächliche Fisteln. Knie fest.	—	Mutter leidet an langdauerndem Husten.
Condyl. an d. Vorderfläche noch v. Knorpel überzogen, hint. rauh u. zerfressen, ebenso d. Tibia. An einig. Stell. frische tubero. Granul.	Primär im gefenst. Gypsverb. behand., nicht aseptisch, mehrfache Eitersenkungen am Oberschenkel und in die Kniekehle. Sehr langsame Heilung.	2. Febr. 1880. Knie fest, doch bestehen noch Fisteln. Tibia etwas nach hinten gerutscht.	—	Unbekannt.
Synovialer Fungus. Knorpel und Knochen gesund.	Eiterung, d. bald aufhört, Entwicklung tuberculös. Granulationen, die mehrfach ausgekratzt werden; entlassen 30. Aug. 1879 im gefenstert. Gypsverband.	25. Januar 1880 fest, aber mit vielen Fisteln.	—	In der Familie Phthis. pulmon. sehr verbreitet.
Im Cond. int. fem. grosser tuberculös. Sequester. Knorpel ganz geschwunden. Patella verwachsen, oberer Recessus verödet.	Aseptisch, nur einen Tag Fieber, schnelle Heilung, 8. Juni mit Verband entlassen.	Nov. 79.: Knie noch etwas beweglich. 2 wenig secernirende Fisteln. Sept. 1880: Knie fast völlig fest, geh. 1 Fistel führt zur Patella.	—	Patient hat mehrfach Blut gehustet.

Nummer	Name	Körpertheil	Dauer	Aetiologie	Status praesens	Operation
19	Harry Bakefeld, 13 Jahre.	Rechts.	10 Jahr.	Unbekannt.	Starkes Genu valgum, Tibia weit nach hinten gesunken. Geringe Flexionscontractur. Fisteln in der Kniekehle.	Res. genu 24/4. 1879. Querdurchsägung der Patella. Nur Knorpelflächen abgetragen.
20	Friedrich Funke, 25 Jahre.	Rechts.	8 Jahr.	1/4 Jahr nach spont. Beginn der Krankh. so weit geheilt, d. Pat. als Soldat diente, im 3. Dienstj. entl.	Keine Stellungsanomalie, nur Tibia etwas nach hinten gesunken.	Res. genu 30. April 1879. Querdurchsägung der Patella.
21	Heinrich Scheller, 27 Jahre.	Links.	2 Jahr.	Durch Fall aufs Knie entstanden.	Leichte Genu valgum-Stellung. Tibia wenig nach hinten gesunken.	Resect. genu 9. Mai 1879. Querdurchsägung der Patella. Ausgedehnte Resection des Femur.
22	Anna Debelius, 13 Jahre.	Rechts.	5 Jahr.	Ohne äussere Veranlassung.	Behandelt mit Carbolinjectionen u. Gypsverbänden vom 9. März 1878 bis 14. Mai 1879. Dabei entwickelt sich ein Abscess an der Vorderfläche des Femur, der mehrfach punctirt und mit Carbolinjectionen behandelt wird, aber nicht heilt.	Res. genu 14. Mai 1879. Querdurchsägung der Patella.
23	Karl Ruppel.	Rechts.	2 Jahr.	Ebenso.	Starke Flexionsstellung. Leichte Genu valgum-Stellung. Starke Schwellung des Gelenkes.	Res. genu 20. Mai 1879. Querdurchsägung der Patella.
24	Joseph Heinemann, 19 Jahre.	Rechts.	2 Jahr.	Ebenso.	Leichte Flexionscontractur und Genu valgum-Stellung. Wenig Schwellung. Patient sehr elend.	Res. genu 23. Mai 1879. Querdurchsägung der Patella.
25	Dorothea Zink, 36 Jahre.	Links.	5 Jahr.	Ebenso.	Starke Schwellung, grosse Schmerzhaftigkeit, starke Genu valgum-, mässige Flexionsstellung. Tibia nach hinten gesunken.	Res. genu 19. Juni 1879. Querdurchsägung der Patella, Extirpation der Kapsel.
26	Minna Abtmeier, 11 Jahre.	Links.	1 1/2 Jahr.	Ebenso.	Starke Schwellung, starke Genu valgum-Stellung u. Flexionsstellung. Tibia nach hinten gesunken und nach aussen rotirt. Patella fest verwachsen. Fisteln aussen oben.	Res. genu 25/6. 1879 durch Bogenschnitt. Patella bis aufs Periost entfernt, Femur in d. Epiphysenlinie durchschnitten, von Tibia nur wenig entfernt.

Anatomischer Befund	Verlauf	Resultat	Complication	Hereditär belast.	Bemerkungen
Synovialer Fungus.	Geringe Eiterung, rasche Heilung, Patient geht noch 6 Wochen im Verbande umher.	Nov. 1879: Knie fest, ohne Fisteln. Patient geht mit Stützapparat.	Lähmg. der M. peronei nach d. Resect., doch geht dieselbe gänzl. zurück.	Eltern gesund.	—
Synovialer Fungus. Knorpel nur partiell geschwunden.	4 Woch. aseptisch, dann Fieber. Eiterung in der Kniekehle, Blutung aus der Art. poplit. Amput. femor. wegen der Blutung 11. Juli 1879, schnelle Heilung.	16. August 1879 geheilt entlassen.	—	Keine.	Patella solide verheilt.
Im Cond. ext. fem. neben ein. Granulationsherd ein gut wallnussgross. weiss. Knochenstück mit Eiter infiltr. (beginnend. Sequest.).	Eiterung mit starkem Fieber. Starkes Oedem, Carbolintoxication.	Tod 28. Mai 1879 (s. unter Carbolintoxication).	—	Eltern gesund.	—
Gelenk durch Narbengewebe in 2 Theile getheilt, laterale Hälfte gesund; mediale mit tuberculös. Granulat. ausgekleid., dort kleine Herde im Femur u. Tibia. Fistel münd. in einen v. Gelenk abgeschlossenen Granulationsherd.	Aseptisch, mit sehr geringer Eiterung. Nach 8 Tagen Tetanus.	Gestorben 2. Februar 1879 an Tetanus (s. dort).	—	Mutter leidet an Bluthusten.	—
Synovialer Fungus.	Aseptisch. Starker Collaps, Carbolintoxication.	Gestorb. 22. Mai 1879 an Carbolintoxication (s. dort).	—	Vater starb an Phthis. pulm.	—
Knochen intact bis auf Schwund an beiden Femurcondylen. Fungus synovialis.	Anfangs geringe, später sehr starke Eiterung ohne Geruch. Appetitlosigkeit, Decubitus.	Tod 20. Aug. 1879. Verkäsung fast sämmtl. Lymphdrüsen, Tuberculose des Oesophagus, der Leber.	Tuberculöse Drüsentumoren am Halse.	Mutter hustet viel.	Patella auf dem Dornum fest verwachsen.
In beid. Condylen der Tibia grosse Knochenherde, Knorpel ganz zerstört. Ober. Recess., mit Granulat. gefüllt, communicirt nur mittelst feiner Oeffnung mit dem Gelenke.	Aseptisch, zunächst Heilung per primam, dann Entwicklung von fungösen Granulationen, von käsigen Abscessen, deshalb Amput. femoris Januar 1880.	Gestorben März 1880 an Nephritis mit fest geheiltem Amputationsstumpf.	Mehrfach Bluthusten.	Keine.	—
Gelenk gesund, nur wo d. Patella mit d. Femur verwachsen ist, findet sich eine v. Granulat. ausgekleidete Höhle. Fistel mündet in den fast ganz verödeten oberen Recessus.	Aseptisch, Gangrän der Hautränder. Schnelle Heilung.	Nov. 1879: Bein fest, geheilt bis auf kleine granulirende Fläche. Patientin geht im Magnesitverbande.	—	Keine.	—

Nummer	Name	Körpertheil	Dauer	Aetiologie	Status praesens	Operation
27	Friedrich Huck, 11 Jahre.	Links.	1½ Jahr.	Ohne äussere Veranlassung.	Leichte Flexions- und Genu valgum-Stellung. Abscess im oberen Recessus.	Res. genu 9. Juli 1879. Querdurchsägung der Patella. Tibiaepiphyse wird entfernt. Femurepiphyse bleibt.
28	Christian Hartung, 15 Jahre.	Links.	1 Jahr.	Durch Fall aufs Knie entstanden.	Flexionsstellung von 45°. Genu valgum-Stellung. Fistel an der Aussenseite.	Res. genu 11. Juli 1879. Querdurchsägung der Patella. Epiphysen geschont.
29	Kaspar Burchardt, 56 Jahre.	Rechts.	2 Jahr.	Ohne äussere Veranlassung.	Knie gerade, aber stark geschwollen und schmerzhaft, nur wenig beweglich.	Res. genu 14. Juli 1879. Querdurchsägung der Patella.
30	Johanna Stahlmann, 49 Jahre.	Links.	7 Jahr.	Pat. will beim Tragen einer schweren Last plötzlich einen Schmerz i. Gelenk bekomm. haben, d. nicht wieder wich.	Schwellung des Gelenkes sehr stark. Beträchtliche Genu valgum-, mässige Flexionsstellung. Patella unbeweglich.	Res. genu 23. Juli 1879. Querdurchsägung der Patella.
31	Karl Scheibe, 6 Jahre.	Rechts.	¾ Jahr.	Ohne äussere Veranlassung.	Starke Flexionsstellung, Tibia nach aussen rotirt und nach hinten gesunken. Fistel am Condyl. tib. lat.	Res. genu 28. Juli 79. Querdurchsägung der Patella. Ausgedehnte Resection d. Cond. lat. tib., vom Femur wenig entfernt.
32	Johannes Kaufhold, 17 Jahre.	Rechts.	2 Jahr.	Durch Fall entstanden.	Knie diffus, aber knotig geschwollen. Leichte Bewegungen möglich; keine Stellungsanomalie. Wochenlang fortgesetzte Carbolinjectionen bewirken nur Fieber, deshalb	Resect. genu 1. August 1879. Querdurchsägung der Patella. Epiphysenlinien nicht berührt.
33	Peter Rassmussen, 26 Jahre.	Links.	22 Jahr.	Ohne äussere Veranlassung.	Wenig Schwellung. Tibia stark nach hinten gesunken und nach aussen verschoben (gut 2 Cm. prominirend lateralwärts).	Resect. genu 8. August 1879. Querdurchsägung der Patella.

Anatomischer Befund	Verlauf	Resultat	Complication	Hereditär belast.
Ziemlich grosser loser Sequester in der Tibia, dem gegenüber der Cond. internus von Knorpel entblösst.	Aseptisch, geringe Eiterung; mit festem Knie aber noch mit Fisteln Septemb. 1879 entlassen.	August 1880 noch mehrfache stark eiternde Fisteln. Knabe geht im Stützapparate.	—	Keine.
Quer durch das sonst intacte Gelenk zieht ein tuberculös. Weichtheilstrang, der es in eine vordere u. hintere Hälfte theilt. Fistel communicirt nicht mit dem Gelenke.	Aseptisch, sehr geringe Eiterung, wird 6. September im Gypsverbande entlassen.	Im Nov. 1879 Bein fest, Fisteln heilen im nächsten halben Jahre, geht Juli 1880 ohne Stützapparat, doch hat sich starke Flexionsstellung gebildet.	—	Vater starb an Phthis. pulm. Bruder leidet an Fungus genu.
Ausgedehnter synovialer Fungus. Knochen gesund.	9 Tage lang ganz aseptisch ohne eine Spur von Eiterung, dann plötzlich Tetanus, deshalb Amput. fem., Dehnung des Nerv. ischiadicus 24. Juli 1879.	Gestorben 25. Juli an Tetanus (s. dort).	Caries der Wirbelsäule.	Unbekannt.
Im Cond. int. fem. ein keilförmiger tuberculöser Sequester. In beiden Tibiacondylen Granulationsherde. Patella verwachsen.	Anfangs aseptisch, dann hohes Fieber, Schüttelfröste, Eiterung, Klaffen der Wundränder, Thrombose der rechten Vena femoralis. Putrider Blasenkatarrh, Pyämie.	Gestorben 18. August. Section (s. Pyämie).	Putrider Blasenkatarrh.	Schwester der Patient. leidet ebenfalls am Knie.
Grosser tubercul. keilförmiger Sequester im Cond. ext. tib., der ca. 3 Cm. nach abwärts sich erstreckt, kleiner Sequester im Condyl. ext. femoris.	Aseptisch, Auftreten von käsigem Eiter. Bein wird schnell fest.	Geht umher im Nov. 1879 im Magnesitverbande, einige kleine granulirende Stellen.	—	Keine.
Braune körnige Granulat. voll v. Tuberkel in dicken Knot., keine Spur v. Eiter. In Tibia u. Femur kleine tuberculöse Sequester. Im Schleimbeutel d. Semimembranosus, tuberculös entartet, zahlreiche Reiskörper.	Aseptisch, trotzdem sehr hohes Fieber bei dünnem wässerigen Wundsecret, besonders am oberen Recessus. Nach Incision guter Verlauf. 1. October 1879 schon ziemlich festes Knie.	18. Juli 1880: Knie fest, ohne Fisteln; es ist aber im Laufe der letzten 6 Monate beträchtliche Flexionsstellung eingetreten. (Epiphyse intact.)	—	Mutter starb früh, woran ist nicht zu ermitteln.
Knorpel zerstört. Im Cond. ext. tibiae ein mit Eiter gefüllter Knochenherd. Oberer Recessus ziemlich verödet.	Ganz aseptisch, ohne Eiterung u. Fieber, Heilung per prim., geht im October 1879 im Gypsverb. umher, entlassen. Kommt Febr. 1880 wieder mit wackeligem Knie und neuen tuberculösen Hautunterminirungen, amputirt 11. Mai 1880.	Entlassen Juli 1880. Hat im September 1880 noch Fisteln am Stumpfe und Ostern 1881 tuberculöse Pleuritis.	—	Unbekannt.

c) Fuss

Nummer	Name	Körpertheil	Dauer	Aetiologie	Status praesens	Operation
1	Fritz Grebe, 12 Jahre.	Rechts.	1/2 Jahr.	Entstanden durch Umknicken.	Schwellung des Fussgelenkes sehr stark. Spitzfussstellung. Fisteln am Mall. lat. und an der Ferse.	Resection der unteren Enden von Tibia und Fibula und des ganzen Talus 26. Juni 1878.
2	Minna Krieger, 6 Jahre.	—	—	—	Starke Schwellung. Fisteln.	Res. der unter. Enden v. Tibia u. Fibula, des ganzen Talus exc. vorderes Ende, der ober. Fläche des Calcaneus 20. Juli 1878.
3	August Stolzenberg, 17 Jahre.	Links.	4 Jahr.	Ohne äussere Veranlassung.	Mässige Schwellung im Bereiche des Fussgelenkes. Fuss in toto nach aussen abgeknickt. Fistel am Mall. lat.	Resection der unteren Enden von Tibia und Fibula sowie der Trochlea tali 19. December 1878.
4	Karl Heber, 14 Jahre.	Rechts.	1 Jahr.	Ebenso.	Schwellung rings um das Fussgelenk.	Resect. tib. et fibul. bis zur Epiphysenlinie, Trochleae tali 4. April 1879.
5	Anna Ude, 9 Jahre.	Links.	3/4 Jahr.	Ebenso.	Fuss zu beiden Seiten der Mall. geschwollen, innen fluctuirend. Schwellung an der Ansatzstelle der Achillessehne.	Res. tib. et fib. unter. Ende et Trochl. tali. Drainage des Abcesses an der Ansatzstelle der Achillessehne 7. Mai 1879.
6	Heinrich Krug, 18 Jahre.	Links.	4 Mon.	Patient fiel so, dass sein Fuss in Hyperextension stand; seit jener Zeit Schmerz und Schwellung.	Schwellung des ganzen Gelenkes mit Fluctuation an der medialen Seite.	Resection der unteren Enden von Tibia und Fibula und der Trochlea tali 13. Mai 1879.

d) Resectionen resp. energische Auskratzungen

I. Calca

1	Dorette Lühmann, 16 Jahre.	Rechts.	1/2 Jahr.	Umknicken des Fusses.	Schwellung an der Aussenseite des Fusses, Fistel hinter dem Mall. ext.	Auskratzung der Fistel und Entfernung eines bohnengrossen Sequesters aus d. Fersenfortsatze 18. October 1877.
2	Louise Koch, 57 Jahre.	Rechts.	2 Jahr.	Ohne nachweisbare Ursache.	Geringe Schwellung an der Aussenseite des Calcaneus, zwei Fisteln.	Entfernung von Granulationsherden am Knochen 21. März 1878.

gelenk.

Anatomischer Befund	Verlauf	Resultat	Complication	Hereditär belast.
Synovialer Fungus der sämmtlichen Gelenke, mit denen der Talus articulirt. Knochen weich, aber sonst gesund.	Wochenlang aseptischer fieberloser Verlauf, dann schwammige Granulationen, Fieber mit Kopfschmerzen.	Gest. 4/10. 78. an Miliartubercul. bes. der Meningen, aber auch der Lungen, Leber, Milz und Nieren. Am Fuss keine Spur von Knochenneubildung.	—	Unbekannt.
Talus ganz von Granulationen zerfressen, Herd im oberen Theile von Calcaneus. Tibia und Fibula gesund.	Wunde stark putride zuerst wird bald aseptisch, so dass Patientin schon Mitte August im Gypsverbande entlassen wird.	Februar 1880. Laut Nachricht völlig geheilt, geht im Schuh mit Doppelschiene.	—	Keine.
In jedem Malleolus ein kleiner Herd ohne Sequester. Synovialer Fungus.	Nicht aseptisch, Eiterung im Bereiche der Achillessehne. Keine Heilg. trotz starker Knochenneubildung, deshalb: Amput. crur. 6. August 1879.	21. September 1879 geheilt entlassen.	—	Unbekannt.
Fungus synovialis ohne Knochenherde.	Aseptisch, Heilung per primam mit viel Knochenneubildung, doch bleiben Fisteln. 15. Juni entlassen.	Sommer 1880: Geht gut im Schienschuh; noch eine kleine, fast gar nicht secernirende Fistel. Malleolen nicht wieder gebildet.	—	Vater starb wahrscheinlich an Phthise.
Am äusseren Mall. ist die Epiphyse von der Diaphyse durch Granulationen getrennt. Synovialer Fungus.	Aseptisch, aber sehr langsame Heilung, dauernd fistulös.	Sept. 1880: Geringe Knochenneubildung, doch sonst gute Heilung exc. kleine Fistel, aus d. ein nekrotisches kleines Knochensplitterchen extrahirt wird.	—	Keine.
Fungus synovialis mit Eiterung.	Aseptisch, trotzdem meist hohe Abendtemperaturen. Entwicklung schwammiger Granulation, keine Knochenneubildung, deshalb Ampût. cruris 6. August 1879.	21. September 1879 geheilt entlassen.	—	Unbekannt.

und Ausmeisselungen am Fusse selbst.

neus.

Tuberculöser Sequester in sehr harter Knochenlade.	Reactionsloser Verlauf; später Fistel noch öfters ausgekratzt.	März 1880 noch ungeheilt, doch geht Patientin ohne Schmerzen.	—	Unbekannt.
Knochen anscheinend gesund, nur Granulationsherde am Rande desselben.	Reactionsloser Verlauf.	August 1880: Starke Eiterung, Geschwulst bis zum Hacken.	—	Unbekannt.

Nummer	Name	Körpertheil	Dauer	Aetiologie	Status praesens	Operation
3	Selma Hentze, 12 Jahre.	Rechts.	1/4 Jahr.	Ohne äussere Veranlassung.	Circumscripte Schwellung an der unteren Fläche des Calcaneus.	Energisches Ausbrennen mit dem Paquelin'schen Brenner 16. April 1878.
4	Minna Ritgerott, 18 Jahre.	Rechts.	1 3/4 Jahr.	Ebenso.	Starke Schwell. des Fersenfortsatzes mit Fistel an der Aussenseite bewirkt durch Ignipunctur 16/3. 78.; dann mehrfache Auskratzungen d. Fistel mit Entfernung von kleinen Sequestern.	Exstirpation des ganzen Fersenfortsatzes 11. Juli 1878.
5	Elisabeth Kartel, 33 Jahre.	Rechts.	3/4 Jahr.	Ebenso.	Schwellung des Fersenfortsatzes, besonders aussen; dort Fistel.	Auslöffelung einer flachen Höhle im Fersenfortsatze 1. November 1878.
6	Philippine Burchardt, 52 Jahre.	Rechts.	7 Jahr.	Ebenso.	Geringe Schwellung der Ferse. Fistel hinten an derselben.	Extraction eines haselnussgrossen Sequesters 23. Juni 1879.

II. Fusswurzel

1	Minna Heise, 10 Jahre.	Links.	2 Jahr.	Ohne äussere Veranlassung.	Spindelförmige Auftreibung des Os metatarsi I. Fistel.	Auskratzung der Granulationen 16. Februar 1878.
2	Marie Trost, 9 Jahre.	Links.	1/2 Jahr.	Ebenso.	Fistel zum Os metatarsi I. führend; circumscripte Schwellung an der Innenseite des Calcaneus.	Energisches Ausbrennen mit Paquelin's Thermokauter 17. April 1878.
3	Catharine Hampe, 27 Jahre.	Rechts.	1 1/2 Jahr.	Durch Umknickung entstanden.	Schwellung und Fistel in der Gegend des Os cuboides.	Auskratzung des Os cuboides, so dass nur die Schale bleibt 22. Mai 1878.
4	Wilhelm Lüttmann, 20 Jahre.	Links.	3/4 Jahr.	Ohne besond. Veranlassung entstanden.	Starke Schwellung und Fistelbildung am Os metatarsi I.	Auslöffelung sehr energisch 16. October 1878.
5	Therese Seebold, 16 Jahre.	Links.	1 Jahr.	Ebenso.	Starke Schwellung in der Gegend des Os naviculare und sustentaculum tali. Fistelbildung.	Exstirp. oss. navicular., schmaler Scheibe vom Taluskopf und eines Stückes vom Os cuboides 8. November 1878.
6	Karl Hartje, 10 Jahre.	Links.	3/4 Jahr.	Ebenso.	Schwellung in der Gegend des Os naviculare und Calcaneus. Fistel am Calcaneus.	Exstirp. ossis navicul. et cuboidei, Auskratzung des Calcaneus bis auf äussere Knochenschale 9. December 1878.

Anatomischer Befund	Verlauf	Resultat	Complication	Hereditär belast.
?	Reactionsloser Verlauf.	Septbr. 1880: Jetzt völlig geheilt, nachdem sie noch 1 Jahr lang nach der Operation zeitweise Schmerzen gehabt hat.	—	Unbekannt.
Sequester im Fersenfortsatz.	Reactionsloser Verlauf; entlassen 17. August 1878 mit Fistel.	Gestorben Februar 1879.	—	Unbekannt.
Granulationsherd.	Reactionsloser Verlauf.	—	—	Unbekannt.
Sequester.	Reactionsloser Verlauf.	Aug. 1880: Wunde eitert stärker als je, keine Heilung in Aussicht.	—	Unbekannt.
und Mittelfuss.				
Granulationsherd.	Reactionsloser Verlauf, noch mehrfach gekratzt.	März 1880: Fisteln bestehen noch, doch kann Patientin gehen.	—	Unbekannt.
?	Reactionsloser Verlauf.	25. October 1878 völlig geheilt vorgestellt.	—	Unbekannt.
Granulationsherd.	Reactionsloser Verlauf.	März 1880: Laut Brief Fuss v. multiplen Fisteln durchsetzt. Patientin sehr elend.	—	Unbekannt.
Mehrere kleine Sequester.	Reactionsloser Verlauf.	Febr. 1880: Fistel besteht noch, doch kann Patient gehen.	—	Gesunde Familie.
Synovialer Fungus.	Reactionslos. Verlauf bei Behandl. im gefensterten Gypsverbande, doch keine Heilung, deshalb Amput. nach Pirogoff 11. Juni 79, wobei sich zeigt, dass keine Spur von Knochenneubildung zu finden ist, dagegen das Fortschreiten des Processes aufs Fussgelenk.	29. October 1879 geheilt entlassen.	—	Unbekannt.
Ausgedehnte Granulationsherde in den genannten Knochen.	Reactionsloser Verlauf, aber keine Heilung, deshalb Amp. cruris 15. März 1879, da auch bedrohliche Erscheinungen von Seiten der Lungen auftraten.	Gest. 20. März 1879; erholt sich gar nicht wieder nach der Operation, liegt im Halbschlummer da. Section: Allgemeine Tuberculose.	—	Unbekannt.

Nummer	Name	Körpertheil	Dauer	Aetiologie	Status praesens	Operation
7	Heinrich Klingenberg, 17 J.	Rechts.	5 Jahr.	Ohne besondere Veranlassung.	Geringe Schwellung und Fistelbildung am Os metatarsi I.	Energische Auskratzung d. Knochens 20. April 1879.
8	Willy Reinewart, 3 Jahre.	Rechts.	½ Jahr.	Ebenso.	Schwellung und Fistel am Metatarso-Phalangealgelenke I.	Auskratzung des Gelenkes 6. Mai 1879.
9	Johanna Warneke, 32 Jahre.	Links.	1 Jahr.	Ebenso.	Schwellung und Fistel am Os metatarsi V.	Auskratzung der cariösen Partie 6. Juni 1879.

Resectionen von Gelenken

I. Ellenbogen

1	August Kaspar, 27 Jahre.	Rechts.	½ Stnde.	Fall eines mehrere Centner schweren Steines auf das Ellenbogengelenk.	Comminutivfractur des unteren Humerusendes, Fractur des Olekranon, weitgehende Zerschmetterung der Weichtheile.	Resection von 6 Cm. vom unteren Humerusende 20. November 1878.
2	Ida Topperwien, 14 Jahre.	Rechts.	2 Jahr.	Osteomyelitis humeri.	Ankylose des Ellenbogengelenkes in stumpfwinkliger Stellung.	Entfernung eines keilförmig. Stückes aus d. Gelenke durch 2 seitl. Schnitte 4. Dec. 1878.
3	Kornelius Wieneke, 14 Jahre.	Links.	½ Jahr.	Fall auf den Arm.	Luxation des Unterarmes nach hinten.	Resection des unteren Humerusendes circa 3 Cm. durch 2 seitliche Schnitte 10. December 1878.
4	August Meesmann, 14 Jahre.	Rechts.	¼ Jahr.	Fall vom Wagen.	Luxation des Unterarmes nach hinten; Epicondyl. int. fehlt.	Resection des unteren Humerusendes, circa 5 Cm. Arm nach der Operation ganz beweglich 15. Januar 1879.

Anatomischer Befund	Verlauf	Resultat	Complication	Hereditär belast.
Kleiner Sequester.	Starke Phlegmone, dann günstiger Verlauf.	Febr. 1880: es bestehen noch Fisteln, Patient geht auf Krücken.	—	Unbekannt.
Synovialer Fungus.	Reactionsloser Verlauf.	Sept. 1880: Es besteht noch eine Fistel, die aber wenig Secret liefert.	—	Unbekannt.
Granulationsherd im Knochen.	Heilt zunächst trotz intercurrent. Nephritis zu 1. Decbr. 1879. Dann neuer Aufbruch, deshalb Amputation nach Bona 10. Januar 1880.	30. Januar 1880 fast geheilt entlassen.	—	Gesunde Familie.

aus anderweitigen Ursachen.

gelenk.

Condyl. ext. und rotula, Condyl. int. und trochlea sind von einander getrennt und partiell zertrümmert.	Aseptischer Verlauf, Langsame Heilung wegen grosser Weichtheilswunde, zunächst Schlottergelenk, dann activ bewegliches Gelenk.	Sept. 1880: Unterarm an vorderer medialer Seite d. Oberarms in d. Höhe gerutscht, Radius ca. 3 Cm., articulirt allein mit vorderer Fläche des Humerus, Cap. stark verdickt, (Arth. def.) bewegt sich crepitirend, Ulna steht in weiter bindegewebig. Verbindung mit dem seitlichen Theil des Humerus. Active Beweglichkeit so viel als passive, Streckung bis zum Winkel von 145°, Beugung bis 60°. Pronation fast normal, Supination aufgehoben in toto 90°. Hebt 25 Pfd. bequem, arbeitet als Maurer den ganzen Tag, bei verticaler Erhebung des Armes fällt aber der Unterarm kraftlos nach hinten.	—	—
—	Aseptisch; rasche Heilung bis auf einige Fisteln.	Arm zur Arbeit brauchbar, sonstige Functionsfähigkeit ist nicht zu eruiren.	—	—
Knorpel ziemlich unverändert.	Aseptisch, rasche Heilung.	Sept. 80.: Condyl. inter. wenig, exter. ziemlich gut entwickelt, Ulna stark nach inn. gedrückt, wahrscheinl. durch d. gut 4 Cm. im Durchmesser haltende Radiusköpfch. (Arth. def.). Function: Flexion ist bis z. normalen mögl., Extens. nur bis zum Wink. v. 120°. Supinat. fast völlig, Pron. stark beschränkt, in toto Rotationsmöglichk. 100°.	Pat. arbeitet d. ganzen Tag schwer; kann 25 Pfd. nicht nur heben, sondern auch damit den Arm spitzwinklig flectiren.	—
Condyl. int. ist abebrochen, nach hinn herum gerutscht nd dort festgewachn am Humerus.	Aseptisch, rasche Heilung, schon nach 6 Wochen sind active Bewegungen möglich.	April 1880: Epicondyl. ext. wieder gebildet, daran sich anschliessend ein kleinapfelgrosser durch Arth. deformans verdickter Radiuskopf. Epicondyl. intern. sehr klein. Streckung stark behindert, beginnt erst vom Winkel von 135 Grad an, spitzwinklige Beugung möglich. Pro- und Supination in Mittelstellung um einen Winkel von 90° möglich. Arm im Gelenk leicht abducirt, stark.		—

Nummer	Name	Körpertheil	Dauer	Aetiologie	Status praesens	Operation
5	Heinrich Ellermeyer, 14 Jahre.	Links.	1/4 Jahr.	Fall aus dem Wagen rückwärts überschlagend mit ausgestreckten Armen.	Luxation des Vorderarmes nach hinten. Abbruch des Cond. ext. sammt angrenzender seitlicher Partie des Humerus, mit dem Radiusköpfchen nach hinten dislocirt, oben mit Humerus in Verbindung stehend.	Resection von 2 Cm. d. unt. Humerusendes und des Condyl. ext. sammt Knochenspange durch drei Schrägschnitte. 27. Jan. 1879. Beugung gelingt nur etwas über einen rechten Winkel.
						II. Hüft
1	Catharine Lange, 10 Jahre.	Rechts.	3/4 Jahr.	Acute Osteomyelitis des Schenkelkopfes rechterseits im August 1877.	3 Cm. reelle Verkürzung. Bewegungen aufgehoben. Starke Schwellung, hernach Fistelbildung am oberen Theil des Oberschenkels seit Mai 1878 nach spontaner Perforation eines Abcesses.	Extraction des von der Epiphysenlinie an nekrotischen Kopfes. Resection von Collum und Trochanter major. 3. Juli 1878.
2	Andreas Grosse, 18 Jahre.	Links.	1 1/2 Jahr.	Schwerer Gelenkrheumatismus.	Ankylose des in stärkster Adduction und mittlerer Flexion stehenden Hüftgelenkes (linkerseits).	Resection des Cap. Coll. fem. sammt Trochant. major 23. Juli 1878.
3	Louis Fischer, 17 Jahre.	Links.	3/4 Jahr.	Ebenso.	Ankylose des in starker Adduction und Rotation nach innen befindlichen Hüftgelenkes.	Resection des Troch. maj., colli et cap. femoris, von letzterem bleibt ein Stück in der Pfanne stecken 8. Juli 1879.
						III. Knie
1	August Karg, 39 Jahre.	Links.	1 1/2 Jahr.	Arthritis deformans.	Gelenkenden stark verdickt, sehr starke Genu valgum-Stellung.	Resect. genu durch Bogenschnitt mit Entfernung der Patella 1. Februar 1878.
2	Andreas Grosse, 18 Jahre.	Rechts.	1 3/4 Jahr.	Schwerer Gelenkrheumatismus.	Flexionsstell. des r. Kniegelenk. im recht. Winkel; Tibia nach hinten und bes. lateralwärts abgewichen v. Femur, Beweg. in flectirt. Stellung im Winkel v. 30° mögl. Links Ankylose in extendirt. Stell. bei sieml. stark. Genu valgum-Stell.	Resect. genu dextri durch Bogenschnitt. Patella bleibt. Epiphysenlinie nicht berührt 9. October 1878.

Anatomischer Befund	Verlauf	Resultat	Complication	Hereditär belast.
Condyl. int. nur minim entwickelt trotz deutlichen Knochenkernes. Knorpel erhalten. Condyl. ext. sammt lateralem Humerustheil stark nach hinten dislocirt.	Starke Schwellung u. Blasenbild. am nächsten Tage (Druck und Carbolekzem), danach Abstossung grosser Epidermisfetzen bei ganz aseptischer Wunde, die nach 4 Wochen verheilt ist.	Mai 1880: Beide Epicondyl. wiedergebildet, wenn auch nicht völlig. Radiusköpfchen durch Arth. def. stark verdickt. Bewegung. der Flexion u. Extension nur in mittlerer Stelle im Winkel von 45° möglich, Pro- u. Supination fast frei nur an Pronat. fehlen 30°.	Innenfläche des Armes von dicken Narbensträngen bedeckt, Folge jener Blasenbildung gleich nach der Operation.	—
gelenk.				
Kopf nekrotisch von der Epiphysenlinie an, Rest mit der Pfanne verwachsen.	Aseptische, rasche Heilung, geht im November auf Taylor umher, entzieht sich nachher der Behandlung völlig.	Sept. 80.: 9½ Cm. Verkürzung in d. Rückenlage, davon kommen 3 Cm. auf geringeres Wachsthum d. Unterschenkels, Rest auf Verkürzung d. Oberschenkels, dessen oberes Ende in einer derben Knochenmasse am Becken verschwindet.	Völlige Ankylose des Hüftgelenkes in Flexion v. 45°, Adduction v. 30°. Kniegelenk wackl., Tibia etwas nach hint. gesunken, extreme Hyperextens., 10° mehr als links möglich, erst dann sind seitl. Wackelbewegungen unmöglich.	—
Knochen gesund, Knorpel durch Bindegewebe verdrängt, mit der Pfanne dadurch verwachsen.	Aseptisch, Heilung vollständige innerhalb 4 Wochen.	Dauernde Heilung mit beweglichem Gelenke, das jedoch von dem ängstlichen Patient. wenig ausgiebig gebraucht wird, deshalb Sept. 1880 volle Extension möglich, Flexion von da aus im Winkel von 50°, Abduction aufgehoben, Rotation im Winkel von 60° möglich, Adduction völlig frei.		—
Knochen gesund, Kopf nur bindegewebig, wie sich bei der Section herausstellt, mit der Pfanne verwachsen.	Aseptisch, keine Spur von Eiter, trotzdem Vereiterg. fast sämmtlicher früher afficirter Gelenke.	Gestorben 30. Juli 1879 Section s. Pyohämie 4.	Concremente im Nierenbecken.	—
gelenk.				
Starke Knochen- und Knorpelwucherungen am Rande der Knochen. Tiefes Loch im Condyl. inter. tibiae.	Aseptisch, über sehr langs. Heilung; Pat. im Nov. 18. mit leicht wackligem Knie und Fisteln im Stützapparat gehend entlassen.	Unbekannt.	—	—
Knochen gesund; Knorpel oberflächlich partiell aufgefasert. Oberer Recessus existirt noch, Gelenk relativ intact.	Behandl. im gefensterten Gypsverband, der am nächsten Tage wegen drohend. Gangrän d. Fuss. entfernt wird. Geringe Eiter., baldig. Heilung nach 6 Wch., völlig fest bei guter Stellung 15. Nov. 78.	Septbr. 1880: Flexionsstellung im Winkel von 145°, Ankylose. 8½ Cm. Verkürzung der Extremität durch Flexionsstellung im Knie, so dass er in extremer Spitzfussstellung geht.	Auf d. gleichen Seite keilförm. Osteotomie des Oberschenkels, Heil. in extend. Stell. bei Rotation nach aussen um 50°. Links Res. cox.	—

C. Neoplasmen.

a) Epitheliale Geschwülste.

I. Carcinome.

1. Kopf. 23 Fälle, 20 M. 3 W.

α) Lippe. 8 Fälle. Männer. Aetiologie: 1 mal beständiger Pfeifendruck in einem 3 Jahre bestehenden Falle; 1 mal 8 Jahre bestehende Epithelverdickungen, die erst seit 3 Jahren stärker gewuchert waren (keine Perlkugeln in der Geschwulst); 1 mal bei einem blühenden 29jährigen Manne aus primärer kleiner Ulceration hervorgegangen; sonst Ursache unbekannt. 4 Fälle waren mit Lymphdrüsenschwellung complicirt, 3 mal die am Kieferwinkel unmittelbar am Periost gelegenen, 1 mal die zwischen mylohyoideus und genioglossus gelegenen; bei demselben Patienten (3) erkrankten schliesslich auch die über der Clavicula an der Aussenseite des Sternocleidomast. gelegenen Drüsen. 5 mal gelang die Exstirpation des Carcinoms durch keilförmigen Schnitt, wenn auch die Naht zum Theil sehr stark gespannt war; 2 mal wurden Seitenlappen gebildet mit Ausschneiden von Burow'schen △, auch hier unter starker Spannung; 1 mal wurde der ganze mittlere Theil des Kinnes entfernt. Seitdem durch Application der Borsalbe (vergl. Hasenscharten) die Phlegmone verringert wird, nehmen wir wenig Rücksicht mehr auf starke Spannung. Kosmetisch sind die Resultate der Keilexcision in Folge der Accommodation der restirenden Theile der Lippe so vorzüglich, dass alle complicirten Lappenbildungen aufgegeben wurden, besonders wenn dabei die Schleimhaut verloren geht.

3 von den 8 Patienten leben zur Zeit noch völlig gesund, 1 hat wieder Borkenbildung aber noch kein Carcinom. 1 starb ohne Recidiv 2 Jahre nach der Operation an innerer Krankheit, 1 starb an Recidiv (3), 1 an Folge der Operation an Schluckpneumonie, 1 Ausgang ist unbekannt.

β) Wange und Ohr. 5 Fälle. 4 M., 1 W. Aetiologie: 1 mal alte Narben im Gesichte, 1 mal langbestehende Epidermisschuppen. 4 mal ist Recidiv eingetreten, woran schon 3 gestorben sind; 1 Fall (Ohr) lebt noch gesund und frei von Recidiv.

γ) Parotis: 2 Fälle M. 1 gestorben an Recidiv, 1 lebt noch jetzt, 2 Jahre nach der Exstirpation des Tumors, beide Male Partialoperation, d. h. Parotis nicht in toto entfernt, wegen der Facialislähmung.

δ) Kiefer. 4 Fälle. 3 M., 1 W. 3 betrafen den Oberkiefer, waren gewöhnliche Plattenepithelcarcinome, die mit Totalresection

behandelt wurden, 1 sofort nach der Operation an septischer Pneumonie, 2 an Recidiv gestorben.

Die Unterkiefergeschwulst war ein Drüsencarcinom das in den Unterkieferkanal hineingewachsen war, diesen zu einem fingerdicken Kanal bis oben hin ausdehnend; primär sass die Geschwulst an der Aussenseite des Kiefers, von dem sie sich bei der Operation leicht löste, nur am Eingang des For. mentale löste sie sich nicht. Der im Kanal selbst gelegene Theil der Geschwulst bestand aus grösseren und kleineren cystischen mit Epithel ausgekleideten Räumen, genau so aussehend wie Schilddrüsengewebe, der am Kiefer aussen gelegene Theil hatte einen einfachen drüsenähnlichen Bau. Patientin kann trotzdem, dass mehr als die Hälfte des Kiefers fehlt, relativ gut essen und ist bis dahin gesund.

ε) Zunge und Tonsille, je ein Fall inoperabel.

ζ) 2 Fälle von Ulcera rodentia im Gesichte, beide geheilt bis heute.

2. Hals. 5 Fälle, 4 M., 1 W.

2 flache Epithelcarcinome auf alten Narben von tuberculösen Geschwüren auftretend, in einem Falle auf tuberculösen Lymphdrüsen direct aufsitzend. Einer stirbt 5/4 Jahr später ohne Recidiv, des 2. Schicksal ist unbekannt (fehlt deshalb in der Liste).

Ein Tumor entwickelte sich in der Tiefe des Halses ebenfalls in nächster Umgebung tuberculöser Lymphdrüsen. Mikroskopisch keine Perlkugeln, sondern regelmässige Zellstränge genau wie in dem früher beobachteten Falle (s. vorigen Bericht).

2 Fälle waren Oesophaguscarcinome; in einem traten beiderseits starke Packete von Lymphdrüsen als erstes Symptom der Krankheit auf; erst 2 Monate später klagte Patient über Schlingbeschwerden. Beide Fälle sind mit Sondirung behandelt.

3. Rumpf.

a) Mamma 17 Fälle, sämmtlich mit Achseldrüsen complicirt. Aetiologisch interessant ist nur 1 Fall (Nr. 4). Hier traf vor 10 Jahren ein Stoss die Mamma während eines heftigen Muskelrheumatismus, der angeblich zur Schwellung der betreffenden Brusthälfte geführt hatte; es entwickelte sich Eiterung in der Brust, danach blieb ein continuirlich wachsender Knoten zurück, der jetzt faustgross ist. Die Entwicklungsdauer des Carcinom schwankte zwischen 1/3—10 Jahren. 16 Patientinnen überstanden die Operation, 1 starb an Sepsis (multiple Metastasen). Doch hat der Tod seitdem reichliche Opfer gefordert; das Schicksal von 14 Patientinnen ist uns bekannt: nur 2 davon sind gesund, 1 sicher, 1 nicht ganz sicher (Fall 4), 8 haben Recidiv bekommen, von ihnen leben noch 4 in traurigem Zustande, 4 sind an Recidiv gestorben. Die 4 übrigen sind an innerer Krankheit gestorben, davon 1 vielleicht an Metastase im Gehirn.

b) äussere Genitalien 1 Fall von Carcinom der hinteren Commissur, dauernd geheilt.

c) Rectum 5 Fälle. 4 M., 1 W. Dauer des Leidens 6—18 Monate, sämmtlich ringförmige weit ausgedehnte Carcinome in 1 Falle 6 cm. oberhalb des Sphincter beginnend. Trotz sorgfältiger Drainage gingen 2 Patienten an Sepsis (s. d.) zu Grunde. Die beiden anderen starben 1 resp. 6 Monate nach der Operation an Metastasen. 1 Patientin starb an Perforation des Carcinoms in der Bauchhöhle zu einer Zeit, als eben der zwecks Anlegung eines künstlichen Afters freigelegte Darm glücklich mit der Hautwunde verwachsen war und incidirt werden sollte. Bei diesem Versuche zeigte sich, wie schwer unter Lister'schem Verbande die Verklebung des Darms mit dem Peritoneum resp. der Haut zu Stande kommt. Die anfängliche Vernähung der App. epipl. mit Peritoneum und Haut erwies sich als ganz erfolglos, directe Naht der Darmserosa mit den Wundrändern, nach 12 Tagen, ein immerhin nicht ungefährliches Experiment, führte erst zum Ziele.

4. Extremitäten. 4 Fälle, M.

2 Fälle betrafen Carcinome der Inguinaldrüsen nach Carc. penis resp. Oberschenkels (s. vor. Bericht).

1 Fall entwickelte sich in einer 45 Jahre alten Sequestrallade (Nol), geheilt geblieben nach Amp. femoris. Bei einem Patienten war ein Hühnerauge der Ausgangspunkt des Carcinoms. Die Amputation am Lisfranc'schen Gelenke misslang, weil fast der ganze z. Th. dem Dorsum pedis entnommene Lappen bei der schlecht ernährten Haut des Mannes gangränös wurde, dazu trat starke Eiterung auf, hervorgerufen wohl durch primäre Infection von Seiten des stinkenden Carcinoms. Dauernd geheilt durch Amput. cruris.

II. Papillom. 5 Fälle, 1 M., 4 W.

1 Fall betraf die Zunge eines 7jährigen Kindes, bei dem schon im ersten Lebensjahre eine kleine Geschwulst auf der Mitte des Zungenrückens sichtbar wurde. Sie wuchs allmählich zu der jetzt 3 Cm. langen, 3 Cm. breiten und 1 Cm. hohen kirschrothen, makroskopisch schon papillar gebauten Geschwulst an, die durch Excision geheilt wurde. 1 Fall betraf multiple Papillome des Kehlkopfes, mittelst Galvanokaustik zerstört. Einmal hatte sich an der äusseren Oeffnung der Urethra einer alten Frau ein Papillom entwickelt, einmal am Nabel einer 26jährigen Frau, im Laufe eines Jahres entstanden, beide durch Exstirpatio tumoris geheilt. In einem Falle entwickelte sich interessanter Weise ein Papillom in einem kleinen Atherome der Kopfhaut bei einem 62jährigen Manne. Dasselbe hatte 15 Jahre bestanden als es durch fallendes Holz verletzt wurde; die Wunde wollte sich nicht schliessen, es bildete sich sogar nach $^3/_4$ Jahren eine

2. Ulceration auf dem inzwischen kleinapfelgross gewordenen Tumor. Exstirpirt zeigte sich, dass von der Cutis aus Septa sich in das Atherom gesenkt hatten, ihnen liegen kleine augenscheinlich junge Epithelien auf, deren Kerne durch Hämatoxylin lebhaft gefärbt wurden, während weiter nach innen zu die alten Epithelien der Atheromcyste unverändert liegen. Es hatte sich also unter dem Einflusse der Verletzung Cutisgewebe mit Epithel bekleidet nach Art eines Papilloms vorgeschoben, ihrer Lage entsprechend in die Tiefe in das Atherom hinein.

III. Adenom. 1 Fall (s. Liste).

Die Geschwulst bestand aus gewucherten weiten Drüsengängen, mit sehr hohem cylindrischen Epithel ausgekleidet, in eine relativ geringfügige bindegewebige Grundsubstanz eingebettet. Klinisch gab sie der Bösartigkeit eines Carcinoms nichts nach, sie recidivirte sehr rasch und der Tod der Patientin steht bevor.

IV. Cysten. 4 Fälle, 1 M., 3 W.

In einem Falle handelte es sich um eine Ranulageschwulst, die exstirpirt neben dem Balge deutlich den intacten Ductus Whartonianus zeigte. 3 Fälle betrafen Milchcysten bei Frauen im Alter von 33—45 Jahren; in einem Falle fehlte jede Spur von Epithel in der Wandung der Cysten.

V. Struma. 5 Fälle, 3 M., 2 W.

In einem Falle von starker Entwicklung der Seitenlappen bei einem 63jährigen Manne traten schon früher öfter Anfälle von Dyspnoe ein; ein erneuter Anfall zwang zur Tracheotomie und Application der König'schen Tracheotomiecanüle. Patient starb an Bronchopneumonie. Die Trachea zeigte sich seitlich bei erhaltenen Knorpelringen so zusammengedrückt, dass beiderseits tiefe Eindrücke der Canüle sichtbar waren.

In einem 2. Falle handelte es sich um einen rechtsseitigen Cystenkropf mit enormer Verdrängung des Kehlkopfes. Durch Incision mit nachfolgender Naht von Haut und Cystenwand nach Jahresfrist völlig geheilt.[1]) Im 3. interessanten Falle litt der 24jährige Patient seit 6 Jahren an einer langsam links von der Schilddrüse hervorwachsenden Geschwulst die bei heftigen Anstrengungen acut anschwoll, um dann ebenso rasch wieder abzuschwellen. Zur Zeit ist sie fast hühnereigross, steht mit der Schilddrüse in ziemlich nahem Zusammenhange, lässt sich aber bei der Operation ohne Blutung leicht von derselben trennen. Mikroskopisch besteht sie aus fast ganz normalem Schilddrüsengewebe mit einzelnen Cysten; geheilt nach mehrfachen Nachblutungen. Im 4. Falle bekam eine 27jährige Frau nach raschem Umdrehen des Kopfes ganz acut eine sehr starke Schwellung ihrer lange schon bestehenden Struma mit Schluck- und Athembeschwerden. Unter Application von Eis resorbirte sich bald der ohne Zweifel stattgehabte Bluterguss in die Struma binnen wenigen Wochen. Der 5. Fall betraf eine 49jährige Dame, die Jahre lang eine Struma gehabt hatte. Seit 3 Jahren begannen Schlingbeschwerden, die seit 2 Jahren so zunahmen, dass nur noch flüssige Nahrung die Speiseröhre passiren konnte. Jetzt besteht in

1) Zwei Jahre später kam Patient mit einem acut in der alten Cyste entstandenen Abscesse wieder in die Klinik, geheilt.

Folge einer zum Theil verkalkten Struma, welche die rechte Carotis bei Seite gedrängt hat, eine so enge Stenose des Oesophagus, dass nur eine sehr feine Sonde passiren kann. Bei Jodkaligebrauch und täglicher Sondirung liess sich bald eine fingerdicke Sonde hindurchführen, so dass es sich wohl ohne Zweifel um eine ringförmige den Oesophagus umgebende Struma, nicht um eine Neubildung handelte.

VI. Atherome. 3 Fälle, 2 M., 1 W.

2 Fälle betrafen Kopf und Gesicht, einer die Vola manus in der Gegend des 5. Metacarpusköpfchens seit 1½ Jahren langsam zu einer taubeneigrossen Geschwulst gewachsen, geheilt.

VII. Dermoidcysten. 4 Fälle, 1 M., 3 W.

1 Fall betraf den Hoden eines 2jährigen Knaben, der angeblich erst seit ½ Jahr geschwollen sein sollte, jetzt wallnussgross. Statt des Hodengewebes fand sich eine Cyste mit Atherombrei, deren Wand 1 Mm. dick, alle Elemente der Haut, Schweissdrüsen eingeschlossen, enthielt. Die übrigen Dermoide sassen am oberen Augenlide, hinter dem Ohre und im lab. majus.

b) Desmoide Geschwülste.

I. Sarkom und seine Mischformen.

α) Kopf. 8 Fälle. 3 M., 5 W.

1 Fall betraf einen 40jährigen Mann, bei dem sich nach 16jährigem Bestehen von Nasenpolypen, die von Zeit zu Zeit entfernt wurden, binnen 8 Monaten ein Sarkom entwickelt hatte, das jetzt beide Augen stark vortreibend ins Gehirn gewachsen war, so dass völlige Erblindung und Facialisparalyse bestand. 4 mal wurde Epulis sarcomatosa beobachtet, 2 mal bei Erwachsenen, 2 mal bei Kindern, 3 mal am Unterkiefer, 1 mal am Oberkiefer (fehlt in der Liste). Aetiologisch interessant ist nur 1 Fall (3): 14 Tage nach einem Fusstritt mit einem Holzpantoffel gegen den Kiefer begann die Schwellung. 2 Fälle wurden sicher dauernd geheilt, der 3. ist zweifelhaft, 1 unbekannt.

1 Fall betraf die Parotis in Form eines Chondrosarkomes, geheilt bis heute durch Partialoperation. 1 Fall das obere Augenlid, der Substanzverlust wurde durch einen Stirnlappen gedeckt, der an einen schmalen Conjunctivallappen angenäht wird. Die Knoten dieser Nähte bewirkten binnen wenigen Tagen Substanzverluste auf der Cornea mit nachfolgender totaler Vereiterung des Bulbus; jetzt Recidiv. 1 Fall betraf unteren Orbitalrand, entflieht.

β) Hals. 6 Fälle. 5 M., 1 W.

1 Fall von Sarkom der Innenfläche des Schildknorpels mit Infection der auf der Schilddrüse liegenden kleinen Lymphdrüse, gestorben nach Tracheotomie an Pneumonie.

1 Fall von Lymphdrüsensarkom am Kieferwinkel (Nr. I), mehrfach operirt wegen Recidiv, wobei einmal die Carotis wegen starker Nachblutung unterbunden werden musste (nachfolgende Hemiplegie) lebte noch mit inoperablem Recidiv bis October 1880, dann gestorben.

3 Fälle waren sog. Gefässscheidensarkome, 1 recidivirte, 1 gestorben an eitriger Mediastinitis (s. Sepsis), 1 als inoperabel entlassen.

Erwähnenswerth ist der 6., vielleicht nicht hierher gehörige Fall: 24jähriger Mann trägt seit seiner Kindheit eine Geschwulst unter dem linken Ohre die seit 3/4 Jahren zu wachsen begann und zur completen Facialislähmung führte. Die kleinapfelgrosse Geschwulst nach dem Durchschneiden der Parotis frei gelegt, erweist sich als ein gelblicher mit dickem Balge versehener Tumor, nach dessen Exstirpation noch weitere gelblich bröcklige Massen von der Eintrittsstelle der Jugularis in den Schädel her extrahirt werden, es bleibt unsicher, aber unwahrscheinlich ob alles entfernt ist. Mikroskopisch fettig degenerirte grössere und kleinere Rundzellen in einem kleinzelligen Bindegewebe, keine Tuberkel. Patient ist noch jetzt 2 Jahre nach der Operation ohne Recidiv, sein Facialis ist noch immer gelähmt. Sarkom oder hypertrophische verfettete Lymphdrüse, die Facialislähmung bewirkte.

γ) Rumpf. 16 Fälle. 9 M., 7 W.

Aetiologisch zweimal Verletzungen mit alsbald nachfolgender Schwellung, die bleibend war, notirt.

1 Fall von Sarkom der Bauchhaut (Nr. 1).

1 Fall von multiplen Sarkomen der Bauchmusculatur seit 1/2 Jahr inoperabel.

2 Fälle von multiplen Melanosarkomen der Rückenhaut, 1 mal von einem Leberfleck ausgegangen, inoperabel.

2 Fälle von Mammasarkom seit 1 resp. 2 Jahren ohne Veranlassung entstanden, kinds- und mannskopfgross, beide mit Erfolg operirt, einmal mit Exstirpation der inficirten Achseldrüsen, geheilt.

1 Fall von Sarkom der Schulter bei einem 16jährigen Mädchen, von einem Muttermaal ausgegangen, dauernd geheilt.

2 Fälle von Drüsensarkom der Achselhöhle, 1 inoperabel, ein zweites exstirpirt, Patient gestorben an Erysipel.

4 Fälle von Sarcoma testis, 2 mit Sarcoma funiculi spermatici complicirt, davon 1 inoperabel; das zweite unvollständig exstirpirt trotz weiter Spaltung des Leistenkanales, gestorben 8 Monate später an Recidiv.

Die beiden einfachen Sarkome wurden durch Castration entfernt, geheilt entlassen.

3 Fälle von Knochensarkomen, 1 mal Osteoidsarkom des Darmbeinkammes bei einem 13jährigen Mädchen, ferner 48jährigen Frau,

die mit Schmerzen im Calcaneus und Schwellung des Unterschenkels ins Hospital kam; die Untersuchung ergab einen kolossalen Tumor im Bauche, links eine grosse Geschwulst der Darmbeinschaufel und endlich noch eine Geschwulst in der rechten Incisura ischiadica; es bleibt ungewiss, ob es sich um ein primäres Knochensarkom handelte. Endlich 1 Osteosarkom der Scapula bei einem 22jährigen Manne seit 1 Jahr. Alle 3 Fälle inoperabel.

δ) Extremitäten. 7 Fälle. 4 M., 3 W.

2 Fälle von Myeloidsarkom der Tibia, einmal direct nach einem Stosse gegen die Tibia entstanden, beide (Nr. 1 und 3) durch Amputatio femoris resp. Exarticulatio genu geheilt.

2 Fälle von Hautsarkomen des Oberschenkels (Nr. 2 u. 5) geheilt.

1 Fall von Sarkom des Oberschenkels ausgehend von Adductorenfascie (Nr. 4) recidivirt nach 8 Monaten, durch neue Operation geheilt.

1 Fall von Myxosarkom der Wade (Nr. 6) stirbt bald an Recidiv.

1 Fall von recidivirendem Sarkom des Oberarmes (s. vorigen Bericht Hellwig) operirt stirbt wahrscheinlich an Recidiv.

4 von den 7 Patienten leben noch heute frei von Recidiv, 1 stirbt an acuter innerer Krankheit, 1 sicher, 1 wahrscheinlich an Recidiv.

II. Osteom.

2 Fälle 1 M. 1 W. beide typische Exostosen unter dem Nagel der grossen Zehe, einmal in directem Anschluss an einen Bluterguss unter dem Nagel nach Stoss eines fallenden Steines; beide mit Abtragung der Geschwulst mittelst Meissels behandelt, ein Fall geheilt, der 2. geht beständig mit Schmerzen.

III. Myom.

1 Fall W. wallnussgrosser aus langen glatten Muskelfasern bestehender Rectalpolyp bis heute geheilt durch einfaches Abbinden des Tumors.

IV. Lipom.

11 Fälle, 5 M. 6 W. 2 Geschwülste sassen an dem seitlichen Theile der Stirn, einmal bei einem 28jährigen Manne angeblich durch Helmdruck seit 2 Jahren entstanden; die Geschwulst (Fibro-lipom) war fest mit dem Periost verwachsen, beide geheilt. Ein Lipom des Nackens (Recidiv seit 6 Jahren bestehend, 4 Jahr nach 1. Operation eines subcutanen Lipoms entstanden) hatte sich tief in die Nackenmuskeln mit einzelnen Fortsätzen hineingegraben, hing auch fest an einem Proc. spinosus, geheilt.

2 Fälle von Lipom der Glutäalgegend, einmal kindskopfgross bei 3jährigem Bestande unter heftigen ischiadischen Schmerzen sich entwickelnd, in der Tiefe fest fixirt; das Lipom wahrscheinlich von dem den Nerv. ischiadicus umgebenden Fettgewebe ausgehend, hatte die Sehne des Musc. glut. max. stellenweise durchbrochen. Im 2. Falle handelte es sich um ein 4,5 Kg.

schweres subcutanes Lipom, das sich seit 13 Jahren zu seiner jetzigen enormen Grösse entwickelt hatte, beide geheilt.

3 Fälle von subcutanen Lipomen des Oberschenkels, am Knie resp. Oberarm und Finger alle geheilt.

V. Enchondrom. 1 Fall, M., s. die Liste.

VI. Myxom. 1 Fall, M., s. die Liste.

VII. Gefässgeschwülste. 10 Fälle. 1 M., 9 W.

7 Blutgefäss-, 3 Lymphgefässgeschwülste.

Von den ersteren waren 6 angeboren, 1 später entstanden (28jähriges Mädchen im 10. Lebensjahre an der linken Seite der Oberlippe). Die übrigen 6 vertheilen sich auf Nase (1 Fall) Mundwinkel, Wange, Hals und Zunge (1 Fall sehr gross), Wange (2 Fälle), Rücken (1 Fall) und Knie (1 Fall) letzterer wahrscheinlich ins Kniegelenk hineindringend, gut handgross. Nur einmal wurde die Geschwulst exstirpirt, in den anderen Fällen wurde stets Galvanopunctur angewandt in mehrfachen Intervallen, wenn möglich unter antiseptischen Cautelen besonders am Knie, so dass das Gelenk selbst oft getroffen wurde von dem glühenden Drahte. Einige Patienten sind sicher definitiv geheilt, unter ihnen auch der Fall von Gefässgeschwulst am Kniegelenke (Brief 2 Jahre später) der besonders schwere Fall, an dem Gesicht, Zunge u. s. w. gleichzeitig betroffen war, befindet sich noch in Behandlung. Von den 3 Lymphgefässgeschwülsten waren 2 angeboren, 1 im 28. Jahre entstanden (vergl. die Liste), 2 in der Achselhöhle, 1 an der Oberlippe, alle 3 exstirpirt einmal mit tödtlichem Ausgange 18 Stunden nach der Operation an Blutverlust.

VIII. Fibrome. 2 Fälle, W.

1 Fall von multiplen kolossalen Fibromen des Uterus; Entfernung des Uterus sammt den Geschwülsten, Tod nach 12 Stunden durch Choc. 1 Fall von multiplen Fibromen der Bauchmuskeln wurde durch Operation geheilt.

Anhang.

a) 2 Fälle von Cysten, deren Ausgangspunkt unklar blieb. 1. 18jähr. Mädchen bemerkt seit 1/2 Jahr an der rechten Seite des Halses eine Geschwulst, die jetzt faustgross unter dem Sternocleidomast. gelegen deutlich fluctuirt. Wandung löst sich leicht. Inhalt: Eiter, Membran und 10fache Lage von Zellen, peripherisch rund, central endothelartig abgeplattet, aussen Bindegewebsstratum.

2. 33jähriger Mann seit 1/2 Jahr ohne Veranlassung kleine Geschwulst in der rechten Wangengegend jetzt wallnussgross, unter der Parotisfascie gelegen. Geschwulst tief in den Masseter hineingegraben, hat schlecht begrenzte Wandungen. Letztere sind 3—5 Mm. dick, bestehen aus einem mit alten Blutergüssen durchsetzten Bindegewebe, in das feine mit einer grossen centralen Höhle communicirende Gänge eingelassen sind. Endothelbekleidung fehlt, Inhalt der Cyste ist Eiter.

b) Elephantiasis des linken oberen Augenlides bei einem 27jährigen Mädchen angeboren, schubweise gewachsen besonders in den letzten Jahren,

ebenso angeborene Elephantiasis der Haut des linken Unterschenkels. Das Lid präsentirt sich jetzt als ein unförmlicher Lappen, dessen Basis von der Nase bis zur Schläfe reicht, dessen breite Spitze mit Cilien besetzt bis zum Mundwinkel hinabragt. Consistenz die einer atrophischen Mamma. Grenzen nach oben und seitlich nicht scharf, sondern allmählich in die umgebende Haut übergehend. Es besteht totale Amaurose. Durch Excision eines grossen halbmondförmigen Lappens aus der Geschwulst wurde die Entstellung des Gesichtes zum grossen Theile beseitigt, eine radicale Entfernung der Geschwulst war selbstverständlich unmöglich.

c) Naevus 5 Cm. lang im Gesicht exstirpirt.

d) Ein Fall von Sacralgeschwulst ist schon ausführlich publicirt (diese Zeitschrift X. S. 530).

e) 4 Fälle von Echinococcen. 2 mal handelte es sich um Leberechinococcen, von denen sich der eine bei einem 43jährigen Manne im Laufe von 3 Jahren entwickelt hatte; seit ½ Jahre waren bei ihm 3 starke epileptische Anfälle aufgetreten in Pausen von 2 Monaten.

Der 2. Fall betraf eine 30jährige Frau. Der Tumor bestand ca. 1 Jahr. In beiden Fällen zeigte sich, dass Punktion auch mit feinster Nadel das nachträgliche Auslaufen von Flüssigkeit mit nachfolgender leichter Peritonitis zu Stande brachte. Da im ersten Falle Brechbewegungen die beabsichtigte vorläufige Vernähung der Cystenwand mit dem Peritoneum unmöglich machten, so wurde später die Incision auf die Cyste ohne Narkose gemacht, die Cyste mit dem Peritoneum durch Catgut vernäht. Nach 5 resp. 8 Tagen war feste

Lippencar

Nummer	Name und Alter	Dauer	Aetiologie	Status praesens
1	Joh. Queck, 64 Jahre.	½ Jahr.	Starker Raucher.	Carcinom der mittleren Partie der Unterlippe.
2	Fr. Topperwien, 58 Jahre.	1 Jahr.	Unbekannt.	Ebenso.
3	H. Ricker, 51 Jahre.	3 Jahre.	Starker Pfeifenraucher. Druckstelle der Pfeife zuerst erkrankt.	Carcinom des linkseitigen Theils der Unterlippe. Drüsen der Unterkinngegend geschwollen.
4	J. Allermann, 54 Jahre.	3 Jahre.	Seit 8 Jahren Epithelverdickungen, die seit 3 Jahren stärker werden.	Exulcerirte breite Geschwulst der Unterlippe.
5	Christ. Pagel, 58 Jahre.	¼ Jahr.	Unbekannt.	Wallnussgrosser Tumor der Unterlippe.
6	W. Wessel, 60 Jahre.	¾ Jahr.	Recidiv nach Operation vor 1 Jahr.	Das ganze Kinn ist in eine derbe carcinomatöse Masse verwandelt. Drüsen unter dem Kinne.

Verwachsung eingetreten; bei der Incision in die Cyste wurde einmal der ganze Sack sofort in toto extrahirt, er hatte sich ohne Eiterung losgestossen; im 2. musste der Sack stückweise nach und nach entfernt werden. Beide Patienten geheilt. Die epileptischen Anfälle sind seit der Operation bis heute, 1½ Jahr später, noch nicht wiedergekehrt.

Die beiden übrigen Fälle boten diagnostische Schwierigkeiten a) 26jähr. Mann aus Mecklenburg, Sommer 75 zum letzten Male in seiner Heimath bekam im October 77 Schmerzen und Schwellung am linken Rippenbogen etwas hinter der Papillarlinie. Dieselben gingen im Verlauf von 14 Tagen etwas zurück; traten jedoch nach heftiger Anstrengung (Kegelspielen) wieder stärker auf; nach einigen Tagen wurde durch eine Incision eine grosse Menge Eiter entleert, danach blieb eine Fistel dicht am Rippenbogen zurück, aus der hier nach Dilatation ein grosser Echinococcensack herausbefördert wurde: „Echinococcus abdominis spontan erweitert".

b) 29jähriger Mann hatte vor 8 Jahren eine taubeneigrosse Anschwellung der rechten Mamma bekommen, die nach ½ Jahr zurückging. Seit 3 Jahren trat erneute Schwellung auf, langsam schmerzlos entwickelte sich ein jetzt faustgrosser Tumor, unregelmässig knollig, am unteren Rande fluctuirend, nirgends mit der Haut verwachsen, wohl aber zum Theil mit dem Pectoralis major. Diagnose: Cystosarkoma phyllodes mammae. Die Operation ergiebt einen aus multiplen Blasen zusammengesetzten Echinococcus, zum Theil vereitert, der überall unregelmässig in den Pectoralis major hineingewachsen ist, vielleicht primär in ihm sich entwickelt hat. Beide Patienten geheilt.

cinome.

Operation	Verlauf	Ausgang	Bemerkungen
Entfernung durch viereckigen Schnitt. Plastik durch Seitenlappen 16. Mai 1878.	27. Mai 1878 entlassen.	Gest. Sommer 1880 an anderweitiger Krankheit, kein Recidiv.	—
Keilförmige Excision 17. Juni 1878.	22. Juni 1878 entlassen.	Lebt 18. Juli 1880 völlig gesund.	—
Keilexcision, Drüsen nicht exstirpirt 21. Januar 1879.	27/1. 79. entl. Drüsen begannen im Sept. 1879 zu schwell., exstirp. Aug. 79.; dann Schwell. der Drüsen oberh. d. r. Clavic. Nov. 79.	Gestorben 22. März 1880 an Carcinom.	—
Keilexcision 11. Februar 1879.	10. Februar 1879 entlassen.	Lebt noch gesund, hat aber auf der Narbe wieder die alte Bildung von Borken. Drüsen intact.	Keine Perlkugeln.
Keilexcision 12. Februar 879.	17. Februar 1879 entlassen.	Lebt völlig gesund 3. Juli 1880.	—
Excision des Kinnes sammt iefer und Drüsen 26. März 879.	—	Gest. 28. März 1879 an Pneumonie mit Embolie ein. gross. Lungenarterie.	—

Nummer	Name und Alter	Dauer	Aetiologie	Status praesens
7	Christian Wiese, ?	½ Jahr.	Unbekannt.	Wallnussgrosser Tumor an der linken Seite der Unterlippe. Drüsen beiderseits am Kinn geschwollen.
8	H. Ebeling, 29 Jahre.	¾ Jahr.	Langdauernde Ulcerationen an der Unterlippe.	Flache Ulcerationen an der Unterlippe, von kleinen Abscessen durchsetzt. Drüsen unter dem Kinne geschwollen.
				Carcinomata
1	Christoph Stade, 56 J.	4 Jahre.	Unbekannt.	Carcinom des Ohres.
2	Adam John, 71 Jahre.	3 Jahre.	Unbekannt.	Carcinom des Ohres, Lymphdrüsen vor dem Ohr und am Kieferwinkel infiltrirt.
3	Heinrich Severs, 45 Jahre.	1 Jahr.	Alte Narben von tuberculösen Geschwüren.	Carcinom der Wange auf Oberkiefer übergreifend.
4	Caroline Meseken, 75 Jahre.	?	Schuppige Epidermisverdickungen im Gesichte.	Carcinom der Wange mit Arrosion des Duct. Stenonianus.
5	Wilhelm Pieper, 61 Jahre.	5 Monate.	Recidiv nach I. Operation eines Carcin. auriculae Febr. 1879.	Carc. parotideos et glandul. colli.
				Carcinoma
1	Friedrich Fischer, 66 Jahre.	6 Jahre.	Unbekannt.	Mehrere haselnussgrosse Knoten im oberen Theile der Parotis.
2	Franz Reiher, 39 Jahre.	5 Jahre.	Als kleiner unter der Haut verschiebbarer Knoten entstanden.	Faustgrosser Tumor.
				Oberkiefer
1	H. Henke, 57 Jahre.	½ Jahr.	Recidiv nach Operation eines Wangencarcinoms.	Carcinom, besonders des rechten Alveolarrandes.
2	Friederike Becher, 50 Jahre.	1½ Jahr.	Unbekannt.	Carcinom des rechten Oberkiefers mit Perforation in die Orbita, Siebbein und Mund.
3	Angela Kleve, 40 Jahre.	Seit 7 Jahren, vor 3 Jahren unvollständig operirt.	Unbekannt.	Carcinom des rechten Unterkiefers.
4	Heinrich Dauss, 59 Jahre.	6 Wochen.	Unbekannt.	Carcinom des rechten Oberkiefers.

Operation	Verlauf	Ausgang	Bemerkungen
Keilexcision. Exstirp. gland., die nicht carcinös sind 19. Juni 1879.	25. Juni 1879 entlassen.	—	—
Exstirp. mit Entfernung beider seitlicher Theile der Oberlippe. Plastik durch 2 Seitenlappen. Drüsen entfernt 6/8.79.	18. August 1879 entlassen.	Lebt ganz gesund 22. Juli 1880.	Perlkugeln von Eiter umspült.
faciei.			
Exstirp. tumoris 12. Februar 1878.	23. Februar 1878 entlassen.	Lebt 11. Juli 80. gesund und frei von Recidiv.	—
Exstirpatio tumoris et gland. 8. März 1878.	Entl. 19. März 78., stellt sich Mitte Mai mit inoper. Drüsenrecidiv wieder vor.	Gestorben 3. Oct. 1878 an continuirlichem Recidiv.	—
Exstirpatio tumoris mit Entfernung der vorderen Kieferfläche 9. Mai 1878.	28. Mai 1878 entl. Bekommt Oct. 1878 ein Recidiv in d. Narbe; 25. Febr. 1879 wird Geschwulst sammt Jochbein, grossem Theile vom Oberkiefer entfernt. 15. März entlassen, bekommt nach einigen Monaten neues Recidiv.	Lebt 9. Juli 1880 noch mit grossem Recidiv.	—
Exstirpatio tumoris 25. October 1878.	15. November 1878 entlassen.	Gest. 3. Novbr. 1879 an Recidiv, bald nach der Operation entstanden.	—
Exstirpation der Parotis und der Drüsen, kaum ausführbar 12. August 1879.	30. Aug. 1879 entl. Nov. 1879 mit region. Recidiv vorgestellt, inoperabel.	Gestorben 8. April 1880 an Recidiv.	—
parotideos.			
Exstirpat. tumorum. Parotis nicht total entfernt. Facialis erhalten 2. October 1878.	5. Oct. 77. entl., gesund bis 1. März 78. Recidiv in Form eines wallnussgross. Knotens, entfernt 4. Juni 1878. Parese des Facialis.	Gestorben 26. Februar 1879 an Recidiv.	—
Exstirpat. tumoris, partielle der Parotis. Facialis erhalten 12. März 1878.	19. März 1878 entlassen.	Lebt 14. Juli 1880 noch gesund und frei von Recidiv.	—
carcinom.			
Resectio totalis des Oberkiefers 20. December 1877.	—	Gestorben 30. December an septischer Pneumonie.	—
Resectio totalis des Oberkiefers (unvollständig geblieben) 17. October 1878.	15. November 1878 entlassen.	Gestorben 16. Mai 1879 an Recidiv.	—
Exstirpation der rechten Seite des Unterkiefers etwas über die Mittellinie hinaus 29. October 1878.	20. November 1878 entlassen.	März 1880 noch völlig gesund, ist ohne sonderliche Beschwerden.	Drüsencarc., das in d. Kieferkanal, diesen stark erweit., hineingewchs. war.
Totalresection des Oberkiefers 16. September 1879.	9/10.78. Anfang Januar 1880 Recidiv in d. Lymphdrüsen am Kieferwinkel, partiell exstirpirt.	Gestorben im Sommer 1880 an Recidiv.	—

Ulcera rodentia.

Nummer	Name und Alter	Dauer	Aetiologie	Status praesens
1	Joseph Nolte, 64 Jahre.	27 Jahre, seit 2 Jahren stärker wachsend.	Unbekannt.	Knoten am linken inneren Augenwinkel.
2	Eva Wenisteni, 43 Jahre.	Vor 5 J. entstanden, vor 4 Jahren operirt.	Recidiv seit 1 Jahr.	1 Cm. im Durchmesser haltende Geschwulst am äusseren Augenwinkel.
				Plattenepithelcar
1	L. Wolf, 69 Jahre.	½ Jahr.	Tuberculöses Ulcus am Halse.	Dreimarkstückgrosses Ulcus am Halse, darunter tuberculöse Lymphdrüsen.
				Drüsencarcinom
1	Heinrich Altschwede, 59 Jahre.	½ Jahr.	Tuberculöse Lymphdrüsen am Halse.	Kleinapfelgrosser Tumor am Halse mit der Vena jug. int. verwachsen. Drüsen nur tuberculös.
				Brustcar
1	S. Müller, 56 Jahre, verheirathet.	1½ Jahr.	Unbekannt.	Carcin. mammae sinistr. gänseeigross. Achseldrüsen infiltrirt.
2	R. Bernstein, 39 Jahre, verheirathet.	8 Wochen.	Unbekannt.	Apfelgrosser Tumor in der linken Mamma. Achseldrüsen inficirt.
3	C. Schatt, 45 Jahre, verheirathet.	¾ Jahr.	Unbekannt.	Rechterseits Carcinom. mammae et gland. axill.
4	J. Kahlmeyer, 55 Jahre, verheirathet.	1½ Jahr.	Unbekannt.	Apfelgrosser Tumor in der rechten Mamma. Achseldrüsen infiltrirt.
5	Justine Pleiging, 62 Jahre.	¾ Jahr.	Unbekannt.	Apfelgrosser Knoten der linken Mamma. Achseldrüsen infiltrirt.
6	Caroline Hütters, 50 Jahre, verh.	2 Jahre.	Angeblich Stoss gegen die Brust vor 2 Jahren.	Apfelgrosser Knoten der linken Mamma. Achseldrüsen infiltrirt.
7	Wilhelmine Freuentlieb, 36 Jahre, verh.	1½ Jahr.	Unbekannt.	Rechts, nicht exulcerirt.
8	J. Gieseke, 51 Jahre. verheirathet.	?	Recidiv nach I. Operation vor circa ein Jahr, auswärts.	Zwei Knoten in der Narbe.
9	M. König, 54 Jahre. ledig.	10 Jahre.	Vor 10 J. Mastitis mit Eiterung in Folge von Trauma. Knoten blieb, der langsam seit jener Zeit wuchs.	Faustgrosser Knoten in der linken Mamma. Achseldrüsen infiltrirt.
10	Caroline Nolte, 52 Jahre, verh.	10 Jahre.	Unbekannt.	Ganze linke Brustdrüse in eine grosse knollige exulcerirte Masse verwandelt. Achseldrüsen infiltrirt.

tia faciei.

Operation	Verlauf	Ausgang	Bemerkungen
Exstirpation der Geschwulst. Ersatz aus der Stirn 14. Januar 1878.	24. Januar 1878 entlassen.	Lebt gesund und ohne Recidiv 20. Juli 1880.	—
Exstirpat. tumoris. Plastik aus der Wange 4. Juli 1879.	16. Juli 1879 entlassen.	Lebt gesund und ohne Recidiv August 1880.	—
cinom am Halse.			
Exstirpat. tumoris et gland. tubercul., keine Plastik 9. Juli 1879.	18. Juli 1878 entlassen.	Gestorben 10. October 1879 an einem Schlaganfalle, kein Recidiv.	—
am Halse.			
Exstirpatio tumoris et glandul. tuberculos. 1. Aug. 1878.	11. August 1878 entlassen; regionäres Recidiv nach zwei Monaten beginnend.	Gestorben 16. Juli 1879 an exulcerirtem Tumor mit starkem Schlingbeschwerden.	Alveoläre Zellstränge ohne Zwischensubstanz der Zellen.
cinome.			
Amput. mammae et exstirp. gland. axill. 20. Novbr. 1877.	24/12. 77. entl., kein locales Recidiv, bekommt Oct. 1879 Geistesstörung.	Gestorben 3. Jan. 1880 an Gehirnkrankheit (Metastase?).	—
Amput. mammae et exstirp. gland. axill. 1. Februar 1878.	1/3. 78. entl., stellt sich 22. Mai 1878 mit Cancer en cuirasse wieder vor.	Gestorben Ende 1878 an Recidiv.	—
Amput. mammae et exstirp. gland. axill. 9. Februar 1878.	9. März 1878 entlassen, bekommt Recidiv März 1879.	Lebt 6. Juli 1880 noch mit grossem inoperabelem Recidiv.	—
Amput. mammae et exstirp. gland. axill. 12. Februar 1878.	3. März 1878.	Ist wahrscheinlich gesund, lebt in Göttingen, ist nicht aufzufinden.	—
Amput. mammae et gland. axill. 15. April 1878.	18. Mai 1878 entlassen, Recidiv nach 3 Monaten, Cancer en cuirasse.	Gestorben 7. Mai 1879 wahrscheinlich an Lungencarcinomen.	—
Amput. mammae et gland. axill. 25. Juni 1878.	11. August 1878 entlassen.	Gestorben 31. December 1878 an allgemeiner Carcinose.	—
Amput. mammae et gland. axill. 4. Juli.	Septicämie.	13. Juli 1878 gestorben an Sepsis.	Carcinomknoten in Pleura, Lunge, Milz, Leber, Niere.
5. Juli 1878 excidirt.	8/7. 78. entl., kommt wieder mit Recidiv 13/3. 79., exstirp., abermals 7/10. 79.	Lebt noch 20. Juli 1880 mit grossem inoperabelem Recidiv.	—
Amput. mammae et exstirpatio glandulae 10. September 1878.	27. Sept. 1878 entlassen, bekommt im März Recidiv in der Narbe, das exstirpirt wird.	Gestorben Ende 1879 wahrscheinlich an Metastasen in inneren Organen.	—
Amput. mammae et exstirpatio glandulae 30. October 1878.	19. November 1878 entlassen.	Lebt ganz gesund und frei von Recidiv 2. Juli 1880.	—

Nummer	Name und Alter	Dauer	Aetiologie	Status praesens
11	Minna Bicher, 57 Jahre, verheirathet.	2 Jahre.	Unbekannt.	Faustgrosser Knoten in der rechten Mamma, Achseldrüsen infiltrirt.
12	Johanna Kopp, 58 Jahre, verheirathet.	7 Jahre.	Unbekannt.	Ulcerirter grosser Tumor der linken Mamma, Achseldrüsen infiltrirt.
13	M. Schülhaus, 74 Jahre, verh.	2 Jahre.	Unbekannt.	Kleiner Knoten in der rechten Mamma. Achseldrüsen infiltrirt.
14	W. Joins, 59 Jahre, verheirathet.	1 Jahr.	Recidiv nach I. Oper. (Exstirp. tumoris und einer isolirten Achseldrüse 4. Mai 1875).	Narbe und Umgebung hart infiltrirt, Achselhöhle voll von carcinöse Lymphdrüsen.
15	Dorette Blume, 69 Jahre, verheirathet.	6 Jahre.	Unbekannt.	Hühnereigrosser, mit der Haut verwachsener, ulcerirter Knoten in der link. Mamma. Achseldrüsen infiltrirt.
16	Dorette Weber, 57 Jahre, verh.	1 Jahr.	Unbekannt.	Ganze rechte Mamma in einen grossen Tumor verwandelt, mit der Haut verwachsen. Achseldrüsen infiltrirt.
17	G. Witteking, 53 Jahre, verheirathet.	1½ Jahr.	Unbekannt.	Grosser exulcerirter Tumor der linken Mamma. Achseldrüsen infiltrirt.
				Genital
1	Justine Rippenhausen, 40 Jahre.	5 Wochen.	Unbekannt.	Carcinoma commissurae poster. vulvae 3 Cm. im Durchmesser.
				Rectal
1	Karl Wredel, 61 Jahre.	8 Monate.	Recidiv nach unvollständiger Operation vor 8 Monaten.	Kleinapfelgrosser Knoten mit Infiltration der Umgebung.
2	Christian Seibeck, 60 Jahre.	1½ Jahr.	Unbekannt.	Ringförmiges, 6 Cm. langes Carcinom dicht oberhalb des Sphincter.
3	H. Wachmannsdorf, 44 Jahre.	9 Monate.	Unbekannt.	4 Cm. langes ringförmiges Carcinom 3 Cm. oberhalb des Sphincter beginnend. Mehrfache carcinöse Drüsen in der Umgebung.
4	H. Jakob, 55 Jahre.	¾ Jahr.	Unbekannt.	Ringförmiges Carcinom 6 Cm. oberhalb des Sphincter. Obere Grenze mit Mühe zu erreichen.
				Plattenepithelcarcinome
1	H. Schulze, 60 Jahre.	1 Jahr.	Alte Sequestrallade im Oberschenkel.	Carcinom der ganzen Sequestrallade.

Operation	Verlauf	Ausgang	Bemerkungen
Amput. mammae et exstirpatio glandulae 3. December 1878.	20. December 1878 geheilt.	Gestorben Sommer 1879 an Erkrankung der Abdominalorgane.	—
Amput. mammae et exstirpatio glandulae 12. November 1878.	Aseptisch, rasche Heilung.	Gestorben 25. November 1879 an Pneumonie bei verheilter Wunde.	—
Amput. mammae et exstirp. glandulae 7. Januar 1879.	30. Januar 1879 entlassen.	Gest. Ende 79. ohne Recidiv an innerl. Krankheit.	—
Exstirp. des Recidivs mit partieller Entfernung d. Vena axillaris; nicht ganz vollendete Operation 2. April 1879.	27. April 1879 entlassen, bekommt alsbald Recidiv.	Lebt 22. Juli 1880 noch mit grossem Recidiv in der Achselhöhle.	—
Amput. mammae et exstirpatio glandulae 18. Juli 1879.	1. August 1879 entlassen.	—	—
Amput. mammae et exstirpatio glandulae 25. Juli 1879.	13. August 1879 entlassen.	—	—
Amput. mammae et exstirpatio glandulae 13. September 1879.	7. Oct. 1879 entl., bekommt Mai 1880 regionäres Recidiv im medialen Theile der Narbe.	Aug. 1880: fest mit dem Stamme verwachs. apfelgross. Knoten, eine kleine Drüse in d. Achsel. Inoper.	—
carcinom.			
Exstirpatio tumoris 6. December 1878.	18. December 1878 geheilt entlassen.	Lebt 20. Juli 1880 gesund ohne Recidiv.	—
carcinome.			
Exstirpatio tumoris. Naht von Haut und Schleimhaut 29. Januar 1878.	Gute Heilung der Wunde, doch kommt Patient immer mehr herunter.	Gest. 20/2. 1878 mit fest verheilt. Wunde an Pneumonie. Carcinose der Leber, des Ileum und der Mesenterialdrüsen.	—
Exstirp. tumoris et sphincteris, Naht von Haut und Schleimhaut 17. Februar 1878.	—	Gestorben 24. Februar 1878 an septischer Peritonitis.	—
Exstirpation der Geschwülste, Naht von Haut und Schleimhaut 28. Februar 1879.	15. März 1879 entlassen, im Sommer 1879 stellte sich wieder Verengerung des Darmes ein.	Gestorben Septbr. 1879 ganz kachektisch. (Section nicht gemacht, ohne Zweifel Metastasen.)	—
Exstirp. tumoris nach Entfernung des Steissbeins. Naht des verletzten Peritoneums. Naht von Haut und Schleimhaut.	—	Gestorben 18. März 1879 an retrorectaler Phlegmone und Schluckpneumonie.	—
der Extremitäten.			
Amput. femoris im oberen Drittel. 1878.	15. April fast geheilt entlassen.	August 1880 völlig gesund und frei von Recidiv.	Carcin. war auf d. Wege d. Fistel in d. Sequestrallade hineingekrochen, hatte einen Cond. femor. fast völlig ausgehöhlt.

Nummer	Name und Alter	Dauer	Aetiologie	Status praesens
1	A. Kohlstrung, 62 Jahre.	3/4 Jahr.	Hühnerauge am rechten äusseren Fussrande.	Carcinom von 4 Cm. Durchmesser ulcerirt.
				Ade
1	Joh. Meyer, 35 Jahre.	4 Jahre.	Unbekannt.	Kleinapfelgrosses Adenom der Nasenscheidenwand auf Nasenbein resp. in die Stirnhöhle übergegangen, die Nase stark verbreiternd.
				Desmoide Ge
				Sar
				I. Des
1	Marie Müller, 38 J., 16/7. 78.	1/2 Jahr.	Unbekannt.	Wallnussgrosse Epulis sarcomatosa am Unterkiefer.
2	Joh. Warnike, 5 Jahre, 4. März 1879.	Unbekannt.	Unbekannt.	Kleinapfelgrosses Sarkom des Unterkiefers (Epulis).
3	Jan Albes, 5 Jahre, 31. Juli 1879.	1 1/2 Jahr, vor 3/4 Jahr unvollständig entfernt.	Fusstritt gegen den Mund; 14 Tage später wurde die Geschwulst bemerkt.	Haselnussgrosse Epulis sarcomatosa des Unterkiefers.
4	Gustav Schlange, 27 J., 28/8. 79.	3/4 Jahr.	Unbekannt.	Chondrosarkom der rechten Parotis.
5	Friederike Rochow, 28 J., 9/9. 79.	1 Jahr.	Unbekannt.	Epulis sarcomatosa des Unterkiefers.
6	Wilhelmine Becher, 64 Jahre, 18. Sept. 1879.	3 Monate.	Unbekannt.	Wallnussgrosses Sarkom des oberen Augenlides.
				II. Des
1	Karl Leike, 26 Jahre, 15. Jan. 1879.	1 Jahr.	Unbekannt, von Lymphdrüsen ausgehend.	Kleinapfelgrosse Geschwulst der linken Unterkiefergegend (Rundzellensarkom in noch zum Theil normaler Lymphdrüse.
2	Anna Krone, 44 Jahre, 17. Juli 1879.	8 Monate.	Unbekannt, von Lymphdrüsen ausgehend.	Faustgrosser Tumor mit den Halsgefässen verwachsen. Multiple Drüsen infiltrirt.
3	Heinrich Lüders, 31 J., 1. Juli 1879.	1/2 Jahr.	Unbekannt, von Lymphdrüsen ausgehend.	Zweifaustgrosses Sarkom der linken Halsseite, Drüsen stark inficirt.

Operation	Verlauf	Ausgang	Bemerkungen
Amput. cruris im ob. Drittel nach vorgängiger Amput. nach Lisfranc mit Vereiterung der Fussgelenke 2. August 1879.	Gangrän der Lappen, langsame Heilung, 11. November 1879 entlassen.	Mitte April 1880 völlig gesund und frei von Recidiv.	—
nome.			
Exstirpatio tumoris sammt umliegenden Knochen 18. Januar 1879.	4/2. 79. entl. 19/5. schon mit Recidiv in d. Nase vorgestellt, das entfernt wird, baldiges Recidiv.	Tod an Recidiv bevorstehend 13. Juli 1880.	—
schwülste.			
kome.			
Kopfes.			
Entfernung des Alveolarrandes mittelst des Meissels.	21. Juli 1878 entlassen.	Lebt 14. Juli 80. noch gesund und frei von Recidiv.	—
Entf. d. Tumors u. so viel Knochen, dass nur noch eine schmale Spange vom Unterkiefer übrig bleibt. Schnitt durch d. Wange.	15. März 1879 entlassen.	Lebt 12. Juli 1880 noch gesund und frei von Recidiv.	—
Entfernung mit dem Meissel. Schnitt durch die Wange.	18. September 1879 entlassen.	Hat 20. Juli 1880 einen kleinen bläulichen Tumor am erhalten gebliebenen Schneidezahn, unsicher, ob Recidiv oder nicht.	—
Exstirpatio tumoris ohne Totalexstirpation der Parotis, facialis geschont.	5. September 1879 entlassen.	22. Juli 1880 noch gesund und frei von Recidiv.	—
Entfernung mittelst des Meissels.	9. September 1879 entlassen.	Lebt 13. Juli 1879 noch frei von Recidiv.	—
Exstirpation der Geschwulst. Plastik aus der Stirn.	16. October 1879 entlassen.	Haselnussgrosses Recidiv an der Narbe, seit 6 Monaten entstanden 22. Juli 1880.	—
Halses.			
Exstirpat. tumoris.	22. Jan. 1879 entlassen, bekommt Juni 79. Recidiv, das 2. December 1879 als zweifaustgrosser Tumor exstirpirt wird. Nachblutung aus der Carotis, Unterbindung derselben mit folgender Aphasie und Hemiplegie, bekommt April 1880 wieder Recidiv.	Lebt noch Septbr. 1880 mit inoperabelem Recidiv. Lähmung der unteren Extremität fast gänzlich, der oberen partiell zurückgegangen. Aphasie besteht noch.	—
Exstirpatio tumoris et glandularum.	10. Aug. 1879 entlassen, bekommt Recidiv schon im Winter 1879—1880.	Lebt 18. Juli 1880 noch mit grossem Recidiv.	—
Exstirpatio tumoris et glandulae.	—	Gest. 23. Juli 1879 an eitriger Mediastinitis, Lungen herdweise erkrankt.	—

II. Des

Nummer	Name und Alter	Dauer	Aetiologie	Status praesens
1	A. Heinrich Adolph, 40 Jahre, 22. Oct. 1877.	Seit 16 Jahren isolirter Knoten, der seit 1/2 Jahr wuchs.	Stoss ein. Wagendeichsel gegen d. Bauch vor 16 J. Die durch d. Stoss geschwoll. Stelle blieb.	Multiple, zum Theil wallnussgrosse, auf handgrosser Fläche vertheilte Spindelzellensarkome der Bauchhaut.
2	Wilhelm Hengst, 57 Jahre, 3. Jan. 1878.	1/4 Jahr.	Quetschung des Scrotums v. 1/4 J.; seit jener Zeit langs. Vergrösser. d. gequetscht. Hodens.	Sarcoma testis et funiculi spermatici dextr.
3	L. Dröscher, 16 Jahre, 17. März 1878.	1 Jahr.	Muttermaal von Handtellergrösse.	Mehrere wallnussgrosse Spindelzellensarkome auf dem Muttermaale der Schulter.
4	Arbeiter Karl Klingmann, 29 J., 7/5. 78.	3/4 Jahr.	Unbekannt.	Faustgrosses Sarkom des rechten Hodens.
5	J. Christoffer, 49 Jahre, 1. April 1879.	1 3/4 Jahr.	Unbekannt.	Kopfgrosse Geschwulst der linken Mamma. Inficirte Achseldrüsen.
6	Konrad Bergmann, 66 J., 28. März 1879.	3/4 Jahr.	Unbekannt, von Lymphdrüsen ausgehend.	Faustgrosses Lymphosarkom der rechten Achselhöhle. Drüsen oberhalb der Clavicula u. in der Achsel geschwollen.
7	Aug. Heukord, 40 J., 31/5. 79.	1 1/2 Jahr.	Unbekannt.	Sarcoma testis dextri.
8	Jul. Siebert, 50 Jahre, 1. Juli 1879.	2 Jahre.	Unbekannt.	Mannskopfgrosse Geschwulst der linken Mamma, mehrfach die Haut perforirend, exulcerirt.

IV. Der Ex

1	Friederike Heusloh, 7 J., 26. Oct. 1877.	2 1/2 Monat.	Unbekannt.	Osteosarcoma tibiae (mittleres Drittheil).
2	August Debu, 34 Jahre, 4. Febr. 1878.	5 Jahre.	Recidiv einer vor 8 J. exstirpirt. Geschwulst, 2 Cm. von der Haut entfernt entstanden.	Apfelgrosses Fibrosarkom der Haut des Oberschenkels, zwei kleine Knötchen in der Umgebung.
3	Leopold Jasnisky, 26 J., 9. Juli 1878.	3/4 Jahr.	Stoss gegen die Tibia.	Osteosarcoma tibiae, deutlich palsirend (oberes Drittheil).
4	Johanna Sauerland, 25 Jahre, 2. Aug. 1878.	6 Monate.	Unbekannt.	Myxosarkom der linken Leistenbeuge, von Adductorenfascie ausgehend.
5	Minna Wiechers, 22 Jahre, 30. April 1879.	7 Jahre.	Unbekannt.	Hautsarkom des Oberschenkels, kindskopfgross. Drüsen der Leiste geschwollen, schmerzhaft.
6	Wilhelm Gloy, 35 Jahre, 4. Aug. 1879.	2 Jahre.	Unbekannt.	Faustgrosses Sarkom der Unterschenkelfascie.

Rumpfes.

Operation	Verlauf	Ausgang	Bemerkungen
Exstirpatio tumoris weit im Gesunden.	12. November 1877 entlassen.	18. Juli völlig gesund und frei von Recidiv.	—
Exstirp. tumoris. Operation bleibt unvollendet, weil der Samenstrang weit hinauf erkrankt ist.	12. Januar 1878 entlassen.	Gestorben Sommer 1878 an Bauchsarkomen.	—
Exstirpation der Tumoren sammt ganzen Muttermaale. Plastik aus der Schulter.	15. April 1878 entlassen.	22. Juli 1880 völlig gesund und frei von Recidiv.	—
Exstirpation im gesunden Samenstrange.	25. Mai 1878 geheilt entlassen.	Gestorben 9. December 1878.	—
Exstirp. mammae et gland. axillar.	3. Mai 1879 fast geheilt entlassen.	Lebt September 1880 noch völlig gesund und frei von Recidiv.	—
Ausräumung der Achselhöhle.	—	Gestorben 5. Mai 1879 an Erysipel.	—
Exstirpatio tumoris.	12. Juni 1879 entlassen.	Lebt gesund und frei von Recidiv 13. Juli 1880.	—
Exstirpatio mammae.	20. Juli 1879 geheilt entlassen.	Lebt September 1880 noch völlig frei von Recidiv.	—

tremitäten.

Amputat. femoris.	18. Januar 1878 entlassen.	Gestorben 23. Januar 1878 an innerer Krankheit.	—
Exstirpat. tumorum.	18. Februar 1878 entlassen.	Lebt 18. Juli 1880 noch gesund und frei von Recidiv.	—
Exarticulatio genu mit hinterem Lappen.	10. August 1878 entlassen.	Lebt 10. Juni 1880 noch gesund und frei von Recidiv.	—
Exstirpat. tumorum.	30. August 1878 entlassen. Bekommt Recidiv im April 1879, das 28. Febr. 1880 in Form von zwei Knoten, einer in den Adductor., einer im Lig. Poup. entfernt wird; entlassen 20. Mai 1880.	September 1880 noch frei von Recidiv.	—
Exstirpatio tumoris sine glandulis.	14. Mai 1879 mit abgeschwollenen Drüsen entlassen.	Lebt gesund und frei von Recidiv 26 Juli 1880.	—
Exstirpation der Geschwulst.	18. Aug. 1879 entlassen. Januar 1880 mit ausgedehnt. Lungen- resp. Rippensarkomen vorgestellt.	Gestorben Februar 1880 daran.	—

Oste

Nummer	Name und Alter	Dauer	Aetiologie	Status praesens
1	Catharine Drösser, 11 J., 4. Oct. 1877.	½ Jahr.	Unbekannt.	Exostosis subungualis der linken grossen Zehe.
2	Heinrich Schirrmann, 18 Jahre, 18. Sept. 1878.	¾ Jahr.	Ein Stein fiel auf die Zehe, darnach Bluterguss unter derselb. mit nachfolg. Auftreibung durch die Geschwulst.	Exostosis cartilaginea subung. dextr. der grossen Zehe.
				My
1	Minna Schneider, 21 Jahre, 31. Jan. 1878.	Unbekannt.	Unbekannt.	Wallnussgrosser gestielter Tumor des Rectums dicht oberhalb des Sphincter.
				Enchon
1	August Bosse, 27 Jahre, 23. Jan. 1878.	½ Jahr.	Vor 4 Jahren Quetschung der Hand.	Wallnussgrosses Enchondrom des fünften Metatarsusknochens.
				My
1	Heinrich Reese, 57 Jahre, 7. März 1878.	4 Jahre.	Unbekannt.	Kindskopfgrosser Tumor der rechten Glutäalgegend am Nerv. ischiadicus gelegen.
				Lymph
1	Emma Kattemeyer, 12 Wochen, 15/10.77.	12 Wochen.	Angeboren.	Zweifaustgrosser Tumor in der linken Achselhöhle.
2	Marie Backhahn, 29 J., 7. Aug. 1878.	1 Jahr.	Unbekannt.	Zwei apfelgrosse Geschwülste in der linken Achselhöhle resp. am Thorax.

D. Verletzungen und Erkrankungen der einzelnen Körpertheile.

I. Kopf und Ohr.

1. Congenitale Störungen 0.

2. Commotio cerebri. 2 Fälle, M.

Durch Sturz auf den Kopf bei einem 38jährigen Mann und einem 2jährigen Knaben entstanden, geheilt.

3. Verletzungen der Weichtheile. 3 Fälle, 2 M., 1 W., geh.

4. Schädelbrüche. 10 Fälle, 9 M., 1 W.

7 Fälle waren mit Weichtheilsverletzungen complicirt, 3 nicht; letztere betrafen 2 mal die Schädelbasis, einmal das Schädeldach; ein Fall

Operation	Verlauf	Ausgang	Bemerkungen
ome.			
Entfernung der Geschwulst mit Meissel (spongiöser Knochen mit dünner Corticalis).	11. October 1877 entlassen.	Völlig gesund 2. Juli 1880.	—
Abtragung der zum Theil knorpeligen Geschwulst.	21. September 1878 entlassen.	Wunde bald geheilt, sonst ungeheilt geblieben, geht beständig mit Schmerzen 15. Juli 1880.	—
ome.			
Abtragung nach Ligatur.	5. Februar 1878 entlassen.	Lebt gesund und ohne Recidiv 14. Juli 1880.	—
drome.			
Exarticulatio digiti V et oss. metatarsi V.	3. Februar 1878 entlassen.	Lebt gesund und ohne Recidiv 13. Juli 1880.	Tumor besteht aus einem Gemisch v. Knorpel- und Knochengewebe, in das sich Granulationsgewebe mit vorangehenden Riesenzellen hineindrängt.
xom.			
Exstirp. tumoris mit Schonung des Nerven.	15. April 1878 entl. Bekommt Dec. 1878 Recidiv in d. Narbe, das am 8. Jan. 1879 in Form eines kleinapfelgrossen Myxosarkoms exstirpirt wird; bekommt Juni 1880 zweites Recidiv.	Lebt damit Juli 1880 (wallnussgrosser Knoten).	—
angiom.			
Exstirpation des Tumors.	—	Gestorben 18 Stunden später an Blutverlust.	—
Exstirpation des Tumors.	15. August 1878 entlassen.	20. Juli 1880 völlig gesund und frei von Recidiv.	—

von Basisfractur war mit Eintreibung der Stirnhöhle complicirt; Verlust des Geruchsinnes folgte danach.

Von 7 complicirten Fracturen waren 3 Impressionsfracturen, durch Fall einmal, durch Hammerschläge 2 mal. In 2 von diesen 3 Fällen war die Tabula externa einfach in die Spongiosa hineingetrieben, während die Lamina interna intact zu sein schien, einmal war auch diese mit dislocirt (Hinterhaupt), sodass die ganze Partie entfernt werden musste; Dura mater unverletzt, keine Gehirnerscheinungen ($1\frac{1}{2}$ Jahr später ergab die Untersuchung, dass der ca. 1 Markstück grosse Defect im Knochen durch eine harte anscheinend knöcherne Masse zum grössten Theile ersetzt war).

2 Mal handelte es sich um Fissuren im Stirn- resp. im Schläfenbeine; ein Fall betraf einen Studenten, dem auf der Mensur mit einem gewöhnlichen Korbschläger von einem wenig kräftigen Gegner der Schädel $\frac{1}{2}$ Cm. nach rechts von der Mittellinie auf der höchsten Convexität des Kopfes

durchgeschlagen war mit Verletzung der Dura mater; es zeigte sich, dass der Schädelknochen hier kaum 1 Mm. dick war. Sämmtliche bisher erwähnte Patienten wurden geheilt, tödtlich endete dagegen in Folge von Schluckpneumonie ein Revolverschuss in den Schädel; das Projectil hatte das Dach der linken Augenhöhle zerschmettert und war im linken Stirnlappen stecken geblieben.

II. Gesicht und seine Höhlen.

1. Congenitale Missbildungen. 14 Fälle, 12 M., 2 W.

13 Fälle waren Hasenscharten und zwar 8 einfache, 5 doppelte mit Wolfsrachen complicirt. Die 8 einfachen, 6 mal links- 2 mal rechtsseitig, wurden sämmtlich mit Mirault'schen Lappen operirt und geheilt zum Theil allerdings mit ausgedehnter Ablösung der Lippe vom Oberkiefer. Bei den 5 doppelten wurde 4 mal das Septum nach Bardeleben durchschnitten, einmal gelang bei Erhaltung des rechtsseitigen Nasenloches und wenig prominirendem Zwischenkiefer die Heilung ohne diese Operation; auch hier stets Lappenbildung nach Mirault.

Im Allgemeinen wurde relativ wenig Rücksicht auf grössere oder geringere Spannung genommen, da wir in der 5proc. Borsalbe (Nussbaum) ein vorzügliches Mittel kennen lernten, um auch unter starker Spannung genähte Hasenscharten zur Heilung zu bringen. Die fehlende oder auf ein sehr geringes Maass beschränkte Phlegmone begünstigt die Heilung so sehr, dass nie ein Misserfolg eintrat; alle entstellenden Seitenschnitte konnten vermieden werden.

1 Fall betraf eine sog. Doppellippe; die wulstige Schleimhaut wurde leicht entfernt.

2. Verletzungen der Weichtheile. 6 Fälle, M.

4 Fälle leicht; 1 Fall von Schrotschuss ins Gesicht resp. ins Auge endete mit Amaurose. Erwähnenswerth dagegen ist der 6. Fall: Messerstich (angeblich Federmesser) vor 3 Monaten 2 Cm. vor dem Ohre mit nachfolgender starker Schwellung im Pharynx. Patient bis dahin in einem auswärtigen Hospitale behandelt, kommt mit kleiner Fistel vor dem Ohre in die Klinik. Es wird nach Erweiterung der Fistel eine 9 Cm. lange 3 Cm. breite abgebrochene Klinge eines Schlachtmessers extrahirt, die den Raum oberhalb der Incisura semilunaris maxillae inf. durchsetzend, diesen selbst partiell perforirend bis hinter die Pharynxwand gedrungen war, geheilt.

3. Fracturen. 7 Fälle, M., 5 geh., 1 ungeh. entlassen, 1 gest.

1 Fall war uncomplicirt: Schiefstellung des Nasenseptum und Eindrücken der Nasenbeine durch Fall. 6 Fälle waren complicirt und zwar handelte es sich einmal um complicirte Fractur der Nasenbeine durch Fall aufs Gesicht, 2 mal um complicirte Fracturen des Oberkiefers resp. Stirnbeines durch Fall resp. Schlag; einmal kam ein Patient mit Pseudarthrose des Unterkiefers nach Pferdeschlag zur Behandlung, bei dem vorläufig nur

eine Nekrose entfernt wurde. Einmal handelte es sich um eine Schussverletzung des Oberkiefers und einmal um eine Schussverletzung des harten Gaumens mit Perforation der Schädelbasis und Bildung eines Aneurysma varicosum zwischen Carotis interna und Sinus cavernosus dadurch bedingt: pulsirender Tumor oberhalb des linken inneren Augenwinkels und pulsirender Exophthalmos. Dieser Fall von Dr. Schlaefke, Assistent in der hiesigen Augenklinik, im Archiv für Ophthalmologie Bd. 25 genauer beschrieben, endete tödtlich durch Unterbindung der Carotis communis (s. Hals unten).

4. Verbrennungen. 1 Fall, M.

Ectropion der Unterlippe durch Narbenschrumpfung nach ausgedehnten Verbrennungen. Lösung der Lippenschleimhaut mittelst Durchstich durch die Substanz der Lippe, Einpflanzung eines vom Kinne genommenen Lappens nach v. Langenbeck Heilung per pr., sehr gutes Resultat.

5. Entzündliche Processe. 15 Fälle, 12 M., 3 W.

7 mal handelte es sich um Erkrankungen der Weichtheile und zwar waren es 2 Fälle von schwerer Stomatitis (einmal mercuriell bei einem Arbeiter in einer Spiegelfabrik) mit Schwellung sämmtlicher Speicheldrüsen geheilt.

1 Fall von eitriger Ozaena und Stirnhöhlenempyem ungeheilt entlassen.

1 Fall von tiefen Drüsenabscess am Kieferwinkel, 1 Jahr nach einer complicirten Unterkieferfractur, mit Pseudarthrose geheilt, entstanden, durch Incision geheilt.

Einmal handelte es sich um acute Vereiterung der Submaxillardrüse zuerst mit Entleerung des Eiters auf dem Wege des Ductus submaxillaris; 5 Monate nach Beginn des Leidens wurde die Eröffnung des in der Drüse befindlichen Abscesses nöthig; es entleerten sich neben Eiter grosse Mengen von Leptothorix, geheilt. Ein Fall von Tonxillenhypertrophie durch Entfernung der Tonxillen geheilt. Einmal handelte es sich um Vereiterung des linken Kiefergelenkes bei einem 32jährigen Manne, die zunächst zu Schmerz und Kieferklemme, 6 Wochen später zu Schwellung am aufsteigenden Kieferaste führte. Die 1/4 Jahr nach Beginn des Leidens gemachte Incision besserte sofort die Kieferklemme; eine Nekrose des Kiefers wurde nicht gefunden.

Die entzündlichen Knochenprocesse spielten 7 mal am Unterkiefer, einmal an der Muschel, die sich von Periost entblösst zeigte, 3 mal waren es gewöhnliche Parulides mit Perforation an der Wange 2 mal mit, 1 mal ohne nachweisbare Nekrose des Kiefers.

2 mal wurde Phosphornekrose behandelt; einmal bei einem 21jährigen Mädchen, das 3 Jahre lang in einer Zündholzfabrik gearbeitet hatte und sofort nach ihrem Austritte vor 5 Jahren erkrankte zunächst mit Schwellung der linken Kieferhälfte, Bildung multipler Abscesse mit Senkungen bis zur 3. Rippe herunter. Es wurde zunächst die ganze linke Kieferhälfte excl. Gelenkkopf extrahirt, wobei zuerst die Continuität des Kiefers unterbrochen wurde jedoch nur auf kurze Zeit, da die gebildete Knochenlade sich bald wieder zu einem neuen Kiefer vereinigte. Dann erkrankte Patientin, während sie hier in Behandlung war, an Schwellung auf der

rechten Kieferhälfte; auch diese wurde nach einiger Zeit excl. Gelenkkopf extrahirt; auch hier bildete sich totaler Ersatz, sodass Patientin mit völlig ununterbrochenem Kiefer entlassen wurde.

Im 2. Falle ist die Aetiologie weniger sicher: 17 Jahre nach 2jähr. Arbeit in einer Schwefelholzfabrik erkrankte der 29jährige Patient ganz acut mit Schwellung des rechten aufsteigenden Kieferastes, die zur Totalnekrose des genannten Knochens führte. Extraction desselben sammt dem Gelenkkopfe, rasche Heilung, 1 Jahr später kaut Patient ohne Beschwerden. Einmal handelte es sich um Bildung einer kleinapfelgrossen mit geschichtetem Epithel ausgekleideten Schleimhautcyste im Unterkiefer in der Gegend der letzten Backzähne bei einem 37jährigen Manne, der vor 12 Jahren mit Schmerz und Schwellung an genannter Stelle erkrankt war. Die Extraction der Zähne hatte nicht die Bildung von Fisteln nach aussen und innen verhütet. Die Cyste wurde exstirpirt, es blieb jedoch eine Fistel bis jetzt (2 Jahre nach der Operation). 1 Fall von einseitiger Ankylose des Kiefergelenkes ist schon genauer beschrieben (diese Zeitschrift Bd. X, S. 26).

6. Constitutionelle Erkrankungen.

a) Lupus. 20 Fälle, 8 M., 12 W.

Nase, Wangen, Ohren waren befallen, einmal bestand totale Zerstörung des Septum narium, einmal ein lupöses Ulcus am weichen Gaumen. Ein Fall kam geheilt in Behandlung zwecks Erweiterung der Nasenlöcher, was durch einfache Spaltung nach vorne und Naht von Haut und Schleimhaut gelang. 2 Fälle sind durch die stets angewandte Therapie, Auslöffelung definitiv geheilt, das Schicksal der übrigen ist theils unbekannt, theils sind sie noch in Behandlung.

b) Lues. 5 Fälle, 3 M., 2 W.

1 Fall (20jähriger Mann, vor 2 Jahren inficirt) zeichnete sich durch Bildung multipler Gummata aus, deren eines unter dem rechten Musculus temporalis gelegen, als faustgrosse Geschwulst den Muskel emporhob, den Kopf dadurch in unförmlicher Weise verbreiternd; weiter fanden sich taubeneigrosse Gummata in der rechten Wange und im Sternocleidomastoideus. Patient entzog sich der Behandlung.

Im 2. Falle war das Gesicht, Nase, Augenlider u. s. w. total zerstört nach 25jährigem Bestehen der Syphilis; um die stark gefährdeten Augen zu erhalten, wurden beiderseits obere Augenlider durch Einlagern von Schläfenlappen mit günstigem Erfolge für das Augenleiden hergestellt. Ein 3. Patient kam mit einer in einer anderen Klinik neu gemachten Nase in Behandlung; sie legte sich bei jeder Respiration ventilartig vor die Nasenöffnung. Patient entzog sich der Behandlung. 2 mal handelte es sich um hereditäre Lues: einmal bei einem 8jährigen Mädchen in Form eines Ulcus an der hinteren Rachenwand zum ersten Male sich documentirend (Vater hat noch jetzt syphilitische Hodenentzündung), geheilt durch Jodkali. Im 2. Falle traten bei einem 18jährigen Mädchen Verdickungen der Tibia und Ulcerationen am hinteren Theile des harten Gaumens mit Perforation desselben auf. Das Loch im Gaumen ca. $1^1/_2$ Cm. im Durchmesser wurde einmal vergeblich durch Naht zu schliessen gesucht, es heilte hernach spon-

an zur Hälfte zu und blieb dann in gleicher Grösse, die Sprache hat sehr stark nasalen Beiklang.

7. *Neuralgien.* 1 Fall, W.

24jährige nervöse Dame leidet seit 1½ Jahr an Neuralgie der linken Stirn und des linken inneren Augenwinkels. Subcutane Durchschneidung des Nerv. supraorb. vor 1 Jahr brachte 3 monatliche Heilung, dann Recidiv. Jetzt Ausschneidung des Nerv. supraorbitalis 28. Juni 1878, complete Anästhesie, am 3. Tage durch vorübergehende neuralgische Schmerzen unterbrochen. Im Herbste 1878 traten neue Schmerzen am inneren Augenwinkel im Verbreitungsgebiete des N. supratrochlearis auf, die sich im Februar 1879 zu unerträglicher Höhe steigerten, deshalb im März Excision des Nerven; der Nerv, durch seine Lage auf dem Musc. obliq. super. trotz seiner Feinheit gut kenntlich, wurde nach querer Spaltung des oberen Lides resp. der Fascia torso-orbital. sup. durch Freilegung des Muskels relativ leicht gefunden. Bis jetzt kein Recidiv, wohl aber wurde später auch der rechte Nerv. supraorbitalis wegen Neuralgie excidirt.

III. Hals.

1. *Verletzungen.* 4 Fälle, 3 M., 1 W.

2 mal waren Selbstmordversuche der Anlass zu queren Schnittwunden des Halses; in einem Falle war das Messer zwischen Zungenbein und Schildknorpel eingedrungen, hatte die Epiglottis an ihrer Basis quer abgetrennt; sie war mit der Zunge nach oben gerutscht, während der Kehlkopf nach unten sank; Gefässe unverletzt. Eine Tracheotomie führte schnelle Verkleinerung der grossen Wunde herbei, doch ging Patient einige Monate später auswärts an einer hier sich schon entwickelnden Schluckpneumonie zu Grunde. Im 2. Falle war die Trachea unmittelbar unter dem Ringknorpel geöffnet, sodass zunächst bequem eine Kanüle eingelegt werden konnte. Einmal handelte es sich um eine seit 15 Jahren nach Tracheotomie wegen Diphtheritis zurückgebliebene Trachealfistel, an der ohne Zweifel aus Rücksicht auf den Militärdienst bis jetzt keine Curversuche gemacht waren; gebessert durch Heftpflastereinwicklung.

Der 4. Fall betrifft eine in der Klinik gemachte Verletzung, die Ligatur der Carotis communis sinistr. wegen des oben erwähnten Falles von Aneurysma varicosum resp. pulsirenden Exophthalmus 14. März 1879. Mit Rücksicht auf einen unglücklich endenden Fall von Gefässligatur mit Catgut (s. unten) wurde carbolisirte Seide angewandt, die Arterie doppelt unterbunden und durchschnitten, worauf sofort die Pulsation aufhörte. Keinerlei Störungen von Seiten des Gehirns waren nach der Ligatur zu bemerken, doch begann 10 Tage danach der Tumor von neuem zu pulsiren, wenn auch weniger deutlich als früher. Die Ligaturfäden wurden 14 Tage nach der Operation abgestossen und Patient alsbald mit wenig secernirender Fistel nach Hause geschickt. Hier trat jedoch keine Heilung ein, sondern 3 mal kam es zu ziemlich erheblichen Blutungen aus der Fistel, dann begann Anfang Juni die linke Seite des Halses stark zu schwellen. Patient wurde am 15. Juni 1879 mit starker Dyspnoe, rostfarbenen Sputis wieder aufgenommen, er starb am 18. Juni. Die Section ergab, dass das

centrale Ende der Carotis von ihrem Abgange von der Aorta an in eine wallnussgrosse mit zerfallenen Thrombusmassen gefüllte Höhle verwandelt war, die nach oben offen mit der Hautwunde communicirte; von hier aus erstreckte sich eine eitrige Phlegmone durch das ganze vordere Mediastinum bis zur Regio epigastrica, sie hatte beiderseits zu eitrig fibrinöser Entzündung der Pleura, sowie des Pericardiums geführt. Das periphere Ende der Carotis war durch einen derben organisirten Thrombus geschlossen. (Genaueres in der oben citirten Arbeit von Schlaefke).

2. Caput obstipum. 8 Fälle, 3 M., 5 W.

5 Mal war das Leiden links- 3 mal rechtsseitig, die Patienten standen im Alter von 7—13 Jahren. Angeboren war nur 1 Fall (12jähriges Mädchen); Geburtsmechanismus unbekannt. In 2 Fällen war Diphtheritis faucium wahrscheinlich mit Drüsenschwellung 4 Wochen vorhergegangen; das Leiden bestand 2 resp. 6 Wochen. In 3 weiteren Fällen war als Aetiologie der jetzt 4—6 Wochen alten Erkrankung Gelenkrheumatismus (Wirbelgelenke) mit starken Schmerzen im Kopf und Nacken anzuschuldigen; es bestand noch jetzt Empfindlichkeit der Processus spinosi und transversi auf Druck.

In einem Falle (12jähriges Mädchen) bestand seit 5 Wochen Caput obstipum ohne besondere Veranlassung, doch litt Patientin an multiplen scrophulösen aber nicht empfindlichen Lymphdrüsen am Halse; sie starb später an Phthise. Ein Fall endlich entstand bei einem sonst ganz gesunden 13jährigen Knaben vor 5 Jahren langsam ohne jede Veranlassung, Contractur nur der Sternalportion des rechten Kopfnickers, jedenfalls also myogener Ursprung des Leidens. Der zuletzt und der zuerst erwähnte Fall zeigte deutliche Wachsthumsanomalie des Gesichtes und scoliotische Verkrümmung der Hals- resp. Brustwirbelsäule; beide wurden durch Myotomie mit nachfolgender Application der Glisson'schen Schwinge geheilt; bei den übrigen genügte der zuletzt erwähnte Apparat allein zur Heilung.

3. Entzündliche Affectionen. 9 Fälle, 8 M., 1 W.

2 Fälle von Carbunkel des Nackens bei Leuten von 67 resp. 70 Jahren, beide mit derben Incisionen und streng antiseptisch behandelt, trotzdem in einem Falle Fortschreiten der Infection bis zur Zerstörung einer halbhandgrossen Hautfläche, dann Heilung.

2 Fälle von Furunkel am Nacken, einmal mit Schwellung multipler Lymphdrüsen am Halse und einige Wochen dauernder Contracturstellung der Halsmuskeln, so dass der Kopf fest fixirt steht, geheilt.

2 Fälle von tiefen Halsabscessen mit Schlingbeschwerden, 74jährigen Mann und 6 Jahre altes hereditär syphilitisches Mädchen, nach 30 resp. 9tägiger Dauer seitlich unter dem Kieferwinkel geöffnet. Aetiologie unklar, geheilt.

2 Fälle von grossen Lymphdrüsengeschwülsten am Halse bei 21 resp. 26jährigen sonst gesunden Leuten seit 4—5 Jahren entstanden, wurden durch Operation entfernt; in beiden Fällen fehlten Tuberkel, es handelte sich also um einfach chronisch entzündliche (?) Zustände gegenüber der Tuberculose der Halslymphdrüsen (s. oben).

Endlich 1 Fall von Stenosis laryngis, vor 10 Jahren nach einer heftigen Erkältung (totale Durchnässung im erhitzten Zustande) entstanden. Kehlkopf sowohl aussen als innen geschwollen, so dass nur noch ein schmaler, von verdickten zunächst aber noch normal weiss gefärbten Stimmbändern begrenzter Spalt für die Respiration übrig blieb. Lues geläugnet, Jodkali auch völlig unwirksam. Der beabsichtigten Tracheotomie entzieht Patient sich durch die Flucht.

4. Diphtheritis. 26 Fälle, 14 M., 12 W.

Von diesen waren unter 1 Jahr keine, von 1—3 Jahr incl. 10, davon gestorben 6, geheilt 4 (eins ohne Operation); von 3—6 Jahren 11, davon gestorben 6, geheilt 5; von 6—12 Jahren 3, davon gestorben 2, geheilt 1. Zwei waren erwachsene Personen: 23jähriges Mädchen mit Tonsillardiphtherie, nach Chlorzinkätzung ohne Operation geheilt, ebenso ein 64jähriger Mann mit Rachendiphtherie und starker Heiserkeit ohne Operation geheilt. Ohne primäre Rachenaffection waren 3 Fälle (primäre Larynxaffection); bei 2 bestand nur Röthung des Rachens. Die Dauer der Krankheit schwankt bei 22 zwischen 1—5 Tagen, bei den übrigen zwischen 6—10 Tagen. Bei 23 Fällen wurde die Tracheotomia sup. ausgeführt, fast stets wegen relativ grosser Schilddrüse mit Schwierigkeiten verknüpft. Von ihnen sind 14 gestorben und zwar an Pneumonie 1, an Croup und eitrigem Katarrh der Bronchien 4, an Pneumonie und Croup der Bronchien 5, an Croup der Trachea und Bronchien 3, an Herzinsufficienz 1. Die Behandlung der wenigen Fälle, die mit frischer Tonsillardiphtherie eingebracht wurden, bestand in energischer Aetzung mit Chlorzink nach Entfernung der Membranen; nach der Tracheotomie wurde Milchsäurespray applicirt, ob mit Erfolg? 39 Proc. der Operirten sind durchgekommen.

5. Neuralgien. 1 Fall, M.

Neuralgie des Nerv. occip. major et plexus cervicalis.

33jähriger Mann leidet seit 11 Jahren an genannter Neuralgie, die er auf eine heftige Erkältung nach starker Erhitzung beim Tanzen zurückführt. Gleich den folgenden Tag trat die Affection hervor und wurde trotz aller Bäder, Einreibungen u. s. w. immer stärker; selbst eine Veränderung des Klimas, ein mehrjähriger Aufenthalt in einem heissen Theile von Amerika war ohne Erfolg. Patient ist unfähig zu jeder Arbeit, kann kaum 10 Minuten lesen, ohne benommen zu werden und heftige im Nacken entstehende, nach dem Hinterkopfe, Rücken und Schultern ausstrahlende Schmerzen zu bekommen. Jederseits neben der Wirbelsäule bestehen 2 Schmerzpunkte, ein oberer näher der Wirbelsäule gelegener ungefähr entsprechend der Stelle, wo sich der Nerv. occip. maj. um den Musc. obliq. cap. inf. herumschlägt, ein unterer mehr lateralwärts gelegener entspricht der Austrittsstelle des Plexus cervicalis.

21. März 1879 wurde zunächst durch einen parallel dem hinteren Rande des Sternocleidomast. verlaufenden Schnitt der Plexus cervicalis freigelegt, weit in die Tiefe verfolgt bis zur Austrittsstelle und energisch gedehnt beiderseits. Sofort hören die nach den Schultern entstehenden Schmerzen auf, die Sensibilität ist nicht gestört. Heilung der Wunde nach schwerem Erysipel, das eintrat, als nur noch granulirende Flächen existirten.

22. August 1879 wurden die beiden oberen Schmerzpunkte in Angriff genommen; es wird beabsichtigt den Nerv. occip. major bei seinem Austritt aus dem M. trapezius frei zu legen und zu dehnen; erst nach langem Suchen wird er gefunden, gedehnt und resecirt, ebenso auf der anderen Seite 12. September 1879. Nach dieser Operation war die mittlere Parthie des Hinterkopfes dauernd von Schmerzen frei, seitlich jedoch, wo nur eine Dehnung des Plex. cervicalis vorgenommen war, traten von neuem Schmerzen auf, die durch Resection des N. occip. min. u. auricularis magnus linkerseits am 27. März 1880 beseitigt wurden. Patient wünscht jetzt noch dringend die gleiche Operation auf der rechten Seite, hat im Uebrigen seinen alten Druck im Hinterkopfe behalten, so dass er noch immer nicht länger als einige Stunden am Tage arbeiten kann, allerdings ein wesentlicher Fortschritt gegen früher. Patient kann jedenfalls nur als gebessert bezeichnet werden im Gegensatze zu 3 Patienten, die privatim von hiesiger Klinik behandelt sich dauernder Heilung nach Nervendehnung erfreuen.

Anmerkung: 2 mal handelt es um Dehnung des Nervus ischiadicus, 1 mal vor 5/4 Jahr, 1 mal vor 8 Monaten gemacht wegen Ischias, die im ersten Falle ganz ohne Veranlassung entstand, im 2. vielleicht mit einer alten Schussverletzung der Hinterbacke im Zusammenhange steht. Im 3. betrifft die Neuralgie den Nervus cruralis nach Fractur der Lendenwirbelsäule; die vor 3/4 Jahren wegen intensiven Schmerzen vorgenommene Dehnung war von sofortigem bis heute andauernden Erfolg begleitet.

IV. Brust, äussere, und Brusthöhle.

1. Verletzungen. 10 Fälle, M.

2 Fälle betrafen Revolverschüsse in die linke Brust (Selbstmordversuche); beide verfehlten das Herz. Einmal war der Einschuss etwas nach aussen von der Papillarlinie im 3. Intercostalraume, Ausschuss fehlt. Hämopneumothorax; in 14 Tagen alles resorbirt. Im 2. Falle ebenfalls zwischen 3.—4. Rippe in der Papillarlinie selbst, Kugel steckte einige Cm. nach links vom Proc. spinosus des 4. Rückenwirbels dicht unter der Haut. Hämopneumothorax, der im Laufe der nächsten 2 Tage so sehr zunahm, dass das Herz weit nach rechts hinübergedrängt wurde. Punction zwischen 5.—6. Rippe in der Axillarlinie entleerte 200,0 Grm. flüssiges Blut 48 Stunden nach der Verletzung, keine Luft trotz Verdrängung des Herzens. Nachdem Patient noch eine mehrere Wochen dauernde Infiltration der Lunge um die verletzte Stelle herum überstanden hatte, wurde er sowohl wie der erste Fall geheilt entlassen.

Einmal handelte es sich um Stichverletzung der linken Lunge (Stich in den Rücken) mit starkem Hautemphysem und Pneumothorax, nach 10 Tagen geheilt.

3 mal war Sturz aus beträchtlicher Höhe (einmal 40′) Ursache von

Hämopneumothorax, 2 mal mit Rippenfractur complicirt, einmal ohne nachweisbare Rippenläsion geheilt.

Die schlimmsten Verletzungen wurden durch Quetschungen hervorgerufen (4 Fälle). 1 Patient wurde von einem schweren Wagen über Brust und Bauch gefahren; Hämopneumothorax dextr. und Hämabdomen wahrscheinlich in Folge von Leberverletzung resultirten daraus, in 24 Tagen hergestellt. 2 Patienten geriethen unter umfallende Holzwagen, einer zog sich doppelseitige Clavicularfractur, multiple Rippenbrüche und beiderseits Pneumothorax zu, der andere multiple Rippenfractur mit Emphysem der ganzen linken Körperhälfte; beide geheilt.

Tödtlich endete 1 Fall: 68jähriger Mann geräth zwischen die Puffer zweier Eisenbahnwagen, die seine rechte Brusthälfte zusammendrückten. 2.—10. Rippe zum Theil mehrfach gebrochen. Brusthöhle voll Luft und Blut, starkes Hautemphysem, ausserdem Vorderarmfractur. Patient ging nach 24 Stunden dyspnoisch zu Grunde. Ausser den erwähnten Verletzungen fand sich bei der Section starke Fettembolie der Lungen.

2. *Entzündliche Processe.* 4 Fälle, M.

Einmal handelte es sich um einfache Pleuritis serosa, die durch mehrfache Punctionen geheilt wurde. Einmal um Empyem nach Schussverletzung (Einschuss 4 Cm. vom linken Sternalrande im 3. Intercostalraume, Ausschuss in gleicher Höhe 6 Cm. links von der Mittellinie, Herzverletzung?). Jetzt, 6 Wochen später, Herz ganz nach rechts verdrägt, Flüssigkeit steht bis zur Mitte der Scapula, kein Oedem der Haut aber hohes Fieber. 11. Januar 1879 Resection der 5. Rippe in der Axillarlinie mit Entfernung von ca. 800 Ccm. blutiger faulig riechender Flüssigkeit (mikroskopisch fast nur weisse Blutkörperchen und Schatten d. h. ihres Blutfarbstoffes beraubte rothe Blutkörperchen, trotzdem keine Hämotoidinkrystalle. Auswaschung mit Salicylsäurelösung und geringen Mengen von Carbolsäure. In den nächsten Tagen Entleerung von vielen frischen Coagulis bei mässig putrider Wunde, die erst ganz aseptisch wurde, als am 19. Januar 1879 eine hintere Oeffnung im 8. Intercostalraume angelegt wurde. Die Heilung zog sich aber enorm in die Länge, weil die Rippen gar nicht einsanken, andererseits die Lunge nicht nachfolgte, so dass immer ein Hohlraum bestehen blieb. Es wurde deshalb im Januar 1880 wieder ein Stück Rippe resecirt (8.), wonach endlich im August 1880 Heilung eingetreten ist ohne eine Spur von Scoliose bei dem 21jährigen Menschen.

Erwähnenswerth ist ferner ein 3. Fall: 55jähriger Mann. Perforation eines Empyems einmal in die Lunge, 2. zwischen 7. und 8. Rippe in der vorderen Axillarlinie nach aussen, 3. um die letzte Rippe herum unter die Rückenmusculatur, dort einen flach ausgebreiteten Abscess bildend, wegen dessen Patient in Behandlung kam. Er ging bald nach der Incision des Abscesses an katarrhalischer Pneumonie zu Grunde und die Section bestätigte die Diagnose auf Perforation an den genannten Stellen.

Aetiologisch unaufgeklärt blieb der 4. Fall: 44jähriger Mann hatte vor einigen Jahren die rechte 8.—11. Rippe gebrochen in der hinteren Axillarlinie durch einen Fall; die Fracturen heilten doch blieb eine gewisse Empfindlichkeit dort zurück. Vor 4 Monaten erkrankte er unter den Erscheinungen eines Leberleidens, Icterus und sehr starken Schmerzen in der

rechten Seite, dort wo früher die Rippenfractur stattgefunden hatte. Nach 4 Wochen bildete sich dort ein Abscess, der sehr viel Eiter entleerte. Die Lebererscheinungen gingen zurück, doch es blieben Fisteln, die hier am 23. April 1879 weithin gespalten wurden, ohne dass man auf kranke Rippen oder in die Tiefe gekommen wäre. Nach 2 monatlichem Aufenthalte nahm die Secretion der Fisteln rasch ab, sie schlossen sich einige Zeit später zu Hause definitiv.

V. Wirbelsäule und Rippen.

a) Wirbelsäule.

1. Angeborene Anomalien.

1 Fall von Spina bifida der Lendenwirbelsäule (2—5 getheilt) hühnereigrosse Geschwulst inoperabel.

2. Verletzungen. 18 Fälle, 15 M., 3 W.

α) Contusionen 9 Fälle. 8 mal durch Sturz von der Höhe entstanden; 6 mal war die Halswirbelsäule betroffen, 2 mal mit Contracturstellung in Form des Caput obstipum, 1 mal stand der Kopf bei Empfindlichkeit des 2. Halswirbels nach vorne gestellt wie bei der Luxation, eine Erscheinung, die schon nach 8 Tagen vollständig verschwand nach Application der Glisson'schen Schwinge, die in allen Fällen mit Erfolg angewandt wurde. 2 mal betraf die Contusion die Rückenwirbel, einmal mit Querfractur des Sternum und Fractur der 3. Rippe complicirt. Ein Fall betraf die Lendenwirbelsäule, durch Schlag eines schweren Erzblockes auf die Schulter hervorgebracht. Sämmtliche Fälle endeten mit Genesung.

β) Bluterguss ins Rückenmark: 1 Fall, durch Sturz vom Heuwagen entstanden. Schmerz vom 5. Hals bis 3. Brustwirbel, Ameisenkriechen und Gefühl von Kälte in den Beinen, nach 6 wöchentlicher Dauer noch nicht ganz beseitigt.

γ) Fracturen 8 Fälle, sämmtlich durch Sturz von der Höhe entstanden, 1 mal die Hals-, 5 mal die Rücken-, 2 mal die Lendenwirbelsäule betreffend, ausgenommen einen Fall, sämmtlich mit Lähmung complicirt. 5 Fälle kamen erst in Behandlung, nachdem Monate seit der Verletzung vergangen waren, 4 ungeheilt, 1 gebessert entlassen; der letztere (42jähr. Mann, durch Sturz aufs Gesäss complet gelähmt an den unteren Extremitäten vor 4 Wochen, bei erhaltener Sensibilität, Schmerzpunkt am Uebergange vom letzten Lendenwirbel zum Kreuzbein ohne Dislocation) hat sich später soweit erholt, dass er mit Krücken gehen konnte. Von den 3 frischen Fällen wurde einer geheilt: 20jähriger Mann, 2 Stockwerk hoch herunterstürzend auf die Füsse, deutliche Prominenz und Schmerz in der Gegend des 8. Proc. spinosus, keine Lähmung der Beine. Thoraxgypsverband am 3. Tage, in dem Patient nach 14 Tagen einhergeht, nach 6 Wochen völlig geheilt. 2 Fälle endeten tödtlich: der eine, 31jähriger Mann, der vor 10 Tagen aus der Scheune gefallen war und sich eine Fractur des 5. Rückenwirbels zugezogen hatte kam völlig gelähmt und mit ammoniakalischem Harne und grossem Decubitus auf dem Kreuzbeine in die Klinik, starb 13 Tage nachher an letztgenanntem Leiden. Die Section ergibt Schrägfractur des 5. Rückenwirbels, rothe Erweichung des Rücken-

markes an der entsprechenden Stelle. Diphtherie der Blase, Ureteren und Nierenbecken. Im 2. Falle, 30jährige Frau mit alter Pott'scher Kyphose des 2. und 3. Rückenwirbels führte ein Sturz vom Wagen auf die Brust zur Schrägfractur eben der beiden früher erkrankt gewesenen, jetzt verheilten Wirbel mit completer Lähmung der unteren Extremitäten, der Blase und des Mastdarmes. Unter starker Dyspnoe gestorben am 8. Tage. Schrägbruch durch die beiden mit einander verwachsenen Wirbel mit geringer Dislocation des oberen Fragmentes, dementsprechend ein 2 Cm. langer hämorrhagischer Erweichungsherd im Mark, Diphtherie der Blase.

b) *Rippen.*

1. Traumen. 6 Fälle, M.

5 schon früher bei Brusthöhlenverletzungen erwähnt; es bleibt noch übrig ein Fall von multipler Rippenfractur linkerseits durch Maschinengewalt mit Nierencontusion (Blut im Urin) complicirt, geheilt.

2. Entzündliche Processe. 3 Fälle, M.

2 mal befiel acute Osteomyelitis die 2. resp. 9. Rippe von 26 resp. 21jährigen Leuten, im ersten Falle mit Bildung eines grossen intrathoracischen Abscesses, der auswärts incidirt wurde. Beide geheilt durch Extraction platter Sequester. Einmal entwickelte sich bei einem 31jährigen Manne eine rasche Anschwellung an der 5. Rippe nach eben überstandenem Typhus. Nach Perforation des Eiters blieben Fisteln zurück, sie führten auf Knochen, der von Periost entblösst, aber nicht nekrotisch war. Nach Spaltung der Fisteln entlassen.

3. Scoliosen. 14 Fälle, 3 M., 11 W.

Davon waren 12 rechtsseitige Scoliosen mit Compensation in Hals- und Lendenwirbelsäule; in 2 Fällen (17jähriger Knabe und Mädchen) war die höchste Convexität der rechtsseitigen Scoliose sehr tief gelegen nämlich in der Gegend des 8.—9. Brustwirbels bei starker Entwicklung des Rippenbuckels, in allen anderen Fällen höher. Einmal handelte es sich um hochgradige rhachitische Scoliose der ganzen Brustwirbelsäule nach rechts mit Entwicklung eines sehr starken Rippenbuckels. Einmal setzte eine Caries der Lendenwirbelsäule ein mit einer angeblich ganz acut innerhalb 8 Tage mit Schmerz entstandenen rechtsseitigen Scoliose der oberen Brust- und Halswirbel, einer linksseitigen der unteren Brustwirbel; erst später kam die in Folge der Caries entstandene Kyphose der Lendenwirbelsäule zum Vorschein.

Sämmtliche Patienten wurden mit Sayre'schen Gypsverbänden ganz consequent behandelt; soviel lässt sich schon jetzt von dieser Behandlungsmethode sagen, dass sie in einzelnen Fällen, besonders bei sehr jugendlichen Individuen, sehr rasche, fast der Heilung nahe kommende Besserung erzielte; dies gilt besonders für die Verkrümmung der Wirbelsäule; die Beseitigung des Rippenbuckels geht augenscheinlich viel langsamer von Statten. Bei denjenigen Patienten,

welche das 17. Lebensjahr überschritten hatten (4 Fälle, 2 consequent behandelt), war von der Methode relativ wenig Erfolg zu verspüren.

VI. Beckengegend.

1. Traumen. 8 Fälle, M.

4 Fälle waren typische Beckenfracturen, 2 mal beiderseits mit Schmerzpunkten am horizontalen Schambeinaste und hinten in der Gegend der Synchondrosis sacro-iliaca, beide durch Druck einer schweren Last aufs Kreuz in Bauchlage entstanden. 2 mal war einseitig das linke Becken betroffen, durch Sturz von der Höhe resp. durch Verschüttetwerden entstanden. Einer dieser Fälle war mit Sprengung der Pfanne bei 3 Cm. Verkürzung der betreffenden Extremität complicirt, der 2. mit Oberschenkel- und Radiusfractur. 2 Fälle betrafen isolirte Sprengungen der Pfanne, einmal (Patient war in einer Mergelgrube verschüttet) mit Luxation des Schenkels complicirt, so dass sich die Extremität 7 Cm. verkürzt zeigte, sie lag in Mittelstellung, liess sich unter Crepitation leicht aus der Pfanne herausziehen und wieder hineinbringen; im 2. Falle bestand deutliche Crepitation bei Bewegungen im Hüftgelenke ohne Verkürzung der Extremität, (Sturz vom Wagen auf den Trochanter). 2 mal handelte es sich um isolirte Fractur der Darmbeinschaufel durch Auffallen, einer schweren Last. Sämmtliche Patienten wurden, in den Fällen von Pfannensprengung mit Extension behandelt, gänzlich geheilt entlassen.

2. Entzündliche Affectionen. 6 Fälle, 5 M., 1 W.

1 Fall von schnell vorübergehender entzündlicher Affection der rechten Synchondrosis sacro-iliaca; 2 Fälle von acuten Drüsenabscessen in der Leistenbeuge, ein desgleichen Abscess an den Nates geheilt. Aetiologisch unklar bleiben 2 Abscesse: der eine subacut bei einem 23jährigen Manne entstanden, vom oberen inneren Beckenrande ausgehend wurde nach aussen vom Quad. lumb. geöffnet, später geheilt. Der 2. acut bei einem 14jähr. Knaben entstanden perforirte spontan in der Höhe des Afters; die 12 Cm. tief eindringende Sonde führte wohl auf Knochen aber nicht auf von Periost entblösste Knochen; wahrscheinlich handelt es sich doch um circumscripte Osteomyelitis am Becken; Patient ist jetzt 2 Jahre nach Beginn des Leidens noch ungeheilt.

VII. Bauch.

1. Hernien resp. von Bruchsäcken ausgehende Erkrankungen. 17 Fälle, 9 M., 8 W.

a) Hernien. 12 Fälle, 4 M., 8 W.

Die bei Männern vorkommenden Hernien waren sämmtlich Leistenhernien, bei Frauen kamen 6 Schenkel- und 2 Leistenhernien zur Beobachtung. 7 mal handelte es um Einklemmung (1 M. u. 6 W.), 4 davon waren Schenkel-, 3 Leistenhernien. Die Einklemmung wurde 1 mal durch unblutige Reposition, 6 mal durch Herniotomie beseitigt (5 mal Herniotomia inter., 3 mal mit nachfolgender Radicaloperation,

d. h. Entfernung des Bruchsackes, 1 mal Herniotomia ext., 1 Fall endete tödtlich, doch ist der Tod nicht die Folge der Operation, sondern einer Peritonitis, die sich von der schwerlädirten Darmschlinge aus entwickelte.

Die Fälle von Herniotomie sind kurz folgende:

Nummer	Geschlecht	Alter	Status praesens	Dauer der Hernie	Dauer der Einklemmung	Allgemeinerscheinungen	Operation	Inhalt	Ausgang
1	W.	37	Rechtsseitige weiche schmerzhafte Schenkelhernie.	Vor 1 J. unt. Einklemmungserscheinungen entstanden.	4 Tage.	Erbrechen, Stuhlgang ununterbrochen.	Herniotomia int., Exstirpation des Netzes.	Netz mit Bruchsack verwachsen.	Geheilt in 16 Tagen.
2	W.	41	Linksseitige Leistenhernie hart, empfindlich.	Seit vielen Jahren.	3 Tage.	Erbrechen, Obstruction. Starker Collaps.	Herniot. int., Ausfluss seröser Flüssigkeit aus dem Bauche.	Hyperämische Darmschlinge mit starker Schnürfurche.	Tod nach 2 Tag. an Peritonitis. Keine Flüssigkeit im Bauche.
3	W.	48	Rechtsseitige kleine, weiche Schenkelhernie.	1 Jahr.	4 Tage.	Erbrechen seit 1 Tag. Abd. tympanitisch. Puls klein, frequent.	Herniotomia ext., Bruch geht zurück nach Durchschneid. einiger Fasern d. Fasc. periton.	?	Geheilt nach 10 Tagen.
4	W.	42	Faustgrosse harte linksseitige Schenkelhernie.	12 Jahre, vor 10 Jahren schon einmal herniotomirt.	1 Tag.	Erbrechen stark collabirt.	Herniotom. int., Bruchsack exstirpirt, Naht der Bruchpforte.	Darm.	Geheilt nach 2 Wochen.
5	W.	66	Rechtsseit. zweifaustgrosser unten weicher, oben prall gespannter Leistenbruch.	Seit Kindheit.	1 Tag.	Erbrechen, Puls mässig voll. Etwas collabirt.	Herniotomia interna mit Entfernung des Brucksackes.	Darm.	Geheilt nach 6 Wochen (Abscess im Becken).
6	M.	63	Linksseitige hühnereigrosse harte, leicht knirschende Leistenhernie.	Seit Kindheit.	2 Tage.	Kein Erbrechen, aber Obstruction. Puls gut.	Herniotom. int. mit Exstirpation des Bruchsackes.	Darm.	Geheilt in 16 Tagen.

Einmal wurde eine Radicaloperation bei einem 43jährigen Mann mit kolossalem durch Bruchband nicht zurückhaltbaren Leistenbruche gemacht, der obere Theil des Bruchsackes ringförmig exstirpirt, der untere durch Carbolinjection zur Verödung gebracht, der Bruchsackhals abgebunden. Catgutnaht der Bruchpforte. Patient nach leichten peritonitischen Erscheinungen, Aufgetriebensein des Abdomens in vier Wochen geheilt.

4 Patienten wurden wegen einfacher Anlegung von Bruchbändern aufgenommen.

In 2 Fällen handelte es sich um Entzündung im Bruchsacke, einmal mit Bildung einer penetrantstinkenden Eiterung bei einer 52jährigen Frau, bei der 11 Tage vorher der Bruch (rechtsseitige Schenkelhernie) ausgetreten und von einem Arzte reponirt war. Die Incision ergab, dass im Schenkelkanal ein obturirender Netzknoten steckte, der die allgemeine Peritonitis verhütet hatte, geheilt. Im 2. Falle trat Abscessbildung ein im Leistenkanale bei einem 10jährigen Knaben, dessen angeborener Leistenbruch durch Tragen eines Bruchbandes geheilt war, geheilt nach Incision. Einmal handelte es sich um intensive Schmerzen im Bruchsack (Schenkelbruch mit grossem Lipom) nach Reposition eines Bruches durch Eis geheilt. 2 Patienten endlich litten an cystischen Geschwülsten im Bruchsacke; ein 9jähriger Knabe mit fingerdicker Cyste im linken Leistenkanale die nach einigen Tagen von selbst verschwand; im 2. Falle stieg bei einem 53jähr. Manne vor 4 Jahren eine Geschwulst langsam aus dem Leistenkanale ins Scrotum, die mehrfach punctirt wurde; sie enthielt röthlich gefärbte Flüssigkeit. Zur Zeit besteht wieder Ansammlung von Flüssigkeit, die sich bequem in die Bauchhöhle zurückdrängen lässt. Patient entzieht sich der Behandlung.

2. *Traumen.* 2 Fälle, 1 M., 1 W.

Einmal handelte es sich um einen Bluterguss in den Bruch nach Pferdeschlag, geheilt; im anderen Falle war vor einigen Tagen eine Nadel verschluckt; jetzt Schmerz und Dämpfung in der rechten Fossa iliaca, deutlich spitze Prominenz fühlbar. Patient entflieht.

3. *Entzündliche Affectionen.* 5 Fälle, 3 M., 2 W.

1 Fall von subfascialer Abscessbildung handbreit über dem Lig. Poup., 1 Fall von Absc. perinephritic. seit 5 Wochen ohne Veranlassung in der linken Weiche entstanden, Urin ohne jede Anomalie, beide durch Incision geheilt; im letzteren Falle die Niere deutlich in der Abscesshöhle fühlbar.

2 Fälle von Kothabscess, der eine in der linken, der andere in der rechten Fossa iliaca ohne besondere Veranlassung langsam entstanden. Der eine frisch in Behandlung kommende wurde alsbald mit Incision oberhalb des Lig. Poupartii und Contraincision hinten am Ang. post. oss. ilei behandelt, $^1/_2$ Jahr später noch ungeheilt. Beim 2. linksseitigen bildete sich ebenfalls secundär hinten an genannter Stelle ein Abscess, der incidirt wurde. Heilung erfolgte im Laufe von $1\,^1/_2$ Jahren nicht, so dass in neuester Zeit die ganze linksseitige Bauchmusculatur vom Becken abgetrennt wurde; die Fistel aussehend wie der After eines Kindes, für den kleinen Finger durchgängig, aus dem Colon descendens stammend, wurde durch diesen kolossalen Schnitt freigelegt; trotz mehrfacher Anfrischung und Naht noch nicht geheilt.

4. *Constitutionelle Erkrankungen.* 1 Fall, M.

23jähriger Matrose mit Lues, deren Verlauf etwas abweichendes hat. Patient inficirte sich zuerst am 1. Jan. 1875 in Manila, bekam sofort am nächsten Tage ein Ulcus am Penis · das bis Ostern 1875 heilte ohne All-

gemeinerscheinungen hervorzurufen. Im August 1875 inficirte er sich von neuem in Valparaiso, hatte sofort wieder ein Ulcus an der Glans penis am nächsten Tage, das bis Anfang November 1875 heilte. 5 Wochen danach traten 3 geschwollene Lymphdrüsen in der linken Leistenbeuge auf, welche nach 4 Wochen aufbrachen. Die Fisteln waren hartnäckig, heilten und brachen wieder auf bis Mai 1877. Um diese Zeit bildete sich eine Fistel nach dem Abdomen zu, an die sich weitere anschlossen, immer weiter nach dem Bauche zuwandernd. Sie wurden zu Geschwüren, die jetzt (28. Mai 1879) beiderseits handbreit über dem Lig. Poup. als 2 nierenförmige 4 Cm. lange und 2 Cm. breite Ulcera auf der Bauchhaut restiren. Mehrfache Auskratzungen, Jodkali und Solut. Fowleri innerlich verhinderten nicht, dass die Ulcera langsam weiter wanderten. Eine totale Exstirpation mit nachfolgender Naht im Herbst 1879 brachte die Geschwüre zur Heilung, doch von einem Stichkanal aus etablirte sich ein neues Geschwür, das erst im Mai 1880 definitiv ausheilte. Dabei war Patient im Uebrigen völlig frei von Symptomen von Syphilis.

Anhang: 2 Fälle von Wandernieren, beide bei Frauen beobachtet.

1. 43jähriger Frau wurde vor 8 Tagen ohne jede Veranlassung Morgens übel, erbrach Nachmittags gallige Massen unter Schmerzen in der rechten Seite des Abdomen. Dort jetzt gut umgreifbarer empfindlicher Tumor, durch Druck in der Tiefe verschwindend, aber alsbald wieder hervortretend.

2. 33jährige Frau litt schon vor 16 Jahren 3 Wochen lang an einem acut entstandenen apfelgrossen Tumor unterhalb des linken Rippenbogens, der ihr viele Schmerzen machte. Die Geschwulst ging zurück und Patientin blieb gesund bis vor 1 Jahr. Da traten von neuem zeitweise Schmerzen in der linken Bauchseite auf, die seit 5 Tagen unter heftigem Drange zum Uriniren kolikartig wurden. Zugleich bemerkte sie eine Geschwulst zwischen Becken und Rippenbogen linkerseits, die sich zur Zeit als kindskopfgrosser Tumor an genannter Stelle präsentirt, scheinbar mit der linken Darmbeinschaufel zusammenhängend, zu $^2/_3$ tympanitisch klingend, nur im hinteren Umfange gedämpft. Urinmenge innerhalb 24 Stunden 550 Ccm. mit Spuren von Eiweiss bedingt durch eine geringe Menge von rothen Blutkörperchen. Nach wenigen Tagen liessen bei ruhiger Lage die Schmerzen nach, die Urinmenge wurde normal bei beträchtlicher Vermehrung des Kochsalzgehaltes. Eine harte mässig bewegliche Geschwulst blieb von dem grossen Tumor zurück, sie wurde mit höchster Wahrscheinlichkeit als Wanderniere angesprochen.

VIII. Harnapparat.

1. Congenitale Störungen. 3 Fälle, 2 M., 1 W.

1. 1 Fall von Hypospadie bei einem 55jährigen Manne mit Ausmündung der Harnröhre an der Corona glandis. Das Orificium hat sich erst in jüngster Zeit so verengt, dass die Urinentleerung erschwert ist. Spaltung nach unten mit Bildung eines Schleimhautläppchens analog dem bei Phimosenoperation nach Roser beseitigen die Verengerung.

2. 1 Fall von Blasenectopie bei einem $1^1/_2$ Jahre alten Mädchen. Spaltung der Clitoris in 2 Theile, dazwischen die sehr weite Urethra mit einem 1 Cm. tiefen Spalt der vorderen Wand, so dass die ganze Blase beim

Pressen des Kindes aus der Urethra sich hervorstülpt; gleichzeitig tritt Prolapsus recti bei stärkerem Pressen ein. Zwecks Bildung einer längeren und engeren Urethra wurde rings nur das Orificium derselben breit angefrischt, dann Naht; Einstich ausserhalb der angefrischten Parthie, Aus- und wieder Einstich innerhalb der angefrischten Fläche, Ausstich in der Urethra; ringsum werden in gleicher Weise Fäden gelegt, so dass beim Knüpfen der Nähte ein ziemlich dicker Wulst rings um die Urethralmündung gebildet wird. Das Hervortreten der Blase ist dadurch beseitigt, Incontinenz besteht aber weiter; leider starb das Kind einige Wochen nach der Operation an interner Krankheit.

3. Ectopia vesicae totalis bei einem 10jährigen Knaben: Oberhalb der bindegewebigen Symphyse wölbt sich eine halbkugelige Geschwulst vor mit kleiner Hauteinziehung am oberen Rande, welche den Nabel darstellt. Die Ureteren münden im oberen Theil des mittleren Drittheils, der eine liegt in der Mittellinie, der zweite nach rechts davon. Der Penis ist völlig ausgebildet, es besteht eine Urethra in Form eines blind endenden 4 Cm. langen Kanales. Auf der Wurzel des Dorsum penis findet sich eine haselnussgrosse flache Hervorragung, die von Schleimhaut überkleidet ist und durch eine Epidermisfalte ringsum abgegrenzt ist. Eine Oeffnung entsprechend etwa der eines Ductus ejaculatorius ist nicht zu finden. Zu beiden Seiten des Penis (ohne Rinne) liegen 2 Wulste, in denen die Hoden sammt jederseits ein Leistenbruch liegt, das ziemlich gut entwickelte Scrotum ist leer. Beim Pressen wölben sich die Blase, die beiden seitlichen Wülste sehr stark vor, ebenso tritt Prolapsus ani resp. recti ein. Der Gang der operativen Eingriffe war bis jetzt folgender: Zunächst Bildung einer Brücke über den Uebergang von Blase in Penis durch 2 seitliche den obenerwähnten Wulsten entnommene Lappen, von denen der eine um 180° so gedreht wurde, dass die beiden blutigen Flächen auf einander zu liegen kommen, 26. Juli 1879. Nach Consolidirung dieser etwa 1½ Cm. breiten Brücke wurde die Blase durch 2 grosse vom Bauche entnommene Lappen, die theils unter sich, theils an der Brücke angenäht wurden (Epidermisfläche nach innen) so weit zugedeckt, dass nur nach oben, dort wo die beiden Lappen an einander grenzen, eine Oeffnung für den Abfluss des Urines blieb (31. Oct.). Leider trat im Laufe von einigen Monaten eine so starke Schrumpfung dieser Lappen ein, dass die Blase unter der Brücke vorfiel, so dass hier von neuem eine starke Decke geschaffen werden musste. Dies geschah am 20. Juli 1880 dadurch, dass ein weiterer brückenartiger Lappen vom Scrotum abgelöst, über die Radix des Penis hinübergelegt und an die erste Brücke mit seinem oberen Rande angenäht wurde; der untere Rand dieses Lappens blieb natürlich lose auf dem Dorsum penis liegen, da hier ja später die Urethra ihren Anfang nehmen soll. Diese in der Substanz des Penis selbst zu schaffen unter Benutzung des oben erwähnten blind endigenden Kanales, von dem aus eine Sonde am Penis in die Höhe geschoben wurde bis zu der oben beschriebenen Schleimhautplatte, gelang erst in neuester Zeit, ebenso die Vereinigung der Harnröhre mit der jetzt fertigen Blase, die nur oben noch ein Loch hat, aus dem bei hochgelegtem Becken des Patienten der Urin vorläufig dauernd mittelst eingeführten Gummischlauches abfliesst.

2. *Verletzungen der Urethra.* 1 Fall, M.

48jähriger Mann fiel am 15. August 1878 von einem Heuwagen rittlings auf ein Stacketwerk. Es trat sofort starke Schwellung des Perinum resp. Scrotum ein, Urinentleerung gelang nach 12 Stunden weder spontan noch mittelst des Catheters. Nach sofort gemachtem Perinealschnitt gelang es durch energischen Druck auf die Blase Urin aus dem centralen Ende der in der Pars membranacea durchrissenen Urethra herauszudrücken und dadurch dasselbe aufzufinden. Die beiden Enden der Urethra lagen 3 Cm. von einander, trotzdem gelang es schon am 8. Tage bequem einen Catheter in die Blase zu schieben, die getrennten Urethralenden hatten sich schon dicht aneinander gelegt. Da Patient später die Sondirung vernachlässigte, so erlebte er $^1/_2$ Jahr später die Bildung eines periurethralen Abscess in der Pars membr. mit Perforation des Eiters in die Urethra, und noch jetzt, 2 Jahre später, ist die Harnröhre insofern abnorm, als manche leicht blutende Schleimhautausstülpungen nicht immer sofort der eingeführten dicken Sonde den Durchgang gestatten.

3. *Stricturen der Urethra.* 8 Fälle, M.

5 mal waren die Stricturen Folgen eines meist vor Jahren acquirirten Trippers, ihr Sitz war stets die Pars membranacea, in einem Falle jedoch mit Stricturbildung in der P. bulb. compl. In 3 von den 5 Fällen war die Harnblase in Mitleidenschaft gezogen in Form hartnäckiger chronischer Katarrhe. 4 mal gelang die Erweiterung der Strictur auf unblutigem Wege mittelst Dilatation durch Roser'sche Sonde, während in einem Falle mehrfache blutige Operationen zu einer allerdings glänzenden Heilung des hartnäckigen Leidens führte. Der Fall ist kurz folgender: 43jähriger Mann, Gonorrhoe im 17. Jahre mit bleibendem Nachtripper ohne Störung für die Urinentleerung in den ersten 10 Jahren, dann allmähliche Verengerung, bis vor 6 Jahren langsam Fisteln am Damme sich ausbildeten, aus denen sämmtlicher Urin abfloss, kein Tropfen mehr vorne aus dem Orificium Urethrae. Patient wurde zuerst vielfach mit Bougies behandelt, dann versuchte man nach Spaltung der Fisteln und Erweiterung der Urethra durch Naht die Fisteln zu schliessen. Dieser Versuch misslang. Patient acquirirte noch eine Cystitis dazu; ein 2. Versuch, die grossen Defecte am Perineum durch Naht zu schliessen, misslang wieder. Patient kommt mit einer nur für feinste Sonde durchgängigen Strictur der Pars membranacea und hinteren Endes der Pars bulbosa, mit 2 klaffenden von callösen Rändern umgebenen Wunden am Damm und unwillkührlichem Abträufeln eines stark putriden Urins aus den Fisteln hier in Behandlung. Nach Erweiterung der Strictur, bis Sonde Nr. 20 gut passirt, ohne dass jedoch ein Tropfen Urin vorne aus der Harnröhre fliesst, Boutonnière 8 Cm. lang mit möglichster Entfernung allen Narbengewebes; es zeigt sich, dass nur noch eine schmale Leiste der Schleimhaut von der vorderen Harnröhrenwand existirt.

Im Laufe der nächsten Monate wurde durch tägliche Ausspülung der Blase mit Salicylwasser der Katarrh beseitigt, der lange Perinealschnitt verkleinerte sich mehr und mehr, der Tendenz des Hautepithels sich in die Tiefe zu schlagen und dadurch eine Lippenfistel zu Stande kommen zu lassen, wurde durch oftmaliges Abtragen des Epithelsaumes entgegenge-

treten. Endlich wurde zunächst der vordere Theil der jetzt noch 1½ Cm. langen Fistel angefrischt und genäht und 4 Wochen später der Rest durch Anfrischung und Naht ohne weitere Plastik beseitigt. Jetzt, 9 Monate nach Beginn der Behandlung, passirt Sonde Nr. 20 bequem die Urethra.

3 Fälle waren traumatischen Ursprunges: Einmal falscher Weg gebildet beim Catheterismus wegen Prostatahypertrophie mit nachfolgender Unwegsamkeit der Harnröhre, durch Sondirung gebessert. Im 2. Falle war einem 10jährigen Knaben vor 1½ Jahr ein Wagenrad übers Becken gegangen, worauf alsbald starke Schwellung am Perineum und Entleerung blutigen Urines folgte. Catheterismus gelang zuerst noch, dann konnte Patient zuerst noch spontan Urin lassen, doch wurde die Entleerung nach und nach immer schwieriger. Jetzt findet sich ein derber Knoten im hinteren Theile der Pars bulbosa, durch die keine Sonde passirt. Deshalb Incision aus freier Hand, Druck auf den Bauch macht auch hier wieder das centrale Ende der Urethera kenntlich, Spaltung der callösen Massen. Wunde nach 14 Tagen geschlossen, Catheter Nr. 16 dringt leicht in die Blase. 1½ Jahr später keine Spur von Anomalie der Harnröhre mehr. Ungleich complicirter war der 3. traumatische Fall: 13jähriger Knabe fiel vor 2 Jahren aus geringer Höhe mit dem Perineum auf eine Wagendeichsel. Die sofort eintretende complete Harnverhaltung wurde vom Arzte nicht durch den Perinealschnitt beseitigt, sondern durch die Punction der Harnblase und zwar Handbreit unter dem Nabel; die Canüle blieb ½ Jahr liegen. Dann wurde ein Perinealschnitt in einem auswärtigen Hospitale gemacht und eine ziemlich dicke Sonde in die Blase geschoben, die Canüle entfernt. Durch Vernachlässigung der Sondirung bildeten sich Abscesse und multiple Fisteln am Perineum, aus denen schliesslich spontan sämmtlicher Urin abfloss. Strictur für Sonde undurchgängig, deshalb Incision aus freier Hand; weil die Blase beständig leer war, liess sich kein Urin ausdrücken, das centrale Ende wurde in Folge dessen auch nicht gefunden. Deshalb sofortige Incision auf die Blase von oben wie bei Sectio alta, Blase auch auf diesem Wege nicht zu finden, dagegen kommt man in der Tiefe in einen taubeneigrossen Hohlraum, der mit Schleimhaut ausgekleidet erscheint; in ihn dringt man jetzt auch von unten und ein Rohr wird vom Bauche aus bis zum Perineum geführt. Jetzt tritt Retention von Urin ein und Abends präsentirt sich die Blase als kugeliger Tumor bis zum Nabel aufsteigend, aber erst 5 Cm. oberhalb der Symphyse beginnend, folglich wohl in der Gegend des Blasenhalses abgerissen und nach oben dislocirt. Da man den durch die Morgenoperation angegriffenen Knaben nicht sofort wieder operiren konnte, so wurde die Blase durch Druck entleert in der Hoffnung, dass sich dies günstige Ereigniss in der nächsten Zeit wiederholen würde. Dies geschah jedoch erst 2 Monate später; nun wurde sofort auf dem Wege der alten Punctionsnarbe auf die Blase eingeschnitten, dieselbe in erheblicher Tiefe geöffnet und ein Rohr von da aus erst in das oben erwähnte Carvum, das eine sackförmige Erweiterung der Urethra darstellte, und dann aus dem Perineum herausgeschoben. Bald fand auch die Sonde von der äusseren Harnröhrenmündung aus diesen Weg, die Fisteln schlossen sich und Patient wurde mit Sonde Nr. 16, die allerdings stets sehr fest von dem callösen Gewebe gehalten wurde, geheilt entlassen, stellte sich dreiviertel Jahre später in demselben Zustande wieder vor.

4. Verletzungen der Blase. 1 M., 4 W.

1 Fall von Blasenruptur: 56jähriger Mann, dem das Rad eines schweren Wagens gestern quer über den Bauch ging, entleerte in den ersten 24 Stunden 2 mal spärlich blutigen Urin, kommt stark collabirt ins Hospital mit schwachem frequentem Pulse und sehr tympanitischem Bauche, klagt über krampfartige Schmerzen im Bauche. Im Laufe des Tages werden ca. 30 Ccm. klaren Urines unter fortwährendem Urinzwange entleert, volle Blase nicht nachweisbar. Catheterismus, der leicht gelingt, ohne Erfolg. Im Laufe der nächsten 24 Stunden werden unter zunehmenden Erscheinungen von Peritonitis wieder 50 Ccm. klaren Urines entleert, in Summa also in 48 Stunden 120,0; in den nächstfolgenden 24 Stunden weitere 200,0, dabei starke Flüssigkeitsansammlung im Bauche nachweisbar bei 39,2 Abendtemperatur. Danach wurde bei allmählich zunehmender Urinexcretion der Bauch weicher trotz der Flüssigkeitsansammlung; auch diese veränderte sich und verschwand nach 3 Wochen, worauf Patient geheilt entlassen wurde. Der Umstand, dass er nur einmal mit völlig reinem Instrumente catheterisirt wurde, hat ihm wahrscheinlich das Leben gerettet, da jede Infection des in die Bauchhöhle ergossenen Blutes ausblieb.

4 Fälle von Blasenverletzungen bei Frauen führten 3 mal zu Blasenscheiden, 1 mal zu Blasenmutterhalsfisteln. 3 mal entstanden die Fisteln post partum, 1 mal in Folge von Steinbildung in der Blase mit Perforation der Blasenscheidenwand nach 6 monatlichen Beschwerden von Seiten des Steines. Trotz bestehender Fistel wurde die Ursache des Leidens 7 Jahre lang nicht erkannt, erst dann der Stein zertrümmert und extrahirt, als eine scharfe Kante weit in die Vagina hineinragte. Durch die Jahre lang dauernde Einwirkung des Steines hat die Blase eine ganz abnorme Lage und Gestalt angenommen, ist in einen trichterförmigen Raum verwandelt, der mittelst einer dicht vor der Muttermundslippe gelegenen Fistel mit der Vagina communicirt. Alle bis jetzt auswärts und hier angestellten Versuche, die Fistel durch die Naht zu schliessen, sind bis jetzt gescheitert.

Von den drei inter partum acquirirten Fisteln entstand die eine bei Beckenendlage des Kindes; 14 Tage p. p. floss der Urin ab, Patientin lag 12 Wochen zu Bett und kommt jetzt mit ausgedehnter kaum für einen Federkiel durchgängigen Strictur der Vagina, hinter der die Fistel sich befindet, in Behandlung. Da alle Versuche, die Strictur durch Quellbougie und Excision zu erweitern, vergeblich sind, so wird die Querobliteration der Vagina an der stricturirten Stelle ausgeführt, geheilt nach 17 Tagen. Im 2. Falle floss der Urin 14 Tage nach einer schweren Zangenentbindung ab. 2 Cm. unterhalb des Muttermundes feine Fistel, geheilt nach 10 Tagen. Die 3. Fistel entstand 8 Tage nach einer 8tägigen aber ohne Kunsthülfe beendigten Geburt, sie führte direct von der Blase in den Cervicalkanal, vordere Muttermundslippe bis zur Fistel gespalten. Unter Benutzung der vorderen Parthie vom Cervix Uteri gelang die Naht per primam.

5. Blasensteine. 3 Fälle, M.

Ein Patient begnügte sich mit der Diagnose eines ungeheuren Blasensteins und entfloh. Die beiden anderen, Leute von 71 resp. 72 Jahren, hatten beide den äussersten Termin abgewartet, ehe sie sich zur Behand-

lung entschlossen. Dem einen waren vor 12 Jahren in hiesiger Klinik Steine zertrümmert, er war seitdem nie frei von Harnbeschwerden, litt an Blasenkatarrh, der zur Zeit fast rein eitrig und stark putride ist. Da der Katarrh sich trotz Auswaschungen der Blase nicht verminderte, Patient rasch herunterkommt, so werden durch die Bontonnire 11 fast taubeneigrosse Steine entfernt. Drainrohr in der Blase, 2 stündliche Auswaschung. Trotz rascher Besserung des Urins, der alsbald geruchlos wird, wird Patient 48 Stunden p. Op. somnolent, bekommt Trachealrasseln und stirbt.

Section: beiderseits Lungenödem, Herz gesund, Bauchorgane ebenfalls excl. Nieren, die beide Schrumpfnieren mittleren Grades darstellen und Eiter im Nierenbecken enthalten. Blase nur oberflächlich katarrhalisch entzündet.

Beim zweiten vereinigte sich Prostatahypertrophie mit Steinbildung in der Blase, so dass Patient, unfähig Urin spontan zu lassen, seit zwei Jahren sich 2 stündlich catheterisiren musste. Die Blase voll von Steinen, mit stinkendem Urin, schlechtem Pulse, stark heruntergekommen besteht Patient zunächst auf Lithotripsie; es wird eine Anzahl von Steinen zertrümmert, doch können die Fragmente wegen der Prostatahypertrophie nicht entleert werden. Patient entflieht, kommt nach 14 Tagen noch elender wieder; es wird mit Rücksicht auf das gänzliche Darniederliegen seiner Kräfte Sectio alta gemacht; unter starker Blutung aus den entzündlich geschwollenen Blasenvenen werden in 1 stündiger Arbeit ca. 80 Steine aus immer neu aufgefundenen Taschen extrahirt. Da wahrscheinlich noch Steine in der Blase zurückgeblieben sind, so wird die Blasenwand mit der äusseren Haut vernäht. Drainage der Blase, oftmalige Ausspülung, 6 Tage nachher Exitus laetalis unter Lungenerscheinungen bei stark putrider Wunde.

Section: beiderseits Lungenödem, starkes Fettherz. Pyelitis und einzelne Nierenabscesse frischen und älteren Datums. Noch ca. 30 Steine in der relativ gut erhaltenen Blase (Taschen haben sich wieder ausgeglichen). Mittlerer Prostatalappen vergrössert, Abscess von der Schnittwunde im Bauche aus.

6. Entzündliche Affectionen. 1 Fall, M.

Ein ätiologisch nicht uninteressanter Fall von Blasenkatarrh bei einem 16jährigen Knaben: Angeborene Phimose, in Folge davon Balanitis, Urethritis, die auch nach Spaltung der Phimose nicht schwand; im Gegentheil es kroch die Entzündung allmählich höher hinauf in die Urethra und weiter in die Blase, um dort einen hartnäckigen Katarrh hervorzurufen, der allen möglichen Medicamenten, Ausspülungen etc. widerstand, so dass Patient zwar gebessert aber nicht geheilt das Hospital verliess.

IX. Männlicher Genitalapparat.

1. Phimosis: 4 Fälle, 3 mal angeboren, davon 1 mal mit so derber Verklebung von Eichel und Präputium, dass die Trennung unmöglich war. Operation nach Roser mit Schnitt nicht ganz bis zur Corona glandis, sondern früher aufhörend, um das so oft danach zu beobachtende Oedem der beiden Präputiallappen zu vermeiden. 1 Fall von Altersphimose mit ziemlich derber aber noch lösbarer Verklebung geheilt.

2. Entzündliche Processe an Vorhaut und Eichel. 1 Fall von subacuter Entzündung der Vorhaut mit enormer derber Schwellung derselben

und nachträglicher Bildung von Ulcerationen unter derselben angeblich ohne Infection bei einem 61jährigen Manne entstanden, wurde durch Abtragung des Präputiums geheilt.

Erwähnenswerth ist ferner folgender Fall: 30jähriger Mann leidet seit Kindheit an der Unmöglichkeit, die Vorhaut über die Eichel zu ziehen in Folge von Verdickung und Verklebung der Theile. Im Laufe der Zeit wurde die Verdickung immer härter, wobei sich das Innere der Harnröhre immer mehr verengte, so dass der Urin nur noch tropfenweise abfloss. Lues entschieden geläugnet, auch keine Symptome dafür da. Zur Zeit ist die ganze vordere Parthie der Vorhaut und der Eichel in eine harte mit einander verklebte Masse verwandelt; in die Urethra dringt nur eine sehr feine Sonde ein; sie ist bis hinter die Eichel ca. 3 Cm. lang durch den Druck des umgebenden Gewebes verengt, während ihre Schleimhaut selbst intact erscheint. Es blieb nichts übrig, als durch Spaltung der Urethra bis hinter die verengte Stelle eine Hypospasie anzulegen, mit der Patient jetzt nach 2 Jahren noch sehr zufrieden ist.

3. Hydrocele resp. Spermatocele und andere Cysten. 14 Fälle. Davon waren Hydrocelen 10 und zwar Tunic. vaginalis 7, Funiculi spermatici 3. 8 Hydrocelen waren ohne nachweisbare Ursache entstanden, 1 mal war vor 4 Jahren nach anstrengendem Reiten (50jähriger Mann) Orchitis und Epididymites mit $1\frac{1}{2}$ Jahr bleibender Vergrösserung des Hodens vorausgegangen, dann begann langsames Wachsen der Geschwulst bis zu ihrem jetzigen kindskopfgrossen Umfange. Einmal ging einer Hydrocele funiculi spermatici ein Tripper 3 Jahre vorher. Derselbe soll aber bald geheilt gewesen sein. 9 Fälle betrafen erwachsene Männer von 22—25 Jahren. 1 (Hydroc. funic. spermatici) einen 9jährigen Knaben.

3 Fälle von Spermatocele, darunter einer vom Rete testis ausgehender (Hode nicht fühlbar) waren ebenfalls ohne besondere Veranlassung entstanden; zu ihnen gesellt sich noch ein 4. Fall von Cystenbildung am Nebenhoden, bei dem deutlich der Hode fühlbar war; die Punction entleerte jedoch klare Hydrocelenflüssigkeit statt des erwarteten trüben Spermatoceleninhaltes. Sämmtliche Patienten wurden nach der Punction mit Injection von 5—10,0 Tinctura Jodi fort behandelt; excl. 2 trat bei allen pralle Schwellung nach der Injection auf.

Die im Laufe des letzten Sommers angestellten Recherchen haben ergeben, dass von diesen 14 Fällen 11 sicher geheilt sind; 2 sind unbekannt aber sehr wahrscheinlich auch geheilt, da sie aus Göttingen selbst stammend, sich ohne Zweifel bei Eintritt eines Recidives gemeldet haben würden; 1 ist ungeheilt geblieben (hydrocele funiculi spermatici) trotz praller Schwellung, während 2 ohne pralle Schwellung dauernd gesund blieben. Rechnen wir die 12 Fälle des Berichtes 75—77 mit 11 Heilungen und nur einem Misserfolge, bedingt durch schwielige Beschaffenheit der Tunica (geheilt durch Radicaloperation), hinzu, ferner 2 privatim behandelte Patienten geheilt durch Jod, so haben wir unter 28 Fällen 2 Misserfolge oder eigentlich nur 1, da der 2. Fall überhaupt nicht für Jodinjection geeignet war —

danach haben wir keinen Grund, zu Gunsten der so viel gepriesenen Schnittoperation von unserem Verfahren abzugehen.

4. Prostata.

a) Entzündliche Processe. 2 Fälle.

Ein ganz reiner Fall von Prostatitis bei einem 25jährigen Menschen, spontan vor 8 Tagen mit Schmerzen am Damme, die von da in die Eichel ausstrahlten, entstanden bei Entleerung von trübem Secret bei schmerzhaftem Stuhlgange. Jetzt besteht starke Schwellung der Prostata aus der sich stark mit Sperma gemischtes eitriges Secret durch Druck entleeren lässt. Urethra nicht entzündet. Durch Ruhe geheilt.

Im 2. Falle trat ein halbes Jahr nach Infection mit Trippergift bei noch bestehender Blennorrhoe Schmerzhaftigkeit am Damme auf mit Schwellung und Perforation von Eiter am Perineum. Dazu gesellte sich ein mit wiederholtem Blutharnen complicirter Blasenkatarrh, gegen den alle möglichen in die Blase injicirten Medicamente erfolglos blieben. Pat. wurde erst nach consequentem Gebrauche von Kali chloricum innerlich (3/4 Jahr lang) geheilt.

b) Hypertrophie, 7 Fälle (2 schon erwähnt unter Blasenstein und Strictur).

2 von den 5 kamen mit stinkendem Urin ins Hospital, sie starben an Sepsis, einer mit totaler Vereiterung des Nienbeckens und Blasendiphtherie; der 2. wurde nicht secirt. Die 3 anderen wurden durch Behandlung mit dickem Catheter so weit gebessert, dass sie wieder spontan Urin lassen konnten.

5. Hoden.

a) Entzündliche Processe.

2 Fälle von Orchitis resp. Epididymitis einmal angeblich spontan entstanden, im 2. Falle mit Parotitis complicirt heilten spontan.

b) Constitutionelle Erkrankungen. 1 Fall.

Syphilis beider Hoden mit Tuberculose complicirt, mit multiplen Abscessen 4 Jahre nach der Infection bei einem Patienten mit chronischem Lungenkatarrh. Durch Spaltung der Abscesse und Jodkali gebessert, doch entwickelt sich 2 Jahre später bei noch bestehenden Hodenfisteln ein grosser tuberculöser Abscess in der Kreuzbeingegend, dessen Ausgangspunkt unklar blieb. Ein Kind des Mannes, 6 Jahre alt, mit grossem Abscess der hinteren Rachenwand durch Jodkali in kürzester Zeit geheilt.

6. Scrotum.

a) Traumen. 1 Fall.

Abreissung der dorsalen Haut vom Penis und Scrotum durch ein schweres Wagenrad, welches über den Mons Veneris ging; Gangrän der Haut. Heilung ohne Dislocation durch Narbenzug.

b) Entzündliche Processe. 2 Fälle.

α) Abscess an der unteren Fläche des Penis und am Scrotum, wahrscheinlich nach Tripper entstanden; durch Iscision geheilt.

β) Interessanter Fall von chronisch entzündlicher Geschwulst des Scrotums, bedingt durch entzündliche Hypertrophie eines in einem Leistenbruche gelegenen Netzstückes:

18jähriger Mensch hat als Kind an einer aus dem rechten Leistencanale herauskommenden Geschwulst gelitten, die im Laufe der Jahre angeblich spontan verschwand (?). Seit 1 Jahr schwoll jedoch der Saamenstrang und auch der Hoden an; die untere rasch wachsende Geschwulst wurde 2 mal punctirt, es wurden jedesmal ca. 150,0 seröser Flüssigkeit entleert. Die Cyste füllt sich jedoch stets nach wenigen Tagen wieder. Zur Zeit besteht eine 2faustgrosse partiell fluctuirende Geschwulst unten im Scrotum, Hoden nicht fühlbar; an diese schliesst sich eine derbknotige Geschwulst an, deren oberes Ende im Saamenstrang verschwindet, so dass die Diagnose mit Wahrscheinlichkeit auf Sarkom des Hodens und Saamenstranges compl. mit Hydrocele gestellt wird. Die Incision ergibt, nach Entleerung blutig gefärbter Flüssigkeit, dass knotige Massen den atrophischen Hoden umlagern, von da sich im Saamenstrange entlang nach oben unter Bildung eines Canales fortsetzen, um im Leistencanal in ganz normales Netz überzugehen. Die knotigen Massen stellen nur entzündlich verändertes hypertrophisches Netz dar, keine Neubildung s. str. Die ganze Geschwulstmasse sammt dem atrophischen Hoden wird entfernt, Ligatur im Gesunden; leichte Tympanitis des Bauches, nach 14 Tagen geheilt entlassen.

X. Weibliche Genitalien.

Entzündliche Processe. 2 Fälle.

Ein Fall von Abscess der grossen Schamlippe nach Schrundenbildung bei einem 16jährigen Mädchen durch Incision geheilt.

Ein Fall von Durchbruch eines parametritischen Abscesses post partum vor 5 Jahren in die Blase, ins Rectum handbreit oberhalb des Anus und in der rechten Inguinalfalte; es entstand nach Verheilung der Blasenwunde eine vom Rectum nach der Inguinalfalte führende Kothfistel. Der Versuch, die Fistel durch ein zeitweise eingelegtes Drainrohr, welches von der Inguinalfalte ins Rectum und aus dem Anus herausgeführt wurde, zur Heilung zu bringen, war erfolglos; beginnende Phthisis pulm. verhinderten weitere Massregeln.

XI. Analgegend.

1. Congenitale Störungen.

1 Fall von Atresia ani vaginalis bei einem 6 monatlichen Mädchen; Fistelöffnung 1½ Cm. oberhalb des Hymen. Anus nur durch eine dünne Hautplatte geschlossen, die leicht getrennt wird; später Fistel durch Naht geschlossen.

2. Entzündliche Affectionen. 9 Fälle, 6 M., 3 W.

6 mal handelte es sich um complete Anal- resp. Rectalfisteln, die hier ihren Platz finden mögen, weil nur in einem Falle wirklich Tuberkel in den Granulationen gefunden wurden bei einem athletisch gebauten sonst gesunden Manne, dessen Schwester aber an Phthisis pulm. gestorben war. Im 2. Falle war die Untersuchung negativ; die 4 anderen wurden nicht untersucht. 5 Patienten waren ganz gesund, 1 litt an Phthisis pulmonalis.

Sämmtlich mit Durchschneidung des Sphincter behandelt. Ausheilung 2 mal sicher constatirt, wenn auch bei einem erst nach 1½ Jahren, das Schicksal der übrigen ist unbekannt.

Ein Fall von Fissura ani, durch Aetzung mit Lapis geheilt. 1 mal handelte es sich um ein Ulcus oberhalb des Sphincters und kleine Prominenz im Darme etwas höher hinauf, vielleicht einen Fremdkörper bedeckend, bei einem 55jährigen Manne, der seit 7 Jahren periodisch an Schmerz und Eiterverlust litt. Patient entflieht.

Erwähnenswerth ist ein Fall von Strictura ani bei einem 48jährigen Manne, der vor langer Zeit Dysenterie und Intermittens durchgemacht hatte. Seit einigen Jahren litt er an Papillomen am Analrande, die von Zeit zu Zeit mit der Scheere entfernt wurden. Seit 3 Jahren traten sehr schmerzhafte Schrunden am After auf, die immer mehr, trotz aller Behandlung mit Salben, zu grösseren Geschwüren confluirten, so dass jetzt ein ziemlich ringförmiges Geschwür den stark verengten Anus umgibt, ca. 3 Cm. hoch hinaufreichend. Durch die narbige Schrumpfung hatten sich grosse lappige Wulste am After gebildet, Stuhlbeschwerden hochgradig, und da sich in der ulcerirten Parthie noch eine härtere Stelle fand, die eventuell ein Carcinom sein konnte, so war die Excision dringend indicirt, trotzdem dass Patient angab, ein Bluter zu sein, der nach jeder Verletzung bes. Zahnextraction 10 Tage lang blute. Excision der stricturirten Stelle (einfach narbiges Gewebe, kein Carcinom), Abtragung der oberhalb derselben am Darme hängenden Papillome, Vernähung des heruntergezogenen Darmes mit der Schleimhaut des Anus nach sorgfältiger Ligatur aller spritzenden Gefässe. Die nach 24 Stunden zuerst auftretende Nachblutung wiederholte sich 12 Tage lang, ohne dass nach Entfernung der Blutcoagula je ein blutendes Gefäss zu finden gewesen wäre; am 12. Tage wurden endlich kleine blutende Gefässe gefunden und umstochen; wahrscheinlich zufällig fiel damit das Ende der Blutung zusammen. Dann trat nach geringer Dosis Ol. Ricini profuser Durchfall ein und als auch dieser beseitigt war, die Gefahr vorüber zu sein schien, wurde Patient plötzlich unruhig und starb 15 Tage post Operat.

Section: Herz total verfettet, mit einzelnen Hämorrhagien in seiner Substanz, Lungen ödematös, Unterleibsorgane gesund, ausgenommen der Dickdarm, der überall besonders aber in der Flexura sigmoidea massenhaft grössere und kleinere Narben alter geheilter Ulcerationen zeigte, mit starker Verdickung der Serosa; in das Lumen des Darmes hingen zahllose kleine und grössere Papillome hinein. Keine Spur von Eiter in der Umgebung der Wunde. Tod durch Herzverfettung bei continuirlichem Blutverluste und Durchfall.

Ein Fall von partiellem Prolapsus ani mit Hämorrhoidalknoten complicirt, wurde durch Application des Glüheisens geheilt.

Anmerkung. Um die lange Reihe der Fremdkörper, welche in den After geschoben wurden, noch um einen Fall zu vermehren, sei folgender hier erwähnt: 21jähriger Mann hat sich vor 3 Tagen beim „Experimentiren“ eine 200,0 Flasche in den After geschoben; man fühlt den Hals der Flasche sammt Korkstöpsel deutlich unterhalb des Nabels, den Boden der Flasche erreichte mit Mühe der ins Rectum geführte Zeigefinger. Extraction gelang in tiefer Narkose durch Druck vom Bauche aus, mittelst

dessen der Boden der Flasche zwischen Daumen und Zeigefinger der eingeführten rechten Hand geleitet wurde.

XII. Obere Extremität.

1. Clavicula.

3 Fälle von Clavicularfracturen im mittleren Drittel, einer beiderseitig mit multiplen Rippenbrüchen, 1 mit Commotio cerebri complicirt, wurden in Mitella geheilt.

2. Scapula.

1 Fall von Fractur der Spina scapula geheilt in Mitella, ebenso ein Fall von Carbunkel auf der Scapulargegend durch Incision geheilt.

3. Humerus.

a) Verletzungen. 14 Fälle, 13 M., 1 W.

13 mal handelte es sich um Fracturen, 1 mal um Luxatio subcoracoidea, vor 14 Tagen entstanden; Reposition gelang nicht, Patient entflieht.

Von den 13 Fracturen betrafen 7 den oberen, 3 den mittleren und 2 den unteren Theil des Humerus. 10 kamen frisch in Behandlung, 3 waren vor längerer Zeit entstanden und zwar einer vor 1/4 Jahr, betraf den Humeruskopf; das Tubero. minus war abgesprengt und stand in der Nähe des Proc. coracoideus, fast völlige Ankylose des Schultergelenkes war die Folge. Das Gelenk wurde durch passive Bewegungen mobil gemacht. Im 2. Falle war nach Fractur im chirurgischen Halse vor 1 1/2 Jahren bei einem jetzt 2jährigen Kinde zunächst totale Lähmung des Armes eingetreten, ein Zustand, der nach 3 Wochen sich zu bessern begann. Doch sind noch jetzt sämmtliche Nerven afficirt, am meisten der Medianus; durch Faradisation etwas gebessert.

Im 3. Falle handelte es sich um Pseudarthrosenbildung nach Fractur vor 1 1/2 Jahren bei einem sonst ganz gesunden Manne; keine Muskeln interponirt, sondern Knorpel frei von Kalksalzen. Heilung nach schräger Anfrischung durch Zusammennageln mittelst Elfenbeinstiften.

Von den 10 frischen Fällen waren 4 mit Hautwunde complicirt: 1 mal einfache Durchstichfractur dicht unter dem Humeruskopfe nach Fall (unteres Fragment steht nach vorne und aussen vom oberen), geheilt; einmal war Maschinengewalt die Ursache, ebenfalls geheilt; im 3. war das Rad eines Eisenbahnwagens über den Arm des 18jährigen Mannes gegangen, hatte den Knochen gut 10 Cm. lang in kleine Stücke zertrümmert, die Weichtheile vielfach zerrissen, doch waren Nerven und Gefässe verschont geblieben. Es war sofort eine Esmarch'sche Binde angelegt, die 6 Stunden lag, als Patient in die Klinik kam. Geheilt trotz der enormen Verletzung, leider mit Pseudarthrose, die auch durch spätere Knochennaht nicht beseitigt wurde. Im 4. Falle handelte es sich um einen Schrotschuss aus nächster Nähe mit weitgehender Zertrümmerung von Weichtheilen und Knochen, so dass die Exarticulation im Schultergelenke nöthig wurde. Patient kam erst 48 Stunden post Verletzung mit stark putrider Wunde ins Hospital. Die Operation konnte, da auch die Achselhöhle weitaufgerissen war, nicht mehr in frischem Gewebe gemacht werden; trotz-

dem nach einigen Tagen fast aseptische Wunde; bei guter Wunde starb der kachectische 50jährige Patient am 12. Tage an einer rasch auftretenden Pneumonie der linken, der Verletzung gegenüberliegenden Seite.

Von den 6 subcutanen Fracturen waren 2 mit subcutanen Unterarmfracturen (beide schwere Maschinenverletzungen) complicirt; sie wurden geheilt in Gypsverbänden, die in fast gestreckter Stellung des Armes angelegt wurden, weil nur so die Verschiebung der Fragmente zu beseitigen war; die Patienten gingen ruhig damit umher. Ein Fall war mit schwerer Communitivfractur des Unterschenkels complicirt; er sowohl wie die 3 übrigen wurden geheilt.

b) Entzündliche Processe. 8 Fälle, 6 M., 2 W.

2 Fälle sind Weichtheilserkrankungen, beide ätiologisch etwas unklar. In einem Falle hatte ein 33jähriger Mann vor 4 Wochen angestrengt gearbeitet. Danach Schmerz und Schwellung in der Rückseite des rechten Oberarmes bekommen, die fast wieder vergingen, bis vor 14 Tagen ein heftiger Stoss die früher schmerzhafte Stelle traf. Unter heftigen Schmerzen trat erneute Schwellung ein, jetzt noch als derbe Infiltration einer circumscripten Parthie von Haut und Muskeln sich präsentirend, während Patient fieberte. Entzündeter Bluterguss? Durch Aq. plumbi geheilt. Im 2. Falle erkrankte ein 20jähriges Mädchen, das schon seit 3 Monaten an einem acut entstandenen Abscess auf dem Fussrücken, der noch jetzt nicht ausgeheilt ist, laborirte, an schmerzhafter Schwellung an der inneren unteren Seite des Oberarmes ohne Verletzung an den Fingern, im Laufe von 5 Wochen bildete sich daraus ein Abscess, der bis in die Achsel ging. Durch Incision geheilt.

6 mal handelte es sich um Osteomyelitis mit nachfolgender Nekrose, deren Aetiologie (?) in einigen Fällen erwähnenswerth ist.

Einmal entwickelte sich 3 Tage nach einer von Erfolg begleiteten Pockenimpfung (14jähriges Mädchen Topperwin siehe die Resectionsliste) Schwellung und Röthung des betreffenden Armes unter hohem Fieber mit nachfolgender Abscessbildung. Es entwickelte sich Nekrose fast der ganzen Diaphyse und Ankylose des Ellenbogengelenkes; die Nekrose wurde extrahirt und das Gelenk resecirt (noch ungeheilt). In einem 2. Falle traf eine Eisenstange sehr heftig den Arm; 8 Tage später trat Schmerz und Schwellung an der betreffenden Stelle auf, die aber nicht zur Bildung eines Abscesses führte, sondern volle 3 Monate als circumscripte Schwellung bestehen blieb. Auch jetzt entleerte die Incision keinen Eiter, sondern nur Granulationen, in deren Tiefe mehrere flache Sequester steckten. In einem 3. Falle hatte das Kindermädchen dem 6jährigen Knaben eine Schnur fest um das Ellenbogengelenk gebunden und ihn daran im Kreise herumlaufen lassen. 2 Tage darauf Schmerz und Schwellung, später Abscessbildung, 5—6 Cm. lange Nekrose. Von den 3 anderen Fällen war nur einer insofern von Interesse, als der jetzt 50jährige Patient im 7. Jahre angeblich ganz acut (?) erkrankt bis zum 10. an Fisteln am Oberarme litt, aus denen mehrfach Knochenstücke extrahirt wurden. Dann blieben die Fisteln, während der Arm um 7 Cm. im Wachsthum zurückblieb, 26 Jahre lang geschlossen, um dann von neuem seit 14 Jahren zu eitern. Es werden jetzt zahlreiche Sequester extrahirt, die von der Gegend des Humerushalses

stammen, der Spongiosa angehören. Die ausgekratzten Granulationen enthalten deutlich Tuberkel, so dass entweder die Anamnese falsch sein muss (keine acute Entstehung des Leidens) oder die Tuberculose zur Osteomyelitis hinzugekommen ist, da wir bei Osteomyelitis selbst auch bei 30jähriger Dauer nie Tuberkel in den Granulationen gefunden haben. Wir haben übrigens noch eine 2. Beobachtung, wo bei einem 60jährigen Manne im 50. Lebensjahre ganz acut eine Schwellung der Tibia entstand, die zu dauernden Knochenschmerzen führte. Die Diagnose wurde auf Abscess der Tibia gestellt, der Knochen aufgemeisselt und es wurden mehrere spongiöse Sequester extrahirt, die Granulationen enthielten keine Tuberkel; 10 Monate später waren sie deutlich nachweisbar darin und noch jetzt 2 Jahre später ist keine Heilung eingetreten. Kann die Osteomyelitis zur Bildung eines locus minoris resistentiae führen, an dem sich die Tuberculose in ähnlicher Weise etablirt, wie in dem von einem Trauma getroffenen Gelenke?

Anhang.

1. Aneurysma varicosum vasor. brach. dextr.

26jähriger Mann rec. 28. December 1877, Messerstich vor 4 Monaten in den linken Oberarm, der sofort stark schwoll. Wunde blutete sehr stark, einzelne Parthien der Hand waren gefühllos. Nach 4 Wochen machten Eitersenkungen mehrfache Incisionen nöthig und nun zeigte sich der Beginn einer Pulsation am Arme. Zur Zeit ist der Oberarm in der Mitte stark verdickt, es lassen sich 2 durch einen Einschnitt von einander getrennte Tumoren erkennen, der hintere grössere 6 Cm. lang und 3 Cm. breit pulsirt und braust, der vordere kleinere pulsirt, braust und schwirrt dazu, ein Schwirren, das sich sowohl nach oben als nach unten der Vene entlang erstreckt. Danach wird die Diagnose so gestellt, dass der grössere Tumor der Arterie, der kleinere der Vene angehört; beide zugleich durch den Stich getroffen, communiciren mit einander. Die Excision des Sackes und die Ligatur der Gefässe erwies sich bei blutleer gemachter Extremität als sehr schwierig; nicht nur, dass die Nerven fest mit dem Sacke verwachsen und schwer kenntlich waren, auch die Communicationsöffnungen der Gefässe mit den Säcken waren schwer aufzufinden, noch schwerer die abgehenden Gefässe gut zu isoliren. Im grossen Sacke lagen 2 Gefässlumina der Länge nach aufgeschlitzt, so dass hier statt der angenommenen einfachen Verhältnisse sehr complicirte existirten, in welche auch die Operation nicht klare Einsicht brachte. Es wurden schliesslich beide Säcke exstirpirt und die von ihnen ausgehenden Stränge mit sorgfältiger Schonung der allerdings vielfach gezerrten Nerven unterbunden. Man hatte den Eindruck als ob die Operation leichter ohne Blutleere gelungen sein möchte. Am 8. Tage nach der Operation kehrte der Puls in der Art. radialis zurück, das Aneurysma war und blieb beseitigt, doch der Nerv. med. und ulnaris, die gewiss nicht stärker gedehnt waren, als bei der absichtlichen Nervendehnung, waren 6 Wochen nach der Operation noch vollständig gelähmt. Die Lähmung ging jedoch im Laufe der Zeit zurück, jetzt, 2 Jahre später, ist Patient längst wieder arbeitsfähig, doch besteht noch Steifheit im vierten und fünften Finger, verminderte Sensibilität im ersten bis dritten Finger.

2. Neuralgie des Nervus medianus.

Durch Dehnung des Nerven geheilt: 23jähriges Mädchen; leidet seit 2 Jahren ohne besondere Veranlassung an intensiven Schmerzen im Gebiete des rechten N. medianus. Oberhalb des Ellenbogengelenkes finden sich im Verlaufe des Medianus 2 kleine Knötchen; Druck auf dieselben löst Zuckung der Hand aus, ebenso Druck auf den Medianus oberhalb des Handgelenkes. Bei der Incision zeigt sich, dass beide Knötchen Lymphdrüsen sind, die vom Nerven durch die Fascie getrennt sind. Derselbe wird kräftig gedehnt und die Neuralgie ist vom Momente an verschwunden, ob auf die Dauer, ist uns leider nicht möglich zu erfahren.

4. Ellenbogengelenk. 9 Fälle, 8 M., 1 W.

a) Luxationen 4 Fälle, sämmtlich nach hinten; einer war frisch mit Fractur des Condylus externus humeri complicirt, sofort reponirt und geheilt.

3 waren veraltete Luxationen (siehe die Resectionsliste 3, 4, 5), sämmtlich mit Resection des unteren Humerusendes behandelt. Alle 3 haben zur Arbeit taugliche Arme bekommen, 2 können den Arm spitzwinklig flectiren, der 3. (Nr. 5) ist wohl nicht durch knöcherne Hemmung, sondern durch Narben in der Ellenbeuge an der vollen Flexion verhindert. Gemeinschaftlich ist dagegen allen drei die Unmöglichkeit, den Arm weiter zu extendiren als bis zum Winkel von 135°, eine Erscheinung, die wohl dadurch zu erklären ist, dass die fossa olecrani fehlt, das Olecranon sich also zu früh an den Humerus anstemmt. Gemeinschaftlich ist ferner die Arthritis deformans des Radiusköpfchens, die binnen 2 Jahren eine sehr störende Verdickung desselben herbeigeführt hat, hoffentlich nicht noch später das Resultat der Operation in stärkerem Maasse trübt.

b) Fracturen: 5 Fälle, von denen drei complicirt, zwei uncomplicirt waren. Letztere betrafen einmal das untere Ende des Humerus, das mehrfach ins Gelenk hinein gebrochen war; geheilt im Gypsverband. Im 2. Falle lag Fractura Olecrani vor mit weiter Diastase der Fragmente. Das Gelenk wurde geöffnet und Catgutnaht der Knochenenden gemacht, starb an Tetanus, s. dort. Von den 3 complicirten Fracturen betraf eine ebenfalls das Olecranon; sie war 14 Tage zuvor durch Fall entstanden. Patient kam mit stark geschwollenem Arme und stinkendem Verbande in die Klinik; trotzdem war das aus dem Gelenke fliessende Secret ganz geruchlos und das Gelenk heilte binnen 6 Wochen mit vollständiger Beweglichkeit. Im 2. Falle kam Patient mit frisch durch Maschinengewalt geöffneten Gelenke (Condyl. ext. und Trochlea partiell zertrümmert) in Behandlung, Drainage, mit voller Beweglichkeit in 6 Wochen geheilt.

Der 3. Fall (die Resectionsliste Nr. 1, Aug. Kaspar) ebenfalls nach partieller Resection arbeitsfähig, aber auch mit Beschränkung der Extension; ebenso mit Arth. deform. des Cap. radii.

5. *Vorderarm.*

a) Traumen. 14 Fälle, 13 M., 1 W.

3 mal handelte es sich um Weichtheilsverletzungen: 1 Fall von Quetschung der Haut mit nachfolgendem Gangrän durch Maschinengewalt, geheilt; ein Fall von Durchschneidung des Flexor carpi rad. und uln., dig. subl., Art. rad. angeschnitten, kommt erst am 8. Tage nach heftiger Nachblutung ins Hospital, geheilt jedoch mit mangelhafter Flexionsfähigkeit. 1 Fall von partieller Verletzung des N. ulnaris durch Messerstich 6 Cm. vom Ellenbogengelenke entfernt vor 1/4 Jahr. Es folgte keine Sensibilitätsstörung, wohl aber ziemlich vollständige Atrophie der Interossei, partielle des Kleinfingerballens. Nerv sehr schmerzhaft auf Druck. An den verletzten Stellen frei gelegt zeigt sich der Nerv zu einem dicken Knoten angeschwollen, von dem aus sich ein dünner Strang nach der Hand zu fortsetzt. Der Nerv sammt Knoten wird aus der Narbe befreit und gedehnt; laut Brief 1 1/2 Jahr später haben die Schmerzen aufgehört, die Atrophie ist etwas gebessert.

5 Fälle betrafen typische Radiusfracturen, von denen 3 frisch, 2 längere Zeit nach Entstehung der Fractur in Behandlung kamen; erstere zweimal mit Becken- und Oberschenkelbruch complicirt heilten bei Anwendung der Roser'schen Dorsalschiene gut; von den letzteren gelang es nur eine vor 12 Wochen entstandene mit starker Dislocation geheilte von neuem durch Hyperextension mit nachfolgender Flexion zu brechen und wesentlich zu bessern; die 3/4 Jahr alte leistete unüberwindlichen Widerstand; die bei demselben Patienten bestehende Fractur des anderen Radius (Doppelbruch), die zur Heilung gekommen war, in starrer Pronationsstellung wurde von neuem gebrochen, der Arm in Supinationsstellung übergeführt und wesentlich gebessert. 2 subcutane Fracturen beider Unterarmknochen sind schon oben bei Humerusfracturen erwähnt. 4 Unterarmfracturen waren complicirt. 2 einfache Durchstichfracturen in 3 Wochen geheilt, eine war eine schwere Zertrümmerungsfractur mit Handverletzung, bei der leider das ganze untere Fragment der Ulna 6 Wochen nach der Fractur extrahirt werden musste, weil es total von Periost entblösst nekrotisch zu sein schien, wenigstens auf der Grenze zwischen Leben und Tod stand (ein Stück vom Ligam. inteross. vermittelte allein noch den Zusammenhang mit Weichtheilen). Leider ist auch die Radiusfractur mit Pseudarthrose geheilt. Im 4. Falle (70jähriger decrepider Mann) Längsbruch des Radius ins Handgelenk hinein, Eröffnung des Ulnagelenkes, beging ich den Fehler, primär nur das Gelenk zu drainiren und nicht auf die Radiusfractur, die ziemlich weit oben zu sein schien, einzuschneiden. Patient wollte nicht im Hospitale bleiben; es trat Vereiterung des Handgelenkes und der Radiusfractur ein, die bei der Schwäche des Patienten zur Ablatio des Unterarmes führte; geheilt.

b) Entzündliche Processe. 2 Fälle, 1 M., 1 W.

1 Fall von Osteomyelitis, Radius mit Nekrose fast der ganzen Diaphyse geheilt. 1 Fall von Carbunkel des Unterarmes starb an Pyohämie, s. dort.

6. Hand.

a) Verletzungen. 19 Fälle, 15 M., 4 W.

8 mal handelte es sich um frische mit Hautwunde complicirte Knochenverletzungen durch Maschinengewalt, die bald einzelne Finger zerquetscht oder abgerissen, einmal die Mittelhand quer durchtrennt, einmal die ganze Haut von der Hand und dem unteren Theile des Vorderarmes nach Art eines Handschuhes abgerissen hatte. Abgesehen von letzterwähntem Falle, der im Unterarm amputirt und geheilt wurde, war die Behandlung stets eine conservative, höchstens, dass einzelne stark vorspringende Knochenenden entfernt wurden, alle geheilt.

6 Fälle von Finger- resp. Handverletzungen kamen erst später mit ausgedehnten Eiterungen an Hand und Unterarm in Behandlung; nur einmal musste zur permanenten Irrigation der Wunde geschritten werden (Patient entzog sich nach Heilung der Wunden der Behandlung, hat völlig steife Hand und Finger behalten). 4 mal genügten Incisionen unter Lister'schen Cautelen und verticale Suspension, um Heilung mit Beweglichkeit zu erzielen, einmal ging durch Suspension allein eine derbe Phlegmone von Hand und Unterarm zurück.

1 mal war die Art. ulnaris an der Handwurzel isolirt durch Messerstich verletzt und einmal die ganze Vola manus bis auf den Knochen von einer Melancholica durchschnitten, beide geheilt, letztere allerdings mit fast unbrauchbarer Hand.

3 mal handelte es sich um mehr oder weniger ausgedehnte Verbrennungen, einmal mit Verlust der ganzen Haut und Fascie der Vola manus et digitorum geheilt. Einmal endlich um subcutane Communitivfractur Capitis oss. metatars. I. so, dass der Daumen seitwärts luxirt stand; Heilung in guter Stellung nach operativer Entfernung des zersprengten Metatarsuskopfes.

b) Entzündliche Processe. 3 Fälle, 2 M., 1 W.

Ohne äussere Veranlassung 1 Fall von Tendovaginitis des 5. Fingers bis zum Vorderarm aufsteigend, durch Suspension rückgängig gemacht.

1 mal acute Ostitis des 3. Fingers durch Exarticulation geheilt.

1 Fall von doppelseitigem Hydrops des Flexorenschleimbeutels der Handwurzel bei einem kräftigen Manne, der viel mit hyperextendirten Händen arbeiten musste, innerhalb 2 resp. 5 Monaten entstanden, durch Compression gebessert.

c) Contracturen. 4 Fälle, 3 M., 1 W.

Sämmtlich entstanden durch Narbenschrumpfung nach Verletzungen resp. Verbrennungen mit Flexionscontractur 2 mal des Daumens, 2 mal des 4. resp. 2. und 3. Fingers. 2 mal gelang die Correctur durch forcirte Extension in Chloroform mit nachfolgender Schienenbehandlung; 2 mal durch Bildung eines dreieckigen Lappens mit der Basis nach unten analog der Operation der Palmaraponeurosenschrumpfung.

XIII. Untere Extremität.

1. Oberschenkel und Hüfte.

a) Weichtheilverletzungen. 6 Fälle, 5 M., 1 W.

3 subcutane Verletzungen; 2 mal grosse Blutergüsse in der Trochantergegend nach Fall resp. Quetschung; einmal Abriss der lateralen Parthie

der Quadricepssehne dicht oberhalb der Patella durch Fall mit dem Knie auf einen Stein vor 8 Wochen; jetzt derber Knoten an genannter Stelle. 3 mal offene Weichtheilswunden; einmal grosse Lappenwunde, 1 mal Revolverschuss, Kugel leicht extrahirbar, sämmtlich geheilt. Tödtlich durch Tetanus (s. dort) ausgedehnte Verletzung der Weichtheile der Kniekehle mit Zerreissung des Nerv. peroneus und Quetschung des Ischiadicus.

b) Luxationen. 6 Fälle, 2 M., 4 W.
(davon 3 frische Luxationen, 3 Spontanluxationen).

1. 40jährige Frau fiel vom Heuboden; wie sie auf die Erde kam weiss sie nicht. Rechter Schenkel stark nach innen rotirt, flectirt und adducirt, 4,5 Cm. verkürzt. Flexon ziemlich ausgiebig möglich von bestimmter Stellung aus, Rotation nach aussen völlig aufgehoben. Kopf deutlich auf dem Darmbeine fühlbar. Senkrechte Entfernung bis zum oberen Darmbeinkamm 10, bis zur Mittellinie am Os sacrum 9,5 Cm. Reposition durch Flexion bei starker Adduction, dann Abduction, Streckung bei Rotation nach aussen.

2. 17jähriger Mann. Fallende Erdmassen stürzten von hinten auf den fliehenden Menschen und warfen ihn zu Boden, wobei sein rechtes Bein in starke Innenrotation gerieth. Das Bein steht in Flexionstellung im Winkel von 70°, Adduction und Rotation nach innen, ist reell 3 Cm. verkürzt, der Kopf ist deutlich unter den Glutäen fühlbar, 14 Cm. vom oberen Beckenrande, 11 Cm. von der Mittellinie entfernt. Reposition gelingt nach spitzwinkliger Beugung durch Zug am weniger stark gebeugten Schenkel mit schliesslicher leichter Rotation nach aussen.

3. Im Gegensatz zu diesen beiden typischen Lux. iliac. war der 3. Fall ein ganz atypischer mit Pfannenbruch complicirter, bei dem das in Mittelstellung stehende 3 Cm. verkürzte Bein beliebig reponirt und wieder luxirt werden konnte (vergl. oben unter Beckenfracturen).

Von den Spontanluxationen betrafen 2 Kinder, die Taylor'sche Apparate bekamen; einmal stellte sich eine 48jährige Frau vor mit 9 Cm. Verkürzung auf der spontan luxirten Seite; bei ihr hatte sich im andern Hüftgelenke hochgradige Arthritis deformans entwickelt mit 4 Cm. Verkürzung.

c) Subcutane Fracturen. 24 Fälle, 21 M., 3 W.

Davon kamen frisch in Behandlung 17 Fälle, von ihnen waren 3 Schenkelhalsfracturen (2 mit Zertrümmerung des Trochanter), 2 waren im oberen Drittel (1 mal mit Trochantersprengung), 8 im mittleren, 2 im unteren. Einmal war der Schenkel dreimal gebrochen, im Hals, im Trochanter und in schräger Richtung im mittleren Drittel, dazu bestanden multiple Beckenfracturen (Fall auf die Scheundiele, 69jähriger Mann). Im Alter schwankten die Patienten zwischen 3 und 76 Jahren. 2 Fälle endeten tödtlich, der oben erwähnte Fall von dreifachem Schenkelbruch wurde 40 Stunden nach der Verletzung dyspnoisch und starb an Fettembolie; ein 73jähriger Potator starb 48 Stunden nach Trochanterzertrümmerung an Delirium tremens und Pneumonie (kein Fett in den Lungen gefunden). Abgesehen von den beiden Fracturen im unteren Drittel dicht über resp. ins Kniegelenk hinein wurden sämmtliche Fälle mit Extension behandelt. 2 Fälle heilten

ohne Verkürzung, 10 hatten 1—2 Cm., 2 hatten 3 Cm. (davon einer wegen Delirium tremens nach 8tägiger Extension mit Beckengypsverband behandelt), ein Fall endlich (67jährige Frau, demens mit Schenkelhalsfractur und Trochantersprengung) trotz permanenter Extension mit 15 Pfund hatte 4½ Cm. Verkürzung bei der Entlassung.

Von den beiden Fracturen dicht oberhalb resp. ins Kniegelenk hinein (beide mal starker Bluterguss ins Gelenk, einmal bedingt durch Splitterfractur in dasselbe hinein) betraf der eine einen Patienten mit Fungus genu. Im Gegensatz zu einem früher beobachteten Falle, wo der Fungus nach der Fractur sich zur Heilung anschickte, kam hier keine Heilung desselben zu Stande.

7 Fälle waren älteren Datums, davon 4 auswärts nicht diagnosticirte Schenkelhalsfracturen, einer mit Luxation des abgebrochenen Kopfes aufs Foramen ovale, mit Taylor's Apparat resp. hoher Sohle entlassen, 3 waren schief geheilt, einer im mittleren, einer im unteren, einer mit Doppelbruch im mittleren Drittel, letztere beide mit 7 Cm. Verkürzung. Der erste von diesen 3 Patienten entlief, dem 2. wurde 12. Wochen nach Entstehung der Fractur subcutan der Schenkel von neuem gebrochen, Heilung nach 26 Tagen mit 3 Cm. Verkürzung. Im letzten Falle war schon ein halbes Jahr seit der Fractur vergangen, Patient war besonders deshalb unfähig zur Arbeit, weil bei der starken Knickung des Schenkels nach aussen intensive Schmerzen in dem wacklig gewordenen Kniegelenke aufgetreten waren. Hier gelang es nicht den Knochen zu zerbrechen, auch nicht als derselbe 5 mal mit dem Drillbohrer durchbohrt war; er wurde deshalb in schräger Richtung durchmeisselt, Patient mit geradem Beine bei 3 Cm. Verkürzung nach 6 Wochen entlassen. Dauernde Arbeitsfähigkeit mit Schmerzlosigkeit durch Brief 2 Jahre später constatirt.

d) Complicirte Fracturen. 2 Fälle, M.

1 Fall von frischer Verletzung durch Locomotive, welche den Oberschenkel des Mannes dicht oberhalb des Kniegelenkes zwischen Trittbrett und Wand so quetschte, dass Communitivfractur ins Kniegelenk hinein eintrat. Da das untere Fragment in einem rechten Winkel nach hinten rotirt war, so wurde ein Querschnitt oberhalb der Patella gemacht; nach Abtragung der Knochenenden Reposition und Catgutnaht der beiden Fragmente. Aseptischer Verlauf, knöcherne Heilung jedoch erst nach Monaten bei steifem Kniegelenke.

14 Wochen alter Fall bald geheilt entlassen.

e) Entzündliche Affectionen. 18 Fälle, 10 M., 8 W.

8 mal handelte es sich um Weichtheilserkrankungen: 1 Fall von Furunkel dicht an der Labie, 3 Fälle von Bubo inguinalis: 1 mal ohne jede Verletzung binnen 8 Tagen entstanden, durch Incision rasch geheilt; 1 mal nach einer anstrengenden Fusstour (ein Ulcus molle mit leichter Drüsenschwellung war vor 8 Wochen vorangegangen, aber schon seit 5 Wochen geheilt); trotz ausgiebiger Incisionen dauerte es ½ Jahr, bis Ausheilung der tiefen Abscesse erfolgte. Im 3. Falle handelte es sich um vereiterte Lymphdrüsen direct nach Ulcus molle, die seit 5 Monaten eiternd nicht heilen wollten; ausgiebige Spaltung aller Fisteln führte Heilung herbei.

1 mal handelte es sich um Vereiterung des Trochanterschleimbeutels, langsam im Verlaufe von 3 Monaten entstanden ohne tuberculös zu sein; geheilt durch mehrfache Incisionen. 3 mal waren es grosse Abscesse, deren Ausgangspunkt völlig unklar blieb; einmal bei einem 22jährigen Menschen rasch entstanden, die ganze Kniekehle ausfüllend und weit am Schenkel in die Höhe sich erstreckend, Knochen von Periost bedeckt, nach 3 Monaten geheilt. Im 2. Falle bekam ein 7monatliches Kind einen mit dem Nerv. ischiadicus wandernden Abscess, der oben am Oberschenkel entstanden war; durch Incision geheilt. Im 3. entwickelte sich 14 Tage nach Sprung von einer Leiter, wobei bleibender Schmerz in der Trochantergegend entstand unter den Symptomen einer Coxitis ein grosser Abscess hinter dem Trochanter, der durch Incision rasch geheilt wurde.

10 mal war der Knochen resp. das Periost Ausgangspunkt der Erkrankung, 1 mal Randnekrose nach Amput. femoris vor langer Zeit, extrahirt. 9 mal Osteomyelitis resp. Periostitis, von denen 2 Fälle ganz frisch in Behandlung kamen; einer war ätiologisch insofern interessant, als sich unmittelbar an den Stoss eines Bettes gegen das Knie bei dem 20jährigen Menschen Schwellung des Gelenkes entwickelte, mit dem jedoch Patient noch den folgenden Tag umherging. 36 Stunden nach der Verletzung begann das Fieber mit Delirien. Der Fall endete tödtlich durch Carbolintoxication, s. dort. Im 2. ohne besondere Veranlassung entstandenem Falle war gleichfalls das Kniegelenk vereitert mit Perforation an der Spitze des oberen Recesses; es kam zur Extraction fast der ganzen unteren Hälfte der Diaphyse. Patientin geheilt mit 2 Cm. Verkürzung und beweglichem Kniegelenke. In 6 Fällen war das acute Stadium abgelaufen; in 4 Fällen wurden Nekrosen extrahirt, 3 mal von Diaphyse (Totalnekrose des unteren Endes 1 mal), 1 mal isolirte Nekrose des Schenkelkopfes bei einem 10jähr. Mädchen durch Resection des Gelenkes entfernt, (s. die Liste) geheilt mit zuerst beweglichem später ankylotischem Gelenke. 3 mal handelte es um circumscripte Periostitis, unter ihnen 2 mal bei Personen, welche früher an Osteomyelitis mit Abstossung von Sequestern gelitten hatten; in einem von diesen beiden hatte sich ein grosser Kniekehlenabscess gebildet, geheilt durch Incisionen, im 2. bestanden intensive Schmerzen und Schwellung an der Vorderfläche des Schenkels; die Incision führte auf keinen Abscess, sondern nur auf eine von Granulationen bedeckte Stelle des Knochens, die mit scharfem Löffel entfernt wurden, völlige Heilung erfolgte. Im 3. Falle machte sich eine circumscripte Periostitis an der hinteren unteren Fläche des Femur zunächst durch serösen Erguss ins Kniegelenk bemerkbar. Dann erfolgte Perforation eines Abscesses in der Kniekehle, die Fistel führte nur auf verdickten Knochen, keine Nekrose nachweisbar. Die Synovitis des Kniegelenkes wurde erst durch Punction und Injection von Carbolsäure geheilt.

f) Entzündliche Affectionen des Hüftgelenkes resp. Arthritis deformans. 6 Fälle, M.

3 Fälle von Arth. deform., 2 sicher, von ihnen einer beiderseits, rechts im rechten Winkel Ankylose, links noch leichte Bewegungen ausführbar, entflieht. Der andere bei einem 56jährigen Manne nach Typhus entstanden; Patient musste sofort nach überstandenem Typhus hinken, ohne dass Luxation be-

stände; 6 Cm. Verkürzung; mit Taylor's Appar. entlassen. Unsicher war der 3. Fall: 25jähriger Mann der vor 10 Jahren Osteomyelitis femoris im mittleren Drittel gehabt hatte mit mehrfachen platten Nekrosen, hatte nie das Hüftgelenk seit jener Zeit stärker beugen können, als bis zum rechten Winkel, trotzdem hatte er als Soldat 1 Jahr gedient. Seit 1 Jahr bekam er Schmerzen in der Gelenksgegend, die in Teplitz vergingen, um hier wiederzukehren. Keine Verkürzung oder Contracturstellung, Flexion bis zum Winkel von 150° möglich. Rotation aufgehoben, Ab- und Adduction gering, Druck aufs Hüftgelenk nicht schmerzhaft, wohl aber Druck auf Ischiadicus. Patient geht in starker Abductionsstellung. Diagnose schwankt zwischen beginnender Arth. deform. und Ischias. Durch warme Bäder verloren sich die Schmerzen, doch der Gang in Abductionsstellung blieb.

Von Synovitis (?) des Hüftgelenkes ist nur ein Fall vorgekommen und auch dieser ist zweifelhaft: 21jähriger Mann sonst gesund, leidet seit 5 Wochen ohne Veranlassung an Schmerzen im rechten Hüftgelenke, hat jetzt Verlängerung der Extremität durch Abduction um $2^1/_2$ Cm., alle Bewegungen sind sonst aufgehoben, Patient ist fieberlos. Durch 4 wöchentliche Extention ist die Beweglichkeit wieder hergestellt. Patient ist seit jener Zeit immer umhergegangen, klagt aber noch jetzt 2 Jahre später über Schmerzen im Gelenke.

2 Fälle von multiplen Gelenkverkrümmungen mit Ankylose in den Hüftgelenken sind schon von Herrn Prof. König in der Berliner klin. Wochenschrift 1879 ausführlich publicirt worden. Den jetzigen Zustand des einen lebend gebliebenen Patienten, siehe in der Resectionsliste; hinzuzufügen ist nur noch, dass das rechte Hüftgelenk, dessen Flexions- und Abductionscontractur durch keilförmige Osteotomie im Schenkelhalse beseitigt wurde, dauernd in steif extendirter Stellung geblieben ist, leider besteht aber Rotation nach aussen im Winkel von 50°. Die genauere Krankengeschichte des Gestorbenen findet sich unter zweifelhafter Pyämie.

g) Lues. 1 Fall, M.

Serpigniöse Geschwüre auf dem rechten Oberschenkel 4 Jahre nach der Infection durch Schmierkur geheilt.

h) Verschiedenes.

1. Neuralgien. 2 Fälle.

1 Fall von Ischias durch Veratrinsalbe gebessert. 1 Fall von Neuralgie des Hüftgelenkes: 20jähriges Mädchen bekam vor 5 Wochen schmerzhafte Anschwellung des rechten Ringfingers und zugleich Schmerzen in der rechten Hüfte. Nach Incision heilte der Finger, das Hüftleiden blieb bestehen. Zur Zeit starke Flexions- und Adductionscontractur. Bewegungen bis zur spitzwinkligen Flexion unmöglich, Versuch zu strecken schmerzhaft. Druck auf den Gelenkkopf von vorne schmerzhaft, von hinten nicht. In Chloroformnarkose sind alle Bewegungen möglich, ebenso nach dem Erwachen, nur geringe Adductionscontractur bleibt, die nach wenigen Tagen durch Extension schwindet; dauernd geheilt September 1880 Brief.

2. Lähmungen.

1 Fall von essentieller Kinderlähmung beider unteren Extremitäten bei einem 5jährigen Mädchen, links bis zum Knie, rechts bis zur Hüfte,

Psoas ausgenommen. Beiderseits Spitzfüsse durch Tenotomie geheilt. Patientin im Schienenapparat links bis zum Knie, rechts bis zum Sitzknorren gehend, ziemlich gut sich bewegend, entlassen.

2. Kniegelenk.

a) Traumen. 16 Fälle, 13 M., 3 W.

1. Fracturen der Patella. 4 Fälle, M., von denen 3 frisch in Behandlung kamen, sämmtlich alte Leute von 68—75 Jahren. 2 mal war die Fractur durch Sturz vom Walle entstanden, im 3. Falle beim Umknicken durch Muskelzug. Das Gelenk dieses Patienten wurde nach 48 Stunden punctirt, 100 Ccm. blutige Flüssigkeit entleert, die nur intacte rothe Blutkörperchen enthielt neben spärlichen weissen; im Gelenke Coagula nicht fühlbar. Die Fragmente der quer in der Mitte gebrochenen Patella standen $^1/_2$ Cm. auseinander, heilten im Gypsverband bei gleicher Diastase bindegewebig, Patient geht ganz ungehindert. Im 2. Falle, ebenfalls Querfractur im mittleren Drittel wurde der Bluterguss durch Compression innerhalb 9 Tage beseitigt, die 1 Cm. weit auseinander stehenden Fragmente durch Heftpflasterstreifen genähert, Patient geht gut trotz Pseudarthrose bei $^3/_4$ Cm. Diastase. Im 3. Falle bestand 3 Cm. weite Diastase, der Versuch, das Gelenk am 5. Tage durch Punction zu entleeren, misslang, es entleerten sich nur alte Blutcoagula. Es wurde deshalb Haut und Schenkelfascie quer getrennt, die beiden Fragmente frei gelegt und in der Weise quer durchbohrt und durch 1 Catgutfaden mit einander vereinigt, dass das Gelenk anscheinend nicht verletzt war. Dies war eine Täuschung, irgendwo musste der Faden das Gelenk berühren und da bei dem allerdings unendlich schmutzigen halb blödsinnigen Patienten Phlegmone der Schnittwunde entstand, kroch die Eiterung ins Gelenk, so dass es sogar zur Perforation in die Wade kam. Leider klafften obendrein, als Patient die Eiterung mit leicht beweglichem Gelenke überstanden hatte, die beiden Fragmente der Patella nur durch Bindegewebe vereinigt, gut $1^1/_2$ Cm. weit auseinander. Der 4. Fall, vor 2 Jahren durch Sturz entstanden, war besonders instructiv: Patient, 20jähriger Mann, hatte anscheinend 2 Patellae, eine obere normal geformte handbreit oberhalb des Gelenkspaltes befindlich, eine untere halbmondförmige, die beiden Ecken nach oben gerichtet, 6 Cm. unterhalb der oberen am Lig. patellae an normaler Stelle sitzend. Eine dünne Bindegewebslage war zwischen beiden Knochen ausgespannt. Dabei functionirte der Gelenkapparat ganz normal und zwar aus dem Grunde, weil die untersten Parthien der Musc. vasti an dem unteren Fragmente sich inserirten, das obere Fragment war durch den Rectus femoris nach oben gezogen.

Dieser Befund erklärt völlig die so differente Functionsfähigkeit der Extensoren nach Patellafracturen; ist die Fractur hoch oben, selbst auch in der Mitte, so bleibt die Function erhalten durch die unteren Parthien der Vasti; bricht die Patella dicht über dem Lig. Patellae bei weiter Diastase der Fragmente, so ist dem Quadratus femoris fast ganz sein Angriffspunkt genommen; nur für diese letzteren

Fälle wäre somit das Experimentiren mit Operationsmethoden, welche das Gelenk eröffnen, erlaubt.

2. Luxation der Patella. 1 Fall, W. 37 jähr. Frau wollte vor 10 Wochen einen schweren Tragkorb, den sie auf das rechte Knie gesetzt hatte, über die rechte Schulter auf den Rücken schwingen. Dabei knickte das linke Bein unter heftigem Schmerze nach innen um, die linke Patella war nach aussen luxirt und blieb dort. Sie steht jetzt so, dass die äussere Kante den Condyl. lat. femoris weit nach aussen überragt. Patella etwas beweglich, auch in Narkose nicht reponibel. Deshalb Eröffnung des Gelenkes durch einen Schnitt an der Aussenseite der Patella, Durchschneidung mehrerer neugebildeter die Patella fixirender Stränge; die Reposition gelingt, doch bleibt die Neigung, sich wieder zu luxiren, bedingt durch Veränderungen an der Hinterfläche der Patella, an deren Aussenseite sich ein scharfer First gebildet hat (Arthr. defor. oder abgerissener äusserer Rand der Patella). Nach Entfernung desselben bleibt die Patella in normaler Lage. Patientin nach ganz aseptischem Verlaufe 6 Wochen später mit ganz beweglichem Beine entlassen.

3. Offene Verletzungen des Gelenkes. 3 Fälle, M. Eine frische Schnittwunde des Gelenkes durch ein 120 Pfd. schweres Wiegemesser, das am lateralen Rande der Patella das Gelenk 5 Cm. lang eröffnete; geheilt nach 3 Wochen mit beweglichem Gelenk. Im 2. Falle hatte ein Beilhieb das Gelenk vor 4 Wochen geöffnet; es war vereitert, aber ohne Perforation in die Umgebung. Die Eiterung versiegte binnen Kurzem und Patient wurde ebenfalls mit beweglichem Gelenke geheilt. Im 3. Falle handelte es sich um eine 8 Wochen alte Stichverletzung des Gelenkes, die zu wiederholten Flüssigkeitsansammlungen in demselben geführt hatte; geheilt durch Compression.

4. Subcutane Verletzungen: 6 Fälle, 3 mal kam frischer Hämarthros zur Beobachtung, einmal bedingt durch Ruptur des Lig. genu med. Nur einmal wurde der Bluterguss durch Compression rasch beseitigt, in den beiden anderen Fällen wurde derselbe durch Punction entleert; die Flüssigkeit enthielt neben circa 1/4 Theil an flüssigem Fette zahlreiche sowohl intacte als ihres Farbstoffes beraubte rothe Blutkörperchen, noch mehr aber weisse zum Theil von riesenhafter Grösse mit Blutpigment beladen und viel krystallisirtes Fett, geheilt. 3 mal handelte es sich um Residuen alter Blutergüsse, 2 mal in Form von knirschenden Massen im Gelenke und Flüssigkeitserguss, durch Compression geheilt. Einmal war das Gelenk anscheinend völlig ankylotisch nach Bluterguss vor 3/4 Jahren, es gelang jedoch dasselbe in Narkose beweglich zu machen.

5. Weichtheilswunden in der Umgebung des Gelenkes, 2 Parallelfälle, junge Mädchen durch Sturz aufs Knie Ruptur der Haut quer über die Patella, gut 15 Cm. lang, geheilt.

b) Entzündliche Processe.

1. Synovitis serosa, 29 Fälle, 20 M., 9 W. Von diesen waren 6 auf der Basis eines älteren oder jüngeren Blutergusses entstanden. 4 waren Symptome von Fremdkörpern im Kniegelenke, die jedoch nur in 2 Fällen gefunden und entfernt werden konnten, während in den beiden anderen

Fällen zur Zeit des Aufenhaltes in der Klinik kein Fremdkörper auffindbar war. 2 mal war acuter Gelenkrheumatismus die Ursache des Leidens, 1 mal war eine Geburt 14 Tage vorhergegangen. Einmal trat Hydrops bei einem Tabetiker auf, einmal bei einem 18jährigen Menschen, der ein Jahr vorher eine Hiebverletzung des anderen Knies glücklich überstanden, 1 mal bei einem, der einen durch Carbolinjection geheilten Hydrops ebenfalls der anderen Seite durchgemacht hatte. 3 mal handelte es sich um Recidive der Krankheit, ohne dass Fremdkörper im Gelenke gewesen wären. In den übrigen 9 Fällen war auch nicht ein entferntes ätiologisches Moment aufzufinden.

Abgesehen von den durch Gelenkrheumatismus bedingten Fällen waren nur 2 Patienten ganz acut erkrankt, einer wachte morgens im Bette mit geschwollenem Knie auf, bei dem anderen entwickelte sich der Hydrops beim Sitzen im Zimmer binnen einer Stunde. 2 mal war das Leiden gleichzeitig in beiden Gelenken; bei einem von diesen beiden Individuen, dessen Gelenke zu grossen schlaffen Säcken ausgedehnt waren, bestand auch noch Hydrops der Sehnenscheiden beiderseits auf dem Handrücken. 2 mal war auch der Semimembranosusschleimbeutel erkrankt, communicirte prall gefüllt mit dem Gelenke. Die Therapie bestand 2 mal in Entfernung der Fremdkörper, einmal durch Schnitt (Fall Ottenhagen d. Journal X), einmal durch Punction, wobei sich die Corpora oryzoidea mit entleerten, mit nachfolgender Carbolinjection. Beide Patienten dauernd (2 Jahre seitdem verflossen) geheilt.

10 mal wurde die Punktion des Gelenkes gemacht, 8 mal mit nachfolgender Injection von Carbolsäure (15,0 einer 5 proc. Lösung), 1 mal von Jodtinctur (10,0) bei dem oben erwähnten Individuum mit den schlaffen Gelenksäcken, aus denen 150,0 Flüssigkeit entleert wurden. Weder Carbolsäure auf der einen Seite, noch Jodtinctur auf der anderen hatten Erfolg.

Zuerst schmerzhafte Contracturstellung 14 Tage nach der Jodinjection, dann beiderseits der alte Hydrops, jetzt 1½ Jahr später noch bestehend. Die Reaction auf die Carbolinjection war eine sehr verschiedene: 4 mal Schwellung und hohes Fieber, 3 mal Schwellung ohne Fieber, 1 mal gar keine Reaction; hier blieb auch jede Besserung des Leidens aus, der Erguss stellte sich sofort nach dem Aufstehen wieder ein und besteht noch heute (Tabetiker). Doch auch von den übrigen 7 Patienten wurden 4 ungeheilt entlassen, einer ist nachträglich noch geheilt. Das Schicksal des 2. ist unbekannt. Die beiden letzten sind noch jetzt ¾ resp. 2 Jahre nach der Operation ungeheilt, trotzdem dass bei dem einen sehr starke Reaction auf den Eingriff folgte; diese kann also nicht als Kriterium für den Erfolg der Kur angesehen werden. 3 mal erfolgte definitive noch jetzt bestehende Heilung des Leidens nach der Carbolinjection. In den übrigen 16 Fällen genügt forcirte Compression zur Heilung.

2. *Katarrhalische Entzündung*, 3 Fälle, M. 1 Fall in Folge von Tripper, durch Punction mit Entleerung von 50,0 serös-eitriger Flüssigkeit und 4 wöchentliche Compression geheilt. Die beiden anderen Fälle, ohne besondere Veranlassung entstanden, mit starkem Oedem des Knies und Unterschenkels einhergehend, einer durch Punction, einer durch antiphlogistische Behandlung mit nachfolgender Compression geheilt.

3. *Eitrige Entzündung*, 1 Fall, veraltet. Vor 10 Monaten plötzliche starke Schwellung und Schmerzhaftigkeit mit Fieber bei starker Flexionscontractur, die noch jetzt, wenn auch in geringem Grade, besteht, dazu Genu valgum. Tibia nach hinten gesunken und nach aussen rotirt, Patella verwachsen. Heilung in geradsteifer Stellung nach mehrfachen Verbänden.

4. *Synechien*, 5 Fälle, 2 M., 3 W. 1 mal alte Hiebverletzung des Gelenkes mit Vereiterung desselben, Ankylose nicht zu beseitigen. 2 mal waren als Folgen eines acuten Gelenkrheumatismus derbe Verwachsungen im Kniegelenke zurückgeblieben, in einem Falle mit starkem Zurücksinken der Tibia. In letztgenanntem Falle (22jähr. Mädchen wahrscheinlich mit Tripper) folgte auf jeden Bewegungsversuch in Narkose hohes Fieber und Bluterguss ins Gelenk. Patientin blieb ungeheilt, doch war 2 Jahre später völlige Schmerzlosigkeit des ankylotischen Kniegelenkes eingetreten; in ersterem erfolgte nach Monate langen Bewegungen fast völlige Beweglichkeit. Im 4. Falle endlich handelte es sich um einen hartnäckigen Hydrops bei einer 50jähr. Dame, der zuletzt auswärts mit Gypsverbänden behandelt war. Das völlig steife Knie wurde beweglich gemacht und Patientin ist im Laufe eines halben Jahres völlig geheilt. Der 5. Fall betrifft den schon oben erwähnten Patienten mit Ankylose an beiden Hüft- und Kniegelenken (Andleas Grosse); es wurde das rechte Kniegelenk resecirt (s. die Resectionsliste). Es trat im Laufe der Zeit Ankylose in Flexionsstellung von 145° ein, da Patient den Schutzapparat fürs Knie unbenutzt liess; das Knie stand nach der Resection fast völlig gerade.

5. *Arthritis deformans*, 2 Fälle, 1 M., 1 W. Der 39jährige Mann wurde resecirt (s. d. Liste), die 42jährige Frau mit Gypsverbänden behandelt.

Anhang: Entzündliche Processe in den das Kniegelenk umgebenden Schleimbeuteln und in der Kniekehle.

1. Bursitis praepatellaris, 11 Fälle, 4 M., 7 W., sämmtlich ätiologisch unklar, Furunkel fehlen. 6 mal war Incision nöthig, 2 mal werden dabei Reiskörper entleert mit nur serösem Exsudat trotz starker Phlegmone; 5 mal ging die Affection durch Eisumschläge zurück.

2. Bursitis subgenualis, 1 Fall, M. Deutlich im Anschluss an einen Furunkel aussen vom Lig. Patellae entwickelte sich entzündliche Schwellung der unter dem Lig. Patellae gelegenen Bursa; sie geht nach Spaltung des Furunkels spontan zurück.

3. Abscess, acuter, in der Kniekehle, 1 Fall. Durch Incision in 4 Wochen geheilt.

Endlich noch zu erwähnen: 1 Fall von Ganglion des Semimembranosusschleimbeutels, seit 7 Jahren bei einem 18jährigen Manne langsam bis zu Taubeneigrösse gewachsen. Die Punction entleerte dieselbe fadenziehende Masse, wie beim Ganglion des Handrückens.

6. Genu valgum, 5 Fälle, 2 M., 3. W.

1. 18jähriger Mann von gracilem Bau: das Leiden entwickelte sich seit 1½ Jahren bei schwerer Arbeit, besonders rechts so, dass der Unterschenkel im Winkel von circa 20° nach aussen abweicht; auch bei rechtwinkliger Beugung gleicht sich das Genu valgum nur zur Hälfte aus; starke Prominenz an der inneren oberen Seite der Tibia in der Gegend der Epiphysenlinie, links weniger hochgradiges Genu valgum, bei Beugung ebenfalls bestehend, beide Füsse in leichter Klumpfussstellung.

Rechts Keilexcision aus der Tibia mit vollständiger Correctur der perversen Stellung, links forcirte Geradestellung in Narkose unter starkem Krachen des Gelenkes, Fixation im Gypsverbande; rechts rasche Heilung, links oberflächliche Druckblase am Condyl. int., dann ungestörte Heilung. Nach 2 Jahren vorgestellt: rechtes Bein leicht bajonettförmig unter dem Knie, gerade, zu jeder Arbeit tauglich, Patient völlig zufrieden. Links Klagen über Schmerzen am Condyl. ext. fem., in der Gegend des Lig. lat. glaubt man eine Lücke zu fühlen, Bein gerade.

2. 21jähriges Mädchen mit doppelseitigem Genu valgum und Spontanluxation im Hüftgelenke, links Abweichung der Tibia im Winkel von 40°. Keilförmige Osteotomie der Tibia, völlige Correctur, ziemlich starke Phlegmone an der Aussenseite des Beines, Lähmung des Nerv. peron., die aber zurückgeht; bewegt sich zur Zeit wegen mangelhafter Knochenbildung im Magnesitverbande. Die übrigen 3 Fälle betrafen Kinder im Alter von 3 Jahren; in 2 Fällen bestand auf der anderen Seite Genu varum; nur in einem Falle deutliche Abknickung der Tibia in der Epiphysengegend. Alle 3 durch forcirten Gypsverband in Narkose geheilt.

d) Verschiedenes. 1 Fall von Gelenklues.

29jähriger Matrose, früher inficirt, stiess sich vor ½ Jahr die Aussenseite des linken Kniegelenkes; erst nach einigen Wochen stellte sich Schmerzhaftigkeit und Schwellung dort ein. Zur Zeit besteht Erguss im Kniegelenke, nach oben und aussen von der Patella fühlt man einen wallnussgrossen Tumor, der zunächst als fixirter Gelenkkörper imponirt. Nach 3wöchentlichem Gebrauche von Jodkali und Compression des Gelenkes war aus dem Tumor ein erbsengrosses Knötchen geworden, das scheinbar dicht unter der Haut gelegen der Extensorenfascie eingewebt erscheint. Mit Jodkali solut. bald völlig geheilt, dauernd laut Brief 2 Jahre später.

1 Fall unentschieden, ob circumscripte Tuberculose oder Gelenkneuralgie bei einem 24jährigen Mädchen, das vor 2 Jahren auf ebener Erde aufs linke Knie gefallen war. In der ersten Zeit fühlte sie keinen Schmerz, erst später trat er beim Knieen auf, ohne dass jemals Schwellung aufgetreten wäre. Jetzt linke Extremität etwas weniger gut genährt, als die rechte. Nach innen vom Lig. patellae, in der Nähe des Gelenkspaltes eine empfindliche Stelle, die leicht knirscht.

III. Unterschenkel.

a) Weichtheilsverletzungen. 5 Fälle, M.

Mehr oder weniger ausgedehnte Weichtheilsverletzungen der Wade meist durch Maschinengewalt, geheilt.

b) Subcutane Fracturen. 48 Fälle, 42 M., 6 W.

Von diesen Fracturen betrafen 9 isolirte Unterschenkelknochen, 5 mal war die Tibia, 4 mal die Fibula allein gebrochen.

Von den 5 isolirten Tibiabrüchen betrafen 2 den Tibiakopf, einer schräg von vorne unten nach hinten oben ins Kniegelenk hinein mit starkem Hämarthros; im 2. Falle handelte es sich um schrägen Abbruch des Cond. int. mit nachfolgender Genuvarumstellung vor einigen Wochen, durch schlechten Gypsverband in dieser Stellung fixirt, Geradestreckung gelang nicht mehr, deshalb im Stützapparat entlassen; einmal war die Tibia quer in der Mitte gebrochen durch einen von hinten auf die Wade fallenden Stein, 2 mal der Mall. int. durch Umknicken.

Die isolirten Fibulafracturen waren einmal durch directe Gewalt im unteren Drittel, 3 mal durch Umknicken dicht oberhalb des Knöchels entstanden.

39 mal waren beide Unterschenkelknochen zugleich gebrochen und zwar 13 mal im mittleren, 13 mal im unteren, in Form von beiderseitigem Knöchelbruch 13 mal. Von den 13 Fracturen im mittleren Drittel verlief 7 mal die Bruchlinie der Tibia schräg von hinten oben nach vorne unten, so dass Flötenschnabel entstand, einmal verlief sie umgekehrt von hinten unten nach vorne oben, so dass die Spitze des unteren Fragmentes prominirte, 5 mal bestand Querfractur ohne Dislocation. Von den 13 Fracturen im unteren Drittel war nur 1 mal starke Prominenz des oberen Fragmentes, 5 mal bestand Querfractur ohne Dislocation, 6 mal starke Abductionsstellung des unteren Fragmentes resp. Fusses; 1 mal bestand Schrägbruch der Tibia vom Fussgelenke bis handbreit darüber mit Fractur der Fibula oberhalb des Malleolus, durch Umknicken entstanden. Bei den 13 Malleolarfracturen bestand 5 mal starke Abductionsstellung, im Uebrigen fehlte jede Dislocation. 36 Fälle kamen frisch in Behandlung, 3 längere Zeit nach der Fractur wegen Heilung in Abductionsstellung. Sämmtliche frische Fälle wurden entweder sofort oder nach mehrtägiger Lagerung im Drahtstiefel mit Gypsverbänden behandelt. Der Flötenschnabel durch Einknicken des Schenkels nach hinten im ersten Verbande, der Abductionsfuss durch Eingypsen in Klumpfussstellung beseitigt. Sämmtliche Fälle heilten in guter Stellung exc., in einem Fall von Fractur im unteren Drittel, der nach 5 Monaten noch nicht consolidirt war, trat beim Versuche durch Umhergehen die Heilung zu befördern Consolidation in Adductionsstellung ein. Von den drei nicht frisch aufgenommenen Fällen wurde die eine 4 Wochen alte Malleolarfractur in Chloroformnarkose corrigirt, in den beiden anderen $^5/_4$ resp. 10 Jahre alten Fällen (Fractur dicht oberhalb des Gelenkes in Abductionsstellung geheilt) war ein operativer Eingriff nöthig: es wurde ein Keil aus der Tibia geschlagen, die Fibula einfach durchmeisselt; in dem $^5/_4$ Jahre alten Falle (34jährige Frau) gelang die Correctur völlig; Patientin wurde nach 4 Wochen geheilt entlassen; im 2. Falle (herkulischer Mann von 40 Jahren mit sehr starker Callusbildung an der Tibia) gelang die Correctur nicht völlig, auch trat Vereiterung des Fussgelenkes ein, jedoch mit bleibender Beweglichkeit; Patient verliess erst nach 6 monatlichem Aufenthalt das Hospital wesentlich gebessert.

c) Complicirte Fracturen. 17 Fälle, M.

Die Schwere der stets beide Unterschenkelknochen betreffenden Ver-

letzungen war eine sehr verschiedene, ebenso der Zustand der Wunden bei der Aufnahme je nach der Zeitdauer, die seit der Verletzung verflossen war; es lassen sich folgende Gruppen unterscheiden:

α) 7 Fälle frisch aufgenommen d. h. bis zu 7 Stunden post Verletzung, 5 im mittleren, 1 im oberen, 1 im unteren Drittel, 1 mal mit primärer, 1 mal mit secundärer Perforation des Flötenschnabels; einfache Brüche mit kleiner Hautverletzung sämmtlich geheilt und zwar 5 binnen 6 Wochen nach Verbrauch von durchschnittlich 5 Verbänden und nachfolgendem Gypsverbande (3 mal mit Drainage durch die Wade, 2 mal ohne Drainage) als subcutane Fracturen im Lister'schen Verbande behandelt. Von den 2 restirenden Fällen heilte einer wegen nachträglicher Gangrän der Haut mit grossem Substanzverluste erst innerhalb 3 Monate, beim 2. kam es trotz ganz aseptischen Verlaufes zur Entwicklung jenes eigenthümlichen Zustandes des Knochens, in dem derselbe von Periost entblösst, scheinbar zwischen Tod und Leben schwankend als weisse Masse daliegt, vom gesunden Knochen auch in Monaten nicht durch Granulationen abgetrennt wird. Mit dem Meissel wurde nach 3 monatlichem Bestehen dieses Zustandes der weisse Knochen entfernt und nun trat langsam Heilung ein, so dass 6 Monate vergingen, ehe die Fractur mit erheblicher Verkürzung consolidirt war.

β) 6 Fälle von schweren Communitivfracturen ebenfalls bis 8 Stunden nach der Verletzung aufgenommen, 3 geheilt, 3 gestorben; von ihnen wurden conservativ behandelt 4, geheilt 3, gestorben 1; 2 primär amputirt, beide gestorben.

1. 42jähriger Mann, durch Sprung vom Wagen Communitivfractur dicht oberhalb des Fussgelenkes, Perforation des oberen Tibiafragmentes an der Innenseite, nachträglich resecirt, Eröffnung des Fussgelenkes, partielle Nekrose des unteren Tibiafragmentes bei aseptischem Verlaufe, geheilt nach 6 Monaten mit steifem Fussgelenke. 2 Jahre später gute Function des Chopartschen Gelenkes, Gang gut.

2. 50jähriger Mann. Ueberfahren dicht oberhalb des Fussgelenkes, Communitivfractur beider Knochen. Fussgelenk voll Blut. Aseptischer Verlauf, nach 5 Wochen im Gypsverbande nach Hause geschickt; später Extraction mehrerer Sequester am unteren Tibiafragmente; in der Heimath Vereiterung des Fussgelenkes, Drainage desselben im Hospitale. Heilung mit etwas beweglichem Fussgelenke.

3. 50jähriger Mann. Sturz 2 Stock hoch mit einbrechendem Gerüste; ein mitfallender grosser Gesimsstein trifft die Tibia so, dass dieselbe einmal in der Mitte, einmal dicht unter dem Kniegelenke bricht; Weichtheile weithin zerstört, Fibula ebenfalls communitiv gebrochen. Kniegelenk voll Luft und Blut. Gleichzeitig besteht subcutane Humerusfractur. Verlauf aseptisch, doch 6 Cm. lange Nekrose der Tibia, geheilt mit starker Verkürzung.

4. 60jähriger Mann. Complicirte Splitterfractur dicht über dem Fussgelenke mit Sprung ins Fussgelenk rechterseits, links subcutane Fractur dicht unter dem Kniegelenk mit nachträglicher Perforation der Art. tibialis postic, gestorben, s. Sepsis Nr. 9.

5. 53jähriger Mann. Zerschmetterung des linken Unterschenkels und

Fusses; Amp. cruris im oberen Drittel 6 Stunden nach der Verletzung, starb 20 Tage später bei fast verheilter Wunde an Tetanus s. d. Nr.

6. 52jähriger Mann. Zerschmetterung des Unterschenkels, amp. femoris ½ Stunde nach der Verletzung. Starb 40 Stunden später an Delirium tremens.

γ) 2 Fälle septisch aufgenommen, beide gestorben.

1. 48jähriger Mann, Fractur im mittleren Drittel durch Ueberfahrenwerden mit breiter Hautverletzung, 2 Tage alt, stinkend. Wunde bleibt stinkend, dazu bekommt Patient schweres Delirium tremens, am 6. Tage amp. femoris, Delirien gehen weiter, Patient stirbt noch in derselben Nacht.

2. 70jähriger decrepider Mann mit Zertrümmerungsfractur im unteren Drittel, Weichtheile fast total zerstört, 18 Stunden alt, intensiv stinkend. Sofortige Exarticulatio genu, weil ganzer Unterschenkel voll Fäulnissgas ist. Wunde stinkt schon am 2. Tage penetrant, rapider Zerfall der Stumpfmusculatur, Gangrän des vorderen Hautlappens, Tod am 7. Tage, Section negativ, vergl. Sepsis Nr. 1.

δ) 2 ältere Fälle geheilt.

1. 49jähriger Mann. Perforation des Flötenschnabels durch Fractur vor 14 Tagen. Nekrose derselben, weder Fieber noch Phlegmone, trotzdem dass jeglicher Verband fehlt. Im Gypsverbande rasch geheilt.

2. 44jähriger Mann. Durch Fall eines schweren Balkens auf die Aussenseite des Unterschenkels vor 4 Wochen complicirte Fractur der Fibula und Durchtreten der Tibia durch die Haut nach Abbruch des Knöchels so, dass der Fuss in toto seitlich von der Tibia abgerutscht ist. Patient entsetzlich heruntergekommen, leicht icterisch, hat aber keine Schüttelfröste gehabt. Abtragung der vorstehenden Tibia, Reposition des Fusses, permanente Irrigation, später gefensterter Gypsverband, geheilt in guter Stellung. Patient geht gut.

Vorstehende Krankengeschichten sind etwas ausführlicher mitgetheilt, um zu beweisen, dass die relativ hohe Mortalität unserer complicirten Fracturen des Unterschenkels (von 15 frischen gest. 5 d. h. 33⅓ Proc.) zum Theil auf Zufälligkeiten beruhen, die mit der Unterschenkelfractur als solcher nichts zu thun haben. 2 starben an Del. trem., einer starb an Tetanus bei fast verheilter Wunde. Die Fracturen des 4. und 5. (Septicämie Nr. 1 und 9) führten zum Tode durch Sepsis, einmal unter ungünstigen Bedingungen für den Lister'schen Verband (I Sepsis), im anderen Falle durch diagnostischen Irrthum einerseits, durch Complication mit zweiter subcutaner Fractur und Blutung andererseits (Sepsis Fall 9).

Was die Heilung der aseptisch verlaufenden Fälle anlangt, so ging dieselbe, falls nicht Nekrose eintrat, ebenso prompt vor sich wie bei subcutanen Fracturen. Der oft erhobene Vorwurf, dass unter dem Lister'schen Verbande die Callusbildung geringer sei als bei eiternder Wunde, mag ganz richtig sein; es bildet sich aber gerade genug Callus unter ihm, wie nöthig ist, ebenso wie bei der primär

mit Gypsverbänden behandelten subcutanen Fractur, da der Verband doch auch nichts weiter thut, als eine complicirte in eine quasi subcutane umzuwandeln. Ruhe und feste Einwicklung bedingen in beiden Fällen geringe Callusbildung, einmalige Auswaschung der Wunde mit Carbolsäure kann sie sicher nicht hindern.

Anhang.

Zwei Fälle von Pseudarthrose.

1. 23jähriger Mann. Communitivfractur der linken Tibia vor 4 Jahren, so dass 4 Cm. aus der Mitte primär entfernt wurden, Fibula nicht gebrochen. Bindegewebige Vereinigung der seitlich an einander vorbeigeschobenen Tibiafragmente, die nur durch eine vom Periost gebildete Knochenspange auf dem Dorsum etwas fester an einander fixirt werden. Exquisite Klump- und Spitzfussstellung. Resection der Tibiafragmente, Silberdrahtnaht, Auflagerung der Periostspange, Excision von 5 Cm. aus der Fibula. Knöcherne Vereinigung nach 4 Monaten nach starker beabsichtigter Eiterung.

2. 17jähriger Mann. Vor 8 Jahren subcutane Fractur des linken Unterschenkels, Pseudarthrose mit spitzwinkliger Biegung des Unterschenkels nach vorne an der Fracturstelle. Excision eines Keiles vor 8 Jahren aus der Tibia in Marburg, Geradestellung des Schenkels, aber neue Pseudarthrosenbildung mit nachfolgender Einknickung der Tibia wegen fehlenden Schienenschuhs. Zur Zeit prominirt die Tibia rechtwinklig nach vorne, die Fibula folgt ihr in stark geschwungenem Bogen, Fuss in Platt- und zugleich exquisiter Hackenfussstellung, weil nur dadurch die Fusssohle den Boden berühren kann. Resection eines grossen Keiles aus dem prominenten Theile der Tibia, deren Fragmente nur ganz vorne durch eine $^1/_2$ Cm. dicke Faserknorpelschicht mit einander in Verbindung stehen, während die hinteren Theile frei im Gewebe liegen. Tenotomie der Achillessehne. Gefensterter Gypsverband. Verlauf nicht aseptisch. Knöcherne Heilung erst nach 8 Monaten nach Extraction zahlreicher Nekrosen. Extremität dauernd (2 Jahre bis jetzt) gerade geblieben unter beständiger Benutzung einer Doppelschiene.

d) Entzündliche Affectionen.

1. Weichtheile. 39 Fälle, 28 M., 11 W.

Aetiologisch geordnet handelte es sich 7 mal um anscheinend spontan ohne nachweisbare Hautverletzung entstandene entzündliche Processe, die einmal die Musculatur der Wade betrafen bei einem 20jährigen Mann, der nach einem dreistündigen Marsche eine pralle Anschwellung der Wade bekam unter Fieber; die Schwellung ging im Laufe von 12 Tagen allmählich zurück (Myositis?). Im 2. und 3. Falle schwoll die Wade eines 21 resp. 27jährigen Mädchens acut an einige Tage nach dem Aufhören der Menses mit flockiger Hautröthung und Fieber, ebenfalls spontan zurückgehend. Im 4. Falle war Patient 6 Wochen zuvor 14 Tage lang schwer krank mit zeitweiser Bewusstlosigkeit (Typhus?); im unmittelbaren Anschluss daran entwickelte sich eine Schwellung der Wade, die zur Bildung eines grossen intramusculären Abscesses führte, der geöffnet und ge-

heilt wurde. 3 mal war das subcutane Gewebe ergriffen, 2 mal leicht, so dass die Incision leicht den kleinen Eiterherd eröffnete; einmal dagegen hatte sich ohne jede nachweisbare Verletzung bei einem 28jährigen Feldarbeiter seit 14 Tagen eine faulige Phlegmone des Unterschenkels entwickelt, der fast die ganze Haut des Unterschenkels zum Opfer gefallen war; geheilt durch Amp. femoris im unteren Drittel. 8 mal waren es Varicen, die den Ausgangspunkt von Ulcerationen bildeten; davon wurden 2 Fälle mit Umstechung der Venen nach Schele resp. mit Exstirpation der varicös im Geschwürsgrunde endenden verdickten Venen behandelt und geheilt. 1 mal war augenscheinlich Thrombose der Vena femoralis nach Typhus Schuld an ausgebreiteten Ulcerationen. 8 mal handelte es sich um Furunkel resp. Ekzem mit nachfolgender Geschwürsbildung; 9 mal waren die Ulcera Folgen von vernachlässigten Verletzungen und zwar 2 mal nach complicirten Fracturen und 1 mal nach Exarticulatio pedis, wobei die Knöchel einfach stehen geblieben waren. Sie wurden sammt dem unteren Ende der Tibia und Fibula resecirt; trotz grosser Hautlappen erfolgte aus unbekannten Gründen keine Heilung, so dass Patient nach ½ Jahr noch mit kleiner Fistel versehen entlassen wurde. 3 mal kamen arg vernachlässigte ringförmige Ulcera zur Behandlung. 1 Patient entfloh, die beiden anderen wurden im oberen Drittel des Unterschenkels amputirt. Trotzdem, dass in beiden Fällen Tage lang vorher die Ulcera durch desinficirende Substanzen gereinigt waren, wurden beide Male die Wunden putride; ein 57jähriger Mann überwand die Sepsis, heilte aber erst völlig nach 5 Monaten, ein 67jähriger dagegen erlag derselben am 6. Tage (s. dort Sepsis Nr. 14).

2. Knochen resp. Periost. 17 Fälle, 11 M., 6 W.

7 mal handelte es sich um circumscripte, 10 mal um ausgebreitete Erkrankungen, und zwar betrafen von den 7 circumscripten 4 die Markhöhle (3 von diesen Fällen sind von Prof. Rosenbach in diesem Journal Band X. ausführlich beschrieben). Im 4. Falle litt ein 14jähriges Mädchen seit ⅝ Jahren an Schmerzen in der Mitte der rechten Tibia, ohne dass angeblich fieberhafter Zustand aufgetreten wäre. Die 14 Tage nach der Erkrankung gemachte Incision entleerte nur Blut. Die Schmerzen blieben, es stellte sich eine spindelförmige Anschwellung des Knochens ein. Bei der Trepanation mittelst des Meissels zeigte sich die Corticalis des Knochens stark verdickt, in der Markhöhle ein von Granulationen ausgekleideter Raum ohne Sequester. Im 5. Falle war die Grenze zwischen Periost und Knochen befallen bei einem 19jährigen Mädchen, das seit 4 Monaten an Schmerz und Schwellung auf der Mitte der Tibia in der Ausdehnung von 4 Cm. litt. Die Incision förderte einen flach dem Knochen aufliegenden kleinen Sequester, der in Granulationen eingebettet war, zu Tage. In den beiden letzten Fällen handelte es sich nur um Periosterkrankungen, einmal bei einem 15jährigen Mädchen; die Geschwulst seit 8 Tagen entstanden, ging spontan zurück und ist nie wiedergekehrt, im 2. Falle war ein 45jähriger Mann, der als Kind einen Hufschlag gegen die Tibia bekommen hatte, seit ½ Jahr an Schmerzen an der einst verletzten Stelle erkrankt. Die Incision ergab ein stark verdicktes Periost, die Markhöhle war gesund. Patient war dauernd von seinen Schmerzen befreit (nach 2 Jahren constatirt).

Von den 10 Fällen ausgebreiteter Erkrankungen, von denen keiner ganz frisch aufgenommen wurde, hatten nur 2 ätiologisch insofern Interesse, als sich einmal sofort an ein Trauma durch Brechen eines Stabes vor dem Unterschenkel Schwellung und Phlegmone anschlossen, die schon nach 8 Tagen die Incision nöthig machten. Im 2. Falle schloss sich an eine bis auf den Knochen dringende Verletzung des Kopfes 5 Tage post Verletzung eine Eiteransammlung im Kniegelenke und Unterschenkel an, die rasch aus ersterem nach dem Oberschenkel zu perforirte (2jähriger Knabe). Drainage des Gelenkes, Tibia zuerst von Periost entblösst, später von neugebildetem Knochen bedeckt, keine Nekrose, so dass es zweifelhaft blieb, ob es sich nicht um primäre Kniegelenksvereiterung gehandelt hatte. Einmal war gleichzeitig der Oberschenkel erkrankt; 9 Fälle betrafen die Diaphyse (8 mal die Tibia, 1 mal die Fibula, die in Folge der Erkrankung, die 6 Cm. oberhalb der Knöchelspitze ihren Sitz hatte, bei dem 9jährigen Knaben beträchtlich stärker gewachsen war als die Tibia, so dass Adductionsstellung des Fusses eintrat); einmal war die untere Epiphyse der Tibia mitergriffen, so dass Ankylose des Fussgelenks eintrat nach Extraction der nekrotischen Epiphyse. Unter den Diaphysennekrosen war eine Totalnekrose der ganzen Diaphyse mit oben fehlender Sequestrallade, so dass Pseudarthrose dort eintrat; ½ Jahr später schon bedeutend fester, später völlig fest. Um eine 2. Totalnekrose der oberen Hälfte der Diaphyse hatte sich hinreichend Knochen gebildet, um die Continuität zu erhalten. Sämmtliche Fälle geheilt.

e) Constitutionelle Krankheiten, Lues. 4 Fälle, 3. M., 1 W.

Dreimal war die Haut ergriffen, 1 mal der Knochen. Die Ulcerationen der Haut entstanden in einem Falle 6, im 2. 46 Jahre, nachdem das Leiden anscheinend ausgeheilt war, beidemal durch Stoss gegen den Unterschenkel; der zuletzt erwähnte Patient hatte angeblich ganz gesunde Kinder. Im 3. Falle traten im 17. Lebensjahre nierenförmige Ulcerationen am Rücken und an beiden Unterschenkeln auf als erstes Symptom einer hereditären Lues; geheilt durch Jodkali, beim 2. jedoch Recidiv nach 1 Jahre.

Der Fall von Nekrose nach Lues betraf eine 45jährige Frau, die, vor 14 Jahren inficirt, vor 10 Jahren einen Theil des harten Gaumens und das Vomer verloren hatte. Seit 6 Jahren begann die Tibia sich am unteren Ende zu verdicken, es bildete sich eine Fistel dicht oberhalb des Fussgelenkes, die auf einen wallnussgrossen in der Epiphyse steckenden Sequester führt, der extrahirt wurde.

Anhang.

Ein Fall von Aneurysma der Art. poplitea.

42jähriger, frühzeitig gealterter Mann bekam vor 6 Wochen einen Schwindelanfall bei starkem Herzklopfen, dem insofern eine Sprachstörung folgte, als er besonders schwer auszusprechende Worte nicht herausbringen konnte. Dazu bekam er Schmerzen in der Wade und im Fusse rechterseits, die auch Nachts nicht ruhen, während die Sprache schon Abends wieder intact war. 4 Wochen dauerten die Schmerzen in der Wade, dann schwanden sie plötzlich Nachts, während eine ziemlich pralle Schwellung der bis dahin ganz intacten Wade auftrat. Diese Schwellung führte den

Patienten 14 Tage später ins Hospital. Es fand sich Insufficienz der Aortenklappen und Hypertrophie des linken Ventrikels, ein allgemein erweitertes Arteriensystem mit colossaler Pulswelle. Die ganze obere Hälfte der Wade pulsirt sehr lebhaft, braust, an der Aussenseite der Wade kommt noch ein Zischen hinzu; auch vorne am Unterschenkel fühlt man Pulsation, die allerdings auch links von der Art. tib. antic. aus, wenn auch weniger stark, constatirt werden kann. In der rechten Kniekehle fühlt man deutlich die Art. popli.; sie verdickt sich spindelförmig nach der Wade zu; letztere hat einen 6 Cm. grösseren Umfang als die gesunde; Bluterguss nicht sichtbar. Es wird angenommen, dass gleichzeitig eine Hämorrhagie ins Gehirn und eine partielle Ruptur der Art. tib. post. stattfand; letztere führte zunächst nur zur Bildung eines kleinen Knotens, der keine Schwellung wohl aber Druck auf die Nerven verursachte. Dann trat 4 Wochen später eine Ruptur dieses Knotens ein, das Blut ergoss sich vielleicht in die Adventitialscheide, die Nerven wurden von Druck entlastet, der Schmerz hörte auf.

6. December 1878. Mit Rücksicht auf die fatale Lage des Aneurysma Unterbindung der Art. femoralis dicht oberhalb des Adductorenschlitzes mittelst einfacher Catgutumschnürung. Arterie erweitert, aber nicht atheromatös. Pulsation hört sofort auf, das Bein sieht sehr weiss aus, röthet sich aber schon in den nächsten Stunden. Patient hat das Gefühl von Kriebeln und Eingeschlafensein im Beine, gegen Abend Schmerzen. Bein Abends warm.

9. December. Heute Morgen sind die bis dahin blassen Zehen bläulich verfärbt, Sensibilität stark vermindert, tiefe Nadelstiche werden falsch localisirt. Wunde gut, leichtes Oedem des Unterschenkels, deutliche Schwellung des nichtpulsirenden Aneurysma.

13. December. Die Wunde eitert mässig, kaum Phlegmone vorhanden. Am vorderen Ende des Mittelfusses deutliche Demarcationslinie gegen das Gebiet der Zehenwurzeln. Die Zehen blau aber warm, augenscheinlich zwischen Tod und Leben befindlich. Nachts 12 Uhr erste schwere Blutung aus dem peripherischen Ende der Arterie, dort geht ein kleines Gefäss ab, das obere Ende der Arterie ist durch einen soliden Pfropf geschlossen; Ligatur des unteren Endes der A. femoralis und des kleinen Gefässes.

17. December. Die Zehen haben keinen weiteren Schaden genommen, Wunde gut, Abends 10 Uhr neue heftige Blutung, deshalb Amput. femoris im mittleren Drittel.

19. December. Patient ist gleich nach der Amput. femor. noch mehr verfallen, klagt über Dyspnoe, bricht fortwährend und stirbt 19. März 10 Uhr.

Section: Herz linkerseits sehr vergrössert und fettig degenerirt, Aortenklappen insufficient, Lungen beide am unteren Lappen ödematös, Bauchorgane blass, Milz sehr gross, mit älteren Infarcten. Gehirn gesund. Die Untersuchung des Aneurysma ergab, dass es gerade an der Theilungsstelle der A. poplitea in die beiden Tibiales seinen Sitz hatte, so dass die Wand der Tibialis antica gleich nach ihrem Abgange ganz, die der Tib. portica zum Theil fehlte. Danach wäre die Operation nach Antyllus jedenfalls schwierig, fast unausführbar gewesen.

4. Fussgelenk.

a) Traumen. 4 Fälle, M.

2mal handelte es sich um Ruptur der medialen Gelenkbänder durch Umknicken des Fusses mit nachfolgendem Blutergusse, geheilt durch Gypsverband. 2mal waren es Stich- resp. Hiebverletzungen und zwar einmal vor 4 Wochen Stich mit einer Heugabel ins Gelenk, das erst 8 Tage später schwoll; nach Drainage des Gelenkes mit Beweglichkeit geheilt; im 2. Falle stellte Patient sich erst 23 Wochen nach Verletzung durch Beilhieb mit nachfolgender Vereiterung des Gelenkes vor, das jetzt in Ankylose ausgeheilt ist. In Narkose völlig beweglich gemacht.

b) Entzündliche Processe.

1 Fall von wahrscheinlich eitriger Gelenkentzündung bei einem $^3/_4$ Jahre alten Knaben, spontan entstanden mit Schwellung und Hautröthung um das Fussgelenk herum, geht spontan zurück.

5. Fuss.

a) Traumen. 18 Fälle, 13 M., 5 W.

2 Fälle von Zertrümmerungsfractur des Calcaneus, einmal beiderseits mit starkem Blutergusse aus dem einen Fussgelenke durch Fall von 2 Meter Höhe aufs Strassenpflaster.

1 Fall von Fractur des Os naviculare durch Ueberfahrenwerden.

2 Fälle von Fractur eines oder 2 Metatarsalknochen, einmal (V.), entstanden durch Umknicken mit dem Fusse.

2 Fälle von Zertrümmerungsfractur des Fusses durch Maschinengewalt, so dass einmal die Amputation nach Pirogoff, einmal die des Unterschenkels nöthig wurde.

1 Fall von Zertrümmerungsfractur der grossen Zehe, conservativ behandelt.

1 Fall von Stichverletzung des Fussrückens mit Dunggabel vor 8 Tagen, Phlegmone des Fusses und Unterschenkels, Vereiterung des Lisfranc'schen Gelenkes. Geheilt nach multiplen Incisionen mit ganz intactem Fusse.

2 Fälle von Ulcerationen resp. Hühneraugenbildung an den Köpfen der Oss. metatars. nach früheren Verletzungen mit Verlust der Zehen wurden geheilt, einmal durch Abtragen des Metatarsuskopfes, im 2. Falle durch Auslösung der 2. Zehe und Auflagerung der Haut derselben auf die ulcerirte Fläche des I. Metatarsuskopfes.

Ein Fall von Schwellung des Talonaviculargelenkes nach Umknicken mit dem Fusse vor $^1/_2$ Jahr durch Magnesitverband geheilt.

6 Fälle von Druckgeschwüren resp. Contusionen des Fusses. Sämmtliche Patienten wurden geheilt.

b) Contracturstellungen.

1. Klumpfuss. 12 Fälle, 7 M., 5 W., 10 Kinder, 2 Erwachsene.

8 waren angeboren, 3 durch essentielle Kinderlähmung entstanden, 1 durch Druck der Bettdecke bei Zertrümmerungsfractur des Unterschenkels. Von den 8 angeborenen waren 3 doppelseitig, 5 einseitig. 2 Fälle waren sehr hochgradig, einmal beiderseits (tenotomirt und lange Zeit mit Gypsverbänden behandelt, in jüngster Zeit durch doppelseitige Keilexcision

geheilt); einmal nur einseitig hochgradig (durch Keilexcision gerade gestellt; Patientin stirbt am 10. Tage in Folge eines alten Herzfehlers vgl. Carbolvergiftung). 3 weitere Fälle (einseitig) mittleren Grades wurden durch Tenotomie und sofort angelegten Gypsverband corrigirt, die drei leichtesten (2 ein-, 1 doppelseitig) nur durch Gypsverbände gerade gestellt.

Von den drei durch Paralyse bedingten, sämmtlich durch starke Abknickung nach unten in der Gegend der Keilbeine ausgezeichnet, war einer doppelseitig (vgl. Centralbl. f. Chirurgie. No. 13. 1880), wurde durch Keilexcision geheilt, ein 2. durch Tenotomie der Achillessehne und der Plantarfascie, ein dritter durch Gypsverband allein.

Grosse Schwierigkeiten machte die Correctur des mit starkem Hohlfusse complicirten Klumpfusses, der durch Deckendruck nach complicirter Fractur entstanden war.

Die Tenotomie der Achillessehne erwies sich als nicht ausreichend, es wurde deshalb der Fussrücken mit grosser Gewalt in Narkose eingebrochen und dann ein Gypsverband in corrigirter Stellung angelegt, geheilt.

2. Plattfuss. 11 Fälle, 7 M., 4 W.

9 mal waren es junge Leute von 14—18 Jahren, 1 mal ein 26jähr., 1 mal ein 44jähriger Mann, der, ohne irgendwie an Körpergewicht zugenommen zu haben, im Laufe von 3 Monaten hochgradig contracte Plattfüsse acquirirt hatte. 5 mal trat das Leiden einseitig, 6 mal doppelseitig auf, 7 mal bestand Contractur, 4 mal nicht. Die Behandlung war die gewöhnliche: Gypsverband in übercorrigirter Stellung, Schuh mit Innenschiene und Einlagerung eines breiten an der Schiene befestigten Lederstreifens nach Volkmann.

3. Spitzfuss. 4 Fälle, 2 M., 2 W.

2 mal handelte es sich um paralytische Spitzfüsse, einmal in sehr reiner Form einseitig bei einem 16jährigen Knaben mit starker Abknickung des Fusses in der Gegend der Keilbeine und 4 Cm. Distance der Ferse vom Boden, ohne eine Spur von Klumpfussstellung; im 2. Falle beiderseitig mit starker Schwielenbildung und Schmerz im Ballen der grossen Zehe. Beide durch Tenotomie der Achillessehne geheilt. Im 3. und 4. Falle war Malleolusfractur Schuld an dem sehr empfindlichen Spitzfusse, durch energische Bewegungen in Narkose geheilt.

c) Entzündliche Affectionen.

1. Der Weichtheile. 8 Fälle, 6 M., 2 W.

1 Fall von Sehnenscheidenentzündung spontan ohne Verletzung vor 14 Tagen entstanden, endete mit Nekrose der Sehne; das schon stark crepitirende Gelenk zwischen Metatarsus II und Zehe erholte sich wieder.

3 Fälle von Schleimbeutelvereiterungen unter Hühneraugen; einmal auf dem Ballen der grossen Zehe mit Vereiterung des Gelenkes zwischen Os metatarsi I und Zehe, das mit Resection des von Knorpel entblössten Gelenkes behandelt wird (61jähriger Mann, Ausgang unbekannt).

2 mal an der 5. Zehe resp. Metatarsuskopf, geheilt durch Ablatio der Zehe resp. Auskratzung des tief bis auf den Metatarsuskopf gehenden Ulcus.

1 Fall von Arthrocace im 2. Metatarsophalangealgelenke.

1 Fall von Nagelbettvereiterung der grossen Zehe mit nachfolgender Phlegmone des Fussrückens; ein Fall von eingewachsenem Nagel nach Roser operirt. Endlich 2 Fälle von Furunkel des Fussrückens.

Anhang: 1 Fall Ulcus paralyticum der grossen Zehe. 43jähriger Mann, vor 21 Jahren Verletzung der Rückenwirbelsäule, 3/4jährige Lähmung der Blase und der unteren Extremitäten, dann konnte Patient wieder gehen, schleudert aber noch jetzt seine Beine wie ein partiell gelähmter; Sensibilitätsstörung nicht nachweisbar. Seit 10 Jahren Ulceration an der grossen Zehe nach vorgängiger Verdickung, das Ulcus heilte ab und zu, blieb sogar 2 Jahre geschlossen, um dann unter starken Schmerzen von Neuem aufzutreten. Jetzt 2 Fisteln vor und hinter dem Nagelbette, unter demselben durch mit einander communicirend, geheilt durch Amputation der Zehe; es zeigt sich, dass der Knochen der Endphalanx, ums Doppelte verlängert, schief der Grundphalanx aufsitzt. Das Gewebe in der Umgebung der Fisteln besteht aus dicken Bindegewebsbalken mit ungemein spärlich in die Zwischenräume eingelagerten sehr kleinen Zellen.

Von der Klinik aus behandelt ein der Seltenheit wegen mitzutheilender Fall: Trippermetastase im Lisfranc'schen Gelenke, enorm schmerzhaft, mit starker Schwellung des Fusses umhergehend; erst nach Monaten geheilt, Salicylsäure ohne jeden Einfluss.

2. Der Knochen.

2 Fälle von acuter Osteomyelitis des Calcaneus; einmal total bei einem 13jährigen Knaben, der vor 5 Wochen ohne jede Veranlassung acut fieberhaft erkrankt war mit Schwellung des ganzen Fusses, Perforation des gleichzeitig vereiterten Fussgelenkes. Nach 3 Wochen Extraction des ganzen Calcaneus, Drainage des Fussgelenks, rasche Heilung bis auf Fisteln, die noch 1 Jahr später bestehen. Im 2. Falle war das Leiden im 7. Jahre acut entstanden; erst jetzt wurden dem nunmehr 18jährigen Patienten zahlreiche Nekrosen aus der Tuberositas Calcanei gezogen, geheilt vorgestellt.

d) Erfrierungen und Verbrennungen. 5 Fälle, 3 M., 2 W.

3 Fälle von Erfrierungen; einmal kam es trotz stark verfärbter Haut der Füsse nicht zu tieferer Destruction besonders wohl, weil Patient an den Füssen suspendirt wurde; in den beiden anderen älteren Fällen war einmal die Amputation in beiden Mittelfüssen, im 2. Falle die der Zehen nöthig, beide geheilt. 2 Fälle von oberflächlichen Verbrennungen heilten prompt unter Lister.

e) Constitutionelle Krankheiten.

1 Fall von Lues des Taluskopfes: 34jähriger Mann vor 8 Jahren inficirt, jetzt noch beiderseits Knoten im Nebenhoden. Vor 5/4 Jahren Sprung über einen Graben, 4 Wochen später Schmerz im Fuss, der dauernd bleibt; jetzt Verdickung und Schmerzhaftigkeit im Taluskopf, durch Jodkali völlig geheilt.

Todtenliste vom October 1877—1879.

Datum des Todes	Nr.	Geschlecht	Alter	Krankheit resp. Verletzung	Todesursache
1/10. 77.	1	M.	9	Tracheotomie wegen Diphtheritis.	Bronchopneumonie.
9/10. 77.	2	M.	69	Schenkelhals- und Beckenfractur.	Fettembolie.
10/10. 77.	3	M.	69	Multiple Rippenfracturen, Hämopneumothorax, Fractura antibrachii.	Bronchitis purulenta. Hämopneumothorax.
16/10. 77.	4	M.	48	Amput. femoris wegen complicirter Unterschenkelfractur.	Delirium tremens. Fettembolie.
13/10. 77.	5	W.	1/4	Exstirpation eines Lymphangioms der rechten Achselhöhle.	Blutverlust.
18/10. 77.	6	M.	16	Resectio coxae wegen Nekrose des Schenkelhalses nach acuter Osteomyelitis.	Amyloide Degeneration sämmtlicher Unterleibsorgane.
19/11. 77.	7	M.	33	Amp. cruris wegen Zerschmetterung des unteren Theiles desselben und des Fusses.	Tetanus, Pneumonie.
23/11. 77.	8	M.	17	Resectio coxae wegen Fungus.	Septicämie? Lungenödem binnen weniger Stund. sich entwickelnd.
14/12. 77.	9	M.	9	Tracheotomie wegen Diphtheritis.	Bronchitis diphtheritica.
21/12. 77.	10	M.	70	Exart. genu wegen sept. aufgenommener compl. Unterschenkelfractur.	Septicämie.
1/1. 78.	11	M.	57	Resectio maxill. sup. wegen Carcinom.	Septische Pneumonie.
25/1. 78.	12	W.	41	Herniotomie wegen incarcerirten Leistenbruches.	Peritonitis von der incarcerirten Darmschlinge aus.
29/1. 78.	13	W.	3 1/2	Tracheotomie wegen Diphtheritis.	Bronchopneumonie.
8/2. 78.	14	M.	67	Amputat. cruris wegen Ulcus cruris.	Septicämie.
13/2. 78.	15	W.	48	Wirbelcaries und grosser Psoasabscess bis zum Oberschenkel gesenkt, mannskopfgross.	Septicämie. Embolie der Lungenarterie.
16/2. 78.	16	M.	15	Incisionen in ein vereitertes tuberculöses Kniegelenk.	Septicämie? Carbolintoxication?
21/2. 78.	17	M.	61	Exstirpatio recti wegen Carcinom.	Lebercarcinom, Kachexie.
25/2. 78.	18	M.	60	Exstirpatio recti wegen Carcinom.	Retroperitonealphlegmone. Septische Peritonitis und Pleuritis.
1/3. 78.	19	M.	56	Caries vertebr. dors. X. Abcess. dors.	Pneumonie.
6/3. 78.	20	M.	63	Tracheotomie wegen Struma.	Pneumonie.
20/4. 78.	21	M.	54	Tracheotomie wegen Sarcoma laryngis.	Lobuläre Pneumonie. Lungenödem.
17/5. 78.	22	M.	30	Schussverletzung des Kopfes mit partiell. Zertrümmerung d. Gehirnes.	Schluckpneumonie.
17/5. 78.	23	W.	67	Naht einer Olekranonfractur.	Trismus und Tetanus.

Datum des Todes	Nr.	Geschlecht	Alter	Krankheit resp. Verletzung	Todesursache
4/7. 78.	24	W.	30	Wirbelfractur.	Katarrhalische Pneumonie. Diphtheritis der Blase.
14/7. 78.	25	W.	34	Exstirpatio mammae et gland. axillar. wegen Carcinom.	Septicämie bei allgemeiner Carcinose.
29/7. 78.	26	M.	2	Resectio coxae wegen Tuberculose.	Allgemeine Tuberculose.
10/8. 78.	27	M.	48	Exstirpatio stricturae recti.	Lungenödem nach abundanten Blutverlusten und Durchfällen. Fettherz.
12/8. 78.	28	W.	15	Osteosarcoma femoris sinistri.	Kachexie.
29/8. 78.	29	M.	72	Amputat. femoris wegen Fungus genu.	Pneumonie.
2/9. 78.	30	M.	19	Amputat. femoris wegen Fungus genu.	Amyloide Entartung und Diphtheritis des Darmes.
5/10. 78.	31	M.	12	Resectio art. talo-cruralis wegen Fungus.	Meningitis tuberculosa.
11/10. 78.	32	M.	6	Tracheotomie wegen Diphtheritis.	Lobuläre Pneumonie.
14/10. 78.	33	M.	72	Boutonniere wegen Blasenstein.	Nierenvereiterung, Septicämie.
7/11. 78.	34	M.	64	Hypertrophia prostatae, Cystitis.	Nierenvereiterung, Septicämie.
7/11. 78.	35	M.	24	Amp. femor. et humeri sinistri. Amputat. nach Pirogoff rechterseits. Multiple Kopfverletzungen.	Choc, Anämie, Fettembolie.
14/11. 78.	36	W.	3	Tracheotomie wegen Diphtheritis.	Bronchitis diphtheritica.
24/11. 78.	37	W.	$2^3/_4$	Tracheotomie wegen Diphtheritis.	Bronch. diphtheritica. Lungenödem.
4/12. 78.	38	W.	58	Amput. mammae et exstirp. gland. axill. wegen Carcinom.	Pneumonie bei fast verheilten Wunden.
8/12. 78.	39	M.	37	Weichtheilsverletzung des linken Oberschenkels.	Tetanus.
20/12. 78.	40	M.	42	Amp. femoris wegen Nachblutung aus der unterbundenen Art. femoralis (Aneurysm. art. poplit.).	Carbolintoxication, Anämie, Dilatation und Hypertrophie des linken Ventrikels, Fettherz.
16/1. 79.	41	M.	55	Pleuritis suppurativa mit Perforation nach aussen und in die Lungen.	Stirbt daran.
4/2. 79.	42	M.	3	Tracheotomie wegen Diphtheritis.	Bronchopneumonie.
11/2. 79.	43	M.	40	Resectio coxae wegen Tuberculose.	Allgemeine Tuberculose.
8/3. 79.	44	W.	3	Tracheotomie wegen Diphtheritis.	Bronchopneumonie.
14/3. 79.	45	M.	61	Erysipel des Unterschenkels.	Pneumonie.
17/3. 79.	46	W.	63	Carcinoma ventriculi.	Embolie der Lungenarterie.

Datum des Todes	Nr.	Geschlecht	Alter	Krankheit resp. Verletzung	Todesursache
17/3. 79.	47	M.	5	Tracheotomie wegen Diphtheritis.	Pneumonie.
19/3. 79.	48	M.	55	Exstirpatio recti wegen Carcinom.	Eitrige Peritonitis. Schluckpneumonie.
20/3. 79.	49	M.	10	Amp. cruris wegen Fung. artic. oss. naviculare-tal. (resecirt).	Allgemeine Tuberculose.
27/3. 79.	50	M.	5	Tracheotomie wegen Diphtheritis.	Diphther. bronch. et bronchial.
29/3. 79.	51	M.	50	Exstirpation eines grossen Carcinoms der Unterlippe. Unterkiefer zum Theil mit entfernt.	Pneumonie, Embolie der Art. pulmonalis.
6/4. 79.	52	W.	3	Tracheotomie wegen Diphtheritis.	Bronchopneumonie.
17/4. 79.	53	M.	8	Resectio coxae wegen Tuberculose.	Septicämie? Multiple eitrige Gelenkentzündungen.
25/4. 79.	54	M.	27	Resectio coxae wegen Tuberculose.	Meningitis tuberculosa.
1/5. 79.	55	M.	39	Resectio coxae wegen Tuberculose.	Allgemeine Tuberculose.
9/5. 79.	56	M.	66	Exstirpation eines Sarkoms der Achselhöhle.	Erysipel.
9/5. 79.	57	W.	11	Tracheotomie wegen Diphtheritis.	Pneumonia catarrhalis.
11/5. 79.	58	M.	60	Compl. Unterschenkelfractur rechterseits, Amput. femoris linkerseits nach Blutung aus Art. tib. post., durch subcutane Fractur verletzt.	Septicämie? Bronchitis purulenta.
14/5. 79.	59	W.	40	Caries ossis ilei et sacri. Psoasabscess.	Allgemeine Tuberculose.
20/5. 79.	60	M.	$5^1/_2$	Tracheotomie wegen Diphtheritis.	Diphther. bronch.
23/5. 79.	61	M.	20	Osteomyelitis femoris dextri.	Carbolintoxication. Fettembolie der Lungen.
23/5. 79.	62	M.	14	Resectio genu wegen Tuberculose.	Carbolintoxication.
24/5. 79.	63	W.	13	Osteotomia cuneiformis wegen angeborenen Klumpfusses.	Vitium cordis. Carbolintoxication?
28/5. 79.	64	M.	28	Resectio genu wegen Tuberculose.	Carbolintoxication, Septicämie?
31/5. 79.	65	M.	71	Sectio alta wegen Blasensteinen.	Nierenvereiterung, Septicämie.
31/5. 79.	66	M.	52	Amput. femoris wegen complicirter Fractur des Unterschenkels.	Delirium tremens.
2/6. 79.	67	W.	14	Resectio genu wegen Tuberculose.	Trismus und Tetanus.
14/6. 79.	68	M.	44	Tuberculose des Urogenitalsystems, Psoasabscess.	Allgemeine Tuberculose.
19/6. 79.	69	M.	35	Ligatur der Carotis comm. wegen Aneurysma varicos. sinus cavernos. et orbitae.	Septicämie (auswärts später entstanden).

Datum des Todes	Nr.	Geschlecht	Alter	Krankheit resp. Verletzung	Todesursache
6/7. 79.	70	M.	26	Amp. femoris wegen Tuberculosis genu bei bestehender Coxitis.	Pyämie.
23/7. 79.	71	M.	26	Resectio coxae wegen Tuberculose.	Septicämie.
24/7. 79.	72	M.	31	Exstirpation eines zweifaustgrossen Sarkoms am Halse.	Septicämie. Abscess im Mediastin.
25/7. 79.	73	M.	56	Resectio genu wegen Fungus. Amput. femoris wegen Tetanus.	Trismus und Tetanus.
29/7. 79.	74	W.	12	Eitrige Entzündung des Knie- und Fussgelenkes.	Pneumonia caseosa. Pachymeningitis interna.
31/7. 79.	75	M.	17	Resection des Schenkelhalses und grossen Theiles vom Kopfe wegen Ankylose des Hüftgelenks nach schwerem Gelenkrheumatismus.	Pyämie? Vereiterung multipler Gelenke.
6/9. 79.	76	M.	19	Carbunkel am Arme.	Pyämie.
9/9. 79.	77	M.	5/4	Tracheotomie wegen Diphtheritis.	Pneumonia catarrhalis. Diphtherit. bronch.
24/9. 79.	78	M.	31	Fractur des fünften Rückenwirbels.	Eitrige Cystitis, Pneumonie, Embolie der Lungenarterie.

XVI.

Nephrectomie; Einriss in die Vena cava ohne Nachblutung. Tod an Urämie.

Von

Prof. Dr. Lücke.

Herr B., 60 Jahr alt, Lehrer aus der Pfalz, stellte sich mir im Juli 1880 zur Untersuchung vor. Er hatte seit längerer Zeit eine Zunahme des Volumens seines Unterleibes bemerkt, konnte selbst in der rechten Seite eine Härte constatiren; da aber keine weiteren Beschwerden mit diesem Zustand verbunden waren, so liess er sich erst vor Kurzem vom Bezirksarzt Dr. Müller in Weingarten untersuchen, welcher ihn mir zuschickte. Erst in der letzten Zeit hatte eine zunehmende Abmagerung sich eingestellt, etwas Appetitlosigkeit, Schwere im Unterleibe. Ich constatirte in der Rückenlage bei dem blassen und erst gut genährten Manne eine strausseneigrosse, fast kuglige Geschwulst in der rechten Seite des Abdomens, welche sich völlig glatt anfühlte, bei Druck etwas empfindlich war und sich mit ziemlicher Bequemlichkeit nach oben, unten und besonders auch gegen die Mittellinie verschieben liess. Die rechte Lumbalgegend bot zweifellos einen geringeren Widerstand dar, wenn man — in stehender oder liegender Stellung des Kranken — dieselbe stark einzudrücken versuchte, als die der linken Seite.

Von Seiten der Harnsecretion war keine Abnormität nachzuweisen.

Ich stellte die Diagnose auf Nierensarkom; ob diese Geschwulstbildung sich in einer Wanderniere gebildet hatte, konnte natürlich nicht nachgewiesen werden. Da die Entfernung der Geschwulst bei völligem Fehlen irgendwelcher weiteren contraindicirenden Symptome zur Heilung führen konnte, wurde dem Patienten diese Operation vorgeschlagen.

Er entschloss sich zur Operation, welche am 1. August im hie-

sigen Diakonissenhause unter freundlicher Assistenz von Prof. Freund ausgeführt wurde.

Es wurde der Medianschnitt, oberhalb des Nabels anfangend, ausgeführt. Die vorliegenden Därme wurden nach der linken Seite geschoben, das Peritoneum auf der Geschwulst unter mässiger Blutung einiger ausgedehnter Venen gespalten, welche unterbunden wurden. Dann wurde der recht mobile Tumor mit den Händen ausgeschält, was unter sehr geringer Blutung möglich war; ich drang nun gegen den Hilus vor und suchte denselben zunächst mit den Fingern stumpf zu isoliren, um die bereitgehaltene doppelte Seidenligatur herumzuführen. Während ich den sehr glatten, schlüpfrigen Tumor aus der Abdominalwunde hervorhob, riss derselbe plötzlich ab, rollte auf den Boden des Zimmers, und im Moment füllte ein dunkler schwarzer Blutstrom den Abdominalraum. Wir packten sofort carbolisirte Schwämme und Carbolgaze in das Abdomen und übten mit den Händen einen starken Druck aus. Puls und Respiration des chloroformirten Kranken waren unverändert. Der Druck wurde mehrere Minuten lang fortgesetzt, dann ein Stück Gaze, ein Schwamm nach dem andern vorsichtig fortgenommen; es wurde ein mehrere Centimeter langer Strang gefühlt, welcher mit einer Schieberpincette gefasst wurde. Die Blutung stand, die Abdominalhöhle wurde sorgfältig gereinigt, der Strang und noch mehrere andere mit Catgut unterbunden. Nachdem noch eine ganze Zeit gewartet worden war, um sich von dem definitiven Aufhören der Blutung zu überzeugen, wurde dann die Abdominalhöhle völlig mit Peritonal-, Muskel- und schliesslich Hautnähten geschlossen und ein Lister'scher Deckverband mit ziemlicher Compression angelegt.

Am Abend nach der Operation und am andern Morgen war der Pat. fieberlos, das Abdomen ganz unempfindlich und weich; ein paar Durchfälle waren eingetreten; Bewusstsein frei, Puls weich, mässig schnell. Kein Erbrechen.

Am Abend kein Fieber, leichter Brechreiz; es war noch kein Urin gelassen, Durchfall; Bauch weich und unempfindlich.

Nachts kalter Schweiss, kein Urin in der Blase, Durchfälle; Morgens keine Temperaturerhöhung, Puls sehr schnell, klein; häufiger Brechreiz, einiges Erbrechen, Bewusstsein frei.

Unter Zunahme der wässrigen Diarrhöen, gelegentlichem Erbrechen trat Collaps ein und bei Fehlen aller Zeichen von Peritonitis starb der Patient am vierten Tage nach der Operation.

Die Section wurde von Herrn Prof. v. Recklingshausen gemacht und folgt das von demselben dictirte Protocoll:

Die Wunde ist sehr gut geschlossen, die Ränder kaum geröthet, nur an einzelnen Stellen, auf einem Einschnitt, der 2 Cm. neben der Wunde gemacht wird, zeigen sich leichte hämorrhagische Infiltrationen in der hinteren Scheide des Rectus abdominis, dann ganz leichter blutiger Belag der Bauchwunde und des Bauchfells, auch auf dem Magen, aber zunächst kein Exsudat, dagegen längs der Wunde innen das Netz angeklebt, ebenso das Colon transversum, wesentlich durch blutige Substanz (geronnenes Blut). Die Verklebung geht nach rechts zu weiter auf das Colon transversum und auch längs des ganzen Colon descendens. Innen klafft die Wunde ziemlich stark und die peritonealen Nähte sind grösstentheils gelöst, nur nach unten zu haften noch einige. Im subcutanen Gewebe der Wunde ist kein besonderes Secret, aber die Fettläppchen sind zum Theil blutig infiltrirt. In der Nabelgegend ist das Bauchfell in der Umgebung des Ligteres am stärksten blutig infiltrirt. In der rechten Lumbalgegend findet sich blutige Flüssigkeit, dünnflüssig mit einem Gerinnsel versehen; darinnen liegt auch ein Catgutfaden. Im Ganzen werden ca. 30 Ccm. aufgesammelt; in der linken Lumbalgegend ganz wenig blutiges Fluidum, ebenso im kleinen Becken vermischt mit einigen Blutgerinnseln. Hier noch ziemlich hohe Temperatur, aber durchaus nichts von fibrinösen Massen, keine besondere Röthung an den Därmen, deren Oberfläche glatt, spiegelnd, ziemlich feucht ist. Zwerchfell steht rechts hoch, Rippenknorpel verknöchert. In beiden Pleurasäcken wenig blutröthliche Flüssigkeit. Auf der linken Hälfte des Zwerchfells sieht man mit Blut gefüllte Lymphgefässe und eine hämorrhagische Stelle unter der Pleura, sonst nichts Besonderes. Im Herzbeutel ca. 20 Ccm. dunkler Flüssigkeit, Herz kräftig, links stark contrahirt. Im linken Ventrikel kein Blut, im linken Vorhof ein ziemlich festes Gerinnsel. Rechts im Vorhof ein grosses speckhäutiges Gerinnsel ebenso im rechten Ventrikel, von wo es sich in die Pulmonalis fortsetzt, sich hier verästelnd. Herzfleisch leicht braun, sonst im Herzen nichts Besonderes. Das Blut, das aus der Cava in den Herzbeutel hineinkommt ist sehr dünn. Rechte Lunge ziemlich schwer, knistert stark. Beide Lungen mit zahllosen miliaren Knoten besetzt, sämmtlich gelegen in der Mitte von schwarzen Flecken, deren Grösse wechselt, der grösste ist 20 Pfennigstück gross. Im Ganzen erscheint die Oberfläche stark schieferig. In den unteren Partien der oberen Spitze des Oberlappens findet sich ein wallnussgrosser, schieferiger Herd. In einer festen Kapsel liegt eine grosse weisse consistentere Masse, daneben eine kleinere ähnliche Höhle von derselben Beschaffenheit. Unterer Lappen ödematös, blutreich, keine Infiltration, keine Knoten. An den Randpartien die Alveolen etwas vergrössert. Röthliche Flüssigkeit in beiden Bronchien, schieferige Drüsen. Bronchien normal. Linke Lunge kleiner, namentlich der untere Lappen, auch hier starkes Oedem; die Bronchien enthalten wenig wässeriges, schleimiges Secret. Keine Röthung der Schleimhaut der Bronchien. Die beiden oberen Lappen sind sehr blass. Auch hier finden sich einzelne harte Knoten, zum Theil schieferige Indurationen mit weissen steinernen Massen im Centrum ohne besondere Herde.

Milz gross, schlaff, stark gerunzelt, brüchig; auf dem Schnitt sieht man einen einzigen Knoten weisslicher Farbe, erbsengross und von durchsichtiger Beschaffenheit. An der Oberfläche einige stärker geröthete Stellen. In der rechten Nierengegend zeigt sich eine grosse Oeffnung im parietalen

Peritoneum, die nach links begrenzt wird vom Colon ascendens und eine sich vorwölbende Masse. In den äusseren Partien findet sich ein grosser Wulst, längs der Wirbelsäule hinabsteigend, der sich fortschiebt unter dem Peritoneum, welches bis in die Fossa iliaca abgehoben ist. Ueber den Beckenrand geht diese Abhebung noch bis ins kleine Becken fort. An dem Wulst findet sich noch an dem unteren Ende ein Strang angeklebt, welcher sich leicht abheben lässt und sich erweist als ein 3 Ccm. langer glatter Cylinder, der durch einen gut schliessenden Unterbindungsfaden eingeschnürt ist. Dann zeigen sich Verklebungen nach der Wirbelsäule zu und hier kann man einen Strang verfolgen, welcher den Eindruck von einem Ureter macht, und dann findet sich gegen die Leber zu, in einen Klumpen zusammengelegt, eine Membran, welche durch eine gut befestigte Ligatur abgesetzt ist. Jenseits der Ligatur folgt eine breite Masse, wie es scheint, die Vene. Der Wulst, der sich bis ins Zwerchfell fort erstreckt, ist offenbar Fettgewebe, sicherlich die Nierenfettkapsel mit deutlichem partiellen Peritonealüberzug, dessen vorderer und hinterer Theil zusammengeschlagen und miteinander verklebt ist. Auf der äusseren Seite verlaufen die Gefässe, die mit Gerinnseln gefüllt sind. Diese Gefässe sind zum Theil varicös gestaltet. Auch die Wandung der Höhle, welche medianwärts gelegen ist, zeigt etwas hämorrhagische Infiltration, aber sonst nichts Besonderes. Keine weitere Verletzung eines Eingeweides; dem erwähnten Wulst schmiegt sich dann ein Körper an, das Pancreas. Der Wulst bläht sich vor und erweist sich dadurch als Darmstück, und die weitere Präparation ergibt, dass dieser Wulst das Duodenum ist. In dem oberen Ende der Operationshöhle liegt die Nebenniere. Die Vena cava liegt mit ihrer vorderen Wand in der Operationshöhle zu Tage auf einer Strecke von 7 Cm. Der Proc. vermiformis ist hinten am Colon ascendens emporgeschlagen. Der Magen ist gross. Im Duodenum ist wenig Inhalt, Melanose der Zotten. Im Magen ist dünne, graue Flüssigkeit, Fundus des Magens erweicht; auch im Oesophagus ist ähnlicher Inhalt. An der Magenschleimhaut ausser Röthung nichts Besonderes. Gallenblase stark gefüllt, Galle etwas zäh. Leber ist schlaff, blutarm, centrale Theile der Acini sind fetthaltig und prominiren etwas.

In der Aorta ist ein speckhäutiges Gerinnsel, welches entsprechend der rechten Nierenarterie anfängt und zwar hier an einem wandständigen Thrombus. Der Thrombus ist etwa 2,5 Cm. lang, rundlich, geht deutlich in die rechte Nierenarterie hinein, wo er befestigt ist, um sich in die Aorta etwas weiter nach abwärts unterhalb der Austrittsstelle der Nierenarterie zu erstrecken. Auch in der Cava findet sich entsprechend der rechten Nierenvene ein noch viel grösserer Thrombus, welcher sich deutlich nach oben krümmt. Derselbe ist zum Theil verborgen in Cruormassen aber doch herauszuschälen. Der Thrombus ist brüchig, platt, geht von der Nierenvene aus nach oben (centralwärts), ist etwa 5 Cm. lang und 3 Cm. dick. Er sitzt mit einem nur ganz schmalen Stiel innerhalb eines Schlitzes der Wandung, der sich erweitern lässt, und von hier aus gelangt man mit der Sonde frei in die Operationshöhle. Der Spalt lässt sich mit der Sonde leicht nach oben vergrössern, indem man die Gerinnselmasse trennt. Dieser Spalt hat unregelmässige zackige Ränder, schloss vorher, ehe die Verklebungsmassen getrennt wurden, vollständig. Auf der einen Seite (dorsal-

wärts) ist der Rand ziemlich glatt. Länge des Schlitzes 15 Mm., Eingangsöffnung der linken Nierenvene hat einen Durchmesser von 11 Mm. Von der Operationshöhle aus betrachtet, schlägt sich an der ventralen Oeffnung des Schlitzes die Wandung der Vene deutlich etwas nach aussen um; dagegen ist am dorsalwärts gekehrten Rande der etwas umgewendete Theil an seiner freien Oberfläche etwas rauh. Keine Ligatur an der Vene, aber mehrere Ligaturen in deren Nähe, welche grösstentheils an hämorrhagisch infiltrirtem Gewebe angebracht sind; dann dorsalwärts aber noch eine Ligatur, gut befestigt an einem Venenstämmchen, das an der Dorsalseite in die Vena cava mündet hinter einer zarten Klappe mit einer Oeffnung von 4 Mm. Der Durchmesser dieser Oeffnung liegt nur wenig tiefer als der erwähnte Schlitz; daneben gehen noch zwei Venen in gleicher Höhe ab, schräg nach unten zu verfolgen; die grössere hat einen Durchmesser von 6 die kleinere von 3 Mm., beide quer abgerissen, aufhörend ohne Ligatur; der kleine Ast ist mit einem Thrombus versperrt, der grössere Ast frei. Die früher erwähnte thrombosirte Vene erweist sich bei der Präparation als Vena spermatica, die 12 Mm. unterhalb des grossen Schlitzes einmündet. Die linke Nierenarterie ist dann innerhalb des hämorrhagisch infiltrirten Gewebes als ein 8 Mm. breiter Strang zu präpariren, thrombosirt in einer Länge von 3 Cm. und schliesslich abgeschlossen durch einen dünnen Strang, der in die Ligatur hineingeht, welche, wie erwähnt, den kleinen Venenast abschliesst. Die linke Niere zeigt starke Adhäsionen der Kapsel, nach der Abschälung geht eine tiefe Rinne mitten über die Niere und trennt dieselbe in eine obere und eine untere Hälfte. In dieser Narbe ist das Gewebe etwas granulär, das Gewebe ist fast ganz geschwunden, reducirt auf eine 3 Mm. dicke Schicht röthlichen Gewebes. Darunter findet sich eine abgekapselte Höhle, deren Wandung dick steif, etwas gallertartiger Inhalt ohne Zusammenhang mit dem Nierenbecken; sonst nichts Besonderes. Das Nierengewebe ist sehr blass, evidente Undurchsichtigkeit ist nicht wahrzunehmen. Harnblase stark zusammengezogen, enthält nur wenig trüben Urin. In der Tiefe der Operationswunde hängen noch grosse Blutklumpen. Hoch oben in der Brustaorta findet sich ein speckhäutiges Gerinnsel, anhängend einem Thrombus. In den Arterien sind zahlreiche Sclerosen vorhanden. Im Darm ist sehr viel Flüssigkeit vorhanden; der Inhalt ist braungelb gefärbt. Im Ileum, wo die Gefässe der Mucosa etwas gefüllt sind, weisse Beläge, entsprechend den stärker gerötheten Stellen, die sich nach Art einer epithelialen Schicht, leicht abheben lassen. Im Jejunum ist der Inhalt stärker flockig, keine Membranen wie im Ileum und keine Röthung.

Der exstirpirte Nierentumor hat eine Länge von 21 Cm., Breite von 11,5 Cm. und Dicke von 9 Cm. an seinem unteren Theil, Breite von 4,5 Cm., Dicke von 3,5 Cm. an seiner oberen Hälfte. Die obere Hälfte ist deutlich Nierensubstanz, die untere Tumormasse, aber beide in einander übergehend, nur befindet sich am convexen Rande an der Uebergangsstelle ein fast wallnussgrosser besonderer Tumor. An dieser Stelle ist der gut ausgeprägte Hilus der Niere, Ureter, hier auf eine Strecke von 6 Cm. leicht zu verfolgen und nur für eine dünnere Sonde zu passiren, Arterie hier als ungetheilter, mächtiger Stamm auf eine Länge von 4 Cm. zu präpariren,

dann kommt die Theilung, die sich wie gewöhnlich verhält und dessen Zweige im Fettgewebe eingebettet sind. Dicke des Hauptstammes 6 Mm., Vene daneben imponirend als festerer höckeriger Körper, Dickendurchmesser dieses Körpers 2,5 Cm. Diese Vene ist dann gänzlich geschlossen durch eine Tumormasse, welche mit Höckern durch die gerissene Oeffnung herausschaut. Diese Höcker sind sämmtlich glatt. Nachdem durch dieselben der Hauptstamm der Nierenvene in einer Länge von 3 Cm. vollständig geschlossen ist, zeigen sich die zuführenden Venenäste, welche aus dem Nierenaste kommen, drei an der Zahl, frei. Hauptvene im Ganzen 3 Cm. lang; seitlich sitzen dann an diesem Venenkrebs weitere Krebsknoten auf, fast 2 Cm. dick, deutlich mit einer Wand, nachzuweisen als ein Venenzweig, der aus dem Haupttumor herkommt. Der Haupttumor ist knollig, höckerig, auch Fettgewebe an ihm adhärent, doch ist eine ziemlich deutliche Kapsel an ihm zu sehen, die mit der Nierenkapsel in Continuität steht; sehr evident zu verfolgen ist ein Rest Nierensubstanz, der zwischen dem Haupt- und Nebentumor eingeschoben ist. Der Haupttumor zeigt alsdann eine etwas lappige Beschaffenheit auf dem Schnitt, im Centrum weisse, wesentlich bindegewebige, narbenähnliche Substanz, in einer Dicke von 6 Cm., in welcher sich dann noch eine mit wässeriger Flüssigkeit gefüllte Höhle befindet. Peripherische Theile lappig, weich, Bindegewebe strahlt aus, segmentirt die Lappen; in ihnen etwas markige Beschaffenheit, bald weissliche, bald stark blutige Färbung, in letzteren Theilen sind thrombosirte Venen zu sehen. Im Uebrigen hat das Gewebe eine besonders an einer Stelle stark hervortretende, alveoläre Beschaffenheit. Im Nierenrest normale Structur, Nierenbecken auch noch zu verfolgen gegen den Tumor in dem nach oben gelegenen Theil; hier deutlich gefüllt mit einem in das Nierenbecken sich ramificirenden Zapfen, der offenbar aus Tumorgewebe besteht und ausläuft in eine Spitze.

Mikroskopisch bestehen die weichen Theile aus evidentem Krebsgewebe mit alveolärem Gerüst, an gewissen Stellen stark mit Rundzellen durchsetzt. Grosse Zellen in Alveolen, Klumpen von polymorphen, meistentheils polygonalen grossen Zellen mit vielem Protoplasma und vielen Kernen. Der narbige Theil des Tumors besteht aus starken Faserzügen bindegewebiger Natur, dazwischen ganz feine Fasern vielleicht geronnenes Fibrin, hie und da starke fettige Degeneration.

Anatomische Befunde: Primäres Carcinom der Niere, carcinomatöse Thrombose der Nierenvene, Abreissung derselben an ihrer Eintrittsstelle bei der Operation mit Verklebung des Risses mit wandständigem Thrombus der Cava; Dilatation einiger Seitenäste der Cava, Abreissung der Hauptnierenvene, keine Hämorrhagie in der Operationshöhle, einer der Seitenäste ist ligaturirt. Linke Niere mit einer alten partiellen Schrumpfung und Cystenbildung behaftet. Thrombose der rechten Nierenarterie. Fibrome der Pleura.

Was dieser Operation ein besonderes Interesse verleiht, ist der Umstand, dass die Nierenvene durch den vordringenden Geschwulstthrombus der Art abgeplattet und in den Wandungen verdünnt war, dass die Umlegung eines Ligaturfadens um dieselbe niemals hätte

gelingen können; derselbe hätte, vorausgesetzt, dass die Geschwulst bei der Anspannung das dünne Gewebe des Stiels nicht abgerissen hätte, an dem Thrombus gegen die Cava hinrutschen müssen und hätte auf alle Fälle bei dem Zuschnüren sofort durchgeschnitten, oder wäre, wie das ja unter ähnlichen Verhältnissen bei der Exstirpation von Kröpfen sehr leicht geschieht, nach dem Abschneiden des Tumors sofort abgerutscht. Die colossale venöse Blutung, welche nach dem Abreissen der krebsigen Niere die Abdominalhöhle füllte, kam in der That aus einem Längseinriss in die V. cava in demselben Momente, als dieselbe klaffte. Wie colossal solche momentane venösen Blutungen sind, weiss derjenige, welcher bei einer Operation die V. jugularis oder V. crural. einmal längs geschlitzt hat, was bei Geschwulstexstirpation doch nicht selten vorkommt. Das Wichtige ist hier, dass die Blutung aus der Vena cava nach einer kurzdauernden Compression stand, ohne überhaupt wiederzukehren, so dass zunächst ich glauben musste, die nachträglich gefundenen und unterbundenen Stränge hätten die Blutung geliefert.

Dass der bei der Section an der Rissstelle gefundene Thrombus sich überhaupt bilden konnte, weist darauf hin, dass in der V. cava ein negativer Blutdruck stattgefunden hat; sonst müsste aus dem 15 Mm. langen Schlitze eine tödtliche Blutung entstanden sein, eine Blutung, welche jedes von aussen anklebende Coagulum, alle sich vorlegenden Gewebsfetzen fortgeschwemmt haben müsste.

Trotz der grossen Venenblutung war es gelungen, das Abdomen von Blut soweit zu reinigen, auch die Infection soweit fernzuhalten, dass eine Peritonitis nicht eintrat und die Chancen für die Genesung würden nach der vollständigen Entfernung des Krebses ganz günstige gewesen sein, wenn nicht mit dem Krebs noch eine gesunde, functionirende Nierenpartie entfernt worden wäre, so dass nun die tieferkrankte andere Niere nicht mehr ausreichend war, um die Harnausscheidung zu besorgen und so der Kranke an Urämie schnell zu Grunde ging.

Strassburg, den 15. August 1881.

XVII.

Ueber das Rippen-Enchondrom.

Von

Dr. E. Schläpfer von Speicher,
Arzt am Bezirkskrankenhaus in Trogen.

Unter den Krankengeschichten des thurgauischen Kantonsspitals in Münsterlingen findet sich auch die, mit Enchondroma myxomatosum bezeichnete, eines colossalen Tumors der vorderen Brustwand, welche mir einen werthvollen Beitrag zu der in neuerer Zeit, besonders von Virchow, wieder mehr in den Vordergrund gestellten Lehre vom Enchondrom zu liefern schien. Ich glaubte eine Zusammenstellung der in der Literatur zerstreuten Fälle von Enchondrom der Rippen um so eher unternehmen zu dürfen, als diese Form des Enchondroms auf die Pathologie desselben ein eigenthümliches Licht wirft, und zweitens weil ich den Versuch machen möchte zu zeigen, dass die am Schlusse dieser Abhandlung vorgeschlagene Therapie sich mit Nothwendigkeit aus der ganzen Erscheinungsweise dieser interessanten Geschwulstform ergeben muss.

Es folgen zunächst einige Fälle, welche die grosse Mannigfaltigkeit in der Erscheinungsweise des Enchondroms der Rippen zur Anschauung bringen sollen. In der Wahl der Fälle sind hauptsächlich die klinisch interessanten berücksichtigt worden.

1. Fall. *Enchondroma myxomatosum, Sarco-Enchondroma myxomatosum.*

Schmid Susanna, 51 Jahre alt, Landarbeiterin, unverheirathet, von Rothenhausen (Thurgau) wurde den 5. April 1878 in den Cantonspital in Münsterlingen aufgenommen.

Anamnese. Patientin hat in ihrer Kindheit an „Drüsen" gelitten, ebenso eine Schwester. Vor ca. 25 Jahren will sie am oberen Theil ihrer rechten Brust eine harte, etwa hühnereigrosse Anschwellung beobachtet haben, die sie nicht schmerzte und an der Verrichtung ihrer ländlichen Arbeiten nicht hinderte. Ein vorhergegangenes Trauma wird von der Patientin nicht angegeben, ebensowenig lässt sich hereditäre Uebertragung, ausser den schon genannten Drüsen, nachweisen; weder Eltern noch Geschwister leiden an Tumoren.

Vor 3 Jahren stellte sich eine stärkere und schmerzhafte Geschwulst derselben Brust ein, welche sich aber durch Kataplasmen zertheilen liess, jedoch blieb die ursprüngliche Anschwellung. Letzten Sommer und Herbst hatte sie bei der Arbeit zuweilen Schmerzen in der afficirten Brust em-

pfunden, die aber bei warmer Witterung wieder verschwanden. In den letzten 4 Wochen habe die Anschwellung rasch zugenommen, so dass sie durch Stauung, Schmerzen und Schwere lästig wurde.

Status. In der Gegend der rechten Mamma befindet sich ein grosser Tumor von der Grösse eines Kindskopfes, der sich nach aussen bis in die Achselhöhle, nach oben bis 3 Querfinger breit unter die Clavicula erstreckt. Nach innen, gegen das Sternum, setzt er sich nicht so gut ab wie nach aussen und oben, immerhin kann seine Grenze als etwa Handbreit rechts vom Sternum angenommen werden. Nach unten ist der Tumor überhängend. Die untere Grenze ist in der Gegend der 6. Rippe, der überhängende Theil ist 3 Querfinger breit oberhalb des Rippenbogens. Die Geschwulst zeigt oben eine rundliche, nicht scharf abgegrenzte Anschwellung von härterer Consistenz als der übrige Theil des Tumors.

Die Lymphdrüsen am Halse und in den Achselhöhlen sind nicht angeschwollen.

Die Haut über dem Tumor ist verschieblich und lässt sich abheben.

Im unteren Theile des Tumors findet sich eine 10 Cm. lange Incisionsöffnung, welche ausserhalb des Spitales gemacht wurde, wobei sich 3 Liter einer dunkelbraunen, geruchlosen Colloidmasse ergossen und eine Anzahl spongiöser Knochenstücke, von denen das kleinste 12 Mm. lang und 8 Mm. breit, das grösste 24 Mm. lang und 20 Mm. breit waren, entfernt wurden. Aus dieser Oeffnung entleert sich eine stinkende, jauchige, bräunlich gefärbte Flüssigkeit.

Die Temperatur ist erhöht, der Puls sehr frequent 120—134. Das Aussehen der Patientin ist nicht kachektisch.

Exstirpation, den 6. April, unter Aethernarkose, vorgenommen von Herrn Dr. Kappeler. Ganz abgesehen von der Möglichkeit der completen Ausrottung der Geschwulst war die Entfernung der grossen Caverne, welche ausserhalb des Spitales mit Beiseitelassung aseptischer Cautelen eröffnet worden war und nun einen grossen Jaucheherd repräsentirte, der massenhaft fötide Flüssigkeit entleerte, hohes Fieber im Gefolge hatte und die Kräfte der Kranken bereits auf eine bedenkliche Weise consumirt hatte, eine Indicatio vitalis.

Ein sehr langer, nach unten convexer Schnitt führt auf die Wandung des Tumors. Derselbe lässt sich nach oben, aussen und innen leicht abschälen, adhärirt aber fest und in grossem Umfange der 4. Rippe und es macht hier die Loslösung der Geschwulst erhebliche Schwierigkeiten. Nach Entfernung der Cystenwand liegt die rauhe, angefressene 4. Rippe in einer Längenausdehnung von ca. 10 Cm. frei und wird mit Hohlmeiseln und scharfem Löffel dermaassen bearbeitet, dass schliesslich nur noch ein hartes, etwa 4 Mm. dickes Rudiment übrig bleibt, das schliesslich mit der Stichsäge noch gänzlich entfernt wurde. Es gelingt nun ohne Schwierigkeit mit dem Finger in die Brusthöhle einzudringen und der palpirende Finger stösst sowohl nach oben als nach dem Sternum hin auf weitere Geschwulstmassen, die sich bei der Entfernung als kleine Säcke präsentiren, welche mit einer dicklichen, colloiden Masse angefüllt sind und nun der Reihe nach, nach vorausgegangener Incision, mit Finger und scharfem Löffel excavirt werden. Nach Ausräumung eines grösseren, bis unter das Sternum reichenden Sackes glaubt man den rechten Vorhof

direct unter dem Finger zu fühlen, während nach innen hinten die rhythmischen Bewegungen der Lunge fühl- und sichtbar werden. Die Blutung war ziemlich beträchtlich, sie wurde mittelst Ligatur, Umstechung und mit dem Paquelin'schen Thermocauter gestillt.

Den grossen Substanzverlust konnte man grösstentheils mit gesunder Haut decken. Drainage, Lister'scher Verband. Dauer der Operation eine Stunde.

Die Narkose war sehr gut.

Nach der Operation und Narkose Blässe des Gesichts, kleiner Puls und grosse Schwäche. Reizmittel. Abendtemperatur 39° C.

Bezüglich des Wundverlaufes ist zu bemerken, dass trotz häufigen Verbandwechsels keine vollständige Asepsis erreicht wurde. (Doch stieg die Temperatur nie mehr über 38,5° C. und schon nach 8 Tagen war Patientin fieberfrei; die Morgentemperaturen blieben überhaupt vom Operationstage an unter 38° C.) Ein Theil des Wundrandes wurde gangränös, mehrmals stiessen sich kleine Knochenstücke ab.

Am 19. April mussten wegen subacuten Carbolismus die Carbolverbände durch Thymolverbände ersetzt werden. Am 23. verliess die Pat. das Bett.

Vom 26. Mai an Campherweinverbände.

Am 2. Juni war die Wunde bis auf einen schmalen Granulationssaum geheilt und die Kranke konnte nach Hause entlassen werden.

Patientin war ganz wohl und hatte immer ein gutes Aussehen. Doch schon 10 Tage nach ihrem Austritt aus dem Spital bemerkte sie oberhalb der Narbe eine Anschwellung, welche langsam, aber stetig wuchs.

Am 9. Juli Wiedereintritt in den Spital.

Status. Ueber der 5. Rippe, unter der Haut, ein Tumor von der Grösse eines kleinen Apfels, der auf seiner Unterlage festsitzt und eine weiche, fast fluctuirend weiche Consistenz hat. Die Haut über demselben ist beweglich, auf Druck nicht schmerzhaft. Auch in der Narbe der alten Wunde sitzt ein frankenstückgrosses, oberflächlich zerfallenes Geschwulstrecidiv.

Aussehen der Patientin ziemlich schlecht, wenig Appetit und Schlaf. Sie klagt über Husten, über Stechen und Drücken in der rechten Brust. Hinten nirgends Dämpfung, gegenüber der Geschwulst pleuritisches Reiben, spärliche Rasselgeräusche. Abendtemperatur erhöht.

Auf den ausdrücklichen Wunsch der Kranken muss nochmals die Exstirpation der prominirenden Recidivknoten versucht werden.

13. Juli. Exstirpation des Recidivs. Zuerst wurde der apfelgrosse Tumor an seiner oberen Grenze umschnitten. Er sass fest der 5. Rippe auf und bestand aus derselben bröckligen, weichen, halbflüssigen Masse wie der frühere Tumor. Um die Geschwulst entfernen zu können, musste die 5. Rippe in einer Ausdehnung von ca. 10 Cm. resecirt werden und nun zeigte es sich, dass die Geschwulst unterdessen wieder weit in die Brusthöhle hinein gewachsen war. Nach der Medianlinie hin reicht sie bis unter die Mitte des Sternum resp. bis an den Herzbeutel, nach hinten drängt sie die rechte Lunge gegen die Wirbelsäule, und als mit dem Finger und dem scharfen Löffel die Neubildung möglichst vollständig entfernt worden war, zeigte sich die graublaue Lunge als hintere Begrenzung einer Geschwulsthöhle, welche in der Grösse einer Mannsfaust in die Brusthöhle prominirte.

Die Blutung war bedeutend und hartnäckig und schwer zu stillen, da die Ligaturen in dem morschen Gewebe immer ausrissen.

Der losgelöste Hautlappen wird mit seiner Nachbarschaft durch eine Sutur vereinigt, die Wundhöhle mit Krüllgaze ausgefüllt und streng nach Lister verbunden.

Abendtemperatur 37,2, Puls kaum fühlbar. Am 14. und 15. hohes Fieber. Während bei der Operation und in den ersten Tagen nach derselben eine Communication zwischen Wunde und Lunge noch nicht nachweisbar war, fing Patientin am 16. beim Abspritzen der Wunde heftig zu husten an und behauptete die Flüssigkeit sei ihr in die Lunge gekommen.

Abendtemperatur an diesem Tage 37,7, Puls 120.

Am 18. und 19. stiessen sich grosse Fetzen gangränösen Gewebes ab unter starker Eiterung.

Am 20. bemerkt man bei forcirten Exspirationsbewegungen Luftblasen aus der Tiefe der Wunde emporsteigen.

Die Reinigung der Wunde macht am 23. und 24. rasche Fortschritte, doch fieberte die Kranke immer noch etwas.

Am 1. August erscheint die Wunde merklich kleiner und auch die Verbindung zwischen Lunge und Wunde scheint sich schliessen zu wollen, wenigstens sieht man beim Ausathmen nur noch einige Luftbläschen austreten und beim Einathmen hört man das zischende, schlürfende Geräusch gar nicht mehr. Temperatur nicht mehr erhöht.

12. August. Beim Husten dringt keine Luft in die Wunde, diese granulirt schön. Der innere Theil derselben zeigt starke, vom Herzen mitgetheilte Pulsation.

17. August. Recidiv in Form eines rundlichen, bläulich gefärbten Knollens.

22. August. Starke Schmerzen neuralgischer Natur im rechten Unterschenkel (Morphiuminjection).

26. August. Rapides Wachsthum des Recidivs. Dasselbe ist bereits nussgross geworden.

1. September. Das grössere Recidiv ist bereits ulcerirt; daneben zeigen sich über die ganze Wundfläche zerstreut kleine, erbsengrosse Knötchen von bläulicher Färbung.

6. September. Aetzung der Recidive mit Zinkchlorid.

10. September. Bei der Hauptvisite fällt das ikterische Aussehen der Patientin auf. Die Percussion zeigt die untere Lebergrenze handbreit unter dem Rippenpfeiler, der scharfe Leberrand kann deutlich gefühlt werden.

11. Septbr. Stuhl gallenhaltig, Urin enthält keinen Gallenfarbstoff.

13. September. Percussion ergibt vergrösserte Milzdämpfung.

16. September. Ein grosser Theil des Aetzschorfes hat sich abgestossen, die Lunge liegt wieder frei in der Wunde. Immer noch Ikterus.

20. September. Der unterste Theil der Wunde sieht nun ganz schön aus, granulirt gut, an den Seiten jedoch sitzen noch grosse, gelbgraue Geschwulstmassen. Aetzung mit Zinkchlorid. Ganz oben zeigt sich ein neuer haselnussgrosser Geschwulstknoten. Derselbe ist weich, fast fluctuirend.

23. September. Während bis anhin die Temperatur nie über 38,5° C. war, stieg sie gestern Abend plötzlich bis 40,0° C., ohne dass in der

Wunde ein Grund dafür gefunden werden konnte. Untere Lebergrenze unterhalb der horizontalen Nabellinie.

25. September. Heute zeigen sich wieder einzelne Luftblasen in der Wunde, welche aus einer stecknadelkopfgrossen Oeffnung in der graublauen Lungensubstanz kommen.

27. September. Urin enthält weder Eiweiss noch Gallenfarbstoff.

8. October. Seit dem 26. September stieg die Temperatur nie über 38° C. Aetzung der stets im Fortwuchern begriffenen Geschwulstmassen am oberen Rande der Wunde mit Zinkchlorid.

14. October. Pat. hustet viel, klagt über Schmerzen und Dyspnoe.

17. October. Der Geschwulstknoten, der dem inneren resecirten Stück der 5. Rippe aufsitzt, hat seit vorgestern rapid an Grösse zugenommen und ist heute Nacht spontan aufgebrochen.

31. October. Temperatur seit dem 8. October meist unter 38,0° C., nur 4 mal darüber, 1 mal bis 39,0° C.

8. November. Patientin klagt über heftige, fast immerwährende Schmerzen und Dyspnoe. Ueber beiden Lungen ist hinten sonorer Schall mit Ausnahme einer kleinen gedämpften Stelle rechts, auf der Höhe der Spina scapulae. Ueberall abgeschwächtes Athmen, nirgends Bronchialathmen. Beim Husten pfeift aus der Oeffnung zwischen Lunge und Wunde immer noch Luft ein und aus. Milzdämpfung 12 Cm. hoch, Leberdämpfung unverändert.

1.—16. November. Temperatur nie über 38,0° C.

16. November. Collaps, Exitus letalis.

Obduction. 24 Stund. p. m. Körper abgemagert, Oedem der unteren Extremitäten, blaue Verfärbung der Bauchdecken, keine Todtenstarre.

Schädeldach sehr dünn, Diploe noch vorhanden, Hirnsubstanz sehr blass, zarte Hirnhäute leicht getrübt. Cystoide Entartung der Plex. choroidei.

Auf dem Herzbeutel liegt eine 1 Cm. dicke Schicht obliterirten Lungengewebes, welche mit dem Herzbeutel und der Brustwand fest verwachsen ist.

Beim Durchschneiden der rechten Lunge bemerkt man mitten im Parenchym eine Menge erbsen- bis haselnussgrosser, halbdurchscheinender Tumoren, die einen glasigen Brei als Inhalt und eine feste, zähe Membran als Hülle haben. Auch die grossen Stämme der Lungenarterien sind ganz mit diesen Massen angefüllt, die Bronchien dagegen leer. Auch in der vergrösserten linken Lunge finden sich zahlreiche, von dem Lungengewebe scharf abgegrenzte, ausserordentlich weiche, fast breiige Geschwülste von der Farbe des hyalinen Knorpels. Gewebe sonst lufthaltig, stark ödematös.

Im Herzbeutel ein Tischglas voll blutig tingirte, mit zarten Flocken vermischte Flüssigkeit. In rechtem Vorhof und Art. pulmonal. speckhäutige Gerinnsel, Mitralis am Rande etwas verdickt, Aortenklappen gefenstert und leicht getrübt, Musculatur schlaff und brüchig.

Leber zeigt starken Schnürstreif, in mässigem Grade die Veränderungen der Muskatnussleber, aber keine Metastasen. In der Gallenblase einige Gallensteine.

Milz 17 Cm. lang, 9 Cm. breit, 4 Cm. dick, weich, fast zerfliessend, ohne Einlagerungen.

Nieren ohne erhebliche Veränderung.

Magenwand zusammengefallen, Magen- und Darmschleimhaut blass.

Dem rechten Horn des Uterus sitzt ein ca. apfelgrosses, subperitoneales Fibroid auf.

Beschreibung der Geschwulst. Der am 6. April exstirpirte Tumor hat ungefähr die Grösse von zwei Mannsfäusten. Seine Wandung macht den Eindruck fibrösen Gewebes. Auf der äusseren und unteren Seite ziehen Muskelfasern über dieselbe hin, mit der sie fest verwachsen sind. Nach vorne ist die Geschwulst mit der Brustdrüse durch lockeres Bindegewebe verbunden, jedoch ist diese vollständig für sich abgegrenzt und frei von Einlagerungen.

Innwendig ist die Wandung der eine einzige Cyste darstellenden Geschwulst mit einem zottigen, gangränösen Gewebe austapeziert, aus welchem sich einzelne Stücke spongiöser Knochensubstanz mit dem Finger herausschälen lassen.

Die Wandung der Cyste ist nicht überall gleich dick. An einzelnen Stellen besteht sie nur aus der, den Tumor umschliessenden bindegewebigen Hülle, an anderen dagegen ist sie 2—3 Cm. dick, fester und consistenter und bietet schon dem unbewaffneten Auge das Aussehen von einem fibrösen oder faserknorpeligen Gewebe.

Herr Prof. Dr. med. Roth in Basel schreibt hierüber. „Der am 8. April geschickte Tumor ist ein Enchondroma myxomatosum. In dem mir übersandten Abschnitt finde ich nichts von Mamma, die Geschwulst ist vorne und hinten von Musculatur bedeckt, an einer Stelle enthält sie spongiöse Knochensubstanz (wohl Reste von Rippen)."

Das am 13. Juli exstirpirte Recidiv hat im allgemeinen dasselbe Aussehen wie der primäre Tumor. Die Geschwulst sitzt der rechten vorderen Thoraxpartie fest auf. Nach innen ist sie ca. 5 Cm. vom Sternalansatz der 5. Rippe entfernt, nach oben reicht sie bis zum 1. Intercostalraum, nach aussen nimmt sie die 2.—6. Rippe ein und nach unten wird sie von einer, von den Rippen entblössten, ca. kindshandgrossen Stelle begrenzt, in welcher die verdickte Pleura costalis sichtbar ist. Die, eine Cyste bildende Geschwulst besteht aus demselben grossmaschigen, zottigen Gewebe, wie der ursprüngliche Tumor. Die Hülle ist ebenfalls fibrös. Nach hinten ist sie dicker und hat auf dem Durchschnitt das Aussehen von Faserknorpel. In der Tiefe fühlt man das Ende der angefressenen 5. Rippe, von welcher das Recidiv entstanden ist. Nach hinten, gegen die Brusthöhle zu, geht die Geschwulst unmittelbar in eine ebenfalls mannsfaustgrosse Cyste über, welche gegen die Pleurahöhle prominirt und die verdickte und mit der Hülle der Cyste verwachsene Pleura vor sich her stülpt, so dass dieselbe nach oben bis zur 2. Rippe und nach unten bis zur 6. Rippe in der Ausdehnung der Handfläche eines Erwachsenen vom Thorax abgelöst ist. Unten an dieser Cyste, etwas nach innen, findet sich eine kleinere, von der Grösse eines kleinen Apfels, welche ebenfalls aus den schon beschriebenen Gewebsfetzen besteht. Sie entspringt ebenfalls von der 5. Rippe, sitzt der Pleura unmittelbar auf, stülpt sie jedoch nicht vor. Zwischen diesen beiden Cysten, nach aussen und etwas nach oben von der letzteren, an der schon erwähnten Stelle, wo die Pleura blossliegt, ist die graublaue Lunge in der Ausdehnung der Hand eines Neu-

gebornen mit ersterer fest verwachsen. Beim Versuch sie abzulösen, reisst das Parenchym ein. Unterhalb dieser Stelle, aber aussen am Thorax sind die Reste der 4. und 5. Rippe zum Theil von ihrer Bedeckung entblösst und arrodirt.

Mikroskopische Untersuchung. In erster Linie ist zu betonen, dass die Geschwulst keine reinen Verhältnisse mehr darbietet, was durch die Erweichung bedingt ist. Der von Herrn Prof. Roth untersuchte, oberhalb der grossen Geschwulst gelegene, mehr isolirte, noch consistentere Knollen zeigte aber noch deutlich die enchondromatöse Anlage, combinirt mit Myxom, und es ist nicht zu bezweifeln, dass auch der Haupttumor ursprünglich ein Enchondrom war, um so mehr, als, nach den Untersuchungen von Herrn Prof. Roth die Metastasen in den Lungen deutliche Enchondromembolien darstellen.

Die Brustdrüse ist frei von enchondromatösen Einlagerungen und eben so wenig lassen sich Elemente dieser in der Geschwulst nachweisen.

An der Peripherie der Geschwulst unterscheidet man zunächst die derbe Bindegewebskapsel, in welcher, nach den Untersuchungen von Herrn Dr. Haab in Zürich, unzweifelhaft glatte Muskelfasern in ziemlicher Menge sich vorfinden.

Die Grundsubstanz ist nirgends ausgesprochen hyalin, doch finden sich einzelne spärliche Stellen, wo der mehr faserige Bau zurücktritt und sich nur eine ganz leichte Streifung zeigt, entsprechend dem Bilde in Virchow's Krankhafte Geschwülste Bd. I. S. 495 bei b. und C. Vorwiegend aber ist die Intercellularsubstanz deutlich faserig, fast fibrös und tritt gegenüber den Zellen mehr in den Vordergrund. An einzelnen Stellen bildet sie Lücken, weche mit kleinen, embryonalen Zellen ausgefüllt sind, also auch eine areoläre Anlage.

Ueberhaupt sind die zelligen Elemente meistens noch auf einer embryonalen Entwicklungsstufe. Sie sind klein, von ovaler oder rundlicher Gestalt, haben mehrere Kerne und sind oft uhrglasartig zu zweien aneinandergereiht, wie im Begriffe eine Knorpelzelle zu bilden.

Aber auch wirkliche Knorpelzellen finden sich, wenn auch spärlich, mit deutlicher Kapsel, mitunter ganz vereinzelt in sehr reichlicher Intercellularsubstanz eingesprengt. Im Allgemeinen ist das Verhältniss dieser letzteren zu den Zellen so, wie es auch Vogel beschreibt, dass nämlich grössere Partien der letzteren zwischen grösseren Partien der ersteren eingebettet sind, und an einzelnen Stellen sind kleine, runde Zellen in grosser Zahl beisammen, so dass sie unverkennbare Aehnlichkeit mit Sarkomgewebe haben.

Die von Herrn Prof. Roth in Basel vorgenommene Untersuchung der in die Lungen metastasirten Knoten ergab folgendes: „Die am 20. November 1878 erhaltenen Lungen von 51jähriger Patientin mit Enchondroma myxomatosum cost. zeigen dieselbe Geschwulstart in Form von Enchondromembolien in grösseren und mittleren Aesten der Art. pulmon. Ausserdem auch vereinzelte grössere, den Lungenalveolen selbst angehörende Knoten. An einer Stelle war durch Verstopfung einer Arterie mit Enchondrom ein hämorrhagischer Infarct und Zerfall des Lungengewebes entstanden."

Diese embolische Form der Metastasen spricht jedenfalls für deren secundäre Entstehung, für ihren Ursprung vom Rippenenchondröm.

Die Recidive haben im Allgemeinen denselben geweblichen Charakter wie die grosse Cyste, nur ist die chondromatöse Anlage noch mehr verwischt.

Nun noch einige Worte zur Benennung. Herr Prof. Roth fand in der primären Geschwulst deutlich den enchondromatösen Typus mit Einlagerung von Theilen von myxomatösem Charakter, also eine Combinationsgeschwulst, ein Enchondroma myxomatosum.

Die Untersuchung von Herrn Dr. Haab ergab unzweideutig das Vorkommen von Sarkomelementen. Ob dieselben Abkömmlinge der Knorpelzellen sind oder ob diese letzteren in das Sarkomgewebe hineingewuchert sind, wagt Haab an Hand des nicht mehr frischen Materials nicht zu entscheiden; das Erstere scheint ihm aber wahrscheinlicher, jedoch seien seine Untersuchungsresultate in zweite Linie zu stellen, nachdem Herr Prof. Roth den primären Tumor in frischem Zustande untersucht habe. Nach Haab wäre der gewebliche Charakter des Tumors kurz als Fibro-Sarcoma cartilagineum zu definiren.

Nach Lücke ist gerade das faserknorpelige Enchondrom auch klinisch von Interesse, weil es den Uebergang zum Sarkom vermittelt.

Jedenfalls ist der vorliegende Tumor ein prägnantes Beispiel, dass das Enchondrom keine absolut gutartige Geschwulst ist, und illustrirt deutlich die Fähigkeit zum Eingehen von Metamorphosen und Combinationen, zum Recidiviren und zum Metastasiren. Indem ich noch beide Definitionen zusammenfasse, möchte ich für den vorliegenden Fall den Namen Sarco-Enchondroma myxomatosum vorschlagen.

2. Fall. *Enchondroma cysticum.*

Ballmoos Benedict, 40 Jahre alt, Polizeidiener, von Hüttiswyl in Burgdorf, fiel im Jahre 1870 von einem Baum, wobei er sich die 2. rechte Rippe brach. Er habe an dieser Stelle längere Zeit einen Schmerz verspürt, darauf sei bald eine ungefähr baumnussgrosse feste Geschwulst dort fühlbar gewesen, die nun stetig zugenommen habe und nach einem Jahr die Grösse eines Hühnereis erreicht hatte. Dieselbe sass, ungefähr in der Mammillarlinie, ganz fest auf der 2. Rippe, war ganz unbeweglich, mit ganz harten, knöchernen Wandungen, nicht empfindlich. (Diese letztere Mittheilung, sowie auch den Bericht über den Verlauf nach dem Spitalaustritt verdanke ich meinem, leider allzufrüh vom Tode abberufenen Freund und Collegen Haller von Burgdorf.) Patient consultirte Herrn Prof. Kocher in Bern, welcher ihm rieth sich durch Operation diese Geschwulst entfernen zu lassen, da dieselbe vermuthlich stets an Grösse zunehmen werde. Er verhehlte ihm nicht, dass die Operation nicht ganz ohne Gefahr sei. Patient liess die Operation nicht ausführen. Die Geschwulst wuchs langsam und erreichte Mitte 1872 die Grösse eines Hühnereis, ohne Schmerzen zu verursachen. Nun jedoch begann sie stärker zu wachsen und war Anfangs 1874 schon stark 2 Fäuste gross. Von da vergrösserte sich der Tumor sehr rasch und erreichte schon um Neujahr 1875 nahezu die gegenwärtige Grösse. Patient befindet sich noch

ziemlich wohl dabei und fühlt sich nur durch das Gewicht der Geschwulst belästigt. Hereditär ist für Bösartigkeit der Geschwulst nichts nachzuweisen.

Patient trat am 19. Januar 1875 in die chirurgische Klinik in Bern ein und bot folgenden

Status. Patient trägt eine, die ganze rechte vordere und seitliche Thoraxpartie einnehmende, colossale Geschwulst. Sie sitzt mit sehr breiter Basis auf und hat im Allgemeinen eine Kugelgestalt. Von der Axilla zum unteren Ende der Geschwulst beträgt die Wölbung 50 Cm., von vorne nach hinten 68 Cm., der Umfang der Basis 90 Cm. Die Haut über der Geschwulst ist verschieblich, sehr bedeutend verdünnt und zeigt zahlreiche kleine Gefässausdehnungen; ausserdem grosse, cutane Venennetze, am oberen Umfang blaugefärbte Striae. An verschiedenen Stellen finden sich Vortreibungen, die auf der höchsten Höhe kleine, harte Knoten erkennen lassen, zum Theil rosenkranzförmig aneinander gereiht. Die Consistenz der Geschwulst ist ausserordentlich prall, zeigt bei tiefem Druck nicht nur Fluctuation von einem Ende zum anderen, sondern in der Querausdehnung ein deutliches Wellenschlagen. Man bekommt bei der Untersuchung das Gefühl einer derben Kapsel mit theils höckerigen, theils plattenartigen harten Einlagerungen. Am untern Umfang der Geschwulst, ganz nach unten gerückt, findet sich die bewegliche Brustdrüse aufgelagert. Die Clavicula ist stark nach oben geschoben. Der Arm muss ca. 50° vom Körper abducirt gehalten werden. Nach hinten hebt die Geschwulst den äusseren Rand der Scapula auf, nach unten geht sie bis auf 9 Cm. an den unteren Rippenrand heran, nach oben bis zu 2 Cm. an die Clavicula. Nach innen hin findet sich ein Fortsatz, welcher in den 1. Intercostalraum hineinreicht und mit und in den 2. Rippenknorpel übergeht, welcher aufgetrieben und hart erscheint und von seinem Ansatz am Sternum einen starken Vorsprung nach vorne darbietet. Auch der 2. Intercostalraum ist noch von der Geschwulst bis zum Sternum ausgefüllt. Die ganze Sternalgegend sowie die rechte vordere Thoraxseite sind einwärts gedrückt und der linke Thoraxumfang steht weit vor. Die Geschwulst ist nirgends empfindlich, völlig unverschieblich und erscheint gegen die Basis hin fester als an den vorspringenden Theilen.

Nachtrag. Patient hatte sich am 27. Februar 1872 bei Herrn Prof. Kocher gestellt. Damals war die 2jährige Geschwulst kleinfaustgross, hatte sich stets schmerzlos entwickelt, war als kirschgross, unverschieblich aufsitzend zuerst entdeckt worden. Sie lag unter dem Pectoralis major, unter dessen unterem Rand sie vorspringt und sitzt unverschieblich der 2. und 3. Rippe auf. Die Consistenz ist ganz hart, die Oberfläche grosshöckerig. Patient hat keinen Appetit und seit einiger Zeit Husten.

Die Diagnose wurde auf Enchondrom der Rippen gestellt und der Rath ertheilt, Patient möchte sich bei dem voraussichtlich steten Wachsthum die Geschwulst operiren lassen, obschon die Operation nicht ganz ohne Gefahr sei.

2. Februar 1875. Heute wurde dem Patienten in der Klinik der Tumor an der äusseren, vorderen Seite mit einem Hydrocelen-Troicart punctirt. Es entleerte sich dabei langsam eine bräunliche, fadenziehende,

fast gallertige Flüssigkeit, in einer Stunde ca. 9 Schoppen (ca. 3500 Ccm.). Um diese Zeit wurde der Troicart entfernt und die Punctionsöffnung mit einem Phenylpflaster bedeckt. Die ganze Zeit über klagte Patient über keine Schmerzen oder Uebelkeit; erst nach vollendeter Punction fühlte er in der rechten Achsel leichte Schmerzen.

Die von Herrn Prof. Nencky vorgenommene Untersuchung am 4. Februar 1875 ergab: „Die mir vorgestern zur Untersuchung zugeschickte Flüssigkeit (264 Ccm.), vom specifischen Gewicht 1,024, enthielt wenig rothe und weisse Blutkörperchen, sonst keine weiteren morphotischen Bestandtheile. Reaction neutral. In Lösung viel durch Siedhitze fällbares Albumen, etwas weniger Mucin, durch Essigsäure fällbar. — Das Filtrat von diesen beiden Stoffen gab an Alkohol wenig organisirte Materie ab (darunter Leucin), viel Kochsalz, durch Extraction mit Aether wurde verhältnissmässig viel Fett erhalten."

2. Februar 1875. Abends. Patient klagt nicht über Schmerzen, sondern liegt ruhig im Bette.

3. Februar 1875. Morgens. Ueber Nacht hat sich der Tumor nur wenig vergrössert, es besteht noch immer eine tiefe Einsenkung in der Mitte desselben. — Abends. Der Tumor hat sich bedeutend vergrössert.

4. Februar 1875. Die Geschwulst hat noch mehr zugenommen, dabei befindet sich Patient aber dennoch ganz wohl.

8. Februar 1875. Die Geschwulst ist nun nahezu so gross wie vor der Punction, Patient steht auf. Es zeigt der Tumor wieder die Fluctuation und das Wellenschlagen.

22. Februar 1875. Die Geschwulst hat sich seitdem nicht mehr vergrössert, Patient klagt aber über Schmerzen während der Nacht. Heute wird die Geschwulst wieder punctirt (Hydroceletroicart) und 6 Schoppen (2250 Ccm.) einer rothbraunen, ziemlich klaren Flüssigkeit abgelassen. Dieselbe ist zäh, von öliger Beschaffenheit. Der Zustand des Patienten wurde während der Punction nicht alterirt. Die Untersuchung während und nach der Punction ergab deutlich, dass die festen Theile der Geschwulst bedeutend zugenommen hatten. Punctionsöffnung mit Phenylpflaster bedeckt.

Die chemische Untersuchung von Herrn Prof. Nencky ergab: „Die klebrige Flüssigkeit aus dem Enchondrom enthält mehr Mucin als die erste Portion. Mikroskopisch untersucht weniger morphotische Bestandtheile (rothe und weisse Blutkörperchen); ausserdem sehr feine Nädelchen, die ich für Fettkrystalle halte."

23. Februar 1875. Geschwulst hat sich wieder etwas angefüllt. Pat. fühlt sich wohl und steht auf.

25. Februar 1875. Heute wird Patient als gebessert entlassen. Die Geschwulst hat sich zwar noch mehr angefüllt, ist aber doch noch kleiner als vor der Punction. Der ihn behandelnde Arzt in Burgdorf wird ersucht zeitweilig eine palliative Punction auszuführen, da eine Radicaloperation (Exstirpation) mit zu grossen Gefahren verbunden ist.

Dieser, Herr Dr. med. Haller in Burgdorf, schreibt mir in zuvorkommendster Weise:

Patient starb am 30. Mai 1875. In der Zeit von seiner Entlassung aus dem Spital bis zum Tod wurden noch 3 Punctionen gemacht. Bei

der ersten entleerten sich 10—12 Liter einer visciden, birnfarbigen, geruchlosen Flüssigkeit. Später war die Menge der Flüssigkeit um 2—3 Liter geringer, jedoch diese etwas dunkler, braun. Der Tumor fiel nach den Punctionen immer zusammen, soweit es die verschiedenen, knöchernen Schalen erlaubten, eine Zunahme derselben war nicht zu bemerken. Metastasen (äusserlich sichtbare) zeigten sich keine; der Tod wurde durch den zunehmenden Marasmus herbeigeführt; andere Erscheinungen als die daherigen traten nicht auf. Die Obduction wurde nicht gestattet.

3. Fall. *Reines Enchondrom mit Recidiv.*

Katharina Seraphin, Dienstmagd von 40 Jahren, ging der chirurgischen Klinik zu Breslau Anfangs Juni 1878 mit einem colossalen Tumor der linken Thoraxhälfte zu, der vor 4 Jahren von der 4. Rippe oberhalb der Mamma seinen Anfang genommen haben soll und der Pat. nur durch seine Grösse Beschwerden gemacht hat. Derselbe lag der ganzen vorderen linken Brustwandhälfte von der Clavicula bis zum Rippenbogen herab an, rundlich wie ein Laib Brot, mit 12 Cm. Prominenz über das normale Niveau und reichte in der Länge von 52 Cm. von der rechtsseitigen Sternallinie durch die linke Achselhöhle, hier sich etwas verschmälernd, bis zur Scapularlinie, wo er wieder kugelig anschwoll.

Die Diagnose eines etwa in der Gegend und Ausdehnung der linken Mamma von den Rippen ausgehenden Chondroms unterlag keiner Schwierigkeit.

Die Exstirpation des Tumors, welche aller Wahrscheinlichkeit nach eine weite Eröffnung der Thoraxhöhle zur Folge haben musste, erschien mir gerade in Hinsicht auf den Schneider'schen [1]), vom besten Erfolge begleiteten Eingriff durchaus zulässig und wenig gefährlich.

Unter strengen aseptischen Cautelen, aber mit der in unserer Klinik zur Regel gewordenen Weglassung des Spray legte Herr Prof. Fischer durch einen einzigen, über die Höhe der Geschwulst etwa in der Mammillarlinie geführten Längsschnitt und nach Ablösung der nur locker anliegenden, verdünnten Haut die ganze Knorpelmasse ohne Schwierigkeit frei, entfernte sie abschnittweise in grossen Stücken bis die Basis derselben klar gelegt war. Bei dem Versuche den basalen Geschwulstrest anzuziehen brach die eine vom Tumor durchsetzte Rippe ein, so dass die Pleurahöhle eröffnet wurde. Unter Leitung des Fingers wurden nunmehr die 4., 5., 6. und 7. Rippe und die zugehörigen Knorpel mit Knochenscheere und Messer im Umkreise der mit der Costalpleura festzusammenhängenden, einige Cm. in die Brusthöhle hineinragenden Geschwulstbasis durchschnitten.

Im ersten Augenblicke, wahrscheinlich in Folge der reflectorisch angeregten, starken Exspirationsstösse quoll die Lunge aus dem kindskopfweiten Defect der Brustwand hervor, um bald zu collabiren und eine grosse Höhle zurückzulassen, in der das Herz zum grössten Theil und ein freier vorderer Abschnitt des Zwerchfelles blosslagen. Der im Uebrigen normale Thoraxraum wurde an der abhängigsten Stelle in der Scapularlinie, ebenso der den Rippen lose anliegende, schlaffe Hautsack

1) Resection mehrerer Rippen und der Clavicula wegen Empyem.

drainirt, die Hautwunde ganz geschlossen und eine mässig Ausspülung der Höhlen mit Salicylsäure gemacht. In der Folgezeit reagirte nur die Lunge auf diesen heftigen Eingriff durch eine mässige Dyspnoe und eiterige Bronchitis, auf die wohl mit Recht das in den nächsten 4 Tagen bestehende, bedeutende Fieber bezogen werden konnte. Denn die Wundreaction erschien beim ersten Verbandwechsel am 3. Tage gering und eine Verklebung der in den grossen Defect tief hineingezogenen Haut mit Herzbeutel und Lunge war zu constatiren.

Nach 4 Wochen konnte Patientin in die Poliklinik entlassen werden. Bald darauf begab sie sich in ihre Heimat (Pless. O. S.), wo sie bis jetzt leichtere Dienste zu leisten im Stande war. Vor einigen Wochen bemerkte sie am oberen Rande des Defectes von der 3. Rippe aus eine neue Geschwulst entstehen, die jetzt die Form und das Volumen einer grossen welschen Nuss hat. Dieses kleine Recidiv ist Mitte dieses Jahres (1879) unter Wegnahme eines 3 Cm. langen Stückes der 3. Rippe von mir beseitigt worden (Kolaczek). — Der nach der Operation zurückgebliebene Höhlendefect hat sich im Laufe fast eines Jahres nicht verändert. Von leicht ovaler Form misst er in der Länge 12 Cm., in der Breite 10 Cm. und 9 Cm. in der Tiefe. Schlaffe Haut mit der Warze kleidet seine Wände aus und gestattet dem Auge das Herz in allen seinen Bewegungen zu verfolgen, ja sogar die Pulsation der Coronararterien an dem linken Herzrande wahrzunehmen. Das Herz hat nicht, wie vielleicht zu fürchten war eine Dilatation erfahren, überhaupt seine Lage in keiner Weise verändert. Die untere Wand des Defectes bildet der vordere Zwerchfellabschnitt, die hintere und äussere die Lunge, welche beim Husten bis zum Niveau der Brustwand sich vorwölbt, so dass die Höhlung zum Verschwinden kommt. Was die linke Lunge im Ganzen anlangt, so ergibt Percussion der Spitze vorne und hinten leeren Schall, dagegen ist er an der hinteren und unteren Thoraxfläche nur wenig höher als rechterseits, sowie auch dort die Respiration nur ein wenig geschwächt zu hören ist.

Auffallenderweise lässt sich an der linken Thoraxhälfte keinerlei Einsenkung der Rippen constatiren, ja es erscheint die Supraclaviculargrube linkerseits sogar voller als rechts. Nur der 5. Rippenknorpel ist gegen den 6. herabgezogen.

Zum Schlusse sei bemerkt, dass der Tumor ein hier und da Knochenstückchen enthaltendes, hyalines Chondrom war, das wohl von der Ossificationsgrenze der Rippe seinen Ausgang genommen hat.

Eine sehr interessante Abbildung der Patientin vor und nach der Operation ist dem Bericht über die Verhandlungen der deutschen Gesellschaft für Chirurgie, achter Congress, im April 1879, beigegeben, dem auch die vorliegende Krankengeschichte entnommen ist.

4. Fall. *Sarko-Enchondrom.*

Hueter (Arch. für klin. Chirurgie von Langenbeck, VII. Bd. 1866, S. 841 ff.) theilt den folgenden Fall mit, erstens wegen des glänzenden Erfolges einer gewagten operativen Therapie und zweitens wegen des nicht gewöhnlichen anatomischen Befundes des Tumors.

H. L., 33 Jahre alt, Briefträger, aus Soburg bei Magdeburg, wurde wegen eines Tumors zur rechten Seite der Wirbelsäule, entsprechend den untersten Rippen am 9. December 1864 in das chirurgische Clinicum zu Berlin aufgenommen. Patient, welcher von Jugend auf gesund gewesen (nur einmal als kleines Kind an Masern erkrankt), hatte vor einem Jahr eine kleine Geschwulst am Rücken, ungefähr in der Höhe der 10. Rippe bemerkt. Er gibt an, dass ihm ein schweres Paket vom Postwagen herab auf den Rücken gefallen sei und er datirt von dem Ereigniss her den Anfang der Geschwulst. Diese nahm ganz allmählich an Umfang zu, ohne anfänglich erhebliche Schmerzen zu verursachen. Später stellten sich spannende und ziehende Schmerzen ein und auch das Wachsthum der Geschwulst hatte nach Angabe des Patienten in der letzten Zeit beträchtlich an Intensität gewonnen.

Die Untersuchung ergab folgendes: Patient ist von kräftiger, untersetzter Statur und zeigt ausser der erwähnten Geschwulst keinerlei pathologische Störungen. Die Geschwulst erstreckt sich auf der Rückenfläche von dem unteren, hinteren Winkel der Scapula abwärts bis zum unteren Rand der Rippen, hat die Grösse des Kopfes eines Neugebornen und ist überall scharf abgegrenzt. Die Haut, von gewöhnlicher Färbung, ist überall über dem Tumor verschiebbar, dieser selbst aber sitzt durchweg unbeweglich an den Rippen auf. Seine Consistenz ist überall gleichmässig, ziemlich fest, derjenigen von Knorpelgewebe ungefähr entsprechend. Auf Druck ist der Tumor nicht empfindlich, doch treten zuweilen heftigere Schmerzen in demselben ein. Die Untersuchung des Thorax und Abdomens ergibt nirgends etwas Abnormes. Der Harn enthält kein Eiweiss. Die Diagnose wurde auf einen von den Rippen ausgehenden sarcomatösen Tumor gestellt, das schnelle Wachsthum liess eine Recidivfähigkeit erwarten. Ob der Tumor mit der Pleura und dem Peritoneum, welche beide an seiner vorderen Fläche liegen mussten, innigere Verbindungen eingegangen war, konnte nicht ermittelt werden. Unter diesen Umständen war Herr Geheimrath von Langenbeck der Ansicht, dass von einer Exstirpation des Tumors abzurathen sei. Ich stellte in Folge dessen dem Patienten die Gefahren vor, welche der Operation folgen mussten, ich theilte ihm die vollbegründeten Zweifel mit, ob es möglich sein würde die Operation zu vollenden ohne durch breite Eröffnung der Brust- oder Bauchhöhle sein Leben direct auf das Aeusserste zu gefährden, ich verhehlte ihm nicht, dass auch in dem günstigsten Fall der Heilung der tiefen Wunde das Uebel leicht wiederkommen werde. Der intelligente und entschlossene Patient erwiderte, dass er trotz dieser Gefahren die Entfernung der Geschwulst wünsche und bestand wiederholt auf der Ausführung der Operation, welche schliesslich am 19. December 1864 von Herrn Geheimrath von Langenbeck in folgender Weise gemacht wurde.

Es wurde ein unterer halbkreisförmiger Hautlappen gebildet, dessen Basis dem grössten queren Durchmesser der Geschwulst entsprach. Nach Ablösung des Lappens wurden die Fasern des M. latissimus dorsi, welche die Geschwulst bedeckten, durchschnitten und durch genaue Präparation der Tumor von den umliegenden Weichtheilen sorgfältig isolirt. Die grössten Schwierigkeiten erhoben sich bei der Freilegung der Basis. Zwei Rippen, die 10. und 11., verloren sich in der Masse der Geschwulst, so

dass sie an dem vorderen und hinteren Umfange derselben mit der Liston-schen Knochenscheere durchschnitten werden mussten. Hierdurch wurde der Tumor mobil und es gelang durch weitere sorgfältige Präparation denselben mit den resecirten Rippenabschnitten von den tiefliegenden Weichtheilen abzulösen. Nach Vollendung der Exstirpation, welche ungefähr eine Stunde gedauert hatte, ergab sich, dass das nur von einer dünnen Bindegewebsschicht noch bedeckte Peritonäum in dem Umfange von ungefähr 3 Quad.-Zoll freigelegt worden war.

Die Blutung war mässig und erforderte nur 3 Ligaturen. Der Hautlappen hatte sich so beträchtlich verkürzt, dass seine Substanz gerade genügte um nach Vereinigung der Hautränder durch 14 Suturen die ganze Wundfläche genau zu bedecken. An den beiden folgenden Tagen zeigte sich eine ziemliche Pulsfrequenz, doch war das Allgemeinbefinden des Patienten nur wenig gestört. Am 3. Tage ergab sich, dass einiges Wundsekret hinter den Suturen verhalten war und es wurden einige Nähte entfernt. Die Reinigung der Wunde geschah durch Irrigation mit einer Lösung von Kali hypermanganicum. Am 23. December war der Rand des Hautlappens, entsprechend seiner grössten Convexität, in der Ausdehnung von 1″ in der Breite und einigen Linien in der Höhe gangränös geworden, doch erfolgte sofort die Demarcation und die so entstandene Oeffnung erleichterte die sorgfältige Reinigung der Wundfläche durch Irrigation. Die Seitenränder des Lappens blieben in der ganzen Ausdehnung primär vereinigt und sogar ein Erysipelas, welches von der Basis des Lappens ausging und sich schnell bis zum Nacken verbreitete, hier aber durch wiederholtes Bepinseln mit Liquor ferri sesquichlor. begrenzt wurde, störte nur wenig die Wundheilung. Die Fläche des Hautlappens wurde durch Hepftpflaster sorgfältig auf die Wundfläche angedrückt erhalten und wuchs hier auffallend schnell fest. Drei Wochen nach der Operation verliess der Kranke das Bett und konnte nach Vollendung der Heilung am 1. Februar 1865 nach seiner Heimat entlassen werden.

Die genaue Untersuchung des Tumors ergab folgende interessante Verhältnisse. Auf der Oberfläche der Geschwulst hafteten fast überall unregelmässige Fragmente von Fascien und Muskeln und bei dem Versuche diese Theile zu entfernen gerieth das Messer in die Geschwulstmasse, so dass in grosser Ausdehnung eine sehr innige Verschmelzung der Geschwulst mit den umgebenden Weichtheilen vorlag. Die Lage der oberen (10.) Rippe liess sich an den Schnittflächen der knöchernen Substanz leicht erkennen, während die untere (11. Rippe) an der Stelle, wo sie in den Tumor eintrat, nur mühsam erkannt werden konnte. Auf der rauhen, knorpelartigen Fläche sassen nur einzelne Knochenpartikel auf, entsprechend der Stelle, an welcher bei der Exstirpation der kranke Theil der Rippe von dem gesunden abgelöst worden war. Ein Schnitt, welcher den Tumor in zwei Hälften trennte, gab über die Natur des Tumors und über das Verhalten desselben zu den Rippen schon bei der makroskopischen Untersuchung entscheidenden Aufschluss. Die Hauptmasse des Tumors bestand aus einem grauweissen, etwas durchscheinenden, ziemlich festen Gewebe mit sehr glatter Schnittfläche; die Aehnlichkeit dieses Gewebes mit fötalem Knorpel war unverkennbar und nur der graue Ton

der Farbe von dem Verhalten des fötalen Knorpels etwas abweichend. Dieses Gewebe hatte eine ausgezeichnet lobuläre Anordnung, indem die ganze Schnittfläche in viele kleine, rundliche Felder von ungefähr 1 bis 4 Linien Durchmesser zerfiel, welche sehr scharf durch Bindegewebsfaserzüge von einander abgegrenzt wurden. Das interlobuläre Bindegewebe erreichte an keiner Stelle eine besondere Mächtigkeit, doch lieferte es für die vielen kleinen und grossen Läppchen der Hauptgeschwulstmasse so zahlreiche Septa, dass seine Masse für die Constitution der Geschwulst nicht bedeutungslos erschien. Auf der Schnittfläche, welche senkrecht zur Längsaxe der Rippen gelegt war, trat der Durchschnitt der oberen Rippe deutlich als eine Knocheninsel hervor, das Centrum derselben wurde durch einen soliden Knochenbalken von einigen Linien Durchmesser gebildet, in dessen Peripherie noch zerstreut einzelne dünnere Knochenbälkchen in der Geschwulstmasse lagen. Entsprechend der Gegend der unteren Rippe war in dem Tumor von Knochensubstanz nichts mehr aufzufinden und weitere Schnitte parallel dem Verlauf der Rippe geführt bewiesen, dass ihre Structur in der Masse des Tumors völlig aufgegangen war.

Aehnliche Schnitte durch den Längsverlauf der oberen Rippe zeigten dagegen, dass ihre knöcherne Substanz in der ganzen Länge ihres Verlaufes durch den Tumor noch zum Theil persistirte. Die Knochensubstanz war jedoch auf einen dünnen Streifen von sklerosirtem Knochengewebe reducirt und eine Markhöhle nicht mehr zu erkennen. Auf diesem Knochenstreif sassen in grösserer Ausdehnung parallel nebeneinander geordnet längliche Geschwulstläppchen auf, deren Bindegewebssepta unter einem ähnlichen stumpfen Winkel an den Rippenknochen sich inserirten wie die Fasern der Intercostalmuskeln. Dass hier die Bindegewebssepta der Geschwulst als Residuen der intermusculären Bindegewebszüge aufgefasst werden konnten, dafür sprach das Verhalten des interstitiellen Bindegewebes der Muskeln, welche die Peripherie des Tumors umgaben. Man konnte hier deutlich die interlobulären Bindegewebszüge in die interstitiellen Bindegewebszüge der Muskelsubstanz hinein verfolgen. So innig übrigens auch die Verschmelzung der corticalen Bindegewebsschichten mit den umgebenden Weichtheilen war, so lagen in diesen doch nirgends isolirte Geschwulstläppchen, sondern auch die corticalen Läppchen bildeten mit den mehr centralen zusammen eine in sich geschlossene grosse Geschwulstmasse.

Die mikroskopische Untersuchung stellte unzweideutig fest, dass die Hauptmasse der Geschwulst, welche die einzelnen Läppchen bildete, Knorpelgewebe war. Wie gewöhnlich in den Enchondromen waren auch hier verschiedene Varietäten der Knorpelgewebe vertreten; es fanden sich in den einzelnen Läppchen hyaline und faserknorpelige Partien nebeneinander, kleine und grosse in Proliferation begriffene Knorpelzellen, bald mit dünneren, bald mit sehr dicken Knorpelkapseln, wie man sie nur bei ausgeprägter Rhachitis zu finden pflegt. Das interlobuläre Bindegewebe bestand in dem Centrum der Bindegewebszüge aus ziemlich dicken Fasern, doch liessen sich schon hier auch relativ viele spindelförmige Zellen zwischen den Fasern erkennen. Gegen die Knorpelsubstanz hin wurde der Zellenreichthum grösser und in der Randzone der

Knorpelläppchen zeigte das Bindegewebe die grösste Aehnlichkeit mit Sarkomgewebe und zwar zum Theil mit dem Gewebe der Spindelzellen — häufiger aber mit dem der Rundzellensarkome. Von dem Centrum der knorpeligen Lobuli aus wurden die Zellen gegen die Peripherie hin immer zahlreicher und kleiner, die Intercellularsubstanz spärlicher und die Abgrenzung der Knorpelsubstanz von dem interlobulären Bindegewebe war an den meisten Stellen viel weniger deutlich als man nach der makroskopischen Untersuchung vorauszusetzen geneigt war. Fast nirgends war die Grenze des Bindegewebes von der Knorpelsubstanz so scharf, wie sie an dem physiologischen Knorpel zwischen Perichondrium und Knorpel zu sein pflegt. Wenn man nach einem physiologischen Paradigma für das Verhalten des Knorpels und Bindegewebes in der vorliegenden Geschwulst suchen wollte, so würde der Knorpelbelag des Kieferköpfchens bei Kindern am besten diesen Verhältnissen parallel zu stellen sein. Wie ich bei einer anderen Gelegenheit erwähnte liegt zwischen dem faserigen Bindegewebe auf der Gelenkfläche des Kieferköpfchens und dem Knorpel, welcher sich zwischen dem Knochen und seiner Bindegewebsschicht entwickelt, eine neutrale, an kleinen, runden Zellen sehr reiche Zone, welche nach meiner Ansicht als chondrogene Schicht aufzufassen und zu bezeichnen ist. In ähnlicher Weise verhielt sich an vielen Stellen die Grenzschicht zwischen den Knorpellobuli und dem interstitiellen Bindegewebe; sie stellte sich als chondrogene Schicht, als bindegewebige Matrix des Knorpelgewebes dar.

Ich will zum Schluss kurz resumiren, welche Ergebnisse der vorstehenden Untersuchung für die Lehre von dem Enchondrom, wie dieselbe von Virchow in erschöpfender Weise dargestellt ist, nicht ganz bedeutungslos sind. Was die Aetiologie betrifft, so liegt auch in diesem Fall die Angabe eines Traumas als Anfang der Geschwulstbildung vor. Ob eine Fractur der Rippen stattgefunden hatte, war nicht zu eruiren. Man kann darüber zweifelhaft sein, ob eine oder beide Rippen zugleich der Ausgangspunkt des Tumors waren. Die Geschwulstmasse bildete einen einzigen, rundlichen Körper, so dass ein Zusammenwachsen zweier, ursprünglich getrennter Geschwülste nicht wohl angenommen werden kann. Das differente Verhalten beider Rippen in der Geschwulstmasse spricht ebenfalls gegen eine solche Auffassung. Mir ist die Annahme nicht ganz unwahrscheinlich, dass der Tumor von der unteren (11.) Rippe aus sich entwickelte und die obere (10.) Rippe in derselben Zeit umwachsen hat, in welcher die Substanz der unteren Rippe sich vollständig in dem Tumor auflöste. Wenn dagegen auch von der oberen Rippe aus Geschwulstmasse sich selbständig entwickelte, so würde der Tumor zu den periostalen oder corticalen Enchondromen der Knochen zu zählen sein. Was im Uebrigen die systematische Bezeichnung des Tumors betrifft, so würde Enchondroma lobulare ganz bezeichnend sein, doch habe ich in Anbetracht der Bedeutung, welche das interlobuläre Bindegewebe für die Masse des Tumors und die sarcomatöse Grenzschicht zwischen Knorpel und Bindegewebe wahrscheinlich für das Wachsthum des Tumors besitzt, die Bezeichnung „Sarko-Enchondrom“ gewählt. Meine Untersuchungen über die Grenzschicht haben insofern keine wesentlichen neuen Gesichtspunkte über die Entwicklung und das Wachsthum des Enchondroms geliefert, als

Virchow bei den Enchondromen der Drüsen das interstitielle Bindegewebe derselben als Matrix der heterologen Knorpelentwicklung nachgewiesen hat. Doch schien es mir nicht ganz unwesentlich auch für das interstitielle Bindegewebe des vorliegenden Tumors einen ähnlichen Nachweis zu führen, weil hier das interstitielle Bindegewebe der Muskeln eine ähnliche wichtige Rolle für die Entwicklung zu spielen scheint.

Endlich sei mir noch eine Bemerkung über die Recidivfähigkeit der Geschwulst gestattet. Die Neigung zu Recidiven musste bei dem so ausgezeichneten Hineinwachsen in die umgebenden Gewebe, als eine sehr bedeutende angenommen werden. Durch einen Brief des geheilten Pat. habe ich in Erfahrung gebracht, dass bis jetzt (9 Monate nach der Exstirpation) kein Recidiv eingetreten ist, dass Patient sich durchaus wohl und kräftig fühlt und sein anstrengendes Geschäft wieder ausübt. Der Erfolg der Operation darf demnach schon als ein befriedigender angesehen werden, wenn er auch durch spätere Recidive noch gestört werden sollte.

5. Fall. *Chondrom oder Sarkom?*

Prentner Johann, 36 Jahre alt, ledig, aus Spital in Ober-Oesterreich, Fournierschneider, früher immer gesund, bemerkte seit Januar 1870 eine schmerzlose Geschwulst an den Rippen, unmittelbar unter der rechten Clavicula. Der Kranke kannte keine Ursache der Entstehung. Die Geschwulst wuchs gleichmässig fort und hatte am 20. October einen Längendurchmesser von 5″ und einen Querdurchmesser von 4″. Sie erstreckte sich vom unteren Rande der Clavicula bis zur 3. Rippe und vom rechten Sternalrande bis über die Mammillarlinie. Die Oberfläche ist glatt, die Consistenz derb und fest. Die Haut unverändert. Die Geschwulst sitzt unbeweglich auf den Rippen und ist vom M. pecteralis bedeckt.

Sie ist ziemlich scharf abgegrenzt und pulsirt nicht; auch sind keine Geräusche an ihr wahrzunehmen.

Das Herz ist nicht vergrössert, nicht dislocirt, die Herztöne rein; im übrigen Gefässsysteme ist auch keine Anomalie nachweisbar, so dass ein Aneurysma ausgeschlossen werden konnte. Aus dem Umstande, dass keine Erscheinungen von Lungencompression zugegen waren und vor Allem, dass die Dämpfung am Thorax nicht die äusserlich fühlbaren Grenzen der Geschwulst überschritt, wurde ein Mediastinaltumor mit nachfolgendem Durchbruch der Rippen ausgeschlossen. Es wurde diagnosticirt, dass die Geschwulst von den Rippen selbst ausgehe und aus der Derbheit mit Wahrscheinlichkeit auf ein Chondrom oder Sarkom geschlossen.

Jedenfalls war die Geschwulst ziemlich maligner Art, wie aus dem rapiden Wachsthum derselben erhellte, nach welchem man fast mehr auf ein Sarkom als auf ein Chondrom schliessen musste. Es handelte sich nun um die Therapie.

Sich selbst überlassen musste die Geschwulst in Bälde das Leben des Patienten gefährden, einerseits durch Wucherung nach aussen, Aufbruch und nachfolgende Jauchung, noch vielmehr aber durch Wucherung nach innen, Compression der Lunge und grossen Gefässe und innere Metastasen. Andererseits war es einleuchtend, dass die Exstirpation der

Geschwulst vermöge ihrer Lage lebensgefährlich werden könnte, indem die Eröffnung des Pleurasackes entweder schwer zu vermeiden oder zur radicalen Exstirpation geradezu nothwendig sein würde.

Es zeigt sich nämlich nach den Sectionserfahrungen Prof. Billroth's die Pleura unter derartigen Geschwülsten nicht nur nicht verdickt, wie bei Periostitis der Rippen, sondern oft geradezu verdünnt. Es wäre darum wünschenswerth gewesen in der Umgebung der Geschwulst eine adhäsive Pleuritis zu erzeugen, um die Bildung eines Pneumothorax zu verhindern.

Einer der Assistenten meinte, man könnte vielleicht in der Umgebung der Geschwulst zahlreiche Nadeln in die Lunge einstechen; Prof. Billroth sprach jedoch dem gegenüber die Befürchtung aus, dass bei den fortwährenden Bewegungen der Lunge die Gegenwart der Nadeln zu Abscessen in der Lunge Veranlassung geben könnte.

Es wurde darum beschlossen die Geschwulst anfänglich blos bis zum Niveau der Brustwand zu entfernen, in der Hoffnung, dass die Fortleitung der traumatischen Entzündung eine derartige periphere Adhäsion veranlassen könnte, oder dass man wenigstens späterhin eine solche durch allmähliches Ausätzen der Geschwulst erzwingen könnte.

Nachdem der Kranke sowohl von den Gefahren die Geschwulst ihrem Wachsthum zu überlassen, wie von jenen einer Operation gewissenhaft unterrichtet war und trotzdem dieselbe verlangte, wurde am 27. October die Geschwulst durch eine 5″ lange, der Längsaxe der Geschwulst entsprechende, die Fasern des M. pectoralis quer trennende Incision blossgelegt.

Die Geschwulst sass mit ihrer ganzen Breite fest auf und wurde an ihrer Basis mit einem starken Resectionsmesser abgetragen. Sie erwies sich als ein gallertiges, aus vielen kleinen eingekapselten Herden zusammengesetztes, stellenweise verkalktes Chondrom. Die Blutung war unbedeutend.

Von dem Rest der Geschwulst, in welcher die 2. und 3. Rippe an der entsprechenden Stelle ganz aufgegangen waren, wurden noch einzelne Partien mit einem scharfrandigen Löffel ausgekratzt. Bei Hustenstössen wölbte sich die zurückgebliebene Geschwulstpartie vor. Die Wunde wurde mit Carbolsäure verbunden und gab die zwei ersten Tage nur ein geringes Quantum Sekret und geringe allgemeine Reaction. Am 3. Tage war das Fieber heftiger (40°) und der Patient klagte, dass bei heftigeren Exspirationsbewegungen ein Schwall Flüssigkeit aus der Wunde hervorströme. Die genauere Besichtigung zeigte, dass Geschwulstmasse theilweise mortificirt und an einer kreuzergrossen Stelle ausgefallen war. Durch diese Oeffnung gelangte man mit einem weichen Kautschuk-Katheter ziemlich weit nach unten, mindestens bis zum unteren Rande des oberen Lungenlappens.

Die Percussion war in der Supraclaviculargrube tympanitisch, in der ganzen übrigen Ausdehnung der rechten Thoraxhälfte hell und voll. Das Respirationsgeräusch ist vorne schwach, rückwärts deutlich vesiculär mit verlängertem Exspirium.

Die Leber war nicht herabgedrückt, das Herz nicht auf die andere Seite verdrängt. Tags darauf war das Sekret der Pleura mehr eiterig und die Perforationsöffnung hatte sich vergrössert, während die Wunde vortrefflich granulirte.

Die Verhältnisse waren zu der Zeit so günstig, als sie nach dieser Operation nur gedacht werden konnten, und die Lunge war vorne rund um den Defect der Thoraxwand fest angewachsen, der übrige Theil des Organes fungirte. Alles liess sich aufs Beste an.

Um eine Zersetzung des pleuritischen Exsudates zu verhüten wurde die Pleurahöhle alle 2 Stunden zunächst mit lauem Wasser und dann mit einer Lösung von hypermangansaurem Kali (5,00:500,00) ausgespritzt. Am 2. bis 9. November war das Befinden des Kranken ein vortreffliches. Er hatte Appetit, gesunden Schlaf, war frei von Schmerzen und athmete ruhig.

Die Perforationsöffnung hatte sich theils spontan noch vergrössert, theils wurde sie durch Abtragung der nekrotischen Rippenenden (2. und 3. Rippe) mittelst der englischen Zange bis zu Zweithalergrösse erweitert. Man gewann hierdurch einen vollkommen klaren Einblick in den Thoraxraum. Die Lunge war nach hinten und innen gedrängt und dehnte sich bei jeder Exstirpation so beträchtlich aus, dass sich ein Theil derselben durch die Thoraxöffnung drängte. Bei der nächsten Inspiration fiel sie wieder zusammen.

Den 9. November zeigte sich unter gleichzeitiger Fiebererhöhung ein Erysipel, welches, von oben beginnend, blass, stellenweise fleckig, allmählich die Wunde handbreit umkreiste. Die Respiration wurde bei der gesteigerten Temperatur mühsam, das Gesicht cyanotisch.

Gleichzeitig ergab auch die Percussion wichtige Veränderungen. Es war hinten rechts Dämpfung bis zur 6. Rippe (10. November), welche Tags darauf noch höher stieg. Darüber war deutlich vesiculäres Athmen zu hören.

Die Leber war kaum herabgedrängt, das Herz gar nicht dislocirt. Trotzdem musste aus der Raschheit des Entstehens der Dämpfung und vorzüglich aus dem Mangel der Stimmvibration rechts auf ein pleuritisches Exsudat geschlossen werden; zugleich konnte das immer noch vorhandene vesiculäre Athmen nur durch gleichzeitige partielle Adhäsionen erklärt werden.

Nachdem dies von Prof. Billroth auseinandergesetzt war, wurde wegen der sich fortwährend steigernden Athemnoth mittelst des Dieulafoy'schen Apparates zwischen der 8. und 9. Rippe in der Axillarlinie die Paracentese gemacht und 1400 Ccm. eines gelbgrünen Serums ausgepumpt. Unmittelbar darauf reichte der volle Percussionsschall bis zur 9. Rippe. Erst in der Nacht darauf fühlte sich Patient wesentlich erleichtert; die Respiration sank von 60 auf 40, die Temperatur von 39,2 auf 38, auch der Appetit war Tags darauf wiedergekehrt.

Doch hielt diese Besserung nur 3 Tage an, das Exsudat nahm sichtlich von Tag zu Tag wieder zu und hatte den 14. November die frühere Höhe schon überstiegen. Abends (14. November) war die Respiration so mühsam, dass Prof. Billroth sich veranlasst sah eine 2. Punction zu machen (die Beschreibung des hierzu verwendeten Troicarts lasse ich hier weg weil nicht hierher gehörig und überdies längst bekannt).

Es wurden auf diese Weise 1350 Ccm. eines Exsudates entleert, welches schon einen stark eiterigen Bodensatz bildete. Schon ½ Stunde nach der Punction war die Temperatur sowohl, als auch der Puls und

die Zahl der Respirationsbewegungen gefallen und dem entsprechend auch das subjective Befinden gebessert.

Die Dämpfung war auf Handbreite reducirt. Leider konnte schon Tags darauf wieder eine Zunahme des Exsudates constatirt werden. Gleichzeitig nöthigte ein stark eiteriger Bronchialkatarrh den Patienten zu heftigem Husten. Bei diesen Hustenanfällen geschah es, dass die Lunge an drei Stellen der in der Wunde freiliegenden Fläche einriss. Man konnte diese Stellen an dem Austritt von schaumiger Flüssigkeit deutlich erkennen. Bei einem solchen Einriss fand gleichzeitig eine unbedeutende Blutung in den Thoraxraum statt. Bei derselben Gelegenheit waren auch die Sputa blutig gemischt, ein Beweis, dass die Flüssigkeiten der rechten Lunge ebenfalls expectorirt wurden.

Der Kranke wurde bald darauf soporös, die Athmung oberflächlich und verlangsamt, die Temperatur erniedrigt. Exitus letalis den 20. Nov.

Die Section erwies, dass das eiterige pleuritische Exsudat, wie auch im Leben diagnosticirt worden war, von Adhäsionen vorn, oben und unten durchsetzt und der obere Lappen vorne fest angewachsen war.

Beide Lungen waren durchwegs lufthaltig, an den Rippen waren keine Geschwulstmassen mehr nachweisbar; im Zellgewebe des vorderen Mediastinums hingegen waren einzelne Knoten von gallertartiger Knorpelmasse eingeschlossen. Im Herzbeutel fanden sich $1^1/_2$ ℥ eiteriger Flüssigkeit. In der Vena cruralis sin. vom Poupart'schen Bande an bis zum Durchtritt durch die Adductoren fanden sich rostbraune, krümliche, hier und da breiige Thrombusmassen (marastische Thrombose).

Die Krankengeschichte zeigt, dass der Patient vor oder nach der Operation erfolgten Eröffnung der Pleurahöhle an sich nahezu erholt hatte und dass die Verschlimmerung und das schliessliche Ende dem dazu getretenen Erysipelas und der Pleuritis zuzuschreiben ist.

1. Pathogenese und Aetiologie.

Dass das Enchondrom homo- und heteroplastischen Ursprungs sein kann, geht auch aus der Pathogenese des Rippenenchondroms hervor. Wir finden viele Fälle, in welchen wir im Zweifel sein können, ob wir es mit einer sogenannten Ekchondrose oder einem Enchondrom zu thun haben, und da einerseits die gemeinschaftliche Genese, d. h. die Entstehung beider aus Knorpel nachgewiesen ist und andererseits Ekchondrosen, d. h. Geschwülste, welche aus bleibendem Knorpel hervorgehen, eine so ansehnliche Grösse mitunter erreichen, dass sie auch klinisch von Wichtigkeit werden können, so ist ein Grund zur Trennung beider nicht gegeben, besonders da eine grosse Anzahl dieser Neubildungen ihren Ursprung von der Ossificationsgrenze nehmen. Nach Sonnenschein[1]) würde ein Un-

1) Fall von multipler Exostosis cartilaginea. Inaugural-Dissertat. Berlin 1873.

terschied beider darin bestehen, dass die von den Rippenknorpeln selbst ausgehenden Enchondrome, also die sogenannten Ekchondrosen, nie verknöchern können. Er fand in seinem Fall an sämmtlichen Rippen, sowohl am knöchernen, wie am knorpeligen Theil massenhafte kleinere und grössere Auswüchse. An den knorpeligen Theilen waren sie knorpelig, an den knöchernen theils knöchern, theils knorpelig. „Deshalb, bemerkt Sonnenschein ferner, kommt es auch nicht zur Knochenbildung an den Enchondromen der Rippenknorpel, weil die Ossificationsgrenze nie bis an sie vorschreitet. Tritt eine Exacerbation in der Geschwulstbildung ein, so finden wir wohl eine bedeutende Wucherung des Knorpels, während die Ossification zurückbleibt." Diese letztere ist jedoch nicht von der Ossificationsgrenze allein abhängig, zudem widersprechen jener Ansicht die Thatsachen und drittens würde dadurch zwischen beiden Arten von Enchondromen eine Unterscheidung geschaffen, welche kaum durchzuführen wäre. Denn wie schwierig es ist im concreten Fall zu entscheiden, woher die Neubildung stammt, beweisen diejenigen Fälle, in welchen diese mehrere Rippen einnimmt und letztere in ersterer aufgelöst sind. Aber auch in diesen Fällen geht die Geschwulst ursprünglich nur von einer Rippe und nur von einer ganz begrenzten Stelle derselben aus, obwohl auch multiple Enchondrombildung sowie Enchondrom neben Exostosis cartilag. multiplex vorkommt.

6. Fall. *Multiple Enchondrome.*

Der 66 Jahre alte Kranke trug an der rechten vorderen Seite des Thorax zwei Geschwülste. Die eine sass auf der Vorderfläche der 3. bis 5. Rippe und dem angrenzenden Theil des Sternum, war 5 Cm. breit, 8—10 Cm. lang, schmerzlos, mit normaler Haut bedeckt, völlig unbeweglich, etwas höckerig anzufühlen, resistent.

Die andere war grösser, halbkugelförmig, 8—10 Cm. im Durchmesser haltend, und sass auf der 8.—11. rechten Rippe, mehr nach aussen als die erstere, mit der sie in ihrem Verhalten sonst ganz übereinstimmte.

Bei der Section fand man die obere Geschwulst unter dem M. pectoralis maj. liegen. Ihr Ausgangspunkt war das Periost der Vorderfläche des Sternum und das Perichondrium des 3.—5. Rippenknorpels. Sie war in einige Lappen getheilt, von weisslichem, elastischem, mit einigen weissen Fasern durchzogenem Gewebe. Dasselbe hat das Aussehen von Intervertebralknorpel, einer fibro-cartilaginösen Substanz, die zum Theil erweicht ist.

Dasselbe fand sich auch am anderen Tumor vor, dessen Ausgangspunkt der Knorpel und Knochen der bedeckten Rippe bildete.

Ferner fand sich im vorderen Mediastinum eine von oben nach unten sich erstreckende, beträchtliche Geschwulst, die, von der Hinterfläche des

Sternum und der Rippenknorpel ausgehend, mehr nach rechts als nach links von der Mittellinie des Sternum gelagert war. Sie zeigte ein festes Gewebe von speckigem Aussehen, ähnlich erweichter Knorpelmasse.

Eine gleiche Auflagerung befand sich an der hinteren Fläche der rechten Clavicula.

Ein anderes, nur kleineres und isolirt dastehendes Gebilde gleicher Natur fand sich am vorderen Theile der Innenfläche der 10. und 11. rechten Rippe.

Endlich war der hintere Zwischenraum der 7. und 8. Rippe bis nahe zum Rückgrat mit einer ebensolchen Substanz ausgefüllt, welche unter der Pleura costalis deutlich vorsprang.

Ein exquisiter Fall von multipler Enchondrombildung ist der folgende, welcher streng genommen nicht hierher gehören würde, da er intra vitam keine Erscheinungen gemacht haben konnte. Jedoch ist die Möglichkeit nicht ausgeschlossen, dass sich bei längerer Fortdauer des Lebens der Trägerin der eine oder der andere der kleinen Auswüchse zu einem grossen Enchondrom entwickelt hätte.

7. Fall. *Multiple Enchondrome (Chondrome).*

Ein 13jähriges Mädchen, das seine Mutter an einem typhösen Fieber verloren, erkrankte selbst daran und starb nach circa acht Tagen. Die Autopsie ergab: Ausser den Zeichen eines nicht sehr vorgerückten typhösen Processes an der inneren Fläche fast sämmtlicher Rippen der linken Seite knorpelige Produkte, die einen näher an der Wirbelsäule, die anderen in der Mitte, die dritten endlich in der Nähe der Verbindungen zwischen Knorpel und Rippe, warzenförmige Auswüchse, deren Länge im Maximum 2½—3 Cm., deren Breite und Höhe 1½ Cm. beträgt. Sie sitzen zwischen Periost und Rippenkörper. Ihre Structur ist ausschliesslich knorpelig, mit fibröser Grundsubstanz und charakteristischen Zellen, mit unregelmässigen und granulirten Kernen.

Auf der Oberfläche ihrer dünnen Seitenwandungen fanden sich Plättchen aus Knochengewebe, was auf eine allgemeine osteo(chondro)-plastische Disposition bei der Kranken schliessen lässt.

Wie schwierig die Entscheidung über den Ursprung werden kann, geht aus den beiden folgenden Fällen hervor, von welchen der zweite noch dadurch an Interesse in hohem Maasse gewinnt, dass er für ein von den Rippen ausgehendes Enchondrom gehalten wurde, obgleich er seine Entstehung im Intercostalraum nahm und zweitens, weil er eine Form des Virchow'schen Osteoidchondroms darstellt. Dieses doppelten Interesses wegen wurde er hier mit aufgenommen.

8. Fall. *Grosses Enchondrom der Brust.*

Ein 32 Jahre alter Arbeiter auf dem Lande, dem vor 3 Jahren ein Sack Getreide vom Wagen auf die Beine gefallen war, bemerkte nach

einigen Wochen an der gleichen Stelle eine Geschwulst, welche schmerzhaft wurde und an Umfang allmählich immer zunahm. Der Tod erfolgte am 16. Mai 1870.

Die Geschwulst wiegt 12 Pfund Krämergewicht, der grösste Längsumfang beträgt 33 Zoll, der grösste Breitenumfang 25 Zoll. Sie erstreckt sich von der Basis des Sternum bis zur Spitze des Proc. xiphoides und beiderseits nach den Achselhöhlen. Das Herz war nach rechts dislocirt, die linke Lunge total comprimirt.

Die Geschwulst entsprang von dem linken Rippenknorpel und dem Sternum. Sie hatte eine gelappte, höckerige Oberfläche. Die einzelnen Knoten hatten auf dem Durchschnitt eine verschiedene Grösse. Das Knorpelgewebe war theils wohlerhalten, theils verkalkt, theils cystisch degenerirt.

Das Präparat befindet sich in der anatomischen Sammlung zu Edinburgh.

9. Fall. *Osteoidchondrom.*

Ein älterer Mann stellte sich mit einer fast zweifaustgrossen, harten Geschwulst des Brustkorbes vor, welche scheinbar von den Rippen ausging. Bei dem tiefen Sitze und der knöchernen Härte derselben beschränkte man sich darauf dieselbe möglichst nahe ihrer Basis abzusägen. Es entwickelte sich aber ein Erysipel, Fieber u. s. w. Der Mann starb bald nach der Operation.

Bei der Autopsie fanden sich zahlreiche, gleichfalls knöcherne Knoten an der Pleura und zwar nicht nur an der costalen, sondern auch an der diaphragmatischen, sowie in den Lungen. Nach ihrer Grösse und Entwicklungshöhe konnte man deutlich schliessen, dass sie schon zur Zeit der Operation vorhanden gewesen sein mussten.

Die genauere Untersuchung zeigte, dass alle diese Geschwülste, sowohl die grosse ursprüngliche, als auch die kleineren secundären aussen von einer ziemlich derben Hülle umgeben waren, welche an einzelnen Stellen nur lose der inneren knöchernen Masse anlag. An der grossen Geschwulst bildet die letztere eine leicht höckerige Oberfläche, deren Vertiefungen von einer stellenweise knorpelig aussehenden, bläulich-weissen, jedoch nicht ganz homogenen, sondern theils streifigen, theils netzigen Masse erfüllt waren. Das Mikroskop zeigte darin den charakteristischen Bau des Osteoidknorpels. Aussen ging das Bindegewebe, ganz wie bei der Periost-Ossification, zuerst in Wucherung (Granulation) und dann in osteoides Gewebe über. Letzteres nahm hier und da freilich einen rein knorpeligen Charakter an, indem die anfangs eckigen und sternförmigen, sehr kleinen Zellen sich vergrösserten und mehr rund wurden, ohne jedoch deutlich incapsulirt zu werden. Diese Transformation erfolgte in gewissen Zügen oder Balken, wie die periostitische. Sehr bald geschah dann eine Verkalkung und ohne Umwege die Metamorphose des Knorpelknochens in regelmässigen Knochen.

In den kleinen Knoten der Pleura, z. B. noch in den kirsch- oder wallnussgrossen, blieb der Knochen mehr faserig oder balkig (trabeculär); ein Durchschnitt, welcher parallel den Balkenzügen lag, sah aus als ob eine Menge feiner Stäbchen dicht aneinander gedrängt seien. In den

Hauptknoten dagegen wurde der Knochen ganz dicht und scheinbar sklerotisch, so dass die Schnittfläche ganz glatt und homogen erschien. Nur sah man überall zahlreiche, schon von blossem Auge leicht kenntliche, langgestreckte Gefässe. Versuchte man mit einem Messer Schnitte zu machen, so ergab sich sofort, dass das Gewebe mehr gleichmässig als dicht war; denn fast überall liessen sich feine Schnitte ohne grosse Anstrengung ausführen, wie es bei jungem Knochen an anderen Orten ja auch der Fall ist. Das Mikroskop zeigte aber deutlich Knochenstruktur: Markkanäle, Lamellensystem, eckige und anastomosirende Knochenkörperchen.

Nirgends fand sich, soweit, ich sehen konnte, irgend eine andere, sarkomatöse oder krebsige Bildung. Alle Theile stellten nur die Entwicklung von Osteoidknorpel zu Knochen, den Uebergang von Osteoidchondrom zu einem elfenbeinernen Osteom dar.

Vielleicht wäre es richtiger die ganze Form zu dem Osteom zu stellen; vorderhand jedoch schliesst sie sich mehr an das ossificirende Osteoidchondrom an und sie kann als ein höchst prägnantes Beispiel der malignen Form derselben betrachtet werden. Denn eine schlimmere Art von Dissemination kommt auch beim Krebs nicht vor.

Was mich aber am meisten überraschte war die Entdeckung, dass die Geschwulst nirgends mit einer Rippe unmittelbar zusammenhing, vielmehr trat sie aus einem Intercostalraum hervor, breitete sich aber dann sofort pilzartig über die benachbarten Rippen aus und war so innig an dieselben angelegt, zugleich auch so zwischen sie eingeklemmt, dass sie einen Körper damit auszumachen schien. In Wirklichkeit aber war sie eine Geschwulst der intercostalen Weichtheile und es konnte kein Zweifel darüber sein, dass von ihr, als dem Mutterknoten aus, zunächst die Bildung accessorischer Knoten im subpleuralen Gewebe der nächsten Nachbarschaft angeregt war. Denn gerade in ihr fanden sich die meisten accessorischen Knoten, welche eine Reihe unregelmässiger Hügel und Vorsprünge gegen den inneren Brustraum bildeten, und von da aus schien auch die weitere Dissemination ausgegangen zu sein.

Der Augenschein sprach wenigstens dafür 2 Wege der Dissemination anzunehmen, einen durch das Blut zu dem Parenchym der Lungen, einen durch die pleuralen Flüssigkeiten zu der inneren Fläche der Pleura, insbesondere des diaphragmatischen Antheils.

Dass ein nur ganz beschränkter Theil der Rippe die Matrix auch des grössten Enchondroms bildet, beweist der erste Anfang derselben. Eine haselnuss- bis nussgrosse Anschwellung macht den Kranken zuerst auf sein Leiden aufmerksam.

Das Enchondrom der Rippen ist sowohl an sich, als auch im Verhältniss zu den Enchondromen an anderen Körpertheilen nicht häufig. Nach Rokitansky[1]) käme es zwar unmittelbar nach demjenigen der Finger und Zehen, welches am häufigsten ist, jedoch

1) Handbuch der spec. pathol. Anatomie. Wien 1844.

finden sich bei ihm weder casuistische noch Zahlenangaben. C. O. Weber und Paget dagegen stellen es als eine Seltenheit dar.

Unter den 35 Enchondromen, welche Johannes Müller gesammelt hat, findet sich nur ein Rippenenchondrom und unter 33 von Fichte zusammengestellten Fällen gar keines.

Scholz zählt 11 Enchondrome, worunter eines der Rippen, C. O. Weber, welcher mit ungeheurer Sorgfalt sämmtliche in der Literatur verzeichneten Fälle von Enchondrom zusammengestellt hat, erhält mit den Fällen von J. Müller, Fichte und Scholz 237 Enchondrome der Knochen, wovon nur 7 auf die Rippen fallen. Mit den 23 Fällen von Lébert, wovon ein Rippenenchondrom, haben wir 260 Enchondrome der Knochen (diejenigen der Weichtheile sollen nach Stromeyer ebenso häufig sein) und davon nur acht der Rippen oder 1 : 32,5 des übrigen Skelettes. Seither ist allerdings wieder eine grosse Anzahl publicirt, aber, meines Wissens, nicht mehr in der übersichtlichen Weise, wie von C. O. Weber, zusammengestellt worden.

Die Ansicht von Virchow, dass die Zeit, in welche man die Entwicklung des Enchondroms aus Resten des primären oder intermediären Knorpels zu verlegen habe, noch über die Pubertät hinausgehe, scheint sich auch für das Rippenenchondrom zu bestätigen. Von 14 Fällen, in welchen die Zeit der Entstehung d. h. das Alter und die Dauer angegeben ist, fallen mehr als $^3/_4$ auf die Zeit nach dem 20. Lebensjahr und zwar:

congenital entstanden	1	Fall
im Alter von 13 Jahren beobachtet .	1	„
zwischen 20.—25. Lebensjahr . . .	1	„
„ 25.—30. „ . . .	2	Fälle
„ 30.—35. „ . . .	4	„
„ 35.—40. „ . . .	4	„
„ 60.—65. „ . . .	1	Fall
	14	Fälle

In der Mehrzahl der Fälle wird keine bestimmte Ursache angegeben; nur 9 mal wird die Entwicklung des Enchondroms auf eine solche zurückgeführt oder ist die Annahme einer Disposition gerechtfertigt. In dem folgenden Fall müssen intrauterine Störungen, Wachsthumshemmungen beschuldigt werden oder die Entwicklung auf Knorpelreste zurückzuführen sein.

10. Fall. *Enchondrom der Mammarregion, einen enormen Tumor der Brust vortäuschend.*

Den 24. Juli 1861 trat Louis François F...., 35 Jahre alt, Taglöhner, wohnhaft in Marche-Maisons (Orne) in das Spital Necker ein.

Ohne erbliche Anlage, ohne vorhergegangene Krankheiten, von schmächtiger und mittlerer Constitution. Von seiner Geburt an war seine linke Brust grösser als die rechte. Soweit er sich erinnern konnte, war seine linke Brust so gross wie eine Faust und hatte diesen Umfang bis vor ca. 2½ Monaten, ohne je Schmerzen verursacht zu haben. Von dieser Zeit an begann diese Brust ziemlich rasch zu wachsen und hat heute die Grösse des Kopfes eines 4jährigen Kindes. Sie zeigt die Form einer gutentwickelten weiblichen Brust, ist fest, gleichmässig, abgesehen von einem Buckel in ihrem oberen und vorderen Theil, welcher ihre Regelmässigkeit stört (qui en détruit la regularité).

Status praesens. Die Haut über dem Tumor ist nicht verfärbt; derselbe ist vollständig abgegrenzt, auf seiner Grundfläche nach allen Richtungen frei beweglich. Er ist hart, sehr hart, wie ein fibröser Tumor, von gleichmässiger Oberfläche, kaum hier und da von kleinen Buckeln unterbrochen, auch bei sehr starkem Druck nicht empfindlich. Lymphdrüsen nicht geschwollen. Die Härte ist bedeutender als bei blosser Hypertrophie der Brustdrüse.

Diese Erwägung, sowie auch die Schmerzlosigkeit und das Fehlen von Lymphdrüsenschwellung bestimmten mich ein Fibrom oder Enchondrom zu diagnosticiren. Das Allgemeinbefinden ist sehr befriedigend.

Um den Zusammenhang der Geschwulst mit den Muskeln genauer zu bestimmen lässt man den Kranken den M. pectoralis maj. contrahiren, wobei man leicht erkennt, dass der obere Theil des Muskels sich über der Geschwulst zusammenzieht, was bei Galvanisation noch deutlicher wird. Diese zeigt überdies, dass der Muskel in seiner ganzen Ausdehnung über den Tumor weggeht, was seine freiwilligen Contractionen nicht ausser Zweifel setzen konnten. Die Geschwulst ist hinter dem M. pectoralis maj., sie ist daher unabhängig von der Brustdrüse.

Operation den 31. Juli 1861. Es wird eine bogenförmige Incision, am oberen Ende der Axe der Geschwulst beginnend, denselben aussen umschneidend und nach innen und unten von dem unteren Ende seiner Axe endigend, gemacht, so dass die Mitte des Bogens auf den abschüssigsten Punkt fällt, für den Abfluss des Eiters sehr günstig.

Die Exstirpation bot weiter keine besonderen Schwierigkeiten ausser der starken Adhärenz der Geschwulst mit dem M. pectoral. maj., welchen man zum Theil mitexstirpiren musste und dem Umstand, dass der Tumor mit den unterliegenden Schichten, zu denen der M. pector. min. gehört, adhärirte (et le défaut d'adhérence dans les couches sous-jacentes, dont le petit pectoral faisait partie). Die Geschwulst wurde von unten nach oben losgeschält, bis zum höchsten Punkt abgehoben und zuletzt losgelöst. Vereinigung mit Serres fines und dazwischen gelegten Taffetstreifen.

Die Geschwulst ist folgendermaassen zusammengesetzt: Sie ist ungleichmässig von perlschnurförmigen Streifen umgeben, von denen einer sich sehr weit bis unter die Clavicula erstreckt. Die Anschwellungen dieser Streifen, welche hier und da isolirt sind, gleichen ziemlich denen des Hahnenkamms (à des robins de coq). Die ganze Umhüllung der Geschwulst besteht aus einer dünnen, fibrösen Schichte. Der Durchschnitt gleicht ziemlich demjenigen durch Buchsbaum, im Umkreis runde Schnitte,

die schon erwähnten perlschnurförmigen Anschwellungen, deren Durchmesser zwischen demjenigen einer Linse und dem eines 50 Centimstückes variirt; im Centrum unregelmässige, gelbliche, areoläre kleine Zeichnungen; an einzelnen Stellen des Centrums eine Art röthlich-gelben Breies, ähnlich einem erweichten Encephaloid, also nur aus Detritus der erweichten Geschwulst gebildet. Die Anschwellungen und Septa sind knorpelig. Das Centrum, welches den feinsten Theil bildet, bietet knorpeliges Gewebe von verschiedenem Aussehen. Die Septa sind gelblich, die Mitte etwas durchscheinend, man möchte sagen auf dem Wege der Ossification, doch nur dem Scheine nach; die Septa zeigen, abgesehen von der Farbe, dieselbe Weichheit wie die durchscheinenden Hohlräume, welche sie einschliessen. Die erweichte centrale Partie nähert sich sehr der Peripherie des Tumors. Von jener aus ergossen sich auch während der Operation einige Tropfen trüben Serums, welche gelbliche Klümpchen enthielten, die augenscheinlich nur Detritus waren, dessen wir schon erwähnten. Es handelte sich also in Wirklichkeit um ein Enchondroma der Reg. mammaria zwischen den beiden Mm. pectorales, dessen Centrum noch nicht degenerirt, aber erweicht war.

Beim ersten Verband am 3. Tage nach der Operation zeigte es sich, dass die primäre Vereinigung in der Mitte der grossen halbkreisförmigen Incision in einer gewissen Ausdehnung nicht zu Stande gekommen ist. Hier hatte sich etwas röthliches Serum ergossen, reichlich genug um den Verband zu durchtränken. Der Lappen war in der Mitte durch einen beträchtlichen Bluterguss emporgehoben, mit dem auch einige Luftblasen zurückgehalten waren, da ein gurgelndes Geräusch eintrat. Die folgenden Tage ergoss sich eine chocoladenfarbige Flüssigkeit aus der Mitte der Wunde und der ganze Herd entleerte sich an dem von mir am abschüssigsten gelassenen Punkte. Durch eine sanfte Compression versuchte man den Hautlappen wieder zum Verkleben zu bringen.

Der Kranke ging, durch die Hoffnung auf Heilung aufrecht gehalten, rasch derselben entgegen und beklagte sich nur über die grosse Hitze, die gerade herrschte. Am 16. August, 17 Tage nach der Operation, reiste er geheilt nach seiner Heimat.

Auf gleiche ätiologische Momente, welche in Bildungsstörungen in der Formation der Knochen, in abnormer Wucherung des primären oder intermediären Knorpels und anormalem Fortschreiten der Ossificationsgrenze zu suchen sind, können auch die folgenden Fälle zurückgeführt werden, welche zugleich prägnante Beispiele für die Multiplicität der Chondrombildung darstellen.

11. Fall. *Exostosis cartilaginea, Osteoid von Müller.*

Weissenberg, Tischlergeselle, 32 Jahre alt, 1822 in das Spital aufgenommen. In jüngeren Jahren hatte er an „Drüsen" gelitten (scrophulöse Drüsenanschwellungen), nachher aber eine gute Gesundheit gehabt, bis er vor 3 Jahren eine Geschwulst am rechten Oberschenkel bemerkte, welcher aus diesem Grunde amputirt wurde. Drei und ein halb Jahr

nach der Amputation, also im Alter von 36 Jahren, fing er an einen kleinen Knollen an einer der rechten Rippen zu bemerken, welcher schnell zunahm, ohne den geringsten Schmerz oder Empfindlichkeit. Damals hatte derselbe die Grösse einer Theetasse und nun fing ein ähnlicher an sich an der anderen Seite des Brustbeines auszubilden. So wurde das Athmen beschwert und die Kräfte nahmen allmählich ab. Er wurde hektisch, nachdem die Grösse der Exostose an der rechten Seite die Grösse einer halben Kanne (132 Cubikzoll) und die der linken Seite von der Unterschale einer Theetasse erreicht hatte. Die Geschwulst auf der rechten Seite nahm 6 Rippen ein und wog mehrere Pfund.

Die Lungen waren mit der Pleura costalis verwachsen, welche überall mit der Knochenmasse einverleibt oder selbst verknorpelt war.

Die Masse des Gewächses war rein knorpelig und zeigte nicht die geringste Spur von beginnender Ulceration. Syphilitische Ansteckung oder andere Krankheit war, soviel bekannt, nicht vorangegangen, man müsste denn eine eigene Disposition zu krankhafter Knorpelbildung von unbekannter Ursache in Wirksamkeit gesetzt annehmen, welche nach der Operation (Amputation) schlummerte, aber kraftvoller als früher, wieder auftrat und in Theilen, die in näherer Beziehung mit den im Leben unentbehrlichen Functionen stehen, und deswegen tödtete.

Die cartilaginöse Exostose ist also nicht allezeit, wie A. Cooper annimmt, eine rein locale Krankheit.

J. Müller[1]) untersuchte das Präparat erst später und fand es ganz knöchern, weshalb er es zu seinem Osteoid rechnet.

12. Fall. *Enchondroma malignum mit multiplen knorpeligen Exostosen.*

Eine 28jährige Zimmergesellen-Frau starb am 2. Januar nach der klinischen Diagnose an Lungenschwindsucht. Die Inspection der Leiche zeigte ausser mässiger Abmagerung und schmutziger Hautfärbung eine über kopfgrosse, hügelige Vortreibung der rechten Brust, welche im Ganzen hart anzufühlen und scheinbar beweglich war, jedoch Vorsprünge besass, welche eindrückbar waren und das Gefühl der Fluctuation darboten. Bei weiterer Untersuchung ergab sich, dass die Geschwulst unter dem Pectoralis sass und die darüber gelegene, ganz atrophische Brust keinen Zusammenhang damit hatte.

Es zeigte sich ferner, dass an verschiedenen Knochen, namentlich der Extremitäten, am stärksten um die Knie, stark höckerige Knochenvorsprünge sassen, theils den Epiphysen, theils den Diaphysen entsprechend. Hände und Füsse scheinbar frei, nur an den letzteren die Metatarsalknochen stärker hervortretend. Nirgends entsprachen die Auswüchse vollständig den Muskelansätzen, wenngleich die grösseren in der Richtung der Muskeln stärker entwickelt waren; häufig waren sie so gestellt, dass sie lange strahlige oder fingerförmige Ansätze neben den Sehneninsertionen, zuweilen auch dicht mit ihnen verbunden, darstellten. In letzterem Falle waren jedoch an ihrem Ende kleinere oder grössere einfache oder mehrfache Schleimbeutel dazwischen geschoben. Die längsten Auswüchse,

1) Müller's Archiv 1843. S. 409.

darunter eine etwa fingerlange Exostose sitzen am unteren Ende des Os femoris, welches überdies in seiner Gestalt sehr verändert ist, indem der Hals sehr kurz und nach vorn gewendet, die Diaphyse abgeplattet und mit einer Längsfurche versehen ist. Am Anfange des unteren Drittels, wo die erste kleine Exostose sitzt, macht der Knochen eine fast winklige Abweichung in der Richtung nach innen, so dass der Condyl. int. ungleich weiter nach innen vorspringt als der Kopf. An der Tibia sind die Exostosen sowohl an der unteren, als an der oberen Epiphyse am stärksten entwickelt und zwar gegen die äussere Seite und die Ansätze der Fibula. Auf der linken Seite entspricht einer grossen Exostose der Tibia eine tiefe, mit Knorpel überkleidete Grube der Fibula unter dem Köpfchen.

Am weitesten auf die Diaphyse gerückt ist eine Exostose des linken Os humeri, wo ein links gegen die Sehne des Biceps stossender, leicht hackenförmiger Auswuchs mit einem grossen Schleimbeutel versehen dicht an der Tuberositas pro deltoide sitzt. An der rechten Scapula und zwar an ihrem äusseren Rande, 3 Cm. oberhalb der Spitze ein 2 Cm. langer, runder Knochenauswuchs, der nach oben hervortritt.

Auf Durchschnitten zeigen sämmtliche angesägte Exostosen an der Oberfläche nur eine dünne Knorpellage. Ihre Substanz besteht wesentlich aus einer mit geröthetem Mark versehenen Spongiosa, welche aussen von einer derben Rindenschicht umgeben ist. Die Oberfläche der meisten niedrigen Auswüchse ist mit zahlreichen, kleineren halbkugeligen bläulich aussehenden Knorpelstücken durchsetzt. Auch befindet sich im nächsten Umfange der Gelenksenden eine beträchtliche Anzahl kleiner Knorpelvorsprünge.

In den Muskeln zahlreiche Trichinen mit verkalkten Kapseln.

An den Schädelknochen zeigen sich nur kleine Exostosen, an der Basis und am Occipitalwirbel: jederseits eine kleine Exostose an der Hypophysis und eine grössere am Tubercul. innominat. und zwar links mit einem secundären knorpeligen Hügel; ausserdem ein paar spitzige aber niedrige Exostosen am Grunde der linken Fossa pro cerebello hinter dem Sinus jugularis.

Die grosse Geschwulst der rechten Mammagegend hängt mit der 6. Rippe zusammen, erstreckt sich durch die Brustwand hindurch, füllt fast die ganze rechte Brusthöhle aus, dringt mit einer Reihe höckeriger Vorsprünge gegen die Bauchhöhle vor, nimmt die ganze Mediastinalgegend ein, erscheint mit einer unregelmässigen Oberfläche auf der inneren Seite des parietalen Pericardialblattes und verschiebt die linke Lunge und das Herz beträchtlich nach links. Die rechte Lunge in ihrem oberen und hinteren Theil frei und schlaff. Auf einem Durchschnitt ergibt sich jedoch, dass ihr vorderer Theil von einer grossen Geschwulst erfüllt wird, welche noch links vom Sternum einen Durchmesser von 18 Cm. hat. Dieselbe besteht aus einer grossen Zahl kleinerer und grösserer Lappen, von denen die kleinsten hanfkerngross sind, die grössten bis 7 Cm. Durchmesser haben, zum Theil solide, zum Theil erweicht. In den grösseren Knoten hat die centrale Höhlung einen Durchmesser von 5, in den nächstgrossen von 3 Cm. Die darin enthaltene Flüssigkeit ist blass grünlichgelb, aber vollkommen klar. An einer Stelle finden sich mehrere solche Höhlen, welche buchtig sind und miteinander com-

municiren. An anderen endlich eine Menge kleinerer, kaum erbsengrosser bald rundlicher, bald buchtiger Höhlen mit festerem Parenchym gemengt. Die peripherischen Theile der Geschwulst sind fast durchweg hart und knorpelig, von bläulich durchscheinendem gallertigen Aussehen; die centralen dagegen d. h. etwa $^3/_4$ der ganzen Masse sind von lichtgelber Farbe, überall aus kleinen Einzelläppchen zusammengesetzt und vielfach weich, so dass sich beim Aufgiessen von Wasser die innere Masse in eine Reihe fadenförmiger, flottirender Theile auflöst.

Die Leber an der Oberfläche tief eingedrückt, so dass ein Mannskopf hätte hinein gelegt werden können.

Ausserdem sind noch einige Verhältnisse zu erwähnen: Einmal waren an verschiedenen Stellen des Rippentumors in ganz ausgezeichneter Weise jene Erscheinungen zu sehen, für welche man die Bezeichnung des Enchondroma cysticum gewählt hat. Namentlich der obere Knoten bietet ein schönes Beispiel dafür. Hier ist eine Höhle so gross, dass man eine starke Pflaume hätte hineinlegen können. Diese Höhle war mit klarer Flüssigkeit gefüllt, also eine Erweichungshöhle und insofern übereinstimmend mit gewissen Knochencysten [1]). Ringsumher ist junge Enchondromentwicklung. Der centrale Theil, der sich durch gelbliche Farbe unterscheidet, ist durchweg in Zerstörung begriffen und stellt beim Aufgiessen von Wasser eine zottige Masse dar. Dagegen ist der Tumor nach aussen noch in frischem Wachsthum begriffen; überall sind frische Knorpel schon mit blossem Auge zu erkennen.

Wir haben also hier einen ganz vorzüglichen Fall von Coexistenz eines unzweifelhaften Enchondroms mit Exostosis cartilaginea multiplex.

Auf chronisch entzündlichem Boden entwickelte sich die Neubildung in folgendem, etwas zweifelhaften Falle, welcher zugleich den Uebergang zu den localen Ursachen vermittelt.

13. Fall. *Knochenhautgeschwulst (Enchondrom).*

Ein 40 Jahre alter Mann bekam in Folge von Typhus einen Abscess an der rechten Seite der Brust, gerade an der Stelle, wo das Brustbein sich mit dem 6. Rippenknorpel verbindet. Als ich den Kranken im Frühling 1835 zum ersten Mal sah, war die Oeffnung 1 Zoll tief und ungefähr 2—3 Zoll weit von einer unregelmässigen, harten Substanz umgeben. Mit der Sonde stiess man auf eine feste, aber nicht knochige Masse, welche das tiefere Eindringen des Instrumentes verhinderte. Die Entleerung des Eiters war unbedeutend. Im nächstfolgenden Winter nahmen die Schmerzen in der Gegend der Rippen immer mehr zu und sie waren namentlich an den Verbindungsstellen der letzteren mit der Wirbelsäule am heftigsten. Von Zeit zu Zeit stellte sich ein lästiger Singultus ein, aus welchem auf eine Affection des Diaphragma geschlossen werden konnte.

Da der Kranke immer schwächer und magerer wurde, so willigte

---

1) Vgl. Monatsberichte der Berl. Akad. 1876. S. 369.

er endlich ein sich einer Operation zu unterwerfen, obschon er die mit derselben verbundenen Gefahren sehr gut kannte.

Die Oeffnung, durch welche man die Sonde einführen konnte, lag der Stelle, an welcher sich die 6. Rippe mit dem Sternum verbindet, gerade gegenüber; sie hatte circa $^1/_2$″ im Durchmesser und war von einer festen Substanz umgeben, die ich anfangs für verdickte und verhärtete Zellhaut hielt.

Mein Operationsplan war folgender: Ich wollte über der 6. Rippe, durch die Oeffnung hindurch, einen 4″ langen Schnitt machen und diesen mit einem anderen 2″ langen im rechten Winkel kreuzen, hierauf die Hautlappen zurückschlagen, die Rippen blosslegen, die Intercostalmuskeln und die Fascie durchschneiden, die Pleura und das Diaphragma von der hinteren Fläche der Rippen lostrennen und letztere durchsägen. Wie bei vielen Operationen, so war auch hier die Ausführung von dem Plane gar sehr verschieden. Nachdem ich die Kreuzschnitte gemacht hatte und die Hautlappen zurückschlagen wollte, stiess ich auf ein Hinderniss. Die Haut hing mit der darunter liegenden harten Substanz so fest zusammen, dass es äusserst schwierig war sie in die Höhe zu heben, ohne sie zu zerreissen. Nachdem es endlich mit vieler Mühe gelungen war, kam die harte Substanz zum Vorschein, welche die Rippen und Knorpel bedeckte und diesen beiden Gebilden das Aussehen einer halbverknöcherten, faserigen Knorpelmasse gab. Ich war einige Augenblicke in Verlegenheit, auf welche Weise ich weiter operiren sollte, um den Sitz des kranken Knochens oder Knorpels zu ermitteln und schlug endlich folgenden Weg ein: Die halbverknöcherte Masse wurde schichtweise abgetragen, bis sie so dünn war, dass man durch sie hindurch und unter die Rippe, mit der sie verbunden war, eine Sonde bringen konnte. Sowie die kranken Knorpel und Rippen völlig blossgelegt waren, trennte ich 3″ von der 7. und etwas weniger von der 6. Rippe vorsichtig von der Pleura und dem Diaphragma, sägte die kranken Knochenstücke durch und entfernte sie vermittelst einer scharfen Zange; es wurde hierbei keine bedeutende Arterie verletzt. Die Ränder der Wunde, deren ganze Länge am Ende der Operation 6″ und deren Breite 4″ betrug, wurden vereinigt und die am 2. Tage sich einstellende Pleuritis durch einen reichlichen Aderlass beseitigt.

Der Kranke erholte sich so rasch, dass er schon in der 2. Woche das Bett verlassen konnte. In Folge übermässiger Anstrengung bildete sich unter der Wunde über der Crist. ilei ein stark eiterndes Erythem, welches die Heilung verzögerte; die fistulöse Oeffnung bestand mehrere Wochen hindurch und es stellten sich zuweilen heftige Schmerzen ein, die sich längs der verwundeten Rippen bis zum Rücken erstreckten. Nach Verlauf von einigen Monaten waren die Schmerzen verschwunden, die Wunde geheilt und die Kräfte des Kranken vollständig wiedergekehrt.

Dass aber traumatische Einflüsse zur Bildung eines Rippenenchondroms führen können, ist eine unbestreitbare Thatsache. In 5 Fällen wird dasselbe auf ein Trauma zurückgeführt und von diesen

2 mal direct auf Fractura costar. Eine höchst interessante Illustration liefert der folgende, von Heyfelder[1]) publicirte Fall:

Ein 4 jähriger, mittelgrosser Hund erhielt einen Schlag (experimentell?) auf die linke Seite der Brust, in Folge welches an gleicher Stelle eine harte Geschwulst entstand. Nach erfolgter Tödtung des Thieres stellte sich dieselbe als ein 7 Zoll langes 4½ Zoll breites, von der 2.—8. Rippe reichendes Enchondrom heraus. Die Gestalt desselben ist plattkugelig, seine Oberfläche reich an seichten, halbkugelförmigen Hervorragungen, mit einer derben, glatten Membran überzogen, seine Consistenz hart elastisch, sein Ausgangspunkt die Rippen, von denen vier gänzlich zerstört, indess auf der Basis der Geschwulst Rudimente von spongiöser Knochensubstanz zu bemerken sind. Der Bau ist ausgesprochen lobulär.

Eine zweite kleinere, 3½ Zoll lange, 3 Zoll breite Geschwulst sass auf der Innenseite derselben Rippen auf, wie die erste, hatte sich gegen die linke Thoraxhälfte zu entwickelt und die linke Lunge und das Herz bedeutend comprimirt. Dieselbe zeigt ebenfalls deutliche Knorpelstruktur.

Das überwiegend häufigere Auftreten des Rippenenchondroms bei Männern — von 24 Fällen betrafen 19 das männliche und nur 5 das weibliche Geschlecht — spricht ebenfalls für eine traumatische Entstehung des Rippenenchondroms, indem man sich diese auffallende Thatsache dadurch erklären könnte, dass das männliche Geschlecht im Allgemeinen mechanischen Insulten jeglicher Art mehr ausgesetzt ist.

Jedenfalls ist es gerechtfertigt zwei Wege der Entstehung anzunehmen: einen auf einer Disposition beruhenden, welche ihren Grund in Entwicklungsstörungen des Knochens hat und einen zweiten, rein localen, durch mechanische Insulte und besonders Fracturen bedingten.

2. Aeussere Erscheinung und pathologische Anatomie.

Das Enchondrom der Rippen ist eine, wie wir oben gesehen haben, beim männlichen Geschlecht häufiger auftretende Krankheit, welche meistens erst in späteren Jahren zur Beobachtung des Arztes kommt, wenn es bereits schon eine beträchtliche Grösse angenommen hat. Die grösste Anzahl fällt in die Zeit zwischen dem 30. und 40. Lebensjahr.

Der Sitz ist ein sehr verschiedener. Auffallend ist das Ueberwiegen der vorderen Thoraxpartie.

1) Virchow's Archiv 1858. Bd. XIII.

Auf der vorderen Brustwand sassen 16, auf der hinteren Brustwand sassen 4.

Es lässt sich dies am ehesten durch die Nähe des Knorpels, überhaupt aus der ganzen Anlage der Rippen[1]) erklären.

Als Notiz ohne weiteren Werth führt Fichte an, dass in den Fällen, wo das Enchondrom sich auf eine Körperseite beschränkte, die linke ganz besonders bevorzugt schien. Für das Enchondrom der Rippen lässt sich dieses nicht bestätigen, indem von 18 solchen Geschwülsten 12 auf der rechten und nur 6 auf der linken Köperhälfte auftraten.

Die Grösse ist eine verschiedene, je nach dem Entwicklungsstadium, meistens sind es aber ganz respectable Geschwülste, welche die Grösse des Kopfes eines Erwachsenen und sogar noch bedeutendere Dimensionen erreichen können. — Oft täuscht man sich über dieselbe, weil häufig ein Theil der Geschwulst sich nach hinten, gegen die Brusthöhle erstreckt und daher der Untersuchung entgeht.

Die Form ist, wie überhaupt beim Enchondrom, kugelig oder halbkugelig, ungleichmässig, in Folge der mehr oder weniger höckerigen Oberfläche, welche durch einzelne, meist durch seichte Einschnitte getrennte Knollen oder Lappen, durch welche die lobuläre Anlage sich verräth, gebildet wird, und selbst in den Fällen, in welchen scheinbar nur noch eine Cyste da ist, finden sich meistens noch einzelne, weniger degenerirte Knoten.

Die Consistenz ist, je nach dem Entwicklungsstadium, natürlich eine sehr verschiedene. Bei reinen Enchondromen ist sie fest und hart, fast wie Knochen, jedoch elastischer anzufühlen, leicht zu verwechseln mit Fibromen. Anderemal ist sie an verschiedenen Theilen des Enchondroms verschieden, theils fest, theils weich, fluctuirend und wenn die Erweichung weit vorgeschritten ist und die ganze Geschwulst nur noch aus einer Cyste besteht, erscheint diese zwar prall gespannt, bei Druck jedoch fühlt man deutliche Fluctuation und sogar förmliches Wellenschlagen. So ist das Bild ein so verschiedenes, dass es in einen einheitlichen Rahmen nicht gefasst werden kann.

Meistens ist das Rippenenchondrom gegen seine Umgebung scharf abgegrenzt und sitzt mit seiner Basis fest auf, doch kommt es auch vor, dass es nur mit einem kleinen Theil, sozusagen nur mit einem Stiel mit dem Mutterboden zusammenhängt und dadurch beweglich erscheint. Oft bewegen sich die afficirten Rippen bei Bewegungen mit, wodurch sein Sitz deutlicher wird.

---

1) S. Kölliker, Entwicklungsgeschichte 1879. S. 410. u. S. 30. I. Theil.

Die äussere Haut ist meistens über der Geschwulst verschieblich, unversehrt, aber verdünnt und zeigt oft starke Venennetze.

Die Brustdrüse ist in den häufigeren Fällen, in welchen das Enchondrom vorne am Thorax sitzt, frei, aber zur Seite geschoben, sie reitet auf der Geschwulst. Doch kann sie auch mit in den pathischen Process hineingezogen werden.

14. Fall. *Enchondroma myxomatodes, Affection der Brustdrüse.*

Bei einer 35jähr., sehr zart gebauten Dame zeigte sich vor 3 Jahren rechts vom Sternum ungefähr in der Höhe des 7. Rippenkorpels eine haselnussgrosse Geschwulst, die allmählich wachsend sich weiter nach oben erstreckte und bis zum unteren Rande der Mamma gereicht haben soll, ohne jedoch diese in Mitleidenschaft gezogen zu haben. Auf den Rippen sass sie fest auf, die Haut liess sich über ihr verschieben. Einige Monate nach der Exstirpation dieser Geschwulst, welche in der Provinz gemacht wurde, zeigten sich in der Narbe kleine, harte Knoten, welche erweichten und dann entweder von selbt aufbrachen oder durch Kunsthülfe geöffnet werden mussten, wonach eine klebrige Masse entleert worden sein soll. Später entstanden andere Knoten, welche nicht mehr den Erweichungsprocess durchmachten, sondern allmählich weiterwuchsen. Bei dem Eintritte der Kranken in den Spital reichte die Geschwulst nach oben bis zur 4. Rippe, nach aussen bis hart an die Brustwarze, nach unten bis zur 10. Rippe und nach innen bis etwas über die Mittellinie des Thorax. Die Narbe der ersten Operation, welche schräge von aussen oben nach innen unten über die Geschwulst verlief, theilte diese in zwei ungleiche Hälften; was nach innen von ihr lag, war mit degenerirter, adhärirter Haut überzogen; von der anderen Hälfte war der untere Theil ganz mit gesunder Haut bedeckt. In der Tiefe, wo die Geschwulst ganz adhärent war, fühlte sie sich sehr hart an; an dem oberen Theile, der sich ein Geringes hin- und herschieben liess, befanden sich mehrere Tuberkel, über denen die Haut durchscheinend war und die eine leichte Fluctuation zeigten. An zwei Stellen war die Haut durchbrochen und aus den Oeffnungen liess sich eine dünne, gallertige Masse ausdrücken. Dieselbe Masse entleerte sich bei der Operation, als das Messer zufällig einige der fluctuirenden Tuberkel anschnitt. Es war übrigens unmöglich das Uebel rein zu exstirpiren, da es sich in der Mitte weit in die Tiefe fortsetzte; die Knorpel an zwei Rippen schienen nicht mehr vorhanden und von der weichen Masse zerstört zu sein. Ein weiteres Vordringen war bei der Gefahr der Eröffnung des darunterliegenden serösen Sackes unstatthaft, es wurde deshalb die Geschwulst flach resecirt und die Fläche mit Charpie bedeckt. Bei der Operation ergab es sich ferner, dass die Brustdrüse grösstentheils gesund war, also zurückgelassen werden konnte, nur das nach innen und unten sehende Segment war in den pathischen Process hineingezogen, der, wahrscheinlich von den Rippen ausgehend, sich so weit nach oben ausgebreitet hatte.

Die Untersuchung der Geschwulst zeigt den unteren, von den Rippen resecirten Theil von weissem, festgallertigem Aussehen. Diese Partien

waren übrigens durch fibröse Septa, welche aus Fasern bestanden, in viele einzelne Zellen von Erbsengrösse getheilt, in denen die feste Gallerte lag. Die letztere zeigte, unter dem Mikroskop untersucht, durchweg die Structur des Knorpels, so dass man diesen Theil der Geschwulst ohne Weiteres für ein Enchondrom erklären konnte. Ueber den so entarteten Partien war übrigens die Haut vollständig gesund und verschiebbar. Der obere Theil der Geschwulst, der dem resecirten Theil der Mamma und ihrer Umgebung entsprach, bot ein wesentlich verändertes Aussehen. In einer ziemlich grossen Strecke liess sich zwar die Haut von ihr abpräpariren, in der Mitte jedoch war sie an der Unterlage vollständig angelöthet. Führte man hier einen Schnitt durch die Geschwulst, so öffnete man mehrere Kammern, aus denen gallertige Masse ausfloss. Die Wände dieser Alveolen, welche aus festem Fasergewebe bestanden, waren zwar nur $^1/_2$—1‴ dick, aber so fest und steif, dass sie nach Entleerung ihres Inhaltes nicht zusammenfielen, sondern klafften, so dass der Durchschnitt eine areoläre Oberfläche erhielt. Zwischen diesen vielen Kammern, von denen einige wenige miteinander communicirten, lagen zuweilen kleine Körner festen, nicht faserigen Gewebes, die aus einer grossen Menge von Mutterzellen mit eingeschlossenen Tochterzellen bestanden, welche so dicht aneinander lagen, dass nur wenig hyaline Intercellularsubstanz zwischen den einzelnen Zellen sich vorfand. Vom Gewebe der Brustdrüse war keine Spur mehr vorhanden.

Die Beurtheilung der Geschwulst ist eine sehr schwierige und mehrere competente Urtheiler, denen ich sie zeigte, variirten ganz in ihren Ansichten. Mir scheint kein Zweifel obzuwalten, dass die erste Geschwulst, welche von den Rippen ausging und in der Provinz exstirpirt wurde, ein Enchondrom war, da der unterste Theil des jetzt exstirpirten Recidivs vollständig die Structur dieses Aftergebildes zeigt und deshalb als solches betrachtet werden muss. Es fragt sich nur, ob der vielkammerige obere Theil der Geschwulst, der mit den Nachbargebilden verwachsen war und sich in die Brustdrüse hinein erstreckte, so dass er aus der Substanz derselben losgetrennt werden musste, aus dem Knorpelgewebe entstehen konnte? Dass Enchondrome aufbrechen können, ist bekannt, ebenso, dass sie zuweilen erweichen. Es würden dann die Wände der Alveolen von den fibrösen Septa in der Knorpelgeschwulst herrühren und die in ihnen enthaltene flüssige Gallerte erweichte Knorpelmasse sein; aber kein Enchondrom ist im Stande von dem primär befallenen Gebilde aus die Nachbargebilde in den pathischen Process hineinzuziehen und unter seine Botmässigkeit zu bringen. Wir hatten jedoch bei der Operation deutlich beobachten können, dass die exstirpirte Geschwulst nicht etwa nur den Rippenknorpeln angehörte und die Nachbargebilde vor sich her getrieben hatte, sondern dass sie überall mit der Umgebung fest verwachsen war und dass ein Theil der Mamma ebenfalls degenerirt war und entfernt werden musste. Würden wir diese Fähigkeit, die Nachbargebilde in sein Gewebe hinüberzuziehen, welches eine der charakteristischen Eigenschaften des Carcinoms ist, dem Enchondrom zugestehen, so würde der Begriff dieser Geschwulstform ganz verwischt sein. Das Enchondrom ist es aber gerade, welches am häufigsten die Combination mit anderen, sogenannten bösartigen Geschwülsten eingeht.

Die Heilung der Operationswunde kam hier übrigens nicht vollständig zu Stande, indem sich zwar Granulationen in der Höhle bildeten, aber die Abstossung gallertiger Fetzen aus der Tiefe in sehr bedeutendem Maasse stattfand, so dass sich in der Wunde ein Trichter bildete, aus dessen Tiefe man schliessen konnte, dass das Aftergebilde auch nach innen, in die Brusthöhle, sich fort erstrecken müsse, da sonst bei der Tiefe der Höhle nothwendig eine Perforation des Pleurasackes hätte eintreten müssen. Dieser Hohltrichter hatte sich 8 Wochen nach der Operation noch nicht ausgefüllt und da die Patientin dringend wünschte in ihre Häuslichkeit zurückzukehren, so wurde sie aus der Anstalt entlassen.

Das Verhalten der Pleura ist ein verschiedenes. Nach Billroth ist sie hinter den Neoplasmen der Rippen nicht nur nicht verdickt, sondern eher verdünnt. Nach Heinecke[1]) ziehen Neubildungen, welche von den Rippen ausgehen, sehr bald die Pleura in Mitleidenschaft. Letzteres kommt beim Enchondrom vor, doch kann sie auch einfach nur mit der dieses umhüllenden Bindegewebshaut zu einer Schwarte verwachsen sein, also ein pleuritisches Produkt darstellen.

Die Structur des Rippenenchondroms ist, wie diejenige des Enchondroms überhaupt, eine sehr mannigfaltige und Uebergänge sowohl von einer Knorpelart zur anderen, als auch zu anderen Gewebstypen sehr häufige Erscheinungen. Eine häufige, sehr suspecte Form ist das Gallertenchondrom.

15. Fall. *Gallertknorpel-Enchondrom.*

Ein kräftiger, von gesunden Eltern abstammender 35 jähriger Mann, der früher nie von einer Krankheit befallen gewesen war, bemerkte seit 5 Jahren ohne bekannte Ursache eine schmerzlose, verschiebbare Geschwulst von Haselnussgrösse in der rechten Brustgegend. Vier Jahre lang war der Tumor stationär geblieben, aber seit 6 Monaten war derselbe schnell grösser und ziemlich schmerzhaft geworden. Bei seiner Aufnahme in das Hospital St. Louis zeigte sich am oberen, inneren Theil der Brustdrüsengegend, nach innen von der Brustwarze, eine hühnereigrosse, ungleichmässig geformte, von normaler, leicht verschiebbarer Haut bedeckte, harte, auf der Oberfläche sich höckerig anfühlende, bei Druck nicht schmerzhafte, aber zeitweilig spontan schmerzende Geschwulst, deren äusserer Theil auf der unterliegenden Fläche beweglich, deren innerer unbeweglich war. Bei Bewegungsversuchen empfand die Hand das Gefühl, als wenn zwei harte Körper sich rieben; contrahirte sich der M. pectoralis maj. kräftig, so liess sich die Geschwulst gar nicht bewegen.

Bei der Exstirpation drang man mittelst zwei halbmondförmigen Hautschnitten zum M. pectoralis maj., unter welchem die Geschwulst lag;

1) Compendium der Operations- und Verbandlehre. Erlangen 1872.

sie hing mit dem Perichondrium des Knorpels der 5. Rippe und mit der Aponeurose der Intercostalmuskeln fest zusammen. Die Lösung von dieser Unterlage war mit grossen Schwierigkeiten verbunden und erheischte die Entfernung eines Theils des Perichondriums, welches dem Tumor als Ausgangspunkt diente, dagegen zeigte sich der Knorpel selbst frei. Nach aussen stand die Geschwulst mit den Fasern des M. pectoral. maj. in Verbindung, so dass sie von diesem mit dem Messer getrennt werden musste. Nachdem einige Ligaturen angelegt worden waren, wurden, um die Flächenblutung zu stillen, Charpiebäuschchen in die Wundhöhle gelegt und die Wundränder durch Heftpflasterstreifen einander genähert. Den folgenden Tag trat eine Pleuritis ein, welcher Pat. 2 Tage später erlag.

Die Achseldrüsen waren nicht geschwollen.

Bei der Section fand man die ganze rechte Pleurahöhle mit eiterigem Exsudat erfüllt. An der inneren Thoraxwand, entsprechend der äusseren Wunde, liess sich etwas Besonderes nicht nachweisen.

Der exstirpirte Tumor hing mit der Brustdrüse nur durch lockeres Zellgewebe zusammen. Auf seiner Oberfläche zeigte er 3—4 harte Buckel, auf seiner inneren Seite war er ebener und von einigen mitgenommenen Fasern das M. pectoral. bedeckt. An der Stelle, wo er auf der Rippe festsass, bemerkte man auch einen kleinen, knochenharten Kern.

Auf dem Durchschnitt zeigte sich ein weiss-röthliches Gewebe mit einigen rothen Punkten. Schabte man mit dem Messer auf der Schnittfläche, so erhielt man einen milchartigen Saft, ähnlich dem Krebssaft.

Die von Broca vorgenommene mikroskopische Untersuchung gab keinen genauen Aufschluss und machte nur wahrscheinlich, dass Knorpelgewebe ursprünglich vorhanden, aber bereits Umänderungen eingegangen war, indem die Zellen nicht sehr bestimmt waren, ohne dass sich deutliche bösartige Charaktere auffinden liessen.

Von grösster, besonders prognostischer Bedeutung sind die nach hinten resp. vorne, gegen die Pleurahöhle prominirenden Rippenenchondrome. Schuh scheint zwar dies als Regel anzunehmen: „An den Rippen erscheinen sie als festsitzende bis faustgrosse Geschwülste, welche ebensoweit nach einwärts, als nach aussen dringen, ein Umstand, der zur Operation wenig einladend ist.“ Es kommen aber Fälle vor, welche sowohl nur nach aussen resp. vorne oder hinten, als auch nur nach innen d. h. gegen die Pleurahöhle hin sich erstrecken, was mit den heutigen Anschauungen über die Entwicklung des Enchondroms vollständig übereinstimmt.

Nicht minder wichtig sind die Metastasen, sowohl die eigentlichen, als auch die Fähigkeit per continuitatem et contiguitatem zu inficiren.

3. Symptome und Verlauf.

Die Symptome des Rippenenchondroms sind im Anfang nicht prägnant, es fehlen acute Erscheinungen. Meistens kommen die

Kranken zum Arzte, wenn die Geschwulst schon eine beträchtliche Grösse erreicht hat und dadurch beschwerlich wird und in der Arbeit hindert.

Die Schmerzhaftigkeit ist sehr verschieden, fehlt manchmal gänzlich, zuweilen tritt sie erst im weiteren Verlauf ein und mitunter sind schon von Anfang an heftige Schmerzen vorhanden. Das Enchondrom besitzt selbst keine Nerven; die Schmerzen entstehen durch Druck auf benachbarte Nervenbahnen. Sie treten meistens spontan auf, werden gewöhnlich durch Druck auf die Geschwulst nicht hervorgebracht.

Das Wachsthum ist ein langsames, über Monate und Jahre sich erstreckendes, indem die Geschwulst entweder stetig zunimmt, oder aber eine Zeit lang stationär bleibt, um dann auf einmal, oft ohne bekannte Ursache, häufig jedoch in Folge von, sei es zufälligen (Stoss, Schlag), sei es absichtlichen Läsionen (Einreibungen, Punctionen, Incisionen) stark zu wachsen. Denn im Gegensatz zu Fichte, welcher die Reactionslosigkeit des Enchondroms hervorhebt, so dass selbst die stärksten Misshandlungen mit reizenden Pflastern und Salben ohne Wirkung bleiben, ja sogar tiefe Einschnitte ganz oder mit Hinterlassung eines kleinen Hautgeschwüres ohne Reaction heilen, verdient die Ansicht von Scholz: saepissime enchondroma maxima lentitate decurrit, ut fere non, nisi quam tumor vulneratus sit, rapidius crescat, weit mehr Beachtung. Es liegt gewiss auf der Hand, dass mechanische Insulte, welche ja den Grund zur Entwicklung des Enchondroms bilden können, in dem schon entwickelten den bereits angeregten Bildungstrieb der Zellen verstärken und zu einem rascheren Zerfall der Geschwulst führen müssen.

In 15 Fällen ist die Dauer entweder bis zum spontan eingetretenen Tod oder bis zur Operation [1]) angegeben und betrug

1 Jahr und darunter	in	3	Fällen
3 Jahre	„	2	„
4 „	„	2	„
5 „	„	2	„
6 „	„	2	„
8 „	„	1	Fall
25 „	„	1	„
35 „	„	1	„
mehrere Jahre	„	1	„
		15	Fälle

1) Letztere repräsentiren zwar nicht die normale Dauer, sind aber immerhin beweisend für den langsamen Verlauf.

Von den drei Fällen, in welchen die Dauer ein Jahr und weniger betrug, wurden zwei durch Operation geheilt d. h. die Dauer künstlich abgekürzt.

Im weiteren Verlaufe führt das Rippenenchondrom meistens zu Metamorphosen und Combinationen, wodurch derselbe abgekürzt wird. Eine der häufigsten Formen der Metamorphose ist die Erweichung.

16. Fall. *Faserknorpeliges Enchondrom, Erweichung.*

Der Fall betrifft einen alten Herrn mit Enchondrom der Rippen und des Brustbeines, bei dem sich ziemlich genau die Veränderungen verfolgen liessen, welche das Gewebe von ganz hartem Knorpel bis zu einer syrupsdicken, gelatinösen Flüssigkeit durchgemacht hatte. An den Stellen, an welchen reiner Knorpel vorhanden war, lag dieser in kleinen Nestern conglomerirt; die Faserknorpeln, welche dieselben einschlossen, waren von ausserordentlicher Stärke und Dichtigkeit. Der Knorpel selbst zeigte die gewöhnliche Structur; eine Masse grösserer und kleinerer Zellen, in deren grösster Anzahl eine endogene Zellenbildung wahrzunehmen war und welche durch eine feste Intercellularsubstanz verbunden waren. Letztere war jedoch nicht, wie gewöhnlich, structurlos, sondern zeigte eine grosse Menge feiner, parallel laufender Streifen oder Fasern. An anderen Stellen nun, welche schon etwas erweicht waren und an denen man mit blossem Auge keinen Knorpel mehr erkennen konnte, waren die Faserkapseln noch vollständig erhalten; die von ihnen eingeschlossene feste Gallerte zeigte auch noch einen feinfaserigen Bau; statt der einfachen kernhaltigen Zellen zwischen den Fasern aber befanden sich hier Zellen, die entweder die ersten Veränderungen in der fettigen Metamorphose zeigten oder die schon ganz zu Fettaggregatkugeln umgewandelt waren. Dass die Intercellularsubstanz noch ziemlich fest war, ersah man daraus, dass zuweilen durch den Druck des Deckplättchens die fettig entarteten Zellen herausgepresst waren und man nun an ihrer Stelle leere Lücken bemerkte. Wie die Intercellularsubstanz selbst erweicht, ist mir nicht recht klar geworden; sie war zwar getrübt und man sah an einigen Stellen auch kleine Fettmolekule; ob diese aber nicht von entarteten, aufgelösten Zellen herrührten, kann ich nicht entscheiden. An den am meisten erweichten Punkten endlich lag an der Innenwand der Faserkapseln noch eine ziemlich mächtige Schicht von dem eben beschriebenen metamorphosirten Knorpelgewebe; der innerste Raum der Kapseln war aber nicht mehr von fester Substanz ausgefüllt, sondern von einer syrupsdicken, fadenziehenden Flüssigkeit, in der man ausser einigen Blutkörperchen nur einzelne Fettmolekule und Fettaggregatkugeln erkennen konnte. Waren mehrere nebeneinanderliegende Faserkapseln quer durchschnitten, so lief natürlich nach einiger Zeit die Flüssigkeit aus und das zurückbleibende feste Gewebe erhielt dadurch einige Aehnlichkeit mit dem alveolaren, nur dass die Wände verhältnissmässig stark und die Lücken klein waren.

17. Fall. *Ulcerirtes Enchondrom.*

Der Kranke hatte sich vor mehreren Jahren die linke 6. Rippe gebrochen. Seit dieser Zeit bemerkte er die Entwicklung der Geschwulst;

wahrscheinlich entstand diese in Folge der Fractur. Die Geschwulst wuchs langsam und erstreckte sich nach und nach von der 7. Rippe bis zum linken Hypochondrium, im Umfange des Kopfes eines Erwachsenen. Sie war lappig, stellenweise sehr hart, an anderen Stellen weich, fast fluctuirend, nahm die ganze vordere Seite des Thorax ein und zeigte an der hervorragendsten Stelle eine ausgebreitete Ulceration, welche in eine weite Cyste führte. Das Wachsthum war namentlich in den letzten 6 Monaten rapid und es zeigten sich in dieser Zeit auch heftige Schmerzen. Die Respiration erstreckte sich nicht mehr nach dieser Seite und im unteren Theil des Thorax war eine Dämpfung des Percussionstones. Der Tod trat 3 Wochen nach dem Aufbruch der Geschwulst ein. Seit diesem entleerte sich täglich aus der gebildeten Tasche eine gelbliche, fadenziehende Flüssigkeit.

Bei der Section zeigte sich, dass der Tumor mehrere Rippen zerstört hatte. Die Lunge war zurückgedrängt, atrophisch, hart und nicht mehr lufthaltig, ein beträchtlicher pleuritischer Erguss war auf dieser Seite vorhanden und es hatte die Geschwulst das Zwerchfell hernienartig gegen das Abdomen vorgestülpt.

Der Tumor war zum Theil aus Cysten zusammengesetzt, deren Wandungen 5—6 Mm. dick waren, welche eine gelblich-weisse Flüssigkeit von honigähnlicher Consistenz und Aussehen enthielten, zum Theil aus narbigem und gelapptem Gewebe, stellenweise von gelblich-weisser, stellenweise von milchweisser Farbe, das schon für das unbewaffnete Auge den Charakter von weichem Knorpel darbot.

Die mikroskopische Untersuchung von Lebert ergab unzweideutig den Charakter knorpeligen Gewebes. Die Zwischensubstanz war blass und homogen, fast keine Knorpelzellen, dagegen viele Zellen von gewöhnlicher Grösse, deren Kerne sehr unregelmässig, rund waren oder kleine Ausläufer zeigten. Die Wandung der Cysten hatte die gleiche Structur, ihr Inhalt zeigte bei der mikroskopischen Untersuchung Molecularkörner und Detritus von entarteten und unkenntlichen Kernen und Zellen.

Das Enchondrom der Rippen führt, sich selbst überlassen, stets zum Tode und zwar tritt dieser um so früher ein, je grösser und je mehr zum Zerfall geneigt die Geschwulst ist. Spontanheilung ist bis jetzt nicht beobachtet worden; sie liesse sich nur dann denken, wenn der ganze Tumor petrificiren oder ossificiren würde, allein dies kommt beim Enchondrom nicht vor.

Sitzt das Enchondrom in der Nähe des hinteren Endes der Rippen, was zugleich der Vermuthung auf Entwicklungsstörungen in der ersten Bildung derselben Raum gibt — die Ossification der Rippen geht von einem Knochenkern in jeder Rippe aus, der sich rasch nach beiden Seiten hin ausbreitet —, so kann es gegen die Wirbelsäule und in diese hinein wuchern und Erscheinungen von Seite des Rückenmarkes hervorrufen.

18. Fall. *Enchondrom der Rippen und der Wirbelsäule.*

Das Enchondrom entsprang von den Köpfchen der Rippen und erstreckte sich durch die Foramina intervertebralia in den Wirbelkanal, wo es weiter wuchs, das Rückenmark comprimirte und dadurch Paralyse der Beckenorgane und der unteren Extremitäten bewirkte.

19. Fall. *Enchondrom der Rippen und der Wirbelsäule.*

Hönicke, 15 Jahre alter Knabe, wurde 4 Wochen vor seiner am 15. December 1868 erfolgten Aufnahme von einem Wagenrade umgerissen und fiel dabei mit dem Kreuz auf einen Steinhaufen. Er fühlte heftigen Schmerz, konnte anfangs nicht gehen und war besinnungslos. Diese Erscheinungen verloren sich. Am 1. December bekam er Kribbeln und das Gefühl von Eingeschlafensein an den Füssen; er arbeitete noch fort, bekam aber Frösteln und rechtseitiges Brustst echen. Am 2. Dec. hatte er unter epileptiformen Krämpfen einen reichlichen Blutauswurf. Die Anfälle wiederholen sich oft, Schwindelgefühl und Ballen der Faust kündet sie an. Mit ihnen ist alle Beweglichkeit der unteren Extremitäten, sowie das Gefühl daselbst verschwunden. Bei der Aufnahme besteht die vollkommene Lähmung noch, es können nur passive Bewegungen ausgeführt werden und nur auf starke Reize folgen Reflexerscheinungen. Der Harn reagirt sauer. Am 24. December erfolgte zum ersten Male unwillkürlicher Abgang von Stuhl. Am 31. December hatte Patient ca. 50 Anfälle, die bis 5 Minuten dauerten und tonisch-clonisch waren. Am 13. Januar die Anästhesiegrenze bis zum Proc. xiph. aufgestiegen, es erfolgen häufige Erectionen des Penis, und die eine Zeitlang vorhandene Blasenlähmung hört auf. Am 17. Februar wird in der Höhe der 6.—8. Rippe ein Tumor, der dicht der rechten Seite der Wirbelsäule anliegt, fühlbar. Am 3. März allgemeine Contraction der Flexoren der oberen Extremität; beginnender Decubitus. Der letztere wird immer grösser, die Temperatur ist beständig erhöht (bis 40,4°), der Puls nie unter 100 Schlägen. Der Harn wird alkalisch; auf den Brustdecken stellt sich grosse Hyperästhesie ein. Gegen das Ende befindet sich Pat. in ganz soporösem Zustande. Tod am 25. April 1869.

Bei der Section erwies sich der oben erwähnte Tumor als ein 6 Cm. langes, 4 Cm. breites Enchondrom, welches nach aussen von einer theils ganz harten, theils pergamentartigen Knochenrinde umgeben und von gleichartigen Blättern durchsetzt ist; das Innere besteht aus einer ziemlich weichen Masse, die zahlreiche, bluthaltige Cysten enthält. Beim Durchsägen der 7. Rippe und Oeffnen des Wirbelkanales stellt sich heraus, dass die Geschwulst von der Rippe ausgeht, die hintere und rechte Wand des Wirbelkanales durchbrochen hat und mit der äusseren Fläche der Dura mater in inniger Verwachsung steht; sie ragt $^1/_2$ Cm. in das Innere des Kanals hinein. Die Innenseite der Dura mater ist nicht wesentlich verändert, das Rückenmark zur Seite gedrängt und in einer Länge von 4 Cm. erweicht; sein Umfang ist nicht wesentlich verkleinert.

Einige, nicht constante Symptome verdienen noch eine kurze Erwähnung, da sie prognostisch von Bedeutung sein können.

In einem Fall war die betroffene Thoraxpartie sichtlich eingedrückt.

Ferner fand sich einigemale Dämpfung auf der erkrankten Seite des Thorax, welche durch das gegen die Pleurahöhle prominirende Enchondrom erzeugt wurde. Zugleich mit dieser kann auch die Respiration durch Compression der Lunge aufgehoben sein und pleuritisches Reiben gehört werden.

Husten, Dyspnoe, pleuritische Schmerzen, Cyanose sind einigemal angegeben und beruhen entweder auf der Prominenz der Geschwulst in das Cavum pleurae oder sind auf Embolien und Infarcte zurückzuführen, wobei gewöhnlich auch noch blutige Sputa vorkommen.

4. Diagnose.

Die individuelle Verschiedenheit des Rippenenchondroms bringt es mit sich, dass eine einheitliche, für alle Fälle passende Diagnose nicht leicht möglich ist. Die von Fichte für das Knochenenchondrom im Allgemeinen aufgestellte Diagnose, wonach auf diese Neubildung geschlossen werden darf bei Knochengeschwülsten von rundlicher oder auch unregelmässig höckeriger und gelappter Form, von fester, elastischer Consistenz, welche sich besonders im jugendlichen Alter entwickeln, bei sonst gesunden Individuen auftreten und auch im Verlauf die Gesammtconstitution nicht beeinträchtigen, schmerzlos sind und die benachbarten Theile nicht afficiren, ist nach den neueren Erfahrungen auch für das Enchondrom der Rippen nicht mehr zutreffend.

Der Sitz der Geschwulst ist wohl in den meisten Fällen nachzuweisen, doch kommen Fälle vor, in welchen der Nachweis des Zusammenhanges mit den Rippen oder umgekehrt äusserst schwierig ist.

Die Consistenz ist nur bei den reinen Formen maassgebend und diese sind selten.

Die Grösse ist meistens frappant und kommt keiner anderen von den Rippen ausgehenden Neubildung zu, mit Ausnahme des Sarkoms.

Die Schmerzhaftigkeit ist jedoch absolut nicht beweiskräftig; sie kann fehlen, aber auch schon recht frühzeitig auftreten.

Der langsame Verlauf ist bei den nicht combinirten Formen Regel.

Das Alter dagegen entscheidet nicht, da sowohl Carcinom als Sarkom in dieser Lebensperiode auftreten können.

Ebenso ist nach den Untersuchungen von Virchow kaum mehr zweifelhaft, dass in den meisten Fällen das Enchondrom sich gerade

bei sonst nicht gesunden Individuen entwickelt; denn die Wachsthumsstörungen, auf welche dasselbe zurückgeführt wird, beruhen eben auf chronischen Allgemeinerkrankungen, Constitutionsanomalien, wie z. B.: Rhachitis, Scrophulose, Syphilis. Und seitdem die Fähigkeit des Enchondroms die Nachbargebilde unter seine Botmässigkeit zu bringen und sich durch Embolie im Körper zu verbreiten, nachgewiesen wurde, ist auch der schöne Traum von der Gutartigkeit dahin.

Auch C. O. Weber und Bardeleben halten die Diagnose intra vitam für sehr schwierig und ersterer macht darauf aufmerksam, dass sie noch auf dem Secirtisch und sogar unter dem Mikroskop zweifelhaft sein und zu Controversen selbst der bewährtesten Autoren führen könne.

Man hat zur Sicherstellung der Diagnose die Explorativpunction und die probatorische Incision vorgeschlagen, Manipulationen, von denen entschieden abzurathen ist, sofern man nicht in der Lage sich befindet die Totalexstirpation in kürzester Zeit ihnen folgen zu lassen. Richet[1]) führt einen Fall an, in welchem ein Enchondroma scapulae nach einer Explorativpunction nicht nur rapid wuchs, sondern auch sehr schmerzhaft wurde. Mehr aber noch, als dies, ist der rasche Zerfall und die dadurch bedingte Verschleppung von Enchondrompartikeln durch die Blutbahnen zu befürchten.

Weniger schwierig als eine für alle Fälle passende allgemeine Diagnose, ist die Differentialdiagnose, die Diagnose per exclusionem im concreten Falle.

Es kommen am Brustkorb verschiedene Geschwülste und Neubildungen vor, welche Veranlassung zur Verwechslung mit Enchondrom geben können.

Exostosen. Von den Exostosen unterscheidet sich das Enchondrom durch seine Grösse, seine Consistenz und seine Oberfläche, welche bei ersterer mehr glatt, bei letzterem mehr höckerig und gelappt ist. Auch geht die Exostose meistens allmählich in die Knochensubstanz über, während das Enchondrom sich schärfer abgrenzt, gleichsam mit seinem äusseren Rand nach innen umrollt.

Aneurysmen. Das Fehlen von Pulsation, von Geräuschen und von Anomalien im Gefässsystem wird das Enchondrom unterscheiden lassen, doch kommen nach König[2]) Aneurysmen der Aorta vor, welche nach Erodirung der Rückenwirbel und Usur der Wirbel-

1) Gaz. des hôpit. No. 95. 1855.

2) Lehrbuch der Chirurgie.

enden der entsprechenden Rippen als fluctuirende Geschwülste unter den Rückenmuskeln zum Vorschein kommen, bei welchen die genannten Merkmale des Aneurysma fehlen. Ein genaues Abwägen der Anamnese und der übrigen Erscheinungen wird vor einer Verwechslung schützen.

Abscesse werden durch die Anamnese und ihr ganzes Auftreten ausgeschlossen werden können.

Lipome werden keine diagnostischen Schwierigkeiten bereiten.

Fibrome können durch ihre Grösse und besonders in ihren Combinationsverhältnissen täuschen.

Hier wird der Nachweis des Ursprunges von den Rippen maassgebend sein, da Fibrome an diesen äusserst selten sind. Demarquay beschreibt zwar zwei solche Fälle, doch sind sie mikroskopisch nicht über allen Zweifel erhaben.

Sarkome. Von diesen ist das Enchondrom schon wegen der Häufigkeit der Combination beider schwierig zu differenziren. Beide treten mehr in jüngeren Jahren auf, beide haben mitunter ein rapides Wachsthum und auch histogenetisch haben sie viele Aehnlichkeit miteinander, indem, nach Lücke[1]), das faserknorpelige Enchondrom den Uebergang zum Sarkom vermittelt. Hier, wie in keinem anderen Falle, entscheidet das individuelle Verhalten der Geschwulst.

20. Fall. *Enchondrom oder Sarkom.*

Corey, 30 Jahre alt, kräftiger Mann, bemerkte vor 6 Jahren auf der linken Seite des Brustkastens eine kleine Geschwulst, welche seiner Angabe nach in der Gegend der 9. Rippe und ohne irgend eine vorausgegangene mechanische Verletzung sich entwickelte. Sie war anfangs hart, wurde aber später, als sie an Umfang zunahm, etwas weicher, war jedoch an keiner Stelle ganz weich. Als ich den Kranken zum ersten Mal sah, war die Geschwulst ungefähr 1—2″ hoch und bedeckte die 7.—10. Rippe; ihr innerer oder vorderer Rand entsprach den Knorpeln dieser Rippen. Sie war weder missfarbig noch schmerzhaft und wenn man sie bewegte wurde die 9. Rippe viel mehr als alle übrigen von dieser Bewegung afficirt. Da der Kranke unter allen Umständen von der Geschwulst befreit sein wollte, so nahm ich keinen Anstand die Operation zu unternehmen und schritt zu derselben am 27. März 1837. Nachdem ich zuerst einen Längsschnitt, der oben und unten 1″ weit über die Geschwulst hinausragte, gemacht hatte, durchschnitt ich auf der rechten Seite der Wunde die Weichtheile in transversaler Richtung, so dass beide Schnitte einen rechten Winkel bildeten.

Ich trennte hierauf den M. obliq. ext. los und suchte die Geschwulst in ihrer ganzen Peripherie blosszulegen, was aber durch die starken Con-

1) Lücke, Geschwülste.

tractionen des genannten Muskels sehr erschwert wurde. An dem äusseren oder linken Wundrande fand ich, selbst nachdem ich diesen Rand ganz durchschnitten hatte, durch die Contractionen des M. latissim. dorsi noch bedeutendere Schwierigkeiten. Der Kranke litt, als die Muskeln durchschnitten wurden, ungemein. Ich überzeugte mich nun durch eine sorgfältige Untersuchung, dass die Geschwulst ursprünglich in der 9. Rippe entstanden war und mit der 7., 8. und 10. nur schwach adhärirte.

Nachdem ich die Geschwulst von den genannten Rippen getrennt hatte und sie nur noch mit der 9. zusammenhing, war ich einige Augenblicke unschlüssig, ob ich zuerst die Rippe durchschneiden oder die Geschwulst von der letzteren lostrennen sollte. Da ich mich jedoch überzeugte, dass ich durch vorherige Lostrennung der Geschwulst fast 1″ mehr von der Rippe erhalten könne, so schnitt ich die Geschwulst nebst 1″ vom Rippenknorpel ab und schritt erst dann zur Durchschneidung der Rippe. Die Intercostalmuskeln wurden vorsichtig durchgeschnitten, die Art. und Ven. intercost. sammt dem Nerven mit der Pleura losgetrennt und hierauf die Rippe vermittelst der scharfen Zange, welche an die Ränder der ersteren applicirt war, durchgespalten. Das kranke Stück der Rippe, nebst einem Stück des Rippenknorpels, wurde von der Pleura und dem Diaphragma getrennt. Das freiliegende Diaphragma war in der Oeffnung der Wunde zu sehen und bildete eine Art von Bruch; die Blutung war nicht bedeutend.

Ich hatte mit Bestimmtheit geglaubt eine Verdickung der Pleura und des Diaphragma's, durch welche die Lostrennung der Rippe etwas leichter und gefahrloser geworden wäre, zu finden; es war aber durchaus keine vorhanden.

Die genannten Theile sowohl, wie die innere Fläche der Rippe waren vollkommen normal. Die Hauptschwierigkeit bei der Operation bestand nicht in der Lostrennung der Rippe, wie ich erwartet hatte, sondern in den starken Contractionen des M. obliqu. ext. und des M. latissim. dorsi. Wären die ersten Schnitte weniger gross gewesen, so würden mich diese Contractionen sehr in Verlegenheit gebracht haben.

Ich muss übrigens bemerken, dass die Lostrennung einer Rippe von der Pleura und dem Diaphragma durchaus keine leichte und gefahrlose Operation ist, besonders wenn die Pleura nicht verdickt ist.

Am 2. Tage nach der Operation fieberte der Kranke sehr bedeutend und 10 Tage hindurch war der Puls 120, ohne dass man deutliche Symptome von Entzündung der Pleura oder des Diaphragmas wahrnehmen konnte.

Am 14. April war der Puls wieder normal, die Wunde fast ganz geheilt und der Kranke schritt merklich seiner Genesung entgegen.

Carcinome kommen an den Rippen selten primär vor, sondern sind meist secundär von Carcinoma mammae übertragen oder finden sich als Combination.

Für die Auswahl des therapeutischen Verfahrens müsste es von grossem Werthe sein, wenn es möglich wäre während des Lebens diejenigen Erscheinungen zu diagnosticiren, welche nicht nur die

Prognose an sich, sondern auch diejenige eines operativen Eingriffes sehr zweifelhaft machen.

Zunächst ist es die Eigenschaft des Enchondroms sich auch gegen die Pleurahöhle hin zu entwickeln. Ist diese Partie der Geschwulst gross genug, so muss sie durch Compression der Lunge Dämpfung des Percussionsschalles, Aufhebung oder Abschwächung des vesiculären Athmens und pleuritisches Reiben verursachen. Die Dämpfung soll die äusserlich fühlbaren Grenzen des Tumors nicht überschreiten, sich überhaupt durch ihre eigenthümliche Form charakterisiren und sich besonders dadurch von einem pleuritischen Exsudat unterscheiden. Oft sind aber beide gleichzeitig vorhanden, so dass letzteres, bei einiger Mächtigkeit, die erstere verdecken muss.

Auch in das Mediastinum kann sich das Enchondrom ausbreiten. Die Symptome von Druck: Dyspnoe, Gefühl von Schmerz und Schwere hinter dem Sternum, Kitzel im Larynx, Herzklopfen, Cyanose [1]) können sowohl bei Brustkrankheiten, als auch bei retrosternalen Abscessen, sowie bei Aneurysmen so gut vorkommen wie bei Neoplasmen [2]). Verdrängungserscheinungen der Lunge und des Herzens sind den letzteren drei gemeinsam. Doch werden bei Vorhandensein eines äusseren Enchondroms die genannten Symptome stets den Verdacht auf Ausbreitung desselben in das Mediastinum rechtfertigen.

Wie gegen die Brusthöhle, so kann das Enchondrom auch gegen die Bauchhöhle, das Diaphragma entweder blos vor sich her stülpend oder aber auch dasselbe in den Process hinein ziehend, sich ausdehnen. Gefühl von Druck, Schwere, Auftreibung des Abdomens und Verdrängungserscheinungen der Unterleibsorgane werden bei bestehendem Rippenenchondrom auf die Diagnose führen. Die Aufzählung der von den einzelnen Organen sich manifestirenden Symptome würde hier zu weit führen und fallen diese mit den Erscheinungen des gegen die Brusthöhle zu sich entwickelnden Beckenenchondroms zusammen.

Von allergrösstem Werthe aber müsste der Nachweis der enchondromatösen Metastasen in die inneren Organe und besonders in die Lungen, wo sie weitaus am häufigsten sind, intra vitam sein. Treten zu einem Rippenenchondrom Dyspnoe, Husten, blutige Sputa, klagt der Kranke über Seitenstechen und lassen sich umschriebene Verdichtungen in den Lungen durch die Percussion nachweisen, so dürfen Enchondrom-Embolien und Infarcte mit grösster Wahrscheinlichkeit angenommen werden. Enchondromatöse Partikel in den Sputis nach-

1) Niemeyer, Pathologie und Therapie 1874.
2) König, Lehrbuch der speciellen Chirurgie 1875.

zuweisen, ist jedenfalls ein sehr mühevolles Beginnen; es würde aber ein solcher Nachweis die Diagnose vollständig sicher stellen. Otto Weber[1]) hat in einem Fall von Beckenenchondrom während des Lebens die Diagnose auf Metastasen in der Lunge gestellt, welche durch die Section bestätigt wurde.

„Im Juli stellte sich ab und zu ein trockener Husten, selbst etwas blutstreifiger Auswurf und leichte Dyspnoe ein. Da sich auch einige Verdichtungen in der Lunge durch Percussion nachweisen liessen, so stellten wir die Diagnose auf metastatische Enchondrome der Lungen."

Vielleicht dürften die unter dem 23. September und 31. October eingetretenen plötzlichen Temperatursteigerungen in Fall Nr. 1, für welche in der Wunde selbst ein Grund nicht gefunden werden konnte, auf frische enchondromatöse Schübe in die Lungen zurückzuführen sein, da ja Dyspnoe, blutige Sputa vorhanden waren und die Kranke sich über Seitenstechen und einen quälenden Husten beklagte.

5. Prognose.

Aus dem bereits Gesagten geht mit Evidenz hervor, dass das Rippenenchondrom auf Gutartigkeit keinen Anspruch hat, sondern dass seine Prognose eine ungünstige genannt werden darf, indem es schon an sich durch seine Tendenz zur Erweichung das Leben durch Erschöpfung in höchstem Grade gefährdet. Die Momente, welche die Gefahr noch erhöhen, sind: die Fähigkeit zum Recidiviren, die Combinationen und die Metastasen.

Recidive finden sich nur 5 mal verzeichnet. Schuh (l. c.) findet die Ursache derselben nach Exstirpation von Enchondrom an den Knochen darin, dass leicht, ohne dass man eine allgemeine Disposition annehmen müsste, kleine Reste zurückgelassen werden. Allein in Fall 3 trat ein Recidiv an einer vorher scheinbar ganz gesunden Rippe auf.

Combinationen ging das Enchondrom 6mal ein und zwar mit Myxom in 2, mit Sarkom in 4 und mit Carcinom in 2 Fällen, wovon 2 Fälle Combinationen von Enchondrom, Myxom und Sarkom darstellen. Die Combinationen treten häufig erst im späteren Verlauf oder sogar in Form von Recidiven auf.

21. Fall. *Reines Enchondrom, Recidiv mit Markschwamm.*

Herr Dodd entfernte einen genuinen, augenscheinlich unvermischten cartilaginösen Tumor von den Rippen eines Mannes, aber nach 3 Monaten erschien ein anderer Tumor an derselben Stelle, welcher aus Knorpelgewebe und medullärer Substanz (Sarkom?) bestand, welche innig (closely)

1) Virchow's Archiv Bd. XXXV. 1866. S. 505.

miteinander vermischt waren. Der Fall nahm bald einen ungünstigen Ausgang.

Metastasen und Affection von Nachbargebilden finden sich 12mal verzeichnet und zwar 4 mal Metastasen in den Lungen, 2 mal Enchondrome im Mediastinum, 2 mal im Wirbelkanal, 2 mal Affection der Pleura und je 1 mal des Diaphragmas und der Brustdrüse.

Nach ihrem Ausgang vertheilen sich die Fälle folgendermaassen:

I. Operirt wurden 16 Fälle.

davon starben	8
geheilt wurden	5
gebessert	1
Ausgang unbekannt	2
	16

Die Todesursache war in den 8 Fällen von tödtlichem Ausgang:

Metastasen in die Lungen	2
Pyopneumothorax	2
Recidiv und Marasmus	2
Marasmus	1
Pleuritis	1
	8

II. Nicht operirt wurden 12 Fälle,

davon starben	11
Ausgang unbekannt	1 (wahrscheinl. gest.)
	12

Die Todesursache war:

Metastasen	3 mal
Marasmus	4 „
Lähmung der unteren Extremitäten und der Beckenorgane	2 „
Compression der Lungen u. s. w.	1 „
Typhus (Enchondrom zufälliger Befund)	1 „
	11 Fälle

III. Operirt wurden	16	davon starben 8
Nicht operirt wurden	12	„ „ 11 (12?)
	28	19 (20?)

Bei den acht nach Operation gestorbenen Kranken fand sich in einem ausser Pyopneumothorax noch Enchondrom im Mediastinum, so dass also nach obigem Verzeichniss nur noch 2 Fälle übrig bleiben, in welchen die Operation als directe Todesursache angeschuldigt werden könnte. Der eine starb an Pyopneumothorax complicirt mit Erysipel, der andere an eiteriger Pleuritis.

Zum Schlusse noch die Bemerkung, dass obigen Zahlen ein absoluter statistischer Werth nicht beigemessen wird, sondern nur als Beitrag zu einer grösseren statistischen Zusammenstellung.

6. Therapie.

Trotzdem eine grössere, massgebende Anzahl von Fällen nicht vorliegt, darf doch die Ansicht von Scholz: therapiam, si quaeris, malo non nisi operatione adhibita te posse accurate mederi credo, auch für das Rippenenchondrom als richtig angesehen werden. Zugleich aber ist von vorneherein der Grundsatz aufzustellen, dass, wenn die Entfernung der Geschwulst früh vorgenommen wird, sich auch die Ansichten sowohl quoad vitam, als auch quoad valetudinem bedeutend bessern.

Man hat zwar noch bis in die neuere Zeit versucht die Neubildung durch innere resolvirende (Jodkali) und äussere Mittel (Jodeinreibungen, reizende und auflösende Pflaster und Salben u. s. w.) zur Resorption zu bringen und Stanley[1]) will durch die locale Anwendung des Mercurs und Jods kleinere Enchondrome zur Zertheilung gebracht haben. Nachdem aber die Behauptung von der Reactionslosigkeit dieser Geschwülste sich nicht bewährt hat, wird man kein Unrecht begehen, wenn man von allen diesen Manipulationen, ebensowenig wie von dem gesammten antiphlogistischen Apparat, von dem sich Emmert[2]) grosse Erfolge verspricht, kein Heil erwartet, sondern der Forderung Schweninger's[3]) beipflichtet, „dass man bestrebt sein muss, das Enchondrom möglichst rasch und vollständig zu beseitigen. Denn abgesehen von der leicht möglichen Bösartigkeit der Enchondrome durch Metastasen, liegt in dem Bestreben, eine ungeheure Grösse zu erreichen, allein schon dringend die Indication sie möglichst bald zu entfernen. Ausser der Functionsbehinderung des betroffenen Theiles und des bedeutenden Säfteverbrauches sprechen aber auch noch die leichte Combination mit Krebs, Sarkom, Cystenbildung der baldigsten Exstirpation unbedingt das Wort."

Der Einwand von C. O. Weber, dass Rippenenchondrome für Operationen nicht sehr einladend seien, zumal denselben nicht selten Recidive folgen, kann nur den Grundsatz einer möglichst frühzeitigen Entfernung der Geschwulst stützen.

Die operativen Eingriffe nun, welche in Frage kommen, sind theils palliativer Natur, theils beabsichtigen sie eine radicale Heilung.

Als Palliativoperationen sind die Punction und die Incision aufzufassen, obgleich Dujardin durch Punction und Druckbandage einen dauernden Erfolg erzielt haben will.

---

1) Erichsen, Praktisches Handbuch der Chirurgie Bd. II. 1864.
2) Emmert, Praktisches Handbuch der Chirurgie Bd. II. 1864.
3) Bayerisches ärztliches Intelligenzblatt Nr. 24. 1875. S. 245.

22. Fall. *Enchondroma multiloculare, Punction.*

Ein 70jähriger, kräftiger Landmann trug vor der Brust und dem Abdomen eine vom oberen Theil des Sternum bis unter den Nabel reichende, narbige, fast in ihrer ganzen Ausdehnung korpelige Geschwulst, an der hier und da einige Stellen fluctuirten. Sie hatte 1,20 M. Umfang und ragte 20—25 Cm. über den Thorax vor. Die Geschwulst war vor 8 Jahren als ein kleiner, harter, knochenähnlicher Kern an den Rippenknorpeln am Ende des Sternums entstanden und hatte in den letzten 3 Jahren schneller als früher zugenommen, verursachte aber keine Schmerzen, nur Unbequemlichkeit.

Die an der Oberfläche zerstreuten, sehr harten, narbigen, tropfsteinähnlichen Erhebungen waren nach Dujardin aus der Erweiterung der Zellenräume einer Knorpelgeschwulst entstanden, die sich auf Kosten der Rippenknorpel entwickelt hatte. Diese unter sich durch Verlängerungen verbundenen Knorpelstalaktiten bildeten eine Art Netz und waren von einer grossen Menge Flüssigkeit benetzt.

Alles, was man in diesem Falle thun konnte, war, eine Entleerung der Flüssigkeit zu bewirken. Nach der ersten Punction floss nur eine sehr geringe Menge hellgelblicher, schäumender Flüssigkeit aus. Die Punction an zwei anderen Stellen gab keinen besseren Erfolg. Der Tumor hatte wahrscheinlich deswegen sehr wenig Neigung sich zu entleeren, weil die sehr resistenten Wände beim Ausfliessen der Flüssigkeit nicht zusammenhalten konnten. Nach der Anlage einer Bandage um den Leib senkte sich die knorpelige Schale schneller, als man erwartet hatte. Nach 8 Tagen war die Geschwulst auf die Hälfte ihres frühren Volumens zurückgeführt und zwei Monate nach der Operation war sie nur noch $^1/_{10}$ so gross wie früher. Fort und fort entleerte sich durch eine sehr enge fistulöse Oeffnung Eiter. Jetzt ist die Geschwulst sehr hart, uneben, narbig und hängt an der Basis des Sternums, an den Rippenknorpeln und an den Rippen selbst fest. Sie ist nicht mehr schmerzhaft und hat nur noch die Grösse zweier Fäuste eines Erwachsenen!

Ihre Indication finden die Punction und die Incision bei cystoiden Formen, in denen eine Contraindication der Radicaloperation wegen zu hohen Alters oder weil sich die Geschwulst allzuweit in die Tiefe erstreckt oder schon Metastasen stattgefunden haben, gegeben ist. Jedenfalls ist der Punction der Vorzug zu geben, da sie das, was man von beiden Eingriffen verlangt, genügend leistet, nämlich Erleichterung zu schaffen, dabei aber gefahrloser und schonender ist als die Incision, welche dem rascheren Zerfall Vorschub leistet.

Von Blasius[1]) wurde die Anlegung eines Haarseiles empfohlen, um durch die Eiterung das Enchondrom zur Resorption zu bringen. Dasselbe ist jedoch nicht empfehlenswerth, da die Eiterung leicht so profus werden könnte, dass sie mit der Erschöpfung des Kranken

1) Blasius, Beiträge zur praktischen Chirurgie 1848.

endigte, ausserdem auch noch die Gefahr einer eiterigen Pleuritis mit ihren Folgen in sich birgt.

Auf die physiologische Tendenz des Knorpels zur Verknöcherung bauend, haben Dieffenbach[1]) und Blasius gleichzeitig die blosse Abtragung des Enchondroms, mit Zurücklassung einer dünnen Schicht, welche eben dann verknöchern sollte, zur Methode erhoben. Dieffenbach formulirt die Indicationen zur Ablation dahin, dass wenn:

1. Die Geschwulst einen Auswuchs an einem Knochen bildet, die Heilung ohne Amputation, durch blosses Absägen der hypertrophischen Hervorragung erreicht werden kann.

2. Der Knochen in seiner ganzen Dicke in Enchondrom umgewandelt ist, durch Abtragung der überflüssigen Masse und den darauf folgenden Entzündungsprocess Verdichtung des aufgelockerten Gewebes und Rückbildung zur Knochenformation erlangt werden kann.

Die Gefahren der Abtragung sind jedoch nach Volkmann[2]) keine geringen; sie bestehen hauptsächlich in der Eiterung und in der Blutung.

Diese kann, namentlich bei der „ablation en plusieurs temps", wie sie von Dieffenbach auch ausgeführt wurde, eine ganz bedeutende und schwer zu stillende sein, da die Gefässe in dem starren Gewebe nicht leicht zu fassen sind und die Ligaturen leicht ausreissen.

Die Eiterung aber kann durch ihre Menge, die lange Dauer und allfällige Senkungen das Leben des Kranken in höchstem Maasse gefährden.

Jedenfalls ist die Indication zur Abtragung, wie sie Volkmann (l. c.) aufstellt, dass nämlich diese nur bei reinen Enchondromen von fester Consistenz erlaubt, bei den sarkomatösen, myxomatösen und schleimig erweichten Formen dagegen wegen der Gefahr von Recidiven gänzlich zu verwerfen sei, sehr beherzigenswerth. Da nun aber die Erweichung beim Rippenenchondrom der gewöhnliche Ausgang ist, Combinationen sehr häufig sind und Recidive selbst noch nach Resection der Rippen auftreten können, so sind die Grenzen für die Indication zur Abtragung bei diesem eher noch enger als weiter zu ziehen oder es dürfte am Ende der Vorschlag, diese ganz und gar fallen zu lassen, berechtigt sein[3]).

Am meisten Aussicht auf dauernden Erfolg gewährt nur die Totalexstirpation mit Resection der erkrankten Rippe oder Rippen.

1) Dieffenbach, Operative Chirurgie II. 1848.

2) Volkmann, Pitha und Billroth's Handbuch der Chirurgie II. 2.

3) Vgl. auch die Ursachen der Entstehung von Metastasen. I. Theil.

Es sprechen sich zwar verschiedene Autoritäten dagegen aus und es ist nicht zu leugnen, dass in Anbetracht der Histogenese, der Entwicklung aus persistirenden Knorpelinseln oder in Folge von Wachsthumsstörungen in der primären Knochenformation, gerade das jugendliche Alter eine Contraindication der Totalexstirpation oder von Operationen überhaupt bilden müsste, indem durch Entfernung der einen Geschwulst die Entwicklung einer neuen, bisher noch latenten, an einer anderen Körperstelle geweckt würde [1]), so dass erst nach vollständig abgelaufener Pubertät die Operation erlaubt wäre, von der Annahme ausgehend, dass dann die persistirenden Knorpelreste entweder schon ossificirt wären oder doch die Fähigkeit zur Proliferation verloren hätten.

Albert [2]) hält derlei Operationen für so aussichtslos, dass man sie nicht empfehlen kann und Billroth [3]) betrachtet die Exstirpation von Neoplasmen der Rippen als im Allgemeinen nicht nachahmenswerthe Curiosa; bei Enchondromen möchte noch eher eine Indication vorhanden sein, weil sie sehr gross und dadurch gefährlich werden können. Nach Stromeyer [4]) ist die Resection der Rippen überhaupt ad acta zu legen und nach Heinecke [5]) darf die Resection eines Rippenstückes, ausser bei Empyem, nur dann vorgenommen werden, wenn man die Pleura unverletzt lassen kann. „Da nun die Neubildungen, welche von den Rippen ausgehen, sehr bald die Pleura in Mitleidenschaft zu ziehen pflegen, so kommt die Resection fast allein bei der Rippencaries in Frage."

Die Gefahren der Operation bestehen hauptsächlich in der Pleuritis, im Pneumothorax und im Pyo-Pneumothorax, in seltenen Fällen in der Eröffnung des Peritonäums. Aus Fall Nr. 3 geht aber hervor, dass selbst die durch bedeutende Defecte der Brustwand und durch Lungencollaps entstehende Höhle durch Einstülpung der äusseren Haut zur Obliteration gebracht werden und, ohne bedeutende Beschwerden zu verursachen, bestehen kann.

Auch Bardeleben [6]) spricht der Totalexstirpation das Wort, allein er betrachtet sie als eine Indicatio vitalis, wenn das Enchondrom durch seinen Sitz und seine Grösse die Function wichtiger

---

1) Vgl. Léon Sauce, Essai sur la pluralité des néoplasmes. Thèse pour le Doctorat. Paris 1880.

2) Lehrbuch der Chirurgie.

3) Pitha und Billroth, III. 2.

4) Handbuch der Chirurgie. II.

5) Compendium der chirurg. Operationslehre.

6) Bardeleben, Lehrbuch der Chirurgie 1870.

Theile stört, oder wenn durch bald zu erwartenden Aufbruch Gefahr droht, und König[1]) möchte die Rippenresection bei stark wachsenden Enchondromen nicht ganz verwerfen, wenn sie auch die Gefahren der Eröffnung der Pleura und des Pericardiums bieten kann. Der Lister'sche Verband wird auch hier die Gefahr der Pleuraeröffnung herabsetzen.

Da jedoch die Chancen der Exstirpation so zu sagen im geraden Verhältnisse zur Grösse der Geschwulst stehen, in dem Sinne, dass, je grösser das Enchondrom geworden, auch die Erweichung wahrscheinlicher ist und damit auch die Möglichkeit der Recidive, Combinationen und Metastasen, so wird die *Totalexstirpation mit Resection der erkrankten Rippe oder Rippen stets indicirt sein, sofern nicht allzu hohes Alter oder der Verdacht auf ausgebreitete Affection der Pleura u. s. w. oder auf Metastasen davon abrathen, und zwar ist die Operation möglichst frühzeitig vorzunehmen und nicht zu warten, bis Gefahr im Verzuge ist, da dadurch die Prognose der Operation getrübt wird.* Dass man darauf bedacht sein muss die Geschwulst möglichst vollständig zu entfernen, ist selbstverständlich, ebenso auch, dass so gut wie bei jeder grösseren Operation, auch bei dieser alle Momente auf das sorgfältigste erwogen werden müssen, welche von einem operativen Eingriff überhaupt abrathen.

Was nun die Ausführung der Operation anbetrifft, so wird sie sich nach dem individuellen Verhalten des einzelnen Falles zu richten haben.

Ueber den Hautschnitt gehen die Ansichten auseinander, auf der einen Seite wird die Bildung eines Lappens, auf der anderen ein grosser Längsschnitt vorgeschlagen. Ersterer bietet den Vortheil mehr Raum zu gewähren, letzterer hat mehr Aussicht auf Heilung per primam, beide aber sparen die Haut, welche sich oft bedeutent retrahirt und daher zur Deckung des Defects sehr geschont werden muss.

Natürlich wird man strenge nach antiseptischen Cautelen verfahren. Es kann der Fall eintreten, dass die Carbolsäure zu stark reizt; man ersetzt sie durch Lösungen von Salicylsäure oder von Kali hypermanganicum, oder auch von Thymol.

In jenen verzweifelten Fällen, in denen von einer Operation keine Rede mehr sein kann, wird man, ut aliquid fecisse videamur, zu den Roborantien greifen, jedenfalls eher, als zu den schmelzenden Mitteln, welche wie C. O. Weber (l. c.) bemerkt, freilich schmelzen, aber mit dem Afterprodukt auch den Kranken auflösen.

1) König, Lehrbuch der Chirurgie.

Tabellarisch

No.	Quelle	Alter	Geschlecht	Dauer	Ursache	Sitz	Symptome	Struct
1	Kappeler: Krankengeschichte d. thurg. Kantonspitales in Münsterlingen	51 Jahre	weibl.	ca. 25 Jahre	unbekannt	*Rechts vorne* Ursprung 4. Rippe, mehrere Rippen afficirt	anfangs schmerzlos, später spontan heftige Schmerzen	gemisch Faser- knorp ver- knorpe
2	Kocher: Krankengesch. der chirurg. Klinik in Bern	40 Jahre	männl.	5 Jahre	Fractura cost. II	*Rechts vorne* mehrere Rippen afficirt	schmerzlos	?
3	Kolaczek: Verhandlungen d. deutschen Gesellsch. f. Chirurgie, 1879	40 Jahre	weibl.	4 Jahre	unbekannt	*Links vorne* Ursprung 4. Rippe, mehrere R. afficirt	schmerzlos	hyali
4	Hueter: Archiv für klin. Chirurgie, VII. Bd., 1866	33 Jahre	männl.	1 Jahr	Contusio, Fractur?	*Rechts hinten* 10. und 11. Rippe afficirt	Schmerzhaftigkeit stets zunehmend	vor- wiegen hyali
5	Billroth: Wiener medicin. Wochenschrift, LXI, 15, 1871	36 Jahre	männl.	3/4 Jahre	unbekannt	*Rechts vorne* 2. Rippe, mehrere Rippen	schmerzlos	Gall knorp
6	Gintrac: hôp. St. André Bordeaux, Schmidt's Jahrbücher, 1857	66 Jahre	männl.	—	unbekannt	*Rechts vorne* 3.—5. Rippe, 8.—11. Rippe	schmerzlos	vorwieg fibro- cartilag
7	Dufour: Lébert, Traité d'anatomie patholog., Paris 1855	13 Jahre	weibl.	?	chondroplastische Disposition	*Links* fast sämmtliche Rippen	—	Faser knorp
8	Turner: London medical times and gaz., 1870	32 Jahre	männl.	3 Jahre	Contusio, Fractur?	*Links vorne* Rippenknorpel	schmerzhaft	—
9	Virchow: Lehre von d. Geschwülsten, Bd. I, 1863	älter	männl.	—	—	Nur scheinbar von den Rippen, vom Intercostalraum entspringend	—	Haut knorp
10	Morel-Lavallée: Gazette des hôpitaux, 105, Paris 1861	35 Jahre	männl.	35 Jahre	congenital	*Links vorne* unter dem M. pectoral. maj.	schmerzlos	Galle knorp
11	Müller-Ekström: Archiv für Anatomie etc., 1843	36 Jahre	männl.	6 Jahre	—	*Rechts vorne* 6 Rippen umfassend	schmerzlos	rein knorp
12	Virchow: Charité-Annalen 1880, V. Jahrg.	28 Jahre	weibl.	—	chondroplastische Disposition	*Rechts vorne* 6. Rippe	—	rein knorp
13	Warren: Ueber Diagnose und Cur der Geschwülste, 1839	40 Jahre	männl.	ca. 1/2 Jahr	chronisch-entzündlich. Process	*Rechts vorne* 6. und 7. Rippe	heftige Schmerzen	Faser knorp
14	Busch: Chirurgische Beobachtungen, Berlin 1854	35 Jahre	weibl.	3 Jahre	unbekannt	*Rechts vorne* 7. Rippenknorpel, 2 Rippenknorpel	?	gemis
15	Foucher: Union medicale, 103, Paris 1859	35 Jahre	männl.	5 Jahre	unbekannt	*Rechts vorne* 5. Rippenknorpel	anfangs schmerzlos, später schmerzhaft	Galle knorp
16	Busch: Chirurgische Beobachtungen, 1854	älter	männl.	—	—	—	—	Faser knorp

)bersicht.

laut	Metamorphosen	Combinationen	Therapie	Ausgang	Recidive	Bemerkungen.
schieb- h und dünnt	Erweichung	Myxom Sarkom	Exstirpation mit Resection von 2 Rippen	Exitus letalis	verschiedene Recidive	Enchondromablagerungen auf der Pleura, Metastasen in den Lungen in Form von Enchondrom-Embolien.
schieb- starke annetze	Erweichung Ossification	?	mehrmalige Punction	Exitus letalis	?	Knochenschale. Tod in Folge von Marasmus.
?	partielle Ossification	—	Exstirpation mit Resection von 4 Rippen, Resect. der 3. Rippe	Heilung	ein Recidiv	Recidiv nach 9 Monaten an einer neuen Rippe.
?	—	Sarkom	Exstirpation mit Resection beider Rippen	Heilung	—	9 Monate nach der Operation noch kein Recidiv.
ver- ndert	Erweichung u. partielle Verkalkung	Sarkom?	Ablation bis z. Thoraxniveau u. Auslöffelung	Exitus letalis	—	Erysipel, Pyopneumothorax, Metastasen im Mediastinum.
reglich rmal	Erweichung	—	—	Exitus letalis	—	Enchondrom im Mediastinum.
—	Ossification	—	—	Exitus letalis	—	Tod in Folge von Typhus, Enchondrome nur zufälliger Obductionsbefund.
—	Erweichung Petrification	—	—	Exitus letalis	—	Herz dislocirt, linke Lunge total comprimirt, Tumor reicht von der Basis sterni bis Proc. xiph. und beiderseits bis zu der Achselhöhle
—	Ossification	—	Ablation bis z. Thoraxniveau	Exitus letalis	—	Erysipel, Metastasen in Pleura, Diaphragma und Lungen.
beweg- nicht ffärbt	Erweichung	—	Exstirpation	Heilung	—	Tumor liegt unter dem Pectoral. maj., adhärirt mit beiden Pectorales, Ursprung nicht ganz deutlich.
—	Ossification	—	—	Exitus letalis	—	sogen. Osteoid von Müller, Exostosis cartilag. von Cooper. In Form eines Recidivs nach Exost. cartilag. Coop. des Oberschenkels.
—	Erweichung	—	—	Exitus letalis	—	Tod an Marasmus. Enchondrom der Lunge. Coexistenz von Enchondrom mit Exostosis cartilagin. multiplex.
ver- hsen	—	—	Exstirpation mit Resection beider Rippen	Heilung	—	sogen. Knochenhautgeschwulst, aber ähnlich dem Enchondrom (s. allgem. Theil).
ver- eblich	Erweichung	Carcinom? Sarkom? Myxom.	Exstirpation	ungeheilt entlassen	mehrere Recidive	Tumor setzt sich in die Tiefe fort; Brustdrüse zum Theil mit ergriffen.
it ver- eblich	Erweichung Ossification	Carcinom?	Exstirpation	Exitus letalis	—	Eiterige Pleuritis. Innen an der Rippe keine Geschwulstreste.
—	Erweichung	—	—	Exitus letalis	—	Typus der Erweichung.

No.	Quelle	Alter	Geschlecht	Dauer	Ursache	Sitz	Symptome	Sm
17	Ducluzeau: Lébert, Traité d'anatomie patholog., Paris 1855	?	männl.	mehr. Jahre	Fractura cost. VI	*Links vorne* Ursprung 6. Rippe, mehrere Rippen afficirt	anfangs ohne Schmerzen, später heftige Schmerzen	Ga...
18	Paget: Lectures on surgical pathology, London 1853	—	—	—	—	Köpfchen der Rippen u. Uebergang auf d. Wirbelsäule	Lähmung der Beckenorgane und unteren Extremitäten	–
19	H. O. Barth: Wagner's Archiv der Heilkunde, X. Jahrgang, Leipzig 1869	15 Jahre	männl.	?	Contusio? vielleicht nur Gelegenheitsursache	*Rechts hinten* Ursprung 7. Rippe. Uebergang in den Wirbelkanal	Lähmung der Beckenorgane und unteren Extremitäten, epileptoide Anfälle	Ga...
20	J. C. Warren: Ueber Diagnose und Cur der Geschwülste, Berlin 1839	30 Jahre	männl.	6 Jahre	unbekannt	*Links vorne* Ursprung 9. Rippe, mehrere Rippen	schmerzlos	?
21	Paget: On surgical pathology 1853	—	männl.	—	—	—	—	...
22	Dujardin: Schmidt's Jahrbücher, 1857	70 Jahre	männl.	8 Jahre	unbekannt	*Vorne* Rippenknorpel	schmerzlos	–
23	Johannes Müller: Ueber den feinern Bau etc., Berlin 1838	—	männl.	—	—	mehrere Rippen	—	–
24	Thiersch: Menzel, Wiener medicinische Wochenschrift, 15, 1871	—	männl.	—	—	*Rechts vorne* von der 2. und 3. Rippe ausgehend	—	–
25	Wattmann: Albert, Lehrbuch der Chirurgie II, 1, Wien 1878	—	—	—	—	—	—	–
26	Gibson: C. O. Weber, Die Exostosen und Enchondrome, Bonn 1856	—	männl.	6 Jahre	Schlag	Rippen und Proc. spinosi	—	–
27	Dumreicher: Albert, Lehrbuch der Chirurgie, II, 1, Wien 1878	—	—	—	—	—	—	–
28	Virchow: Brief an die Gaz. hebdom., 1855, alias Brief an Velpeau?	—	—	—	—	—	—	–

NB. Von diesen letzten 6 Fällen waren ausführliche Krankengeschichten nicht zugänglich, so

nt	Metamorphosen	Combinationen	Therapie	Ausgang	Recidive	Bemerkungen.
r- isen	Erweichung	—	—	Exitus letalis	—	Ulceration, Tod 3 Wochen nach Aufbruch. Linke Lunge atelektatisch, vollständig luftleer, beträchtlicher pleurit. Erguss links.
-	—	—	—	Exitus letalis	—	Das Enchondrom erstreckte sich durch die Foram. intervertebralia in den Wirbelkanal und comprimirte das Rückenmark.
-	Erweichung	—	—	Exitus letalis	—	Das Enchondrom hat die hintere und rechte Wand des Wirbelkanals durchbrochen und prominirte ½ Ctm. weit in das Innere desselben. Compression u. fettige Degeneration d. Rückenmarks.
ei	Erweichung?	—	Exstirpation mit Resection der 9. Rippe	Heilung	?	Als Osteosarcoma beschrieben, etwas fraglich (s. Geschichte, allgem. Theil).
-	—	Markschwamm	Exstirpation	Exitus letalis	Recidiv	Primäre Geschwulst rein enchondromatös, Recidiv mit Markschwamm vermischt.
-	Ossification	—	Punction, Druckbandage	Verkleinerung der Geschwulst	?	Geschwulst soll sich auf 1/10 ihres früheren Volumens verkleinert haben.
-	Reste der spongiösen Substanz in die Knorpelmasse eingesprengt	—	—	Exitus letalis	—	Sehr grosse Geschwulst von höckeriger Oberfläche, auf dem Durchschnitt Zellen von Erbsengrösse mit durchsichtiger Knorpelmaterie angefüllt.
-	—	—	Abtragung	?	—	Mortificirung d. endothoracischen Geschwulsttheiles, hühnereigrosse Höhle im Thorax durch eine thalergrosse Oeffnung mit der Aussenwelt communicirend.
-	—	—	Abtragung, Versuch die Pleura von der Hinterfläche d. Tumors abzulösen	Exitus letalis	—	Pyo-Pneumothorax.
-	Ossification	—	Exstirpation	Exitus letalis	Recidiv	Tod trat erst 6 Jahre nach der Operation in Folge des Recidivs ein.
-	—	—	—	Exitus letalis	—	Geschwulst hatte an der Basis die Grösse und den Umfang von drei Handflächen.
-	—	—	—	Exitus letalis	—	Metastasen in den Lungen. (Von diesem Fall konnte nur diese äusserst kurze Notiz aufgefunden werden.)

den sich hierüber nur spärliche, in der Literatur zerstreute, kurze Notizen.

XVIII.

Ein Beitrag zur Casuistik der Schusswunden des Gehirns mit Einheilen des Projectils.

Von

Dr. Emil Burckhardt,
Assistenzarzt an der chirurg. Klinik zu Basel.

(Hierzu Tafel VII.)

Auf der chirurgischen Klinik des Herrn Prof. Socin zu Basel kam in jüngster Zeit ein Fall zur Beobachtung und anatomischen Untersuchung, der seiner ausserordentlichen Seltenheit wegen auch für weitere fachmännische Kreise von Interesse sein dürfte, und den wir desshalb nachfolgend ausführlich mittheilen.

Es handelt sich um einen Fall von vollständig reactionslosen Einheilen eines Projectils im Gehirn, bei querer Durchbohrung der einen Hemisphäre. Nach dem 20 Monate später durch anderweitige Umstände herbeigeführten Tode des Patienten, konnte die genaue anatomische Untersuchung der Verhältnisse der Gehirnwunde vorgenommen werden. Die Krankengeschichte lautet:

S. D., 62 Jahre, Pfründer, Basel, schoss sich am 2. October 1879 in selbstmörderischer Absicht aus einem Lefaucheux-Revolver kleinen Kalibers eine Kugel in die rechte Schläfengegend. Keine Ohnmacht noch Erbrechen, dagegen Unfähigkeit zu stehen und zu gehen. Aus der Wunde eine beträchtliche Blutung. Patient wird sofort auf die chirurgische Klinik gebracht. — Es findet sich die Eintrittsöffnung des Projectils in der rechten Temporalgegend, circa zwei Finger breit oberhalb des äusseren Drittels des oberen Orbitalrandes; eine Austrittsöffnung circa 5 Cm. weiter nach hinten und etwas nach oben. Die Pupillen sind beiderseits normal weit, reagiren gut; Puls 88, kräftig; Sensorium frei; motorische Lähmung beider Beine. In der Narkose wird der Schusskanal gespalten, und es zeigt sich circa $1\frac{1}{2}$ Cm. oberhalb der erstgenannten Weichtheilwunde ein rundliches, $\frac{1}{2} - \frac{3}{4}$ Cm. im Durchmesser haltendes, scharfrandiges Loch im

Knochen, aus dem beständig Blut und Gehirnsubstanz hervorquillt. Es wird sofort behufs genauer Inspection, und um die Wegräumung der zwischen Knochen und Dura liegenden Coagula, Knochensplitter, Gehirnbrei und Bleipartikelchen zu erleichtern, die Trepanation mit Meissel und Hammer vorgenommen. Es findet sich nun ein 1½ Cm. höher als die Eintrittsöffnung im Knochen gelegener Schlitz von 1 Cm. Länge in der Dura; aus demselben ergiessen sich isochron mit dem Puls Blut und Gehirnbröckel. Beim Auseinanderziehen der Ränder der Durawunde ist im Innern des Gehirns ein die rechte Hemisphäre quer durchziehender Schusskanal sichtlich, dessen Wandung stellenweise schwarz verfärbt erscheint. Von einem Projectil ist mit Ausnahme der obenerwähnten auf der Dura liegenden kleinen Bleistückchen, drei an der Zahl, nichts zu sehen. Nach Egalisirung und Abrundung seiner Ränder erscheint der Knochendefect länglich-rund, von circa 2,0 Cm. Länge und 1½ Cm. Breite. Desinfection der Gehirnoberfläche mit 5 proc. Carbollösung; Drainage der Schädelhöhle; Hautnaht; Lister's Verband. — Nachdem nachträglich in der Wohnung des Patienten, wo der Selbstmordversuch geschah, ein Stück der Revolverkugel mit glatter Schnittfläche lose in der Wand steckend gefunden worden, wird angenommen, dass sich das Projectil an der scharfen Kante des Knochens gespalten habe, dass die äussere (grössere) Hälfte nach kurzem Verlauf zwischen Knochen und Weichtheilen die letzteren wieder durchbohrt und ausgetreten sei, die innere (kleinere) Hälfte der Kugel jedoch den Weg ins Gehirn gefunden und in der Tiefe desselben stecken geblieben sei. Eine Bleikugel des betreffenden Kalibers wiegt 3,0 Grm.; das in der Wand stecken gebliebene Kugelstück hat ein Gewicht von 2,0 Grm.; es bleibt demnach für den im Gehirn sitzenden Theil der Kugel ein Gewicht von 1,0 Grm.

Was den weiteren Verlauf anbetrifft, so ist Folgendes notirt worden:

Der erste Verbandwechsel findet am Tage nach der Operation statt (3. October). Viel blutiges Secret ohne Gehirnbröckel. Wunde reizlos. Temperatur und Puls stets normal. Der zweite Verbandwechsel wird am 5. October vorgenommen (Patient hat sich in der Nacht vorher den Verband theilweise gelöst). Am 10. October tritt bei stets fieberlosem Verlauf während des Trinkens ein epileptiformer Anfall mit Erbrechen auf, der circa 15 Minuten anhält. Am 11. October dritter Verbandwechsel: Drain entfernt, Wunde per pr. geheilt. Die Temperatur erreicht ihre höchste Höhe am Abend des 13. mit 37,9; der Puls ist stets normal. Vom 13. bis 23. October zeigen sich

Störungen der Motilität und Sensibilität im Bereiche der linken Körperhälfte. In der Nacht vom 23. auf den 24. Wiederholung des epileptiformen Anfalles, der diesmal jedoch von kürzerer Dauer ist. Da sich entschieden psychische Störungen — vollständige Amnesie — zeigen (Beginn derselben am 12. October), so wird Patient am 27. ins Irrenhaus transferirt. Die über dem Knochendefect deutlich pulsirenden, übrigens fest vernarbten Weichtheile werden mit einem starken Schutzleder bedeckt.

Patient wurde nun auf der psychiatrischen Klinik des Herrn Professor Wille bis zum 29. December 1879 behandelt, zu welcher Zeit er als vollständig geheilt entlassen wurde. Die dortige Diagnose lautet: Traumatische Psychose.

Nach seinem Austritt am obengenannten Tage erfreute sich S. andauernd eines ungestörten Wohlbefindens. Psychische Störungen irgend welcher Art wurden an ihm in der Folge nie bemerkt. Lähmungserscheinungen blieben gänzlich aus; die physiologischen Functionen waren stets ganz normale. — Die äusseren misslichen Verhältnisse des S. trieben ihn wiederum zum Selbstmord. Am 30. Mai 1881, also 20 Monate nach dem ersten Selbstmordversuch, schoss er sich aus einem gleichen Revolver, wie damals, eine Kugel durch die linke Nasenhöhle senkrecht nach oben in den Kopf. Er wird drei Stunden später der chirurgischen Klinik zugewiesen. — Der Status praesens bei der Aufnahme ist folgender: Aus der linken Nase (Eintrittsöffnung) beträchtliche, continuirliche Blutung. Auf der Höhe des Schädeldaches 11½ Cm. über der Mitte der linken Augenbraune befindet sich eine Weichtheilwunde mit unregelmässigen, zerrissenen Rändern (Austrittsöffnung). In ihrer Tiefe ist der gesplitterte Knochen zu fühlen. Einzelne Knochenfragmente liegen frei in der Wunde vor. Aus der letzteren fliesst isochron mit dem Puls Blut und Gehirnbrei ab; beim Husten, sowie bei ausgiebiger Exspiration entweichen aus der Schädeldachwunde unter gurrendem Geräusch zahlreiche Luftblasen (directe Communication mit der Nasenhöhle). Sensorium etwas benommen, doch gibt Patient auf energisches Anrufen kurze, zutreffende Antworten. Die Pupillen sind gleich weit, träge reagirend; der Puls kräftig und voll, 82. Die Respiration nicht beschleunigt; Motilitäts- und Sensibilitätsstörungen sind nirgends nachweisbar. — Es wird sofort die Wunde am Schädeldach gespalten, der Knochen blossgelegt; Entfernung der gelösten Knochensplitter. Der circa ein 1 Cts.-Stück grosse Knochendefect zeigt nun ziemlich glatte Ränder, so dass eine weitere Egalisirung überflüssig erscheint. Wegräumung der zwischen Knochen und Dura angesammelten Coa-

gula und Gehirnbröckel; Desinfection der Gehirnoberfläche mit 5 proc. Carbollösung; Einlegen eines Drainrohres in die Gehirnwunde; Naht; Lister's Verband. Die linke Nasenhöhle wird mit Borsäurelösung (1,0 : 30,0) öfters täglich ausgespült; Salicylwattetampon eingelegt.

Während der ersten drei Tage bleibt die Temperatur afebril, der Puls normal; Lähmungserscheinungen fehlen vollständig; Sensorium etwas benommen. Beim ersten Verbandwechsel (am dritten Tage) wird das Ausfliessen von blutigem Gehirnbrei, sowie das Entweichen von Luftblasen aus dem Drainrohr constatirt. Vom vierten Tage an erhöhte Körpertemperatur (bis 40,4). Zuckungen in den Extremitäten. Benommenheit, die sich allmählich zu völliger Bewusstlosigkeit steigert. Puls und Respiration beschleunigt. Keine Pupillendifferenz. Am sechsten Tage nach der Verletzung erfolgt bei stetigem Anhalten genannter Symptome der Tod.

Die Section wurde von Herrn Prof. Roth ausgeführt und ergab in Bezug auf die erste Verletzung Folgendes (vgl. Taf. VII):

3 Cm. oberhalb der Mitte des rechten oberen Orbitalrandes, 1,5 Cm. nach vorn von der Coronarnaht findet sich im Stirnbein ein länglich-ovaler 1,8 : 1,4 Cm. im Durchmesser haltender Defect; seine Ränder glatt und etwas versenkt. Er ist verschlossen durch ein sehr derbes, weissliches Bindegewebe. Da die Dura mater überall dem Knochen fest adhärent, so muss sie bei Abdeckung des Gehirnes in Zusammenhang mit dem Schädeldach entfernt werden. Es bleibt dabei an der Falx (*a*) ein weicher, weisser Gewebsstrang (*b b*) hängen, der 4½ Cm. nach hinten von ihrer Insertionsstelle an der Crista galli mit der Dura fest verwachsen ist. Derselbe ist 7,2 Cm. lang, hat an seiner Basis einen Durchmesser von 0,6—0,7 Cm. und verjüngt sich allmählich gegen sein freies Ende hin. Circa 1,0 Cm. von seiner Insertionsstelle an der Falx entfernt, liegt in demselben lose eingebettet ein etwas abgeplattetes, difformes Bleistück (*c*) von circa 0,8 Grm. Gewicht; ferner finden sich mehrere Bleipartikel (*d*) in der Continuität des Gewebsstranges fest eingekapselt, deren Gesammtgewicht circa 0,2 Grm. beträgt. Von histologischen Elementen finden sich in demselben vorwiegend fettig degenerirte Nervenfasern, Bindegewebsfasern und -Zellen, ferner freies Fett, vereinzelte Körnchenzellen und Detritusmassen. Um die kleinen Bleipartikelchen herum verdichtet sich das feine Bindegewebe zu Faserzügen, welche dieselben dicht umspinnen und so eine Bindegewebskapsel bilden. Nervenfasern lassen sich hier keine auffinden. Dem beschriebenen Strang entsprechend, zieht sich quer durch die rechte Hemisphäre,

mittlere (*e*) und obere (*f*) Stirnwindung betreffend, bis zur Incisura longitudinalis hin ein glattwandiger, leerer Kanal (*g g*), der ziemlich dicht unter der grauen Substanz verläuft; seine Wandung fühlt sich nicht derber als die übrige Gehirnsubstanz an. Der Anfang des Kanals resp. die Eintrittsstelle des Projectils liegt in der Gegend des Sulcus frontalis inf. (*h*) und der mittleren Stirnwindung (*e*); sie wird verschlossen durch eine bindegewebige Verdickung der Dura mater (*i*), mit welcher der obenerwähnte, der Falx fest anhaftende Gewebszapfen verwachsen war, was sich durch einen der schwieligen Stelle (*i*) adhärenten Gewebsrest von derselben histologischen Beschaffenheit documentirt.

Die zweite, tödtliche Verletzung betrifft ausschliesslich die linke Hemisphäre. Die Eintrittsstelle des Projectils in die Schädelhöhle liegt in der linken Lamina cribrosa. Der Schusskanal zieht sich linkerseits durch den Bulbus olfact., Tract. opticus, Vorderhorn, Seitenventrikel und erweitert sich gegen die Oberfläche des Gehirns trichterförmig. Die Austrittsöffnung im Schädeldach befindet sich im Stirnbein, circa $^3/_4$ Cm. von der Coronar- und 1 Cm. links von der Pfeilnaht gelegen. Der ganze Schusskanal ist mit Gehirnbrei und Blutcoagulis ausgefüllt; nirgends Eiterung. Im Uebrigen ergibt die Section nichts Besonderes.

Bekanntlich finden sich solche Fälle, wie der eben mitgetheilte, in der Literatur nur spärlich erwähnt, da es eben bisher nur selten gelang, Patienten mit so schweren Gehirnverletzungen dauernd am Leben zu erhalten. Wir nahmen daher an, dass die Mittheilung des Falles von Interesse sein dürfte. Der glückliche Verlauf der schweren Gehirnverletzung ist jedenfalls der streng antiseptischen Behandlung der Wunde gut zu schreiben. Es ist seit längerer Zeit auf unserer Klinik Uebung, die Schädelbrüche nach denselben Principien, wie andere offene Knochenfracturen zu behandeln. Ganz besondere Sorgfalt wird auf die Entfernung der im Innern des Schädels angesammelten Blutgerinnsel und Knochensplitter gelegt, und um diess zu erreichen, werden selbst ausgedehnte Erweiterungen der Knochenwunden nicht gescheut. Wird auf diese Weise alles gehörig ausgeräumt, und folgt darauf die energische primäre Desinfection des ganzen Wundgebietes mit nachfolgendem streng Lister'schem Verbande, so kann hier mit ebenso grosser Sicherheit, als bei anderen offenen Knochenbrüchen progressive Entzündung vermieden werden. Zahlreiche Beobachtungen unserer Klinik, über welche ich demnächst in extenso berichten werde, beweisen, dass eine solche Behandlung mit Sicherheit Encephalitiden und Meningitiden verhindert. Wir sind

überzeugt, dass unser Patient auch seine zweite Verletzung überlebt hätte, wenn nicht die Communication seiner zweiten Wunde mit der Nasenhöhle einer strengen Durchführung der Antiseptik unüberwindliche Hindernisse in den Weg gelegt hätte. Jedenfalls beweist der günstige Verlauf der ersten Schädel- und Gehirnverletzung, dass selbst bei solchen bisher als letal geltenden Verletzungen die Hauptgefahr primär dem Gehirndruck, secundär diffusen Entzündungen zukommt.

Zum Schluss seien noch kurz diejenigen einschlägigen, zur anatomischen Untersuchung gekommenen Fälle erwähnt, die wir in der uns zugänglichen Literatur verzeichnet finden:

In den Bruns'schen Zusammenstellungen (Handbuch der prakt. Chirurgie. I. S. 850) findet sich bloss ein Fall erwähnt, in welchem der Tod erst längere Zeit nach der Verletzung unabhängig von der eingeheilten Kugel erfolgte. Es ist dieses der bekannte Fall von Malle, in welchem sich nach einer Reihe von Jahren ungestörter Gesundheit die Kugel im linken Lappen des kleinen Gehirnes vorfand. In den übrigen an erwähnter Stelle aufgezählten Fällen war die Kugel stets in den Knochen des Schädels stecken geblieben. — Bergmann (Lehre von den Kopfverletzungen. S. 433 u. ff.) erwähnt einen von Andrews (Pensylvania Hospital Reports 1868) citirten, von Hutchinson beobachteten diessbezüglichen Fall, in welchem 6 Monate nach der Verletzung der Tod an Scharlach erfolgte; der Schusskanal erstreckte sich hier durch die hinteren Lappen beider Hemisphären, die Kugel fand sich darin vor. Ferner führt Bergmann (l. c. S. 434) einen von Cortese beschriebenen, dem unseren in anatomischer Beziehung ziemlich ähnlichen Fall an, in welchem der Patient 19½ Jahre nach erlittener Verletzung an einer Unterleibskrankheit starb. Bei der Section fand sich in der einen Hemisphäre ein 10 Cm. langer, horizontal zur Falx hinziehender, vernarbter Schusskanal, an dessen Ende ein difformes Knochenstück der Falx adhärirte. — So viel über die mir momentan bekannten analogen Fälle.

Den Herren Professoren Roth und Wille sage ich an dieser Stelle für ihre gütigen Mittheilungen meinen verbindlichsten Dank.

Erklärung der Abbildungen.

(Tafel VII.)

Fig. 1. Halbschematische Ansicht des Verlaufes des Schusskanales bei geheilter Kopfwunde.

Fig. 2. Frontalschnitt durch den rechten Stirnlappen (natürliche Grösse). — Der Schusskanal *g g* ist seiner ganzen Länge nach getroffen. Der ihn ausfüllende Gewebsstrang *b b* ist an der False *a* adhärent; seine Insertionsstelle an der Dura bei *i* ist losgerissen. Er wird mittelst Pincette emporgehoben. — Uebriges vgl. Text.

XIX.

Aus dem patholog. Institut des Hrn. Prof. A. Thierfelder zu Rostock.

Histologische und experimentelle Studien über Gelenkkrankheiten.

I. Gelenksyphilis.

Von

Dr. Th. Gies,
Docent der Chirurgie.

(Hierzu Tafel VIII.)

Veranlassung zu folgender Veröffentlichung gab mir ein Sectionsbefund, der sich bei einer Puerpera herausstellte.

A. D., 25 Jahre alt, trat Mitte Januar d. J. in die hiesige geburtshilfliche Klinik ein. Primipara. Nach 51stündiger Geburtsdauer wurde sie von einem lebenden Kinde entbunden, das am 8. Tage an Inanition starb. Gleich am 1. Tage zeigte das Thermometer eine Fiebersteigerung von 39,0 Grad, am 6. Tage stieg das Fieber bis 41,0 und blieb nahezu auf dieser Höhe, bis am 9. Tage Exitus letalis erfolgte.

Die Section, durch den Docenten Herrn Dr. Neelsen ausgeführt, ergab: eine gangränöse Wunde am Scheideneingang, Verjauchung der Placentarstelle mit diffuser eitriger Infiltration und eitriger Phlebitis des Uteringewebes, eitrige Entzündung der linken Tuba und serös fibrinöse Peritonitis. Ausserdem wies die Leiche Spuren alter Lues auf, alte syphilitische Narben am Zungengrund und im Larynx, Defect im harten Gaumen, ein abgeheiltes Gumma in der rechten Lunge, hochgradige Lappung der Leber durch interstitielle Entzündung und secundäre Hypertrophie der Drüsenzellen, Milztumor, sowie syphilitische Lymphadenitis der periportalen Lymphdrüsen. Die beiden Kniegelenke zeigten Arthritis villosa, rechts etwas stärker als links, die Synovia war in dem linken Gelenke nicht vermehrt, dagegen rechterseits etwas.

Patientin hatte während des Puerperiums über Schmerzen im

rechten Kniegelenk geklagt, sobald Bewegungen desselben vorgenommen wurden; auch hatte man etwas Schwellung sowie Röthung dieses Gelenks am 7. Tage beobachtet. Anamnestisch war nicht zu eruiren, wann sie sich inficirt hatte.

Die der Leiche entnommenen Kniegelenke imponiren auf den ersten Moment als der Arthritis deformans angehörig. An der Ursprungsstelle der Ligg. cruciat. sieht man zahlreiche zottige Wucherungen emporspriessen. Am Condylus externus des linken Kniegelenks, vorn der Patellargelenkfläche entsprechend, nahe dem Bereich des oberen Recessus, ist ein 3—4 Cm. grosser, schräg von innen nach aussen verlaufender Knorpeldefect. Der Knochen tritt nirgends zu Tage, an Stelle des Knorpels ist eine dicke, feste, schwielige Masse getreten. Am Condylus internus desselben Gelenks, etwas oberhalb der Gelenkfläche für die Tibia, nahe der seitlichen Umschlagstelle der Synovialis ist ein 2½—3 Cm. langer Knorpeldefect mit höckeriger Oberfläche sichtbar, welcher mit verdickter Synovialis überzogen ist. Die ganze Synovialis ist verdickt, die Innenfläche des oberen Recessus mit derben Zotten austapeziert, welche makroskopisch betrachtet schon hauptsächlich aus Binde- und Fettgewebe bestehen. In der Spitze des oberen Recessus besteht gleichfalls noch ein ganz schmaler, etwa 3 Cm. langer Knorpeldefect. Die zugehörige Patella zeigt in der oberen Hälfte ihrer Gelenkfläche ein rauhes facettirtes, fein streifiges Aussehen, die untere entbehrt ganz und gar ihres Knorpelüberzuges und ist in ein Geschwür verwandelt. Ganz feine blätterförmige Zotten legen sich, von der Synovialis ausgehend, über diesen Knorpeldefect hin, so dass er ganz und gar von ihnen umhüllt ist. Am Condylus externus des rechten Kniegelenks, ungefähr der Stelle entsprechend, wo am Condylus externus des linken Kniegelenks der Knorpeldefect sich vorfindet, zeigt sich auch hier ein solcher, wenn auch nicht von gleicher Tiefe und gleichem Umfange. An der vorderen Gelenkoberfläche, etwas weiter nach unten, ist ein weiterer Defect sichtbar, derselbe ist mit ganz feinen Zotten überzogen. In der Mitte des vorderen Umfanges des Condylus internus besteht ein halbkreisförmiger Knorpeldefect, die Patella rechts zeigt nahezu dieselben Veränderungen wie die links, vgl. Taf. VIII Fig. 1 u. 2. — Die Cartilagines falc. des rechten Kniegelenks gehen an ihren lateralen Rändern in Zotten und Frangen über. Auf der Cavitas glenoidalis interna condyl. tibiae besteht nach hinten, sowie vorn und innen ein grosser Knorpeldefect, desgleichen sieht man auf der Cavit. glenoid. ext. condyl. tibiae seitlich und ganz vorn ein zackiges, tiefes Knorpelgeschwür.

Die die Gelenke constituirenden Knochen sind nicht im Geringsten verändert, es ist nichts von Knochenwülsten, nichts von Knorpelwucherung oder Ekchondrosen makroskopisch zu sehen. Dieser eigenthümliche Befund, Knorpeldefecte, zahlreiche Zottenbildung, Uebergang der Synovialis in feinste Zotten und Frangen, Facettirung der Patellaroberfläche, daneben jedoch absolut keine Veränderung der knöchernen Gelenkenden, keine Drehung der Längsaxe weder des Femur noch des Tibiagelenkendes, zusammengehalten mit der Syphilis der Verstorbenen, sowie dem jugendlichen Alter, in welchem Arthritis deformans doch nur zu den grössten Seltenheiten zählt, sowie des allzu kurzen Verlaufes des Puerperalfiebers, welcher die Gelenkerscheinungen als secundär pyämische aufzufassen nicht zulässt, riefen in uns die Vermuthung wach, dass der ganze Process auf syphilitischer Basis beruhe. Wir wissen allerdings, dass Usur der Knorpeln mit Blosslegung des Knochens, zottige Degeneration der Synovialis, ja sogar Arthritis deformans aus einem chronischen Hydarthros resultiren können, aber solche ulceröse Processe am Gelenkknorpel wie in unserem Falle können meines Erachtens nie der Effect eines chronischen Hydarthros sein. Die mikroskopische Untersuchung lässt uns zuerst ein Bild erkennen, das an das bekannte der Synovitis panosa erinnert. *Dichtes, festes, schwieliges Bindegewebe überzieht meistens die Gelenkoberfläche des Knorpels;* die innerhalb dieser Bindegewebszone, sowie die zunächst gelegenen Knorpelzellen in der Knorpelgrundsubstanz sind in ihrer äusseren Gestaltung ganz und gar derangirt, sie sind meistens ganz platt gedrückt, werden dadurch Bindegewebszellen so ungemein ähnlich, dass man annehmen könnte, diese Bindegewebszellen wären directe Abkömmlinge der Knorpelzellen, vgl. Taf. VIII Fig. 3. Diese Form der Knorpelzellen ist jedenfalls durch Zug und Druck des aufgelagerten Bindegewebes zu erklären. Proliferations- und Theilungsvorgänge der Knorpelzellen erkennt man nur nach der Tiefe hin. Sodann ist eine Auffaserung der Grundsubstanz sichtbar, aber nicht in der Art, wie bei der Arthritis deformans, oder in einem späteren Stadium der von uns gesetzten Knorpelwunden, in dem sich die Grundsubstanz in Zotten und Frangen auflöst, in denen man in Theilung begriffene Knorpelzellen sieht und welche erstere senkrecht zur Axe des Gelenkkörpers frei in das Gelenkinnere hinein flottiren, *sondern in unserem Falle findet die Auffaserung parallel zur Gelenkoberfläche statt, es wird eine Lamelle von der anderen darunter liegenden gelöst, also schichtweise Lockerung. An anderen Stellen sieht man, wie die Knorpelgrundsubstanz förmlich durch Bindegewebszellen und Bindegewebe substituirt wird.*

Die ersteren strahlen hier büschelförmig in die Knorpelgrundsubstanz aus, die am meisten peripher gelegenen haben ein keulenförmiges Aussehen wie Rüben, die Spitzen derselben laufen in feine Protoplasmafäden aus, welche sich in die Kapseln der Knorpelzellen einbohren, vgl. Taf. VIII Fig. 4. Die diesen Spindelzellen zunächst gelegenen Knorpelzellen nehmen bei Färbung keine Tinction an, was wohl als Beweis dafür anzusehen ist, dass dieselben in irgend einer Art bereits degenerirt, dem Absterben nahe sind, welche Annahme um so wahrscheinlicher wird, als die etwas entfernter liegenden sich färben.

Dieser ganze Vorgang muss wohl als Gefässanlage aufgefasst werden, zumal man in dem frisch aufgelagerten Bindegewebe hier und da reichliche Gefässneubildung erkennt.

Die der Patellargelenkfläche entnommenen Knorpelstückchen lassen im Grossen und Ganzen dieselben Vorgänge erkennen, als *oberste Schicht wieder festes, schwieliges, streifiges Bindegewebe.* Innerhalb dieser Zone sehen die Knorpelzellen, Bindegewebskörperchen sehr ähnlich, sodann kommt eine Zone, welche Proliferation und Theilung der Knorpelzellen zeigt. *Junges zellenreiches Bindegewebe, wie es beim gewöhnlichen Pannus die Gelenkoberfläche überzieht, war nirgends mehr nachzuweisen.* Die zottigen Wucherungen der Synovialis bestehen hauptsächlich aus bedeutend derberem, schwieligem, zellärmeren Bindegewebe, als bei der Arthritis deformans, ausserdem aus vielen elastischen Fasern und Gefässschlingen, ihre Oberfläche ist mit Endothel bekleidet.

Abgesehen von den Glieder- und Gelenkschmerzen, welche sehr häufig im Verlaufe der Syphilis von den verschiedensten Autoren angegeben sind, finden wir als mehr in die Augen fallende Störungen bei Astruc[1]) und Fabre[2]) Erwähnung von Ankylosen, welche in Folge von Syphilis entstanden sind. Swediaur[3]) ist der erste, welcher sagt, dass schmerzhafte Anschwellungen der Gelenke recht oft durch die Syphilis erzeugt würden.

James Russel[4]) bemerkt in seiner Abhandlung, Kap. 6, über die Wassergeschwülste, S. 49, 50, 51, die Natur der Flüssigkeit oder die Ursache ihres Ergiessens zu bestimmen sei nicht so leicht, da

1) De morbis venereis. Libri VI. Paris 1736.

2) Traité des maladies venériennes. Ed. III. Paris 1777.

3) Traité complet des maladies vener. Paris 1801.

4) Ueber die Krankheiten des Kniegelenks. Aus dem Englischen übersetzt von Dr. Goldhagen. Halle 1817.

sie entweder aus reiner Schwäche oder aus einer durch irgend eine specifische Krankheit entstandenen Schwäche hervorgerufen werden kann. Das örtliche Aussehen der Theile verräth in der That nichts Besonderes, und nur das Dasein syphilitischer Symptome, indem der Körper lange Zeit inficirt gewesen war, erregt den Verdacht, dass die Kniegeschwulst venerischer Natur sein möchte. So sind Rüssel verschiedene Fälle vorgekommen, wo die Sache durch das Entdecken venerischer Symptome in anderen Theilen des Körpers aufgeklärt wurde, so dass er, wenn eine solche Krankheit des Knies zugleich mit venerischen Symptomen von langer Dauer stattfindet, zur Annahme sich berechtigt fand, die Geschwulst möchte aus derselben Ursache entstanden sein. Soweit Russel's Beobachtungen reichen, sind venerische Krankheiten des Knies nicht so unempfindlich, als die aus blosser Schwäche entstandenen. Sie sind empfindlicher und bei der Berührung sogar schmerzhaft, bei denselben findet eine Heilung durch Kunst statt und Recidive treten nicht leicht ein. Im 13. Kapitel, bei Gelegenheit der Heilung der Wassergeschwulst S. 149, 150, 151, stellt Russel die ganz richtige Ansicht auf, dass sogar durch die kräftigsten, sowohl örtlich wie allgemein wirkenden Mittel keine Heilung gestiftet werden könne, wenn nicht zuvor die specifische Krankheit durch einen hinlänglichen Gebrauch des Quecksilbers beseitigt worden ist. Alle Fälle dieser symptomatischen Wassersucht, die Russel beobachtet, waren mit irgend einem secundären venerischen Symptome verbunden, welches, die Natur der Krankheit verrathend, zugleich ein Fingerzeig war, dass dieselbe tief eingewurzelt war. Allein ungeachtet dieser so sehr ungünstigen Umstände kam doch in jedem Falle durch den fortgesetzten Gebrauch des Quecksilbers eine Heilung zu Stande und die Geschwulst nahm, nachdem das Quecksilber tief genug in den Körper eingedrungen war, immer mehr ab, bis sie beinahe ganz verschwunden war.

Hunter[1]) hingegen erklärt, dass er niemals eine Betheiligung der Gelenke an der constitutionellen Syphilis beobachtet habe. Babington, ein Commentator Hunter's, machte auf den Unterschied zweier Formen syphilitischer Gelenkentzündungen aufmerksam; einer, welche gewöhnlich im Anfang des secundären Stadiums acut mit serösem Erguss in das Gelenk unter entzündlichen Erscheinungen nach Art des acuten Gelenkrheumatismus auftritt, und einer anderen, welche gewöhnlich in späteren Stadien der Syphilis chronisch ohne entzündliche Erscheinungen zu Tage tritt.

1) Oeuvres complètes trad. fr. de Richelot. p. 565.

Im Jahre 1853 war es zunächst Richet[1]), welcher eine eigene Abhandlung über die weissen Geschwülste veröffentlichte. Nach Richet trifft der directe Einfluss der Syphilis bald die Synovialhaut, bald die Gelenkenden der Knochen, bald auch beide zusammen. Unter dér ersten Rubrik syphilitischer Entzündung der Synovialhaut referirt er drei Fälle von schmerzhafter Anschwellung des Kniegelenks, deren Hauptsitz und Ursprung offenbar in der Synovialhaut war. Die Individuen hatten früher an primärer und secundärer Syphilis gelitten, oder litten noch daran. Die verschiedensten Behandlungsmethoden hatten sich erfolglos erwiesen, dagegen wichen sie einer Quecksilbercur., Der Verlauf der Krankheit ist sehr langwierig, häufig intermittirend. Im Anfang ist dumpfer Schmerz vorhanden, später langsam zunehmender Erguss in das Gelenk oder Hypertrophie der Synovialis in Form einzelner verhärteter Stellen und dadurch bedingte Anschwellung; an dieser letzteren nehmen die äusseren Bedeckungen niemals Theil. Gewöhnlich ist der Schmerz nicht sehr stark, in der Ruhe hingegen empfindlicher, als bei Bewegung. Betreffs der Diagnose ist eine exacte Anamnese natürlich von der grössten Bedeutung. Die Therapie besteht in Quecksilber, Jodkalium, örtlich ausgedehnte fliegende Vesicatore mit Ungt. ciner. verbunden, zum Schlusse einige Schwefelbäder. Unter der zweiten Rubrik bespricht Richet die syphilitischen Entzündungen der Gelenkenden der Knochen. Auch hiervon theilt er drei ausführliche Beobachtungen, welche gleichfalls das Kniegelenk betreffen, mit. Die Entzündung der Gelenkenden der Knochen tritt in den letzten Stadien der Syphilis auf. Bald tritt sie rasch und heftig, bald langsam und allmählich auf. Hierbei ist der Schmerz stets sehr lebhaft, bohrend, namentlich Nachts von intensiver Heftigkeit und wird durch die geringsten Bewegungen bedeutend gesteigert. Es tritt Anschwellung des Gelenks auf bedingt durch Hyperostose des Gelenkendes, sowie ein beträchtlicher Erguss in das Gelenkcavum, die äusseren Bedeckungen sind meistens nicht angeschwollen. Wird nicht rechtzeitig eine zweckentsprechende Behandlung eingeleitet, so ist eine mehr oder weniger vollständige Ankylose der fast unvermeidliche Ausgang. Die Prognose dieser Entzündungsform ist nicht so günstig wie bei der syphilitischen Synovialhautentzündung. Die Diagnose hat oft bedeutende Schwierigkeiten zu überwinden. Der Unterschied von Rheumatism. acut. besteht in Mangel an Fieber, Hitze und Röthe

1) Mém. sur les tumeurs blanches et Mém. de l'Academie de médecine. T. XVII. p. 37. 1853.

der Gelenke, sowie in dem Mangel der Affection mehrerer Gelenke zu gleicher Zeit. Die Therapie erfordert innerlich antisyphilitische Mittel, Jod, Mercur u. s. w.

Brochin[1]) theilte aus der Abtheilung von Richet einen Fall von weisser Kniegeschwulst in Folge von Syphilis mit. Die Diagnose und günstige Prognose gründen sich auf die Beobachtung zahlreicher Fälle von syphilitischer Osteosynovitis, welche Richet zu machen Gelegenheit hatte.

Im Jahre 1855 bemerkt Simon[2]) bei Gelegenheit syphilitischer Gelenkkrankheiten: „sie äussern sich durch sogenannte Gelenkbeulen, indem sich den Tumoribus cysticis ähnliche Geschwülste um die Gelenke bilden, durch Exsudat und Ausdehnung der Synovialhäute und Schleimbeutel, oder durch Entzündung der Gelenkbänder und Steifigkeit der Gelenke, die in völlige Ankylose übergehen kann." Colles will sie hauptsächlich bei Patienten beobachtet haben, die viel Quecksilber genommen hatten. Knie- und Ellenbogengelenke leiden am häufigsten, seltener die Handgelenke. Weichen die Gelenkerkrankungen spanischen Fliegen und örtlichen Mitteln nicht, so beseitigt sie oft eine spätere verständige Quecksilbercur.

Virchow[3]) referirt die Krankengeschichte und den Sectionsbefund eines 18jährigen Schlosserlehrlings, welcher 1855 in die Charité aufgenommen war. Seit 3 Wochen hatte er an acutem Gelenkrheuma (Ferse, Fuss, Hand, Knie) gelitten. Nach kurzer Zeit geheilt entlassen, kehrte er bald wieder zurück mit erysipelatöser Röthung und Schmerzhaftigkeit in den Knieen. Es trat abermals Besserung ein; im Juli 1856 entwickelte sich Ascites unter grossen Athembeschwerden. Bei seinem Eintritt in die Charité fand man die rechte Kniegegend schmerzhaft. Unter dem Gebrauch von Kali acet. schwand der Ascites und wurde der Patient Ende October als unheilbar entlassen. Im Jahre 1857 starb er nach abermaliger Aufnahme in die Charité rasch im Sopor. Die Autopsie ergab Pharynxnarben, narbige Leber mit gelben, käsigen Knoten und frischer parenchymatöser Schwellung, amyloiden Milztumor, parenchymatöse Nephritis, ausgedehnte markige Schwellung der Lymphdrüsen und Follikel. In der Epikrise dieses Falles sagt Virchow, „der sogenannte Rheumatis-

1) Quelques mots sur les tumeurs blanches syphiliques. Gaz. des hôpitaux. 1854. No. 39.

2) Handbuch der spec. Pathologie u. Therapie. II. Bd. 1, Abth. Intoxicationen, Zoonosen u. Syphilis. Falck, Virchow, Simon. Erlangen 1855. S. 575.

3) Archiv für patholog. Anatomie. XV. Bd. 1858. Ueber die Natur der constitutionellen syphilitischen Affectionen von Rud. Virchow. S. 277.

mus konnte sehr wohl der Invasionsperiode der constitutionellen Syphilis zugehören".

Huet[1]) berichtet in seiner Uebersicht über die im Hospital zu Amsterdam vom 1. Januar bis 30. Juni 1862 behandelten syphilitischen Kranken: „Gelenkleiden fanden sich ausser bei einer Frau mit Nekrose des Stirnbeins noch bei einem Manne und zwar war dies Hydarthros genu".

Gelegentlich der Veröffentlichung einer Luxat. manus volar. von Th. Reeb[2]) finden wir die Krankengeschichte einer 45jährigen Frau. Vor 5 Jahren hatte sich die Syphilis im Halse gezeigt, war ohne Behandlung anscheinend verschwunden; seit dieser Zeit ziehende Schmerzen in den Gliedmassen, es traten Gelenkschwellungen und Verkrümmungen auf. Bei der Aufnahme der Patientin war das rechte Ellenbogengelenk beträchtlich geschwollen, stand rechtwinklig gebeugt und war der Sitz einer Synovitis articularis; das linke Ellenbogengelenk zeigte gleichfalls eine leichte schmerzhafte Anschwellung, konnte aber einigermaassen bewegt werden. Beide untere Extremitäten waren im Hüft- und Kniegelenk rechtwinklig flectirt; die Kniegelenke waren wie beim Tumor albus geschwollen. Durch den Gebrauch von Jodkalium und Schwefelbäder wurde diese hochgradige Gelenksyphilis und Ankylose beseitigt.

R. Volkmann[3]) gibt an, dass er ein paar Mal Fälle gesehen habe, welche in der Periode der acuten Invasion der Syphilis gleichzeitig mit einem ungewöhnlich starken syphilitischen Exanthem und heftigem Fieber Aehnlichkeit mit den Gelenklocalisationen des Rheumatism. acut. zeigten. Jedoch auch monoarticuläre, acut auftretende und dann sehr hartnäckig werdende Hydarthrosen besonders des Kniegelenks sind mehrfach beobachtet worden. Jedenfalls ist das Vorkommen acuter und subacuter syphilitischer Arthromeningitis viel mehr bewiesen, als das einer syphilitischen Gelenkcaries.

Zunächst war es Lancereaux[4]), welcher auf Grund eines Sectionsbefundes die Existenz einer syphilitischen Gelenkaffection über allen Zweifel erhob. Er sagt, dass das Kniegelenk manchmal beiderseits die Prädilectionsstelle derartiger erst spät auftretender Localisationen ist. Im Grossen und Ganzen werden die grossen Gelenke leichter, als die kleineren befallen. Der von ihm zur Section gekom-

1) Nederl. Tijdschr. v. Geneesk. VII. p. 145. Febr. 1863.

2) Rec. de mém. de méd. retc. milit. 3. Série. XII. p. 136. Août 1864.

3) Pitha und Billroth, Handbuch der allgemeinen und speciellen Chirurgie 1864. Bd. II. 2. S. 504.

4) Traité historique et pratique de la Syphilis. 1866 et 1873. p. 202—211.

mene Fall erwies, dass das subsynoviale Zellgewebe der Sitz eines Neoplasmas — Gummas — war.

Es fanden sich weiche, trockene, elastische, gelbe Massen, welche zu beiden Seiten des Kniescheibenbandes in beiden Kniegelenken lagen. Die Synovialmembran war nicht sonderlich lädirt, aber die Knorpel an mehreren Stellen erodirt; ausserdem existirte ein seröser Erguss in den Gelenken. Nach Lancereaux kommt noch eine Gelenksyphilis vor, welche von den Knochen ihren Ausgangspunkt nimmt und wobei ein consecutiver Hydarthros beobachtet wird. Manchmal dringen die gummösen Geschwülste in der Nähe der Gelenke bis in die Gelenkhöhlen vor. Die syphilit. Arthrop. entwickeln sich langsam, tendiren nicht zur Eiterung und können daher selbst nach langer Dauer bei zweckentsprechender antisyphilitischer Behandlung noch heilen. Ausser dem mit Sectionsbefunde mitgetheilten Falle berichtet Lancereaux noch zwei syphilitische Erkrankungen des Kniegelenkes, welche nach einer specifischen Cur vollkommen schwanden. Eine gelungene Abbildung des Kniegelenks veranschaulicht den Befund.

Lücke[1]) erwähnt bei Gelegenheit zweier Fälle von Onychia syphil., dass im ersten Falle das linke Knie und Sternoclaviculargelenk geschwollen gewesen sei, ersteres theilweise Fluctuation mit deutlicher Kapselverdickung gezeigt habe. Beide Gelenkschwellungen schwanden nach der 24. Einreibung mit Ungt. ciner. total. Im zweiten Falle trat eine schmerzhafte Anschwellung des rechten Handsowie später eines Kniegelenks auf. Diese Symptome traten mit den übrigen nach einer Schmiercur gleichfalls zurück. Nach Lücke ist diese Form des Tumor albus syphilit., welche durch gummöse Ablagerungen als Kapselverdickung mit Vermehrung der Synovia auftritt, auch am Lebenden zu diagnosticiren. Man findet nämlich, entsprechend der herdweisen gummösen Ablagerung, hier und da eine localisirte Verdickung der Kapsel mit verhältnissmässig geringer Zunahme der Gelenkflüssigkeit. Die syphilitische Synovitis (gummöse) tritt gewöhnlich sehr langsam, Anfangs schmerzlos auf; der Verlauf gleicht dem der chronischen fungösen Gelenkentzündung. Ausser diesen beiden, in extenso mitgetheilten Fällen referirt er noch kurz einen dritten, wo eingestandenermaassen constitutionelle Syphilis bestand. Hier war das linke Kniegelenk angeschwollen, die Kapsel nur auf der äusseren Seite neben der Patella verdickt, Schmerzhaftigkeit gering, trat besonders nach anhaltendem Gebrauch des Gliedes

1) Berliner klin. Wochenschrift. 1867. Nr. 50 u. 51.

auf. Ausserdem bestand ein Gummiknoten an der Achillessehne, welcher bald in Suppuration überging; nebenbei Dolores osteocopi. Jodkalium erzeugte in ganz kurzer Zeit sehr bedeutende Besserung; der poliklinische Patient entzog sich leider einer weiteren Beobachtung.

Im Jahre 1868 lesen wir bei Fournier[1]) gelegentlich der Mittheilung syphilitischer Entzündungen der Sehnenscheiden der Zehen eine syphilitische Kniegelenksentzündung, welche nach Jodbehandlung zurückging.

Oedmansson[2]) gibt in seiner syphilitischen Casuistik als vierten Fall den Sectionsbefund eines 54jährigen Officiers, der viele Jahre an Syphilis gelitten, die ursprünglich mercuriell behandelt war. Die Section ergab ein sehr ausgebreitetes Leiden des Knochensystems, ossificirende Periostiten, Exostosen, Hyperostosen, Nekrosen sowie eine Synovitis des rechten Kniegelenks. Einen weiteren Fall von unzweifelhaft syphilitischer Gelenkentzündung theilt Bergh[3]) mit. Es ist ein kaum 30jähriger Mann, der in seinem 20. Jahre Syphilis acquirirte. Eine Geschwulst des Grundgliedes des rechten Mittelfingers entwickelte sich, die fast nur von dem knöchernen Internodium gebildet war. Die Geschwulst wuchs rasch bis zu einer gewissen Höhe, zugleich entstand Hydarthros der mittleren Fingerarticulation, selbige wurde ganz schlaff und es kam zu einem vollständigen Schlottergelenk. Eine Probepunction entleerte klares, klebriges, etwas serumartiges Fluidum. Nach Gebrauch eines Schwefelwassers, Schwefelbäder, 60 Inunctionen wurde das früher leidende Gelenk gesund. Dieser Fall bietet somit das Bild einer Osteomyelitis gummosa (Spina ventosa) dar, in deren Anschluss die Gelenkentzündung auftrat.

Bäumler[4]) und Alb. Duffin theilen gelegentlich der Temperaturbestimmung bei Syphilis mehrere hier einschlagende Fälle mit; der erste derselben betrifft einen Patienten der vor 4 Jahren sich einen Schanker zugezogen, danach wiederholt Halsgeschwüre und Exantheme bekommen und seitdem an rheumatischen Affectionen der Knochen und Gelenke mit nächtlichen Exacerbationen gelitten hatte. Bei seiner Aufnahme in King's College Hospital fand sich ein Erguss

1) Notes sur les laesions des gaines tendineuses dans la Syphilis secondaire. Gaz. hebdom. 1868. No. 41. p. 646.

2) Nord. med. Archiv. I. 4. 1869.

3) Archiv f. Dermatolog. und Syphilis. 1870. 2. S. 223—234.

4) Bäumler, Alb. Duffin u. Barkley Hill, Bericht über die Temperatur bei Syphilis. Transactions of the clinical Society. 1870, III. p. 170.

im linken Ellenbogen- und rechten Kniegelenk. Nach einwöchentlicher expectativer Behandlung wurde Jodkalium innerlich verabfolgt, und die eben angedeuteten Symptome schwanden. Der zweite Fall von Bäumler, in welchem beide Knie-, beide Fuss-, beide Ellenbogen-, das Hand- und Schultergelenk linkerseits schmerzhaft und geschwollen waren, ist dadurch in seinem Werthe etwas beeinträchtigt, dass der positive Nachweis der Syphilis nicht geliefert, und dass Complicationen seitens des Herzens und der Nieren bestanden. Der andere von Duffin[1]) bereits früher publicirte Fall betrifft einen 24jährigen Kranken, welcher sich vor 8 Jahren syphilitisch inficirt hatte. Der Kranke klagte über Schmerzen in beiden Schulter-, beiden Hüft- und einem angeschwollenen Kniegelenk. Jodkalium machte diese Erscheinungen rasch rückgängig. Duffin spricht von diesem Fall als syphilitischem Rheumatismus. Es ist hier noch ein Fall von Duffin l. c. p. 81 zu erwähnen, in welchem es sich um einen 36jährigen Mann handelte, der deutliche syphilitische Geschwüre am Kopf und den Unterschenkeln aufwies. Vor 4 Jahren hatte Patient an primären Symptomen gelitten, jetzt wurden verschiedene Gelenke nach einander von Geschwulst und Erguss befallen, welche letztere nach Ordination von Jodkalium sammt den Schmerzen schwanden.

Risel[2]) theilt einen Fall von Ostitis gummosa an den Phalangen der Finger und Zehen mit. An Schädel und Tibia waren die hyperplastischen Formen der syphilitischen Knochenerkrankung sichtbar. Schwellung des oberen Theiles der linken Ulna sowie der verschiedensten Gelenke, rechten Handgelenks, linken Kniegelenks, beider Fussgelenke waren die ersten Symptome der Syphilis. Die Autopsie dieses Falles ergab folgenden Befund. Auf dem Condylus externus tibiae ist die centrale Hälfte des Knorpels leicht gelblich gefärbt, getrübt und zeigt flache wellige Erhabenheiten, inmitten derselben befinden sich zwei etwa erbsengrosse, ziemlich scharfrandige, übernarbte Knorpeldefecte; ein gleicher nur weniger circumscripter, inmitten des unveränderten Knorpels auf der Gelenkfläche des Condylus int. Die mikroskopische Untersuchung lässt keine Veränderung des Knorpels entdecken. Beträchtlich grösser und tiefer, scheinbar bis in den Knochen dringend sind die vernarbten Knorpelgeschwüre auf der unteren Gelenkfläche der Tibia, sie liegen mehr an der Peripherie derselben. Die sie überkleidende Narbe ist theil-

1) Transactions of the Clinical Society. 1869. II. p. 82.

2) Zur Casuistik der syphilitischen Finger- und Gelenkaffectionen. 1870. Berliner klin. Wochenschrift. Nr. 7. S. 77—81.

weise gelb gefärbt und zeigt strahlige Verdickungen, in der Umgebung ist der Knorpel verdünnt, so dass der darunter liegende Knochen durchscheint und einige flache, bis stecknadelkopfgrosse Defecte zeigt. An der Gelenksynovialis keine gröberen Veränderungen. Ein zweiter, für die Genese dieser Gelenkaffection instructiver Fall betrifft eine syphilitische Kniegelenksentzündung einer an constitutioneller Syphilis leidenden Frau. Bei Lebzeiten hatte Anschwellung in der Gelenkgegend, Schmerz bei activen und passiven Bewegungen mit entsprechender Functionsstörung und Fixation des Knies in mässiger Flexion bestanden.

Das Präparat des Kniegelenks macht den Eindruck einer ausgedehnten cariösen Zerstörung, bei Lebzeiten hatte keine Eiterung bestanden. Die beiden Knorpelflächen sind bis auf einige ziemlich in der Mitte des Condylus int. gelegene, in fistelartige Hohlräume unter dem Knorpel führende linsengrosse, rundliche, sehr scharfrandige Perforationen unversehrt. Am frischen Präparat waren alle diese Höhlen von gummösem Granulationsgewebe erfüllt, welches ohne alle Eiterbildung durch sein fortschreitendes Wachsthum diese Zerstörungen am Knochen, allmählichen Schwund und Zerstörung des Gelenkknorpels von seinen tiefen Schichten her und endlich Perforation desselben durch die andrängenden gummösen Gewebszapfen herbeigeführt hatte. Mässige Menge leicht gefärbter Synovia vorhanden, Kapselband intact.

B. H. Taylor[1]) berichtet über syphilitische Affection der zweiten Zehe des rechten Fusses; die Bewegungen derselben waren durch die Schwellung sehr reducirt, 3 Jahre vorher hatte die Infection stattgefunden. Nach innerlicher Anwendung antisyphilitischer Mittel wurden die Bewegungen wieder frei, Crepitation dagegen blieb hörbar und eine Auftreibung der Gelenke noch wahrnehmbar. Er fügte einen Fall hinzu, auf welchen ihn Mc Cready aufmerksam gemacht hatte. Derselbe bot die Ercheinungen einer abgelaufenen Dactylitis syphilit. an zwei Fingern der rechten Hand dar. Zwanzig Jahre vorher hatte der Kranke einen Schanker acquirirt, aber nie secundäre Symptome gezeigt. Es trat Schwellung der Knie-Fussgelenke sowie des Zeige- und Ringfingers der rechten Hand auf, welche insgesammt nach Jodkalium zurücktraten.

Nachdem Taylor in seinem Aufsatz ein vorzügliches klinisches Bild der Dactylitis syphil. entworfen, fügte er hinzu, dass auch noch

1) On Dactylitis syphilit. with observations on syphilit. lessions of the joints. Americ. Journal of Syphilis and Dermatology. Jan. 1871.

andere Gelenke, als die der Finger in Mitleidenschaft gezogen würden, und finden wir hier 3 mal das Kniegelenk, 2 mal das Handgelenk, 1 mal das Fussgelenk, 1 mal das Sternoclaviculargelenk, 1 mal das Gelenk des vierten Cervicalwirbels verzeichnet. Unglücklicherweise fehlen aber jegliche klinische Details dieser Entzündungen. Auch er sagt, dass das Kniegelenk eine Prädilectionsstelle syphilitischer Entzündungen darstelle, und erklärt er dies mit der Ausdehnung der Gelenkflächen und dem Druck, welchem dieselben fortwährend ausgesetzt sind.

Sigmund[1]) sagt bei Gelegenheit der Folgekrankheiten der Syphilis: „fasst man den Verlauf und Ausgang der Ausschlagsformen ins Auge, so ergibt sich als das stetigste und wesentlichste Moment das Verhalten derselben zu den Geweben, bei einer Reihe derselben stellt sich nach ihrem Verlauf keine bleibende Veränderung in den Geweben ein, während bei einer zweiten Reihe bleibende Gewebsstörungen vor sich gehen, nämlich Verschrumpfung und Verödung des betroffenen Gewebes und Narbenbildung in demselben unter mannigfachen Substanzverlusten. Diese Vorgänge ziehen sich schon durch sämmtliche Erkrankungen auf der äusseren und der Schleimhaut, sie wiederholen sich aber auch bei den Erkrankungen der tiefer liegenden Organe; so findet man Entzündungen der Muskeln und Sehnen der Gelenkapparate, der Bein- und Knorpelhaut sammt Knorpeln und Knochen.“ — S. 246 fährt er fort: „die syphilitischen und zwar ganz besonders zahlreich die gummösen Erkrankungen der Knorpel wie der Nase, des Kehlkopfs, der Augenlider sind sehr häufig, und nur die syphilitischen Affectionen der Gelenkknorpel könnten in Frage stehen. Das Verkommen solcher kann absolut wohl nicht geläugnet, aber es können keine charakteristischen Merkmale derselben aufgeführt werden.“

Ueber Affectionen des Bewegungsapparates in der secundären Periode der Syphilis äussert sich Fournier[2]): „Wenn der Bewegungsapparat mehrfach afficirt ist, so entsteht das Bild eines syphilitischen Pseudorheumatismus; derselbe unterscheidet sich vom gemeinen Rheumatismus durch milderen Verlauf, Auftreten während der Secundärperiode und fehlende Complicationskrankheiten.

R. W. Taylor[3]) berichtet einige Fälle von syphilitischer Dactylitis; in einem derselben war der Mittelfinger der rechten Hand an-

1) Pitha-Billroth. Bd. I. 2. 1872. S. 223 u. 246.

2) L'union 21. 25. 28. 41. 46. 48. 49. 1873.

3) Syphilitic Disease of the bones offingers and toes of Children. Philad. med. and surg. Report. 1873. Jul. 11.

geschwollen, als man Fluctuation entdeckte, wurde durch eine Incision Eiter entleert, der Finger konnte später nicht ganz gestreckt werden. Nachher entwickelte sich eine ähnliche Erkrankung unter den Erscheinungen der Hydarthrosis in den Metatarsal- und keilförmigen Knochen, auch hier entleerte eine Incision Eiter. Unter Quecksilber- und Jodkalibehandlung erfolgte Heilung, aber die Gelenke blieben weniger beweglich; es hatte sich in diesem Falle um sicher constatirte hereditäre Syphilis gehandelt.

Zeissl[1]) verhält sich ablehnend, ja er negirt beinahe völlig das Vorkommen syphilitischer Gelenkleiden. Er hält die Beantwortung der Frage, ob die Gelenkknorpel, die Synovialis und die Gelenkbänder durch Syphilis afficirt werden, für ungemein schwierig. Es liesse sich seiner Ansicht nach eine derartige Erkrankung um so mehr erwarten, als zu Anfang der Syphilis in Begleitung des syphilitischen Eruptionsfiebers sehr häufig rheumaartige Schmerzen einzelner Gelenke z. B. des Scapula- und Kniegelenks auftreten. Zeissl sagt weiter, dass er sich in Folge der durch mehr als 20 Jahre gesammelten Erfahrungen zu der Aeusserung berechtigt halte, syphilitische Arthropathien kämen nur äusserst selten vor. Unter den durchschnittlich jährlich 1000 syphilitischen Patienten ist ihm in manchen Jahren nicht 1 Fall einer Combination mit Gelenkaffectionen vorgekommen. Die wenigen beobachteten Fälle betrafen meistens das Knie- und Sprunggelenk, seltener das Akromialgelenk, am seltensten das Ellenbogen- und Handgelenk; einer durch Syphilis entstandenen Coxitis weiss derselbe sich nicht zu entsinnen. Die zur Beobachtung gelangten Gelenkaffectionen waren theils recente, acut mit heftigen Schmerzen auftretende, theils waren es Gelenkdegenerationen, Hydarthrosen, Tumor albus und mehr weniger vollkommene Ankylosen. In den meisten Fällen übte die antisyphilitische Behandlung auf die Gelenkerkrankungen keinen wohlthätigen Einfluss aus, während eine gegen die muthmasslich zu Grunde liegende Chlorose, Scrophulose oder Gicht eingeleitete allgemeine und topische Behandlung von besserem Erfolg gekrönt war. Namentlich war Zeissl mehrmals so glücklich, mit den heftigsten Arthralgien gepaarte Knie- und Sprunggelenkanschwellungen, welche Jod- und Mercurialbehandlung trotzten, in kurzer Zeit durch den Gebrauch der Schwefelbäder zu Baden bei Wien zum Schwinden zu bringen. Selbst diejenigen Gelenkaffectionen, welche einer antisyphilitischen Therapie weichen,

1) Lehrbuch der Syphilis und der mit dieser verwandten örtlichen venerischen Krankheiten. 1875. S. 246.

liefern nach Zeissl noch keinen Beweis für die syphilitische Beschaffenheit der Gelenkerkrankungen. Er macht die Existenz einer syphilitischen Arthropathie von dem anatomischen Nachweis des specifisch syphilitischen Krankheitsproduktes des Gumma abhängig. Bis dahin bleibt die Existenz der syphilitischen Gelenkerkrankung mindestens zweifelhaft, und spricht das seltene Vorkommen von Arthropathien an Syphilitischen eher gegen, als für die Annahme derselben.

Kohn[1]) sagt, dass man die syphilitischen Congestivzustände der Gelenke mit oder ohne nachfolgenden Erguss in die Gelenkhöhle, Hydarthros selten antreffe. Das Gelenk wird sowohl spontan, als bei Bewegung schmerzhaft. Ein nicht beträchtlicher Erguss tritt in die Gelenkhöhle, und die ganze Krankheit verläuft unter dem Bilde einer nicht entzündlich verlaufenden Hydarthrose. Gewöhnlich sind die Kniegelenke, die Fuss- und Handwurzelgelenke befallen. Kohn bezeichnet diesen Zustand als Arthritis subacuta syphilit. Von diesen scheidet er wirkliche einfache Hydarthrosen, die sich in Folge von Syphilis entwickeln. Hierbei sind weniger Schmerzen, als bei den vorigen, manchmal auch gar keine vorhanden. Dagegen stellt sich ein beträchtlicher Erguss ein, der sich von einem gewöhnlichen Hydarthros nur durch das geringere Volumen, die kürzere Dauer und die leichtere Rückbildung in Folge einer antisyphilitischen Therapie unterscheidet. Mehr oder weniger Crepitation hinterlässt diese Affection immer in Folge der zurückgebliebenen Rauhigkeit an den Gelenkenden, und kann man dieselbe nicht nur durch das Gefühl und den Tastsinn nachweisen, sondern auch auf eine grössere Distanz hören. Diese syphilitische Gelenkleiden neigen nicht dazu, sich auch auf andere Gelenke auszubreiten.

Jules Voisin[2]) bespricht im ersten Kapitel die in der ersten Periode der Krankheit, von der Zeit der Infection bis zum Auftreten von Haut- und Schleimhautaffectionen, auftretenden Gelenkschmerzen. Manchmal fühlt die angelegte Hand ein Knacken in den Gelenken und bezieht Voisin dasselbe auf das erste Stadium einer wirklichen Arthritis. In Fällen, wo eine verdächtige Ulceration und mehrfache gleichzeitig damit aufgetretene Arthralgien bestehen, welche in der Nacht heftiger als bei Tage, während der Ruhe stärker als bei Bewegungen sind, darf man mit grösster Wahrscheinlichkeit an

1) Die Syphilis während der Periode ihrer Initial- und Frühformen und deren Behandlung. 1875. S. 180.

2) Contribution à l'étude des Arthropathies syphilit. Paris 1875.

allgemeine Syphilis denken. In Folge Mercurbehandlung verschwinden meist die Schmerzen innerhalb weniger Tage. Im zweiten Kapitel bespricht Voisin die Gelenkleiden der zweiten Periode und theilt dieselben ein in einfache Gelenkschmerzen, subacute Gelenkentzündungen und Gelenkentzündungen mit Exsudation — Hydarthrosen. Die erste dieser Gruppen unterscheidet sich in nichts von den im ersten Kapitel besprochenen Schmerzen. Was die zweite Gruppe, die subacuten Gelenkentzündungen anbelangt, so ist hierbei das Gelenk geschwollen und gespannt, bei Druck und Bewegung schmerzhaft, nur ein geringer kaum nachweisbarer Erguss vorhanden. Zuweilen wird die Gelenkentzündung bei Syphilitischen durch eine äussere Verletzung (Contusion) provocirt. Bei zweckentsprechender antisyphilitischer Behandlung schwindet dieselbe, ohne Steifigkeit oder Crepitation zurückzulassen. Die dritte Gruppe, die exsudative Gelenkentzündung, Hydarthros, entwickelt sich selten aus der vorigen, meist entwickelt sie sich langsam, schleichend ohne jegliche Schmerzen, das Kniegelenk ist die Prädilectionsstelle dieser. Wird das Leiden anfangs übersehen, so kann sich eine chronische Synovitis, eine Art Tumor albus entwickeln. Bei einer specifischen Behandlung bildet sich der Hydarthros in der Regel nach 14 Tagen zurück. Im dritten Kapitel bespricht Voisin die Gelenkleiden der dritten Periode. Er bezeichnet dieselben geradezu als Tumor albus, und muss hierbei die Syphilis als directe und nicht blos als prädisponirende Krankheit betrachtet werden. Entweder wird primär die Synovialhaut oder zuerst die Knochenenden ergriffen, und schreitet von diesen aus die Entzündung auf das Gelenk; er scheidet somit eine Synovitis syphilit. von einer Ostitis syphilit. der Gelenkenden. Bei dieser Gelenkentzündung ist in der Regel nur ein Gelenk und zwar wieder vorzugsweise das des Knies befallen. Mit dem Erguss in das Gelenkcavum geht eine Verdickung der dasselbe umgebenden Gewebe, sowie eine Anschwellung der Gelenkenden der Knochen einher. Zur Suppuration ist keine Tendenz vorhanden. Die Krankheit tritt meist ziemlich spät, durchschnittlich 10—15 Jahre nach stattgehabter Infection auf und zeigt einen ausserordentlich chronischen Verlauf. Nach eingehender Erörterung der Differentialdiagnose sagt Voisin, dass diese Gelenkentzündungen nach Gebrauch von Jodkalium und Mercur schwinden. Für die Arthropathien der zweiten und dritten Periode fügt Voisin mehrere Beobachtungen bei.

Nach einer historischen Einleitung, in welcher eigentlich nur der französischen Literatur gedacht wird, spricht Vaffier[1]) zuerst

1) Du Rheumatisme siphilitique. Paris 1875.

von der syphilitischen Sehnenscheidenentzündung, sodann von dem syphilitischen Rheumatismus. Was die Diagnose dieser letzteren Krankheit anbelangt, so ist dieselbe oft sehr leicht, in einzelnen Fällen jedoch mit grossen Schwierigkeiten verknüpft. Seiner Ansicht nach muss der syphilitische Rheumatismus unter den zahlreichen Affectionen der luetischen Erkrankung eine Stelle finden, sein Vorkommen ist viel häufiger, als man den wenigen Publicationen nach erwarten dürfte. Er tritt fast immer in der Secundärperiode der Syphilis auf. Der Charakter des syphilitischen Rheumatismus ist gänzlich verschieden von dem des gewöhnlichen, sowie des Tripper-Rheumatismus. Bei Anwendung einer specifischen Cur wird derselbe rasch zum Schwinden gebracht. Fünf sehr genaue Krankengeschichten illustriren aufs Deutlichste die wirkliche Existenz eines syphilitischen Rheumatismus, welcher sich in Anschwellungen der verschiedensten Gelenke äusserte und in jedem Falle durch eine specifische Behandlung vollkommen geheilt wurde.

J. de Coninck[1]) referirt, bei einer 33jährigen Dame, bei welcher sich Syphilis der Schädelknochen mit Perforation der linksseitigen vorderen und rechtsseitigen hinteren Schädelgrube, eiterige Meningitis in der Gegend der ersten, zweiten und dritten Stirnwindung, ulceröse Gummata im Gesicht, dem Stamme und den Extremitäten, sowie gummöse Periostiten der letzteren vorgefunden, wären die Kniegelenke Tumor albus ähnlich entartet gewesen.

Bouilly[2]) äussert nach einer Vergleichung der rheumatischen und scrophulösen Gelenkentzündungen, dass bei den subacuten Formen der Syphilis in der secundären Periode wahrscheinlich die Synovialis oder das periarticuläre, fibröse Gewebe, oder das Periost erkranke. Bei den tertiären Formen pflegen Gummata im subserösen Gewebe oder im Periost abgesetzt zu werden. Die secundären syphilitischen Affectionen unterscheiden sich dadurch von den rheumatischen, dass das Fieber bei den ersteren abendlich starke Paroxismen zeigt, dass gleichzeitig Drüsen-, sowie andere luetische Affectionen vorhanden sind; bei den tertiären Formen entwickelt sich die ganze Affectionen bedeutend langsamer, und die einzelnen Gummata sind als circumscripte Indurationen nachzuweisen. Die syphilitischen Gelenkaffectionen geben, specifisch behandelt, die beste Prognose. Zum Schlusse referirt der Verfasser einige Fälle.

1) Observation d'un cas de Syphilis tertiaire terminé par la mort. Bull. de la Correspond. de Méd. de Gand. Fevr. 1876.

2) Comparaison des Arthropathies, Rheumatismales, Scrofuleuses et Syphilitiques. Paris 1878.

Bardeleben[1]) äussert bei der Aetiologie der Gelenkentzündungen, dass chronische Dyscrasien namentlich Gicht, Scrophulose und *Syphilis*, unabhängig von einer örtlichen Einwirkung, Entzündungen sowohl der knöchernen Gelenkenden als auch der Synovialhaut meist mit chronischem Verlauf hervorzurufen vermögen. Die syphilitische Gelenkentzündung, welche in ihren chronischen Formen oft mit der Bildung von Gummiknoten combinirt ist, verläuft zuweilen auch sehr acut.

Ein exquisites Analogon unserer syphilitischen Gelenkentzündungen finden wir in den acuten, serösen Ergüssen in die Sehnenscheiden der Fingerextensoren. Verneuil[2]) beobachtete vier solcher Fälle; in sämmtlichen vier coincidirte das Auftreten dieser acuten Hygrome mit dem ersten Ausbruche der secundären Erscheinungen, Roseola, Rachenaffectionen, breiten Condylomen etc. Die Exsudation trat immer acut auf und war so bedeutend, dass deutliche Fluctuation zu fühlen war. In dem ersten Falle wurde eine örtliche Therapie eingeschlagen (Jodtinctur, Vesicator, Schienenverband), allein diese erwies sich später als unnöthig, da bei einer antisyphilitischen Behandlung die Hygrome jedes Mal rasch verschwanden. Verneuil glaubt, dass es sich in diesen Fällen um eine acute Synovitis gehandelt habe. Fournier[3]) hält diese Affection für ziemlich gewöhnlich, er allein hat sie 6 mal beobachtet und nimmt, abgesehen von einer Affection der Sehnenscheiden, auch eine solche der Sehnen selbst an, was allerdings etwas willkürlich erscheint. Ein weiteres Analogon finden wir in der syphilitischen Erkrankung der Schleimbeutel, wie Keyes[4]) welche mitgetheilt hat.

Von allen angeführten Autoren verhält sich Zeissl am meisten ablehnend gegen die Existenz syphilitischer Arthropathien. Ohne nun im Geringsten die Autorität von Zeissl, mithin also auch sein gewichtiges Urtheil auf diesem Gebiete als das eines gewiegten Klinikers, der über eine Fülle von Material verfügt, anfechten zu wollen, so hat er betreffs des so seltenen Beobachtens syphilitischer Gelenkentzündungen selbst einigermaassen sein Urtheil gesprochen, wenn er zugibt, dass mit Gelenkleiden behaftete syphilitische Patienten meistens in chirurgischen Kliniken ihr Heil suchten. Wenn

1) Lehrbuch der Chirurgie und Operationslehre. II. Bd. 8. Ausg. 1880 S. 630.

2) De l'hydropisie des gaines tendineuses des extenseurs des doigts dans la Syphilis secundaire. Gaz. hebd. 1868. Nr. 39. p. 609.

1) Notes sur les lésions des gaines tendineuses dans la Syphilis secundaire. Gazette hebd. 1868. Nr. 41. S. 645—48.

2) Americ. Journal CXLII. N. S. 1876. Apr. p. 340.

Zeissl weiter sagt, die Gelenkaffectionen Syphilitischer wären einer antisyphilitischen Therapie nicht gewichen, sondern einer gegen Chlorose, Scrophulose und Gicht eingeleiteten allgemeinen und topischen Behandlung, ebenso dem Gebrauch der Schwefelbäder in Baden, so ist dies meiner Ansicht nach doch noch kein Gegenbeweis gegen die Existenz syphilitischer Arthropathien überhaupt, denn ein Syphilitischer kann nebenbei recht gut eine Arthritis bekommen, die nicht auf syphilitischer Basis zu beruhen braucht, wo also kein Gumma im Gelenk anatomisch nachweisbar ist, sie kann allerdings nebenbei noch durch zu Grunde liegende Chlorose, Scrophulose oder Gicht bedingt sein. Wenn Zeissl ferner das so seltene Vorkommen von syphilitischen Arthropathien eher gegen als für deren Existenz verwerthet, so ist dies meines Erachtens auch Unrecht, denn man könnte dann mit eben demselben Rechte am Vorkommen von Gumma im Knochen zweifeln, da dasselbe auch sehr selten vorkommt, und doch hat man dessen Existenz mit unumstösslicher Sicherheit constatirt.

Nachdem ich aus der Literatur drei verschiedene Formen zusammengestellt habe:

1. acute Gelenkaffectionen, dem ersten Stadium der Syphilis entsprechend,
2. dem letzten Stadium der Syphilis angehörige, mit Gumma auftretende Arthropathien und
3. subacute, ohne deutliche Gummabildung auftretende Gelenkaffectionen,

kann nach diesen Angaben der Autoren die Berechtigung in unserem Falle, die Frage aufzuwerfen, ob Syphilis des Gelenks vorhanden gewesen sei, nicht bestritten werden. An die erstgenannte Form ist hier natürlich nicht zu denken, da der Befund auf eine seit Jahren bestehende Syphilis hinwies, auch von einer gummösen Gelenkaffection ist in unserem Falle keine Rede, da sich kein Gumma gefunden hat; wir müssen also annehmen, dass wir es mit der subacuten Form ohne die charakteristischen Neubildungen zu thun haben. Da von einer derartigen Form bisher noch kein Sectionsbefund bekannt geworden, können wir zum Beweise für die Richtigkeit dieser Annahme die literarischen Angaben nur in so weit verwerthen, als wir die Symptome und den klinischen Verlauf mit den in unserem Falle beobachteten vergleichen; wir finden hier zahlreiche Uebereinstimmungen. Was die Zeit des Auftretens anbelangt, so ist in unserem Falle, Mangels genauerer anamnestischer Daten, aus dem Befunde der übrigen Organe (vernarbte Rachengeschwüre, Defect im

harten Gaumen, vernarbte Gummata der Leber, vernarbtes, zum Theil verkalktes Gumma der Lunge) wenigstens so viel mit Sicherheit zu schliessen, dass die Primärinfection eine Reihe von Jahren vor dem erfolgten Tode stattgehabt haben muss. Es stimmt dies mit den Angaben der Autoren Russel, Richet, Lancereaux, Lücke; ebenso stimmt der Sitz der Affection mit den Erfahrungen von Russel, Richet, Simon, Volkmann, Lancereaux, Lücke, Bäumler, Risel, Kohn, Voisin und Vaffier über die Prädilectionsstelle syphilitischer Gelenkleiden überein; alle diese nennen in erster Linie das Kniegelenk. Ueber den Verlauf und die Symptome können wir leider nur sehr wenig sagen, über Schmerzen in dem rechten Knie hatte Patientin zu Lebzeiten geklagt, einige Tage vor ihrem Tode wurde eine geringe Anschwellung desselben constatirt. Das, was bekannt, spricht wenigstens nicht dagegen. Wenden wir uns nach diesem Vergleich mit früheren Angaben zu der zweiten Frage, ob in unserem Sectionsbefunde sich Anhaltspunkte für die Annahme der syphilitischen Natur des Leidens finden lassen, so müssen wir zunächst denselben, sowie den mikroskopischen Befund recapituliren. Wir finden *tiefgehende Zerstörungen im Knorpel, förmliche Knorpelgeschwüre*, die *ganze Synovialis verdickt*, das Gelenk ausgekleidet mit zottigen Wucherungen der Synovialis, ohne vermehrte Anhäufung von Rundzellen in denselben; wir treffen die *Knorpeloberfläche bedeckt* und *stellenweise substituirt*, ähnlich wie bei der gewöhnlichen Synovitis pannosa durch *Bindegewebe*. Aber dieses *Bindegewebe zeigt nicht den Charakter des lockeren, zellenreichen und gefässreichen Ueberzuges*, wie er beim Pannus die Knorpel bedeckt und in sie hineinwuchert; nur an wenigen Stellen fanden wir zellenreicheres wucherndes Gewebe.

Die Hauptmasse besteht dagegen aus *derben* der *Oberfläche parallel angeordneten Fibrillen;* man würde diesen Befund deuten können als *chronische, hypertrophirende pannöse Synovitis mit rascher Umwandlung in derbes Narbengewebe.*

Dass der hier vorliegende Process *ein eigenthümlicher, von den sonst beobachteten chronischen Gelenkaffectionen abweichender* ist, liegt auf der Hand. Von der Arthritis fungosa unterscheidet er sich schon durch den makroskopischen Habitus, welcher am ehesten noch an Arthritis deformans erinnert. Abgesehen jedoch davon, dass das Alter, 25 Jahre, Fehlen der Knorpelwucherung, Fehlen der charakteristischen Knorpelauffaserung, sowie der charakteristischen Veränderungen im Knochen und an den knöchernen Gelenkenden eine Arthritis deformans ausschliessen, so ist auch ein scharfer Unter-

schied von dem Ausgang eines gewöhnlichen chronischen Hydarthros zu constatiren, indem nichts von einem starken Erguss in den Gelenkcavitäten, nichts von fettiger Usur der Knorpel oder Blosslegung des Knochens zu entdecken war, sondern in unserem Falle nur ein höchst minimaler Erguss im rechten Kniegelenk — das linke war ganz leer —, ferner tiefgehende Zerstörungen im Knorpel und starke Bindegewebswucherungen auf der Knorpeloberfläche sich vorfanden. Wenn wir somit nachweisen können, dass die vorliegende Krankheit von den anderen Formen chronischer Arthropathien wesentlich verschieden ist, dass sie keine fungöse Gelenkentzündung, kein gewöhnlicher Hydarthros, keine Arthritis deformans sein kann, so fragt sich weiter, ob wir neben diesen negativen Ergebnissen irgend welche positive Gründe für die syphilitische Natur beibringen können. Es ist mir nicht zweifelhaft, dass eine Anzahl von Autoren dieses nach dem von uns gegebenen Befund läugnen werden, namentlich alle diejenigen, welche noch an der Ansicht festhalten, dass durch die syphilitische Infection die Veranlassung zur Wucherung eines specifischen Gewebes gegeben sei.

Diese Anschauung, welche eine Zeit lang fast allgemein Geltung erlangt hatte, ist jedoch neuerdings stark erschüttert worden, und ich glaube, dass ich augenblicklich die Majorität der Pathologen auf meiner Seite sehe, wenn ich mich gegen dieselbe erkläre. Selbst das Gumma, das specifische Syphilom Wagner's, erweist sich, wenn es auch dem blossen Auge als eigenthümliche, aufs Schärfste charakterisirte Neubildung imponirt, der unbefangenen histologischen Untersuchung gegenüber nur als locale Steigerung des interstitiellen Wucherungsprocesses, bei welchem jedoch Genese, Wachsthum und Schicksal der einzelnen Elemente gar keine wesentlichen Abweichungen von interstitiellen Wucherungen aus anderen Ursachen darbieten, und noch viel mehr gilt dies von den nicht gummösen syphilitischen Entzündungen. Die einfache syphilitische Orchitis, die syphilitische Lebercirrhose, die syphilitische Sklerose des Centralnervensystems, die syphilitische Peri- und Endarteriitis, sie alle lassen keinerlei specifische Gewebe erkennen, und doch fällt es Niemanden ein, an ihrer specifischen Natur zu zweifeln. Es wird demnach auch bei unserem Falle das Fehlen der Gummabildung, d. h. der Coagulationsnekrose nur darauf hinweisen, dass der Process der entzündlichen Wucherung anstatt herdweise in diffuse Ausbreitung und verhältnissmässig langsam abgelaufen sei, sie wird aber nichts gegen die specifische Natur desselben beweisen. Andererseits finden wir jedoch zwischen jenen ersterwähnten einfachen syphilitischen Entzündungen

und dem in unserem Falle vorliegenden Processe eine auffallende Uebereinstimmung, welche die ätiologische Zusammengehörigkeit, wenn auch nicht beweist, so doch sehr wahrscheinlich macht: *es ist das die ausgedehnte Umwandlung des neugebildeten Gewebes in fibrilläres schwieliges Bindegewebe.* Wie schon bei der Initialsklerose die Hyperproduction von Fibrillen das charakteristischste Unterscheidungsmerkmal gegenüber einer gewöhnlichen Dermatitis bildet, so finden wir auch die erwähnten syphilitischen Entzündungen gerade durch die frühzeitige und reichliche Bildung von fibrillärem Bindegewebe vor anderen ausgezeichnet; und es wäre geradezu wunderbar, wenn bei der syphilitischen Gelenkentzündung diese eigenthümliche Tendenz zur Bildung festen Narbengewebes fehlen sollte. Das von mir Angeführte liefert nicht den vollgültigen Beweis für die syphilitische Natur des beobachteten Processes. Obgleich man gegen meine Ausführungen Einwände erheben kann, habe ich mich doch zur Veröffentlichung verpflichtet gefühlt, weil bisher unsere Kenntniss von syphilitischen Gelenkentzündungen ausschliesslich auf klinische Daten sich stützte, und ich wohl hoffen darf, dass dieser kleine Aufsatz zu weiteren pathologisch anatomischen Untersuchungen über dies Thema Veranlassung geben wird.

Es ist möglich, dass durch dieselben meine Auffassung über den vorliegenden Fall berichtigt wird, so lange dies nicht geschehen, halte ich an derselben fest und berufe mich auf einen Ausspruch Virchow's [1]): „Ich werde fortfahren diese Fälle als syphilitische anzusehen, bis der thatsächliche Nachweis geliefert ist, dass sie auch ohne Syphilis vorkommen."

Schliesslich erlaube ich mir, den Herren Prof. Thierfelder und Dr. Neelsen für freundliche Unterstützung bei der Arbeit meinen herzlichsten Dank auszusprechen, sowie dem ersteren speciell für Zeichnung der beiden histologischen Präparate.

Rostock im Juni 1881.

Erklärung der Abbildungen.

(Tafel VIII.)

Fig. 1. Patella rechterseits.

Fig. 2. Gelenkfläche des rechten Femur. — Knorpeldefecte, zottige Wucherungen der Synovialis.

Fig. 3 und 4. Querschnitte des veränderten Knorpels von der Gelenkoberfläche des rechten Femur. Näheres siehe Text.

---

1) Virchow's Archiv. Bd. XV. S. 280.

XX.

Hydronephrosenbildung bei geringen Verengerungen der unteren Harnwege.

Von

Dr. Karl Schuchardt,
Assistent am pathologischen Institut zu Breslau.

Gewöhnlich setzt sich nur in besonders hochgradigen Fällen von Verengerungen in den unteren Harnwegen, seien sie durch entzündliche Stricturen, durch Prostatahypertrophie oder andere Störungen bedingt, die Harnstauung bis in die Harnleiter und das Nierenbecken fort. Meist wird die ganze Last des erhöhten Widerstandes von dem grossen musculösen Reservoir der Harnblase aufgenommen und bewirkt hier durch den erhöhten Druck, der zur Entleerung erforderlich ist, zunächst extreme Ausdehnung des Organs, allmählich in Folge der oft wiederholten Kraftanstrengungen Hypertrophie seiner musculösen Elemente. Die Ureteren leiden vorläufig noch nicht unter dem gesteigerten intravesicalen Drucke, aus demselben Grunde, der bei der Zusammenziehung einer normalen Harnblase den Urin nicht gegen das Nierenbecken hin zurückfliessen lässt. Bei der eigenthümlichen schiefen Durchbohrung der Harnblasenwand durch die Ureteren wird jede Erhöhung des inneren Blasendruckes zu einem klappenartigen Verschlusse des Harnleitermündungsstückes führen. So lange die Blase noch nicht ihren höchsten Füllungszustand erreicht hat und ihre Musculatur im Ruhezustande verharrt, reicht der Secretionsdruck der Niere aus, um bei freier Passage den Harn in die Blase zu befördern. Erst wenn die dilatirte und hypertrophische Harnblase längere Zeit hindurch maximal gefüllt und gespannt ist, findet der Uebertritt des Harnes aus dem Ureter ein Hinderniss und setzt sich die Dilatation in die oberen Kanalabschnitte der Harnwege fort. Dies ist wohl immer der Fall, wo wir bei Erwachsenen erhebliche Hydronephrosen bei Verengerungen der unteren Harnwege ohne weitere Complicationen vorfinden. Bei Kindern, besonders

neugeborenen, bei denen derartige Störungen nicht so selten zur Beobachtung kommen, liegen die Verhältnisse etwas anders. Hier ist die Blasenmusculatur noch nicht so kräftig, dass sie erhöhten Anforderungen in allen Fällen gewachsen wäre, der Willensimpuls zur Harnentleerung häufig sehr mangelhaft, und es kommt daher viel leichter zu Ueberfüllung der Harnblase. Da die Blasenwand viel dünner wie beim Erwachsenen ist, die Ureterenöffnungen dagegen verhältnissmässig weit, so kann die oben erwähnte Klappenvorrichtung an der Harnleitermündung lange nicht in dem Maasse spielen, wie bei der ausgewachsenen Harnblase. Dementsprechend sehen wir auch bei Kindern in Fällen einfacher Stenosen der unteren Harnwege auffallend häufig schwere Hydronephrose auftreten.

Beim Erwachsenen wird also meist der Gang der Dinge der sein, dass die Bildung der Hydronephrose die letzte Etappe der durch die Stenose gesetzten Störungen darstellt. Ausnahmen von dieser Regel kommen vor, wenn Complicationen von Seiten der Blase zugegen sind, die in selbstständiger Weise die oberen Harnwege in ihrer Durchgängigkeit beeinträchtigen. Solche Complicationen sind hauptsächlich Divertikelbildungen und Concremente. Zu beiden pathologischen Bildungen ist eine durch Verengerung der ausführenden Wege erweiterte und verdickte Harnblase in hohem Maasse disponirt. Doch werden Blasendivertikel meist nur dann Ursache zur Entstehung einer Hydronephrose geben, wenn sie entweder sehr umfangreiche Geschwülste bilden, die auf die Ureteren drücken, oder wenn sie mit Concrementen angefüllt sind, die sich in dem Divertikel festsetzen und von hier aus den Harnleiter comprimiren. Es kann auch der Fall eintreten, dass eine oder beide Ureteren in ein Divertikel einmünden, welches ein grösseres Concrement fest eingeschlossen beherbergt, und hierdurch dem Harnabfluss ein Hinderniss in den Weg gelegt wird. Einen derartigen Fall führt Ebstein in seinen Nierenkrankheiten (v. Ziemssen's Handbuch der Pathologie und Therapie. Bd. IX. 2. S. 98. Leipzig 1875) an. Beide Ureterenmündungen lagen im Bereich eines kinderfaustgrossen Recessus mit stark ulcerirter Wandung am Fundus der Harnblase, der einen grossen, durch Sectio lateralis 24 Stunden vor dem Tode entfernten Stein beherbergt hatte. Hochgradige doppelseitige Hydronephrose.

Während hier der durch das Divertikel in seiner verhängnissvollen Lage fixirte Stein die directe Stauungsursache gebildet hatte, beweist der folgende, auch in anderer Richtung manches Interessante bietende Fall, dass auch sehr kleine Blasendivertikel, ohne

Concremente zu enthalten, im Füllungszustande der Blase zu recht derben Geschwülsten werden, und, falls sie in ungünstiger Weise zum Ureter liegen, einen Druck auf ihn ausüben können, der bis zur Hydronephrose führt. Zugleich stellt uns dieser Fall ein Beispiel vor Augen, wie es bei Verengerungen der unteren Harnwege zur Hydronephrosenbildung kommen kann, noch bevor sich eine hochgradige Blasendilatation ausgebildet hat.

Der 41jährige Arbeiter Joseph P. verstarb nach längerem Aufenthalt auf der städtischen inneren Abtheilung des Allerheiligenhospitales zu Breslau an chronischer Lungenschwindsucht mit schwerer amyloider Entartung vieler Eingeweide. Die Anamnese erwähnt Nichts von Harnbeschwerden des Patienten, und auch während seines Hospitalaufenthaltes wies kein Symptom auf ein Hinderniss im Harnabfluss hin, so dass der Sectionsbefund in Bezug auf den Harnapparat ein völlig unerwarteter war. Ich beschränke mich auf eine ausführliche Wiedergabe dieses letzteren Befundes und führe von den übrigen Organen nur kurz die anatomische Diagnose an.

Sie lautete: Phthisis pulmonum chronica tuberculosa. Induratio nigra. Peribronchitis chronica tuberculosa et caseosa et Pneumonia caseosa lobularis chronica praecipue lobi superior. dextr., minus lobi superior. sin. et lobi inferior. utriusque. Pleuritis tuberculosa et fibrino-serosa dextra. Atrophia fusca cordis et hepatis. Degeneratio amyloidea gravis lienis, renum et intestini.

Bei der Inspection der Bauchhöhle fand ich die Harnblase ungewöhnlich gross und prall mit trübem, röthlich gelbem Harne angefüllt. Ein in die Harnröhre eingeführter mittelstarker Katheter begegnet in der Gegend der Pars membranacea urethrae einem ohne Gewalteinwirkung nicht zu überwindenden Hindernisse. Harnröhre und Harnblase mit dem unteren Ende der Ureteren werden im Zusammenhange mit der Symphyse und einem Theile der Schambeinäste herausgenommen, und nun zeigt sich beim Eröffnen der Harnröhre dicht unter der Symphyse eine durch mehrere quere weissliche Narbenzüge bewirkte Verengerung ihres Lumens. Doch ist die Strictur keineswegs so hochgradig, dass sie nicht selbst einem dickeren Katheter, als dem dazu verwandten bequemen Durchgang gewährt hätte, wenn dieser sich nicht in einer 1 Cm. langen, völlig taschenartigen, im oberen Umfange der Harnröhre kurz vor der Strictur gelegenen dünnwandigen Schleimhautduplicatur gefangen hätte. Die Harnröhrenschleimhaut ist übrigens durchweg glatt, blassgrau. Die Harnblase sehr weit, ihre Musculatur ungewöhnlich kräftig entwickelt, namentlich an der hinteren Wand starke Längs- und Querwülste bildend. Die Ureterenöffnungen lassen sich in den zahlreichen durch die hypertrophischen Muskelbalken gebildeten Vorsprüngen und Falten nur mühsam auffinden, sind jedoch für die dickste Sonde frei durchgängig. Dicht oberhalb von ihnen finden sich beiderseits zwei schmale, tiefe blindsackförmige Ausstülpungen der Schleimhaut, links

3,5 Cm., rechts 2 Cm. lang, etwa von Bleistiftstärke, genau dem Verlaufe des betreffenden Harnleiters entsprechend nach hinten zu verfolgen. Ihre Oeffnungen liegen etwa 2 Cm. von der Ureterenmündung entfernt, nach oben und etwas nach aussen von dieser. Links findet sich neben dem grösseren noch ein kleineres Divertikel der hinteren Blasenwand. Die Eingangspforten aller dieser Ausstülpungen sind von stark gewulsteten Muskelbündeln gebildet. Bei Anfüllung der beiden grösseren Divertikel mit Flüssigkeit, Watte oder dergleichen zeigt sich nun unzweifelhaft, dass sie im Zustande praller Füllung im Leben einen beträchtlichen Druck auf das untere Ende des betreffenden Harnleiters ausgeübt haben müssen, und dass das rechte Divertikel durch seine günstigere Lage einen stärkeren Druck auf den Ureter ausüben konnte, als das linke. Demgemäss finden sich auch beide Ureteren im oberen Theile und die Nierenbecken ziemlich stark erweitert, rechts jedoch erheblich mehr wie links, die Nieren im Zustande leichter Hydronephrose mit Abflachung der Markpapillen.

Eine kleine schematische Skizze mag eine Uebersicht über die ganzen berührten Verhältnisse geben. In einem, in der Harnröhre median ge-

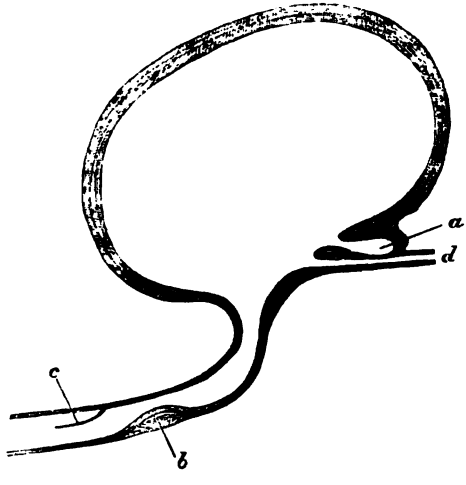

dachten, in der Blase eine Ureterenmündung treffenden, annähernd sagittalen Schnitte stellt *a* den bei praller Anfüllung auf den Ureter *d* drückenden blindsackförmigen Recessus der hinteren Blasenwand dar; *b* ist die stricturirte Stelle in der Pars membranacea urethrae, *c* die Schleimhautfalte an der oberen Harnröhrenwand.

Man könnte den Einwand machen, die Erweiterung der Ureteren und der Nierenbecken seien nur die weitere Consequenz derselben Ursache gewesen, die auch zur Blasendilatation und -hypertrophie und Divertikelbildung geführt habe, der Harnröhrenstrictur.

Gegen eine solche Annahme spricht einerseits nach unseren obigen Ueberlegungen, dass die Blasendilatation und -hypertrophie noch lange nicht den höchsten Grad erreicht hatte, anderseits aber ganz besonders die auffallende Ungleichmässigkeit in der Ausbildung der Hydronephrose links und rechts. Wie sollte man sich diese erklären unter der Voraussetzung eines beide Ureterenöffnungen unter den gleichen gesteigerten intravesicalen Druck setzenden Hindernisses, welches doch nothwendig eine beiderseits ganz gleichmässige Hydronephrose zur Folge haben müsste. Nur locale, in ungleicher Weise die Harnleiter beengende Ursachen können hier zur Erklärung herangezogen werden.

Dass es aber trotz der scheinbaren Geringfügigkeit des Hindernisses schon zu einer so erheblichen Ausdehnung und Hypertrophie der Blase, ja selbst zur Divertikelbildung gekommen ist, trotzdem keinerlei Harnbeschwerden subjectiv oder objectiv zur Beobachtung kamen, darf uns auch nicht Wunder nehmen. Sehen wir doch zuweilen recht erhebliche Blasenerweiterungen und Verdickungen der Blasenwand, namentlich bei Gewohnheitstrinkern, ohne dass die anatomische Untersuchung uns irgend eine mechanische Aufklärung über das Zustandekommen dieser Anomalie zu geben vermöchte. Hier sind wir ganz darauf verwiesen, eine gewohnheitsmässige Ueberfüllung und mangelhafte Entleerung der Blase als Ursache der Störungen anzunehmen Anderseits sind die Fälle nicht selten, in denen anscheinend geringe und während des Lebens vielleicht für unbedeutend gehaltene Verengerungen der unteren Harnwege zu überraschend hochgradiger Erweiterung der Blase führen. In dieser Richtung ist, glaube ich, namentlich die Bedeutung der Phimose unterschätzt worden, die in ihren höheren Graden doch häufig genug zu recht beträchtlichen Harnstauungen führt.

So fand sich kürzlich im hiesigen pathologischen Institute bei der Obduction eines 46jährigen, an tuberculöser Meningitis und Lungenschwindsucht zu Grunde gegangenen Klempners ein sehr langes, enges und erodirtes Praeputium, eine sehr stark vergrösserte und dickwandige Harnblase, mit an der Innenfläche stark vorspringenden Trabekeln, ohne dass die sorgfältigste anatomische Untersuchung ausser der Phimose irgend ein Hinderniss in den unteren Harnwegen hätte nachweisen können. Die Prostata war weich und klein.

Besonders verderblich wirken aber, wie schon oben ausführlich dargelegt wurde, selbst geringfügige Störungen in den unteren Theilen der harnableitenden Wege bei Kindern; hier vermag die schwache Musculatur der Harnblase selbst geringfügig erhöhte Widerstände

oft nicht zu überwinden. Wir besitzen von Englisch [1]) ausführliche Untersuchungen über die Ursachen solcher Hindernisse in kindlichen Harnorganen. So beschreibt er bei Knaben Fälle von angeborenem Verschlusse des Sinus prostaticus, dessen Höhle dadurch cystenartig mehr oder weniger stark erweitert war. Mit der Zunahme dieser Ausdehnung war auch die Harnentleerung erschwert, denn die Blase war in allen Fällen in der Leiche mit Harn gefüllt, ihre Wände verdickt, selbst in Trabekeln in die Blasenhöhle vortretend. Ferner finden sich an der unteren Wand der weiblichen Harnröhre und in der Umgebung der Harnröhrenöffnung Drüsen, welche unter Umständen durch Zurückhaltung ihres Secretes in Retentionscysten umgewandelt werden und dadurch Hemmnisse in der Harnentleerung abgeben. Einen einschlägigen Fall beschreibt Rindfleisch [2]) von einem 5 Wochen alten Knaben mit Blasenhypertrophie und Hydronephrose, der einer acuten Pleuritis erlag, nachdem er von Seiten des Tractus urinarius keine auffallenden Symptome dargeboten hatte. Das Caput gallinaginis war eine kuglige, kleinerbsengrosse Geschwulst von ziemlich weicher Consistenz, jedoch sehr elastisch. Sinus prostaticus weit offen, auffallend lang. Unauffindbarkeit beider Foramina ejaculatoria. Samenblasen gross, prall gespannt, mit dünnflüssigem Inhalte gefüllt. Atresie der Ductus ejaculatorii an ihrer Mündung mit Dilatation und Verdickung ihres im Schnepfenkopfe liegenden blinden Endes war die Ursache der Anschwellung des letzteren. Dilatation und Hypertrophie der Harnblase, namentlich des Sphincter vesicae internus. Ureteren beide stark dilatirt und verdickt. Nierenbecken und Kelche stark ectatisch. Markpapillen platt gedrückt.

Auch die Epithelialverklebungen der Harnröhre neugeborener Kinder sind hier in Betracht zu ziehen, meist leicht trennbare oberflächliche Verlöthungen kurzer Harnröhrenabschnitte, die jedoch in vernachlässigten Fällen und bei längerem Bestehen verhängnissvoll werden können, wenn der kindliche Organismus nicht im Stande ist, das vielleicht geringfügige Hinderniss zu überwinden. Ein mit hoher Wahrscheinlichkeit hierher zu rechnender Fall kam

---

1) Zur Pathologie der Harn- und Geschlechtsorgane. Med. Jahrbücher. Red. von Stricker. Wien 1873. S. 61; Ueber Retentionscysten der weiblichen Harnröhre bei Neugeborenen und ihre Beziehung zur Entwickelung der Carunkel. Ebenda S. 441.

2) Eine Vergrösserung des Caput gallinaginis als Ursache congenitaler Ischurie und Hydronephrose. Virchow's Archiv für pathol. Anat. und Phys. und für klin. Med. Bd. 81. S. 521. Berlin 1880.

letzthin im pathologischen Institute durch die Freundlichkeit des Herrn Collegen Dr. Janicke zur Beobachtung, dem ich auch die Notizen über den Krankheitsverlauf verdanke. Der Knabe M. L. soll seit seiner Geburt kein Wasser gelassen haben. Der schon am ersten Tage aufgetriebene Leib nahm an Umfang mehr und mehr zu, und das ursprünglich schon sehr schwächliche Kind collabirte unter lebhaften Schmerzensäusserungen von Tag zu Tage. Bei der Präsentation in der Klinik des Herrn Dr. Janicke zeigte sich ein nunmehr 14 Tage altes (!) elendes, schlecht genährtes Kind mit sehr aufgetriebenem, mit Venennetzen dicht bedecktem, überall fluctuirendem Abdomen. Ein Katheter No. 1 trifft in der Harnröhre auf ein Hinderniss. Die Punction des Abdomen ergibt eine seröse, wenig trübe Flüssigkeit, nach deren Entleerung in der Gegend der Harnblase ein bis zum Nabel reichender Tumor von der Grösse und Form einer Citrone gefühlt wird. Bei einem nochmaligen Einführen des Katheters gelingt es nun ohne wesentliche Gewalt mit dem Instrumente in die Blase einzudringen. Der Urin wenig trübe, etwas blutig gefärbt. Am nächsten Tage tritt der Tod ein, nachdem das Kind einige Male spontan urinirt hat.

Die Section, welche ungünstiger Verhältnisse halber leider nur unvollständig ausgeführt werden konnte und die Natur des Hindernisses in der Harnröhre unberücksichtigt lassen musste, ergab eine hochgradige Dilatation der Harnblase, der Harnleiter und des Nierenbeckens. Beginnende Hydronephrose. Schwere eitrige Cystitis, Ureteritis und Pyelonephritis mit Abscessbildung in beiden Nieren. Seröseitrige Entzündung des Beckenbauchfelles.

Ich will den Leser nicht damit ermüden, die praktischen Consequenzen ausführlich zu detailliren, welche sich für das therapeutische Handeln aus unseren Betrachtungen und Beobachtungen ergeben. Alles wies uns darauf hin, dass selbst scheinbar geringe Verengerungen der unteren Harnwege in ihrer Dignität für den Organismus niemals unterschätzt werden dürfen, da sie stets den Keim zu weiteren, wiederum folgenschweren und verderblichen Störungen in sich tragen.

Druck von J. B. Hirschfeld in Leipzig.

Fig. 1

Fig. 2.

Fig. 3.

Fig. 4.

Göttinger Klinik. Verlag v. F. C. W. Vogel, Leipzig. Lith. Anst. v. J. Bach, Leipzig.

Fig. 2.

Fig. 4.

Fig. 5.

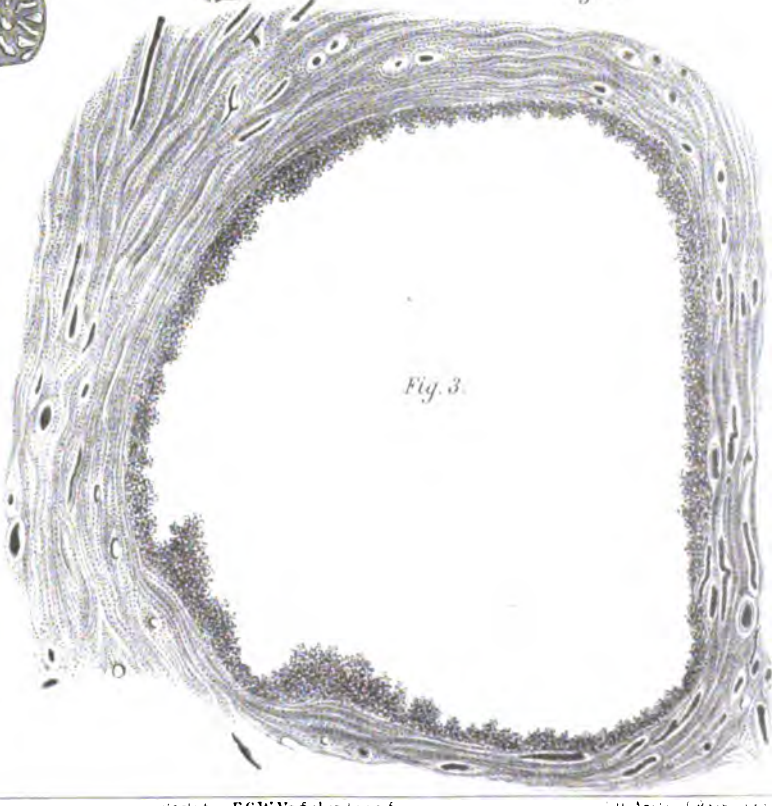

Fig. 3.

Fig. 1.

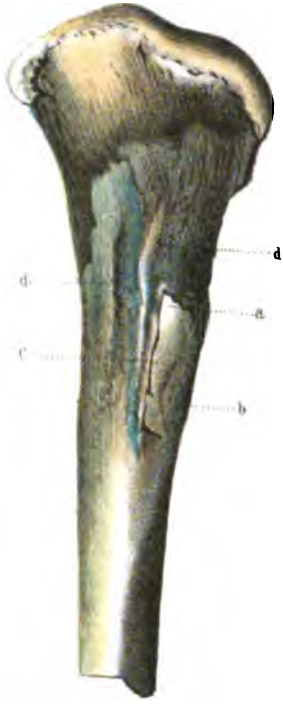

Fig. I.

Fig. II.

Fig. IV.

Fig. VI.

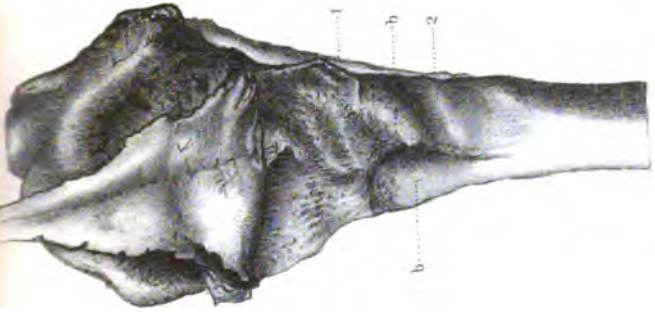

Fig V.

Fig III.

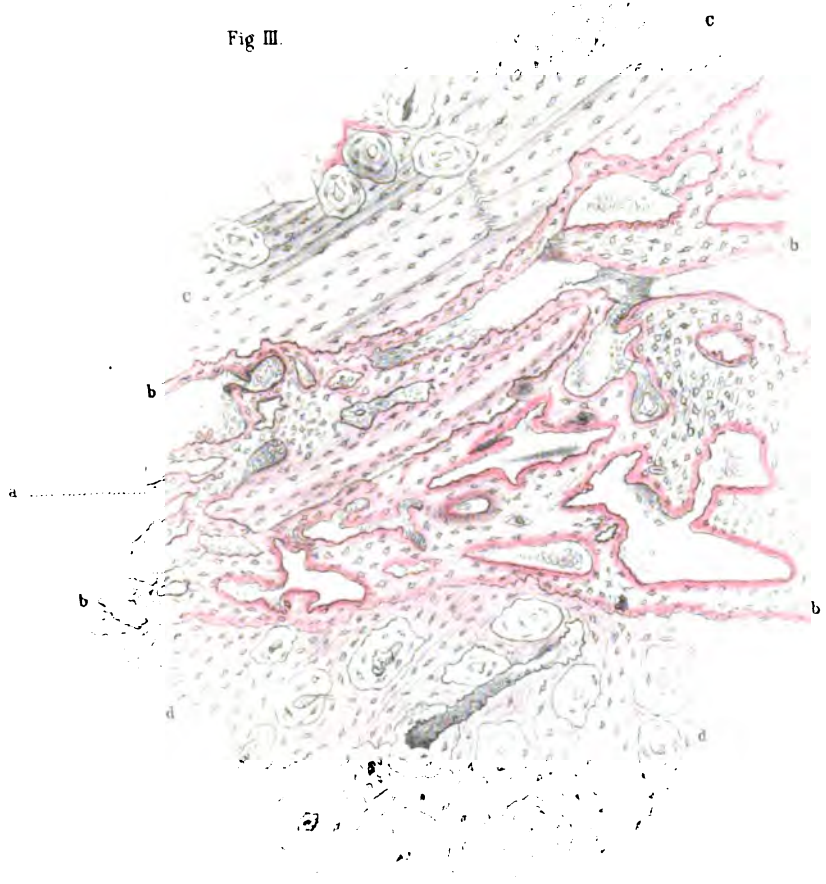

Fig. 1.

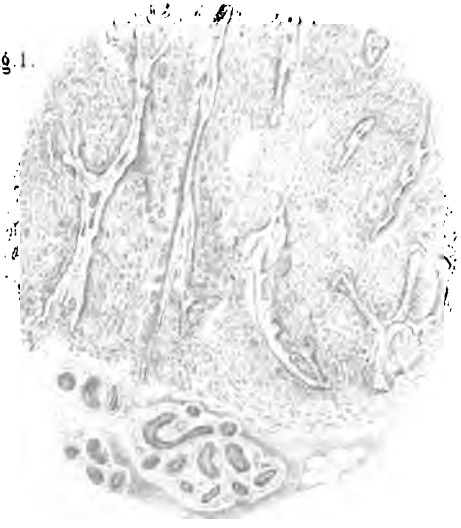

Fig. 2.

Fig. 3.

Fig. 5.

F.C.W. Vogel

Fig 4.

f

Stilling, Osteoidsarcome

Verlag von F.C.W. Vogel in Leipzig

Fig. I.

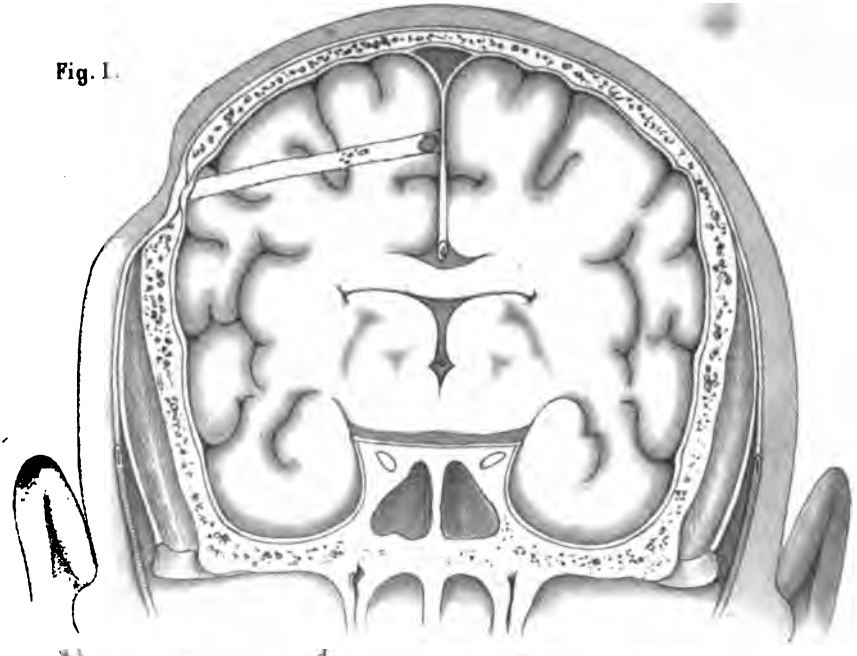

Fig. II.

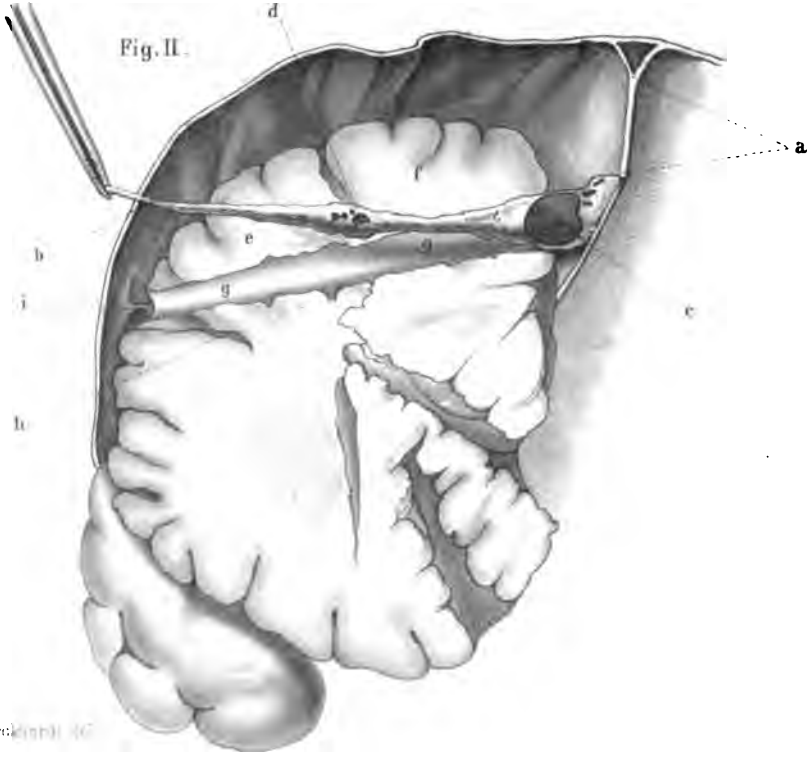

Burckhardt
Verlag v. F. C. W. Vogel Leipzig
Lith. Anst. v. J. G. Bach, Leipzig.

Fig. I.

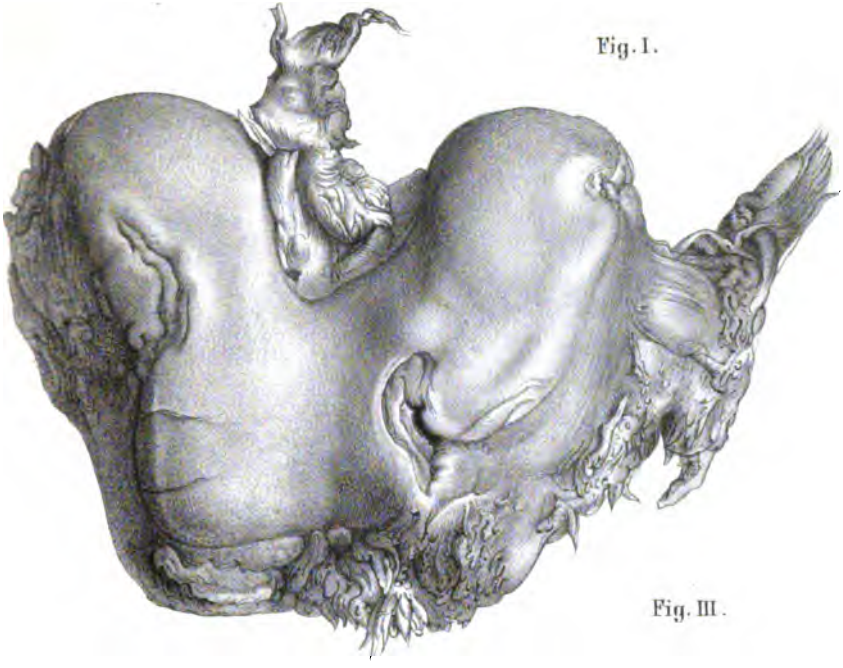

Fig. III.



Fig. II.

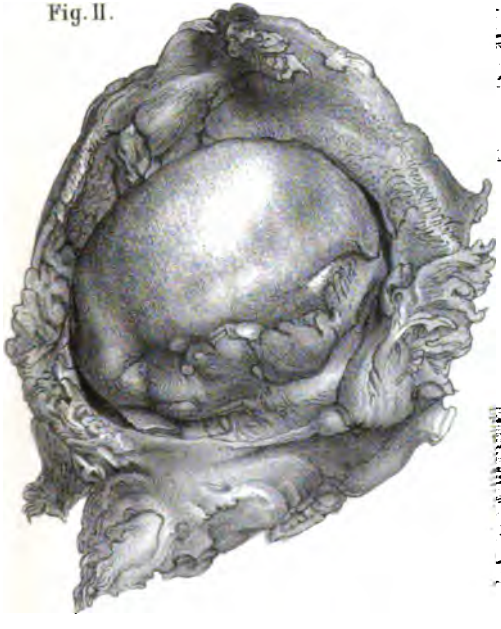

Fig. IV.

Marches del

Gies. Gelenkkrankheiten Verlag v. F. C. W. Vogel Leipzig Lith. Anst. v. J. G. Bach Leipzig.



Tafel VIII.
Fig. I.